



ANAIS
2023

XXXII
JORNADA
CIENTÍFICA
DA MEDICINA
VETERINÁRIA



unifeso

CONSELHO DIRETOR

Antônio Luiz da Silva Laginestra
Presidente

Jorge Farah
Vice-Presidente

Luiz Fernando da Silva
Secretário

José Luiz da Rosa Ponte
Kival Simão Arbex
Paulo Cezar Wiertz Cordeiro
Wilson José Fernando Vianna Pedrosa
Vogais

Luis Eduardo Possidente Tostes
Diretor Geral

CENTRO UNIVERSITÁRIO SERRA DOS ÓRGÃOS – Unifeso

Antônio Luiz da Silva Laginestra
Chanceler

Verônica Santos Albuquerque
Reitora

Roberta Montelo Amaral
Diretora de Pós-Graduação, Pesquisa e Extensão

Edenise da Silva Antas
Diretora de Educação a Distância

Mariana Beatriz Arcuri
Diretora do Centro de Ciências da Saúde

Vivian Telles Paim
Diretora do Centro de Ciências e Tecnologia

Marcelo Siqueira Maia Vinagre Mocarzel
Diretor de Educação a Distância

Michele Mendes Hiath Silva
Diretoria de Planejamento

Solange Soares Diaz Horta
Diretoria Administrativa

Rosane Rodrigues Costa
Diretoria Geral do Hospital das Clínicas de Teresópolis Costantino Ottaviano

Roberta Franco de Moura Monteiro
Diretoria do Centro Educacional Serra dos Órgãos

Copyright© 2024
Direitos adquiridos para esta edição pela Editora UNIFESO

EDITORA UNIFESO

Comitê Executivo

Roberta Montelo Amaral (Presidente)
Anderson Marques Duarte (Coordenador Editorial)
Valter Luiz da Conceição Gonçalves

Conselho Editorial e Deliberativo

Edenise Silva Antas
Roberta Montelo Amaral
Mariana Beatriz Arcuri
Verônica dos Santos Albuquerque
Vivian Telles Paim

Assistente Editorial

Matheus Moreira Nogueira

Revisor

Anderson Marques Duarte

Formatação

Matheus Moreira Nogueira

Capa

Gerência de Comunicação e Marketing

C389 Centro Universitário Serra dos Órgãos.
Anais 2023 [da] XXXII Jornada Científica da Medicina Veterinária / Centro
Universitário Serra dos Órgãos. – Teresópolis: UNIFESO, 2024.
492 f. : il. color.

ISBN 978-65-87357-62-1

1. Comunicação e Divulgação Científica. 2. Medicina Veterinária. 3. Anais.
4. Unifeso. I. Título.

CDD 378.8153

EDITORA UNIFESO

Avenida Alberto Torres, nº 111
Alto - Teresópolis - RJ - CEP: 25.964-004
Telefone: (21)2641-7184
E-mail: editora@unifeso.edu.br
Endereço Eletrônico: <http://www.unifeso.edu.br/editora/index.php>

JORNADA CIENTÍFICA DO CURSO DE MEDICINA VETERINÁRIA - UNIFESO

Com objetivo de divulgar a produção acadêmica dos estudantes e seus orientadores durante o curso, apresentados com recursos audiovisuais na Jornada Científica do Curso de Medicina Veterinária ao final do curso, a partir dos Trabalhos de Conclusão de Curso, os Anais da Jornada Científica do Curso de Medicina Veterinária registram a publicação acadêmica, com periodicidade anual, representando uma contribuição importante para o futuro dos recém formados, constituindo-se, muitas vezes, na primeira publicação de sua carreira.

- Organização: Prof. André Vianna Martins - Coordenador do Curso de Medicina Veterinária e Profa. Denise de Mello Bobány - Responsável pela Disciplina de Trabalho de Conclusão de Curso.
- Comissão Científica: Professores Alcides Pissinatti, André Vianna Martins, Daniela Mello Vianna Ferrer, Denise de Mello Bobány, Tatiana Didonet Lemos
- Revisão dos textos: Prof. André Vianna Martins e Profa. Denise de Mello Bobány

SUMÁRIO

- 14 A ATUAÇÃO DA DEXMEDETOMIDINA ASSOCIADA AO TRAMADOL
COMO PRÉ ANESTÉSICO EM CÃO (CANIS FAMILIARIS) –
RELATO DE CASO
*Milena Rocha Diniz; Síria da Fonseca Jorge; Juan Benito Campos
Diz Atan; Maria Eduarda Monteiro Silva; Carolina Seabra da Costa*
- 21 ABELHAS NATIVAS BRASILEIRAS – GUIA FOTOGÁFICO DE
IDENTIFICAÇÃO DE ABELHAS SEM FERRÃO DE NOVA FRIBURGO
RIO DE JANEIRO
*Kauê Cabral da Silva Montero; Gabriel Bobany de Queiroz; Maria Eduarda
Monteiro Silva; Denise de Mello Bobany; Luiz Paulo Luzes Fedullo*
- 27 ACIDENTE BOTRÓPICO EM EQUINO (EQUUS CABALLUS) –
RELATO DE CASO
*Beatriz de Castro Frossard Sarrapio; Daniela Melo Vianna Ferrer;
André Vianna Martins; Denise de Mello Bobany*
- 33 ACIDENTE POR FERROADA DE ABELHA EM CÃO – RELATO DE CASO
*Maria Laura Pereira Kneip Graciano; Tatiana Didonet Lemos;
Daniela Mello Vianna Ferrer; Denise de Mello Bobány; Gabriel Bobany
de Queiroz; Michele Vieira de Azeredo*
- 43 AGENESIA SACROCOCCÍGEA EM CÃO DA RAÇA YORKSHIRE
TERRIER – RELATO DE CASO
*Vitória Lacir da Motta; Tatiana Didonet Lemos; Fernando Luiz
Fernandes Mendes; Denise de Mello Bobany; Rafael de Oliveira Cunha
Mello; Hazel Hathaway Grassani*
- 50 ANÁLISE DE CONSUMO E CONHECIMENTO SOBRE ALIMENTOS
DE ORIGEM ANIMAL ENTRE CONSUMIDORES BRASILEIROS
COM ÊNFASE NO FÍGADO BOVINO E SEUS BENEFÍCIOS
*Larissa Silva Barrozo; Flávia Aline Calixto Andrade; Alfredo Artur
Pinheiro Junior; Carlos Eduardo de Faria Cardoso*

- ANÁLISE MICROBIOLÓGICA EM PONTOS DO FLUXOGRAMA DE PRODUÇÃO DE QUEIJO MINAS FRESCAL
- 58 *Natália D'Oliveira Trajano de Sá; Flávia Aline Andrade Calixto; Fernando Luiz Fernandes Mendes; Thamara Dias Fernandes; Nayara Martins de Andrade;*
- ANÁLISE SENSORIAL DE MÉIS DE DIFERENTES ORIGENS FLORAIS PRODUZIDOS PELA ABELHA APIS MELLIFERA
- 63 *Henrique da Rocha Barros; Flávia Aline Andrade Calixto; Denise de Mello Bobany; Gabriel Bobany de Queiroz; Robertta Gitahy Freire*
- ARTRITE ENCEFALITE CAPRINA(CAE) EM CABRA DA RAÇA SAANEN – RELATO DE CASO
- 73 *Camille Farias Abicalil; Daniela Melo Vianna Ferrer; Maria Eduarda Monteiro Silva; André Vianna Martins; Polyanne Martins da Silva*
- AVALIAÇÃO DAS CONDIÇÕES HIGIÊNICO-SANITÁRIO DE PRODUTOS DE ORIGEM ANIMAL NO MUNICÍPIO DE TERESÓPOLIS, RIO DE JANEIRO
- 78 *Maria Samagaio Mariano; Flávia Aline Andrade Calixto; Fernando Luis Fernandes Mendes; Thamara Dias Fernades; Roberta Gitahy Freire*
- BLOQUEIO PERINEURAL EM EQUINOS: CONTRIBUIÇÕES E DESAFIOS DA PRÁTICA VETERINÁRIA – REVISÃO DE LITERATURA
- 87 *Marianna Cortazio Stefano; Juan Benito Diaz Atan; Fernando Luis Fernando Mendes; André Vianna Martins; Carolina Bistritschan*
- CARACTERÍSTICAS DAS PROPRIEDADES E PERCEPÇÃO DOS PRODUTORES DE LEITE QUANTO AO USO DO CAPIAÇU (PENNISSETUM PURPUREUM SCHUMACH) NA ALIMENTAÇÃO DOS ANIMAIS
- 101 *Cássio Baganha Gobbi; Renata Soares Tavares da Silva; André Vianna Martins; Daniela Vianna Mello Ferrer*
- CARCINOMA DE CÉLULAS ESCAMOSAS COM ABORDAGEM CIRÚRGICA PELA TÉCNICA DE URETROSTOMIA EM CÃO – RELATO DE CASO
- 110 *Isabela da Rocha de Medeiros; Denise de Mello Bobany; Maria Eduarda Monteiro Silva; Gabriel Bobany de Queiroz; Fernando Luis Fernandes Mendes*

- CARDIOMIOPATIA DILATADA SECUNDÁRIA A HIPOTIROIDISMO EM CÃO – RELATO DE CASO
118 *Vinicius Gomes Damazio; Bethânia Ferreira Bastos; Denise de Mello Bobany; Tatiana Didonet Lemos; Michele Vieira de Azeredo; Rafane Lorrane Gomes Carneiro*
- CIRCOVIROSE EM UMA GRANJA DE SUÍNO (SUS SCROFA DOMESTICUS) – RELATO DE CASO
123 *Phillipe Schletz Moreno; Daniela Mello Vianna Ferrer; Denise de Mello Bobany; Maria Eduarda Monteiro Silva; André Vianna Martins*
- COINFECÇÃO POR HEMOPARASITOS EM CÃO: RELATO DE CASO
133 *Sandro da Costa Leite; Tatiana Didonet Lemos; Daniela Mello Vianna Ferrer; Bethânia Ferreira Bastos; Denise de Mello Bobany; Rafael Rempto Pereira*
- DESENVOLVIMENTO DE PATÊS DE TRUTA DEFUMADA COM BASE DE INGREDIENTES ALTERNATIVOS
141 *Maria Fernanda do Nascimento Greco de Pinho; Gisele Correia da Silva; Eduardo Arthur de Castro Godinho; Flávia Aline Andrade Calixto; Maria Eduarda Monteiro da Silva; Alice Marqui de Carvallho*
- DIAGNÓSTICO DE HIDRONEFROSE UNILATERAL POR OBSTRUÇÃO URETERAL EM UM FELINO ATRAVÉS DA ULTRASSONOGRAFIA – RELATO DE CASO
152 *Raquel Dornelles de Moura; Marcelline Santos Luz; Fernando Luís Fernandes Mendes; Michele Vieira de Azeredo; Carla Fernanda Moura Carvalho*
- DIFILOBOTRÍASE NO BRASIL – REVISÃO DE LITERATURA
158 *Luís Miguel de Lima Roiffé; Beatriz Rodrigues Sturm; Alfredo Artur Pinheiro Junior; André Luiz Medeiros de Souza*
- DIROFILARIA IMMITIS EM CÃO – RELATO DE CASO
164 *Iuri Fonte de Azevedo; Maria Eduarda Monteiro Silva; Michele Vieira de Azeredo; Tatiana Didonet Lemos; Bethânia Ferreira Bastos*

- 173 ELABORAÇÃO DE MISTURA DE REQUEIJÃO CREMOSO DE LEITE DE CABRA E CREME VEGETAL
Iris Ribeiro Almeida da Silva; Thamara Dias Fernandes; Daniela Mello Vianna Ferrer; Flávia Aline Andrade Calixto; Polyanne Martins da Silva
- 180 ENRIQUECIMENTO AMBIENTAL EM RECINTO PARA PRIMATAS: LEONTOPITHECUS ROSALIA (LINNAEUS, 1766) E SAPAJUS XANTHOSTERNOS (WIED-NEUWIED, 1826) – PRIMATES
Anderson Bruno Plum da Silva; Alcides Pissinatti; Denise de Mello Bobany; Alfredo Artur Pinheiro Júnior; Daniela Mello Vianna Ferrer; Luiz Paulo Luzes Fedullo
- 189 ESTUDO PRELIMINAR DA UTILIZAÇÃO DE XILAZINA E DEXMEDETOMIDINA NA ANESTESIA EM HERNIOPLASTIA ABDOMINAL EM RATOS (RATTUS NORVEGICUS), VARIEDADE WISTAR
Guilherme Machado Magalhães; Sírria da Fonseca Jorge; Daniela Mello Vianna Ferrer; Juan Benito Campos Diz Atan; Carolina Seabra da Costa
- 198 FASCIULOSE BOVINA EM ACHADO DE MATADOURO – RELATO DE CASO
Raiane Aparecida Bulhões Lima; Daniela Mello Vianna Ferrer; Maria Eduarda Monteiro Silva; André Vianna Martins; Andréa Matta Ristow
- 205 HEMATOMA ESPLÊNICO EM CÃO – RELATO DE CASO
Pedro Araujo Fita; Tatiana Didonet Lemos; Fernando Luís Fernandes Mendes; Rafael de Oliveira Cunha Mello; Michele Vieira de Azeredo; Bethânia Ferreira Bastos
- 211 HÉRNIA PERINEAL EM CÃO – RELATO DE CASO
Ana Luiza de Oliveira Cereja Teixeira; Sírria da Fonseca Jorge; Denise de Mello Bobany; Juan Benito Campos Diz Atan; Fernando Luis Fernandes Mendes
- 217 INFUSÃO CONTÍNUA DE LIDOCAÍNA PARA CONTROLE DA DOR PERIOPERATÓRIA EM SUÍNO (SUS SCROFA) SUBMETIDO A VIDEOCIRURGIA – RELATO DE CASO
Arthur Ribeiro Cruz; Juan Benito Campos Dias Atan; Fernando Luis Fernandes Mendes; Sírria da Fonseca Jorge; Carolina Bistritschan Israel Rempto

- 227 LEVANTAMENTO EPIDEMIOLÓGICO DE ACIDENTE OFÍDICO EM HUMANOS NO MUNICÍPIO DE TERESÓPOLIS/RJ NO PERÍODO DE 2012 A 2022
Regina Fernandes Barcellos; Daniela Mello Vianna Ferrer; Maria Eduarda Monteiro Silva; Flávia Aline Andrade Calixto; André Vianna Martins
- 236 LIPOMA PERICÁRDICO EM CÃO (CANIS FAMILIARIS)
Raphaella Molinari Veloso da Silveira; Siria Fonseca Jorge; Maria Eduarda Monteiro Silva; Carolina Seabra da Costa
- 245 MIASTENIA GRAVE EM CÃO – RELATO DE CASO
Raphaella Cristina Houdjakoff Araujo; Bethânia Ferreira Bastos; Denise de Mello Bobany; Tatiana Didonet Lemos; Michele Vieira de Azeredo; Rafane Lorrane Carneiro
- 251 O USO DA MEDICINA INTEGRATIVA NA REABILITAÇÃO DE LESÃO MEDULAR TRAUMÁTICA EM CÃO – RELATO DE CASO
Anna Luisa da Silva Medeiros; Bethânia Ferreira Bastos; Rafael Rempto Pereira; Denise Mello Bobany; Livia Câmara Moura;
- 258 OSTEOSSÍNTESE MINIMAMENTE INVASIVA DE TÍBIA EM FELINO – RELATO DE CASO
Ana Paula Daflon Gomes Weber; Fernando Luís Fernandes Mendes; Denise de Mello Bobany; Juan Benito Campos Diz Atan; Siria da Fonseca Jorge; Philippe Daflon Gomes Weber
- 268 OTITE MÉDIA RECIDIVANTE SECUNDÁRIA À MÁ-FORMAÇÃO DE CONDUTO AUDITIVO EM UM CANINO DA RAÇA PUG – RELATO DE CASO
Pollyana de Souza Pimenta; Bethânia Ferreira Bastos; Alfredo Artur Pinheiro Junior; Tatiana Didonet Lemos; Rafaella Corte Real
- 275 PERCEPÇÃO DA POPULAÇÃO BRASILEIRA SOBRE CONDIÇÕES HIGIÊNICO-SANITÁRIAS DE PRODUTOS DE ORIGEM ANIMAL
Fabiana de Souza Pereira; Flávia Aline Andrade Calixto; Maria Eduarda Monteiro Silva; Thamara Dias Fernandes; Alice Marqui de Carvalho

- 282 PERCEPÇÃO DOS CONSUMIDORES DE OVOS DA REGIÃO SERRANA DO ESTADO DO RIO DE JANEIRO SOBRE SISTEMAS ALTERNATIVOS DE PRODUÇÃO
Bruno Lima Cinelli; Renata Soares Tavares da Silva; Daniela Vianna Mello Ferrer; Flávia Aline Andrade Calixto; Thamara Dias Fernandes
- 290 PERCEPÇÕES SOBRE PERFIL HIGIÊNICO-SANITÁRIO EM LANCHES RÁPIDOS EM PETRÓPOLIS/RJ
Júlia de Sá Lima; Flavia Aline Andrade Calixto; Alfredo Artur Pinheiro Junior; Thamara Dias Fernandes; Nayara Martins de Andrade
- 303 PREVALÊNCIA DE H. PYLORI EM CÃES (CANIS FAMILIARIS) ATRAVÉS DE ENDOSCOPIA DIGESTIVA ALTA ASSOCIADA A TESTE DE UREASE
Pedro Paulo Mantovani; Marcelline Santos Luz; Fernando Luis Fernandes Mendes; Carla Fernanda Moura Carvalho
- 310 PRODUÇÃO DE QUEIJO TIPO COTTAGE COM ADIÇÃO DE PIMENTAS DO GÊNERO CAPSICUM
Bianca Vales da Silva; Thamara Dias Fernandes; Daniela Mello Ferrer; Flávia Aline Andrade Calixto; Polyanne Martins da Silva
- 317 PRODUÇÃO E CONTROLE DE QUALIDADE EM FÁBRICAS DE RAÇÃO NO ESTADO DO ESTADO DO RIO DE JANEIRO
Tainara de Carvalho Rocha; Renata Tavares soares da Silva; Daniela Vianna Mello Ferrer; André Vianna Martins; Raquel Nogueira Bade
- 327 RESSECÇÃO DE ADENOMA GIGANTE DE CORPO CILIAR COM PRESERVAÇÃO DO GLOBO OCULAR E DA FUNÇÃO VISUAL EM UM CÃO
Giulia Salerno de Camargo; Denise de Mello Bobány; Alfredo Artur Pinheiro Junior; Jorge da Silva Pereira; Natacha Giglio Pereira; Rafael Rempto Pereira
- 333 SÍNDROME CARDIORRENAL EM UM CÃO – RELATO DE CASO
Vitória Pereira da Silva; Bethânia Ferreira Bastos; Denise de Mello Bobany; Michele Vieira de Azeredo; Tatiana Didonet Lemos

- 342 SÍNDROME DO VÔMITO BILIOSO EM CÃO – RELATO DE CASO
Clarissa Elmôr Miguel; Bethânia Ferreira Bastos; Alfredo Artur Pinheiro Junior; Michele Vieira de Azeredo; Tatiana Didonet Lemos; Carolina Silveira Hamaty
- 348 TORÇÃO DE INTESTINO DELGADO E MESENTÉRIO E COMPACTAÇÃO DE CÓLON MAIOR EM CAVALO PURO SANGUE INGLÊS – RELATO DE CASO
Gabriela Salomão de Lossio Seiblitiz Brasil; Daniela Mello Vianna Ferrer; Fernando Luís Fernandes Mendes; André Vianna Martins; Bianca Cascardo
- 358 TOXOPLASMOSE – DOENÇA EM UM FILHOTE DE FELINO DOMÉSTICO – RELATO DE CASO
Luiza Ramos Giglio Pereira; Bethânia Ferreira Bastos; Alfredo Artur Pinheiro Junior; Rafael Rempto
- 365 TRATAMENTO CLÍNICO E HOMEOPÁTICO PARA OTOHEMATOMA EM CÃO – RELATO DE CASO
Anna Carolina Modesto Araújo; Bethânia Ferreira Bastos; Fernando Luis Fernandes Mendes; Tatiana Didonet Lemos; Rafael Rempto Pereira
- 374 TRATAMENTO DA ESTENOSE DE NARINA E DO PROLONGAMENTO DE PALATO MOLE NA SÍNDROME BRAQUICEFÁLICA EM CÃO (CANIS FAMILIARIS) UTILIZANDO LASER DE CO₂ – RELATO DE CASO
Gabriela Moura de Lima; Síria Jorge da Fonseca; Denise de M. Bobány; Fernando Luis Fernandes Mendes; Juan Benito Campos Diz Atam
- 382 TUMOR OVARIANO COM METÁSTASE ESPLÊNICA EM CADELA (CANIS FAMILIARIS) – RELATO DE CASO
Estefany de Araújo Camilo; Siria da Fonseca Jorge; Maria Eduarda Monteiro Silva; Carolina Seabra da Costa
- 389 ÚLCERA DE CórNEA INDOLENTE EM CÃO DA RAÇA SHIH TZU – RELATO DE CASO
Júlia Novaes Brasileiro de Souza; Tatiana Didonet Lemos; Alfredo Artur Pinheiro Júnior; Renata Santos Nalim de Barros; Elaine Thaís dos Santos Oliveira Gomes

- UROLITÍASE EM CADELA DA RAÇA YORKSHIRE TERRIER E SUA RESOLUÇÃO CIRÚRGICA – RELATO DE CASO
- 398 *Ana Gabriela Macedo Pereira; Siria da Fonseca Jorge; Maria Eduarda Monteiro Silva; Juan Benito Campos Diz Atan; Fernando Luis Fernandes Mendes; Carolina Seabra da Costa*
- UROLITÍASE POR OXALATO DE CÁLCIO EM FELINO (FELIS CATUS) – RELATO DE CASO
- 405 *Livia Thomaz de Souza; Michele Vieira de Azeredo; Denise Mello Bobany; Daniela Mello Vianna Ferrer; Rafael Rempto Pereira*
- USO DA ENERGIA ULTRASSÔNICA NO TRATAMENTO LAPAROSCÓPICO DE CRIPTORQUIDISMO BILATERAL EM SUÍNO (SUS SCROFA) – RELATO DE CASO
- 412 *Felipe da Fonseca Mendes; Fernando Luis Fernandes Mendes; Maria Eduarda Monteiro Silva; Siria da Fonseca Jorge; Juan Benito Diz Atan*
- USO DA MOLÉCULA GS-441524 NO TRATAMENTO DA PERITONITE INFECCIOSA FELINA – RELATO DE CASO
- 421 *Lara de Oliveira Itaborahy; Bethânia Ferreira Bastos; Alfredo Pinheiro Junior; Rafael Rempto Pereira; Helena Durão Domingues da Silva*
- USO DA RINOSCOPIA COMO AUXILIAR NO DIAGNÓSTICO DE CARCINOMA DE CÉLULAS ESCAMOSAS ORAL EM OROFARINGE DE GATO (FELIS CATUS) – RELATO DE CASO
- 431 *Eduardo Arthur de Castro Godinho; Marcelline Santos Luz; Fernando Luis Fernandes Mendes; Carla Fernanda Moura Carvalho; Debora Costabile Soibelman*
- USO DA VÍDEO-OTOSCOPIA COMO AUXÍLIO NO DIAGNÓSTICO E TRATAMENTO DE OTITE MÉDIA E INTERNA EM CÃO – RELATO DE CASO
- 437 *Maria Eduarda Nascimento Nebesmak; Tatiana Didonet Lemos; Maria Eduarda Monteiro Silva; Rafaella Corte Real; Cintia Silva Correa da Veiga*

- 445 USO DE TERAPIAS INTEGRATIVAS COMO TRATAMENTO COMPLEMENTAR DE MENINGOENCEFALITE NECROSANTE EM CÃO – RELATO DE CASO
Igor Carvalho Omatsu; Tatiana Didonet Lemos; Alfredo Artur Pinheiro Junior; Denise de Mello Bobany; Rafael Rempto Pereira; Gabriella Pinheiro da Fonseca
- 452 USO DO BEDVETINMAB, UM ANTICORPO MONOCLONAL CANINIZADO ANTINGF, NO CONTROLE DA DOR NA DISPLASIA COXOFEMORAL EM CÃO (CANIS LUPUS FAMILIARIS) – RELATO DE CASO
Daniel Teixeira Rodrigues; Fernando Luís Fernandes Mendes; Maria Eduarda Monteiro Silva; Síria da Fonseca Jorge; Juan Benito Diz Atan
- 459 USO DE DISPOSITIVO URETERAL SUBCUTÂNEO “BYPASS” EM CASO DE URETEROLITÍASE EM FELINO – RELATO DE CASO
Anna Clara Vasques Fliess de Castro; Denise de Mello Bobany; Daniela Mello Vianna Ferrer; Rafael Rempto Pereira; Pamella Machado Lima Gaviole
- 469 UTILIZAÇÃO DE FIXADOR EXTERNO LINEAR TIPO II NO TRATAMENTO DE OSTEOSSÍNTESE DE TÍBIA EM CÃO (CANIS FAMILIARIS) – RELATO DE CASO
Maria Eduarda Carvalho de Paiva; Fernando Luís Fernandes Mendes; Denise de Mello Bobany; Philipe Daflon Gomes Weber
- 480 UTILIZAÇÃO DE PELE DE TRUTA ARCO-ÍRIS (ONCORHYNCHUS MYKISS), SOB DOIS MÉTODOS DE ESTERILIZAÇÃO, NA HERNIOPLASTIA ABDOMINAL DE RATTUS NOVERGICUS, VARIEDADE WISTAR: ESTUDO EXPERIMENTAL
Danielle Rangel Neves; Síria da Fonseca Jorge; Daniela Mello Vianna Ferrer; Juan Benito Campos Diz Atan; Carolina Seabra da Costa

A ATUAÇÃO DA DEXMEDETOMIDINA ASSOCIADA AO TRAMADOL COMO PRÉ ANESTÉSICO EM CÃO (*Canis familiaris*) - RELATO DE CASO

Milena Rocha Diniz¹; Sírnia da Fonseca Jorge²; Juan Benito Campos Diz Atan²;
Maria Eduarda Monteiro Silva²; Carolina Seabra da Costa³

RESUMO

A dexmedetomidina, um agonista alfa-2 em crescimento na anestesia veterinária, é conhecida por suas vantagens, incluindo seu efeito sedativo mais seletivo, menor depressão respiratória e rápida reversão. Este estudo teve por objetivo relatar a utilização da dexmedetomidina associada ao tramadol como pré-anestésico em duas cadelas submetidas a ovariosalpingohisterectomia eletiva. As pacientes foram monitoradas a cada 5 minutos sendo observados os parâmetros de frequência cardíaca, temperatura, oximetria, pressão arterial sistólica, diastólica e média. No pós cirúrgico a cada 30 minutos foram avaliadas a dor pós operatória, através da tabela de Glasgow e a temperatura das duas cadelas. Durante o procedimento cirúrgico, alguns parâmetros mantiveram-se estáveis e dentro dos padrões de normalidade, observaram-se mudanças significativas na frequência cardíaca e na pressão arterial das cadelas. Na avaliação pós-operatória com a tabela de dor de Glasgow destacou-se a ausência da necessidade de resgate analgésico em ambas as cadelas. Conclui-se que a associação da dexmedetomidina, um agonista alfa-2, com o opioide tramadol foi satisfatória, proporcionando aos animais um período trans e pós-operatório livre de dor e uma rápida e bem sucedida reversão ao final dos procedimentos cirúrgicos.

Palavras-chave: Dexmedetomidina. Tramadol. Analgesia.

INTRODUÇÃO:

A anestesia multimodal, também conhecida como analgesia multimodal traz como estratégia a utilização de diferentes fármacos com diferentes mecanismos de ação, Ao empregar a anestesia multimodal, além da diminuição dos efeitos colaterais indesejados dos fármacos, ocorre também a redução das doses utilizadas, pois se faz o uso de fármacos específicas para cada momento ao longo do protocolo anestésico, muitas vezes sendo essencial a utilização de opioides na medicação pré-anestésica e de um hipnótico, como o propofol, para a indução anestésica do paciente, resultando assim na diminuição das doses (1-2). O tramadol um opioide de ação analgésica de dupla natureza, encontra aplicação no tratamento de diversas síndromes dolorosas, rotineiramente utilizado por via intravenosa, sendo como monoterapia ou como parte de uma abordagem analgésica multimodal (3). Os alfa 2 adrenérgicos, são um grupo farmacológico frequentemente utilizados em animais, pois proporcionam, sedação, analgesia e relaxamento muscular. Nesta categoria de farmacos se incluem, xilazina, detomidina, romifidina, medetomidina e dexmedetomidina. A dexmedetomidina, produz sedação e analgesia confiáveis de duração variável dependendo da espécie. Frequentemente é utilizada em conjunto com opioides para aumentar a analgesia, podendo ser também utilizada como agente único sedativo (4). Os efeitos sedativos da dexmedetomidina, são mediados centralmente no lócus coeruleus onde se encontra grande quantidade de receptores do tipo

1 Discente em Medicina Veterinária do UNIFESO – millesk3@gmail.com

2 Docente do curso de Medicina Veterinária do UNIFESO – siriajorge@unifeso.edu.br; juanatan@unifeso.edu.br; mariaeduardasilva@unifeso.edu.br

3 Médica Veterinária Autônoma - carolinaseabra@outlook.com

alfa2 adrenergicos. Desta forma, os nervos presentes nesta região, responsáveis pela transmissão de impulsos ao córtex cerebral e sistema límbico, tornam-se hiperpolarizados inibindo o impulso e conseqüentemente produzindo sedação (5). A dexmedetomidina demonstra versatilidade e seu uso tem ganhado destaque nos últimos anos, devido as vantagens como a possível reversão através de um antagonista, os fármacos, ioimbina, tolazolina e atipamezol, fazem parte do grupo específico de antagonistas de receptores alfa2-adrenergicos (6). Desta forma, sendo um antagonista dos fármacos alfa2 adrenergicos, o atipamezole é entre sua classe o que apresenta menos efeitos colaterais. Causa reversão dos efeitos farmacológicos e toxicológicos, com uma meia vida rápida e eficiente (7). O presente trabalho tem como objetivo, relatar a atuação da dexmedetomidina associada ao tramadol como pré-anestésico, em duas cadelas adultas e híginas que foram submetidas a ovarioalpingohisterectomia eletiva na rotina da Clínica escola do curso de Medicina Veterinária do Unifeso.

RELATO DE CASO:

A cadela 1, foi atendida na clínica escola de Medicina Veterinária do Centro Universitário Serra dos Órgãos, Unifeso, para avaliação cirúrgica, com o intuito de ser realizada uma ovariohisterectomia eletiva. A partir daí, foram solicitados exames de sangue, hemograma completo e bioquímica sérica que foram avaliados para realização da cirurgia. Os achados nos dois exames, foram avaliados pela medica veterinária responsável e não foram considerados um impedimento para a realização da cirurgia. No dia 18 de abril, a cadela foi levada à clínica escola para realização da cirurgia, foi realizado um exame clínico e físico do animal. Cadela 1, SRD, fêmea, 3,9kg, 2,5 anos. Ao exame físico estava: com as mucosas normocoradas, turgor cutâneo de 1segundo, preenchimento capilar 2segundos, escore corporal 3, animal sem dor e excitado, temperatura 38,30C, frequência cardíaca 110 bpm, frequência respiratória 44 mpm, pressão arterial sistólica (PAS) 120, pressão arterial diastólica (PAD) 84 e pressão arterial media (PAM) 93. Animal avaliado pelo anestesista sendo ASA 1, para o risco cirúrgico. Às 9h42min foi aplicada a medicação pré anestésica (MPA), sendo utilizado nesta fase, 2mg/kg de cloridrato de tramadol e 5µg/kg de dexmedetomidina. Para melhor avaliação de tempo/efeito destes fármacos na MPA, foi utilizada a escala de sedação de Ramsay, avaliando o animal de 3 em 3 minutos, a partir do momento que foi feita a medicação até um total de 15 minutos completos. Ao final dos 15 minutos, o animal já se encontrava em decúbito lateral e sem reação a estímulos, não apresentou episódios de vômito, tendo apresentado estímulos involuntários como espasmos musculares. Após o tempo da MPA foi feito um acesso venoso, soro ringer com lactato, na taxa de infusão 10ml/kg/hr, utilizando um cateter de 24g para que pudesse ser feita a indução anestésica do animal. As 10h08min foi feita a indução com propofol na dose de 4mg/kg, após apresentar relaxamento de mandíbula e perder o reflexo laringo-traqueal, o animal então foi entubado com traqueotubo tamanho 4,5 e 7 minutos após a indução, foram iniciadas as avaliações dos parâmetros trans cirúrgicos. Ao longo da cirurgia foram avaliadas a temperatura, oximetria, frequência cardíaca, PAS, PAD E PAM, de 5 em 5 minutos, até o fim do procedimento cirúrgico. Com relação à pressão arterial, observou-se tanto na pressão sistólica, diastólica quanto na média que no momento imediato da indução anestésica se manteve similar ao que foi encontrado após 15 minutos de MPA. Posteriormente com 15 minutos de procedimento, no momento de tração dos ovários, as pressões apresentaram uma elevação de aproximadamente 20%. Entre 20 e 30 minutos depois da indução anestésica as pressões apresentaram queda de 50%, foi feito então fluidoterapia intensa durante 4 minutos, após isso a pressão voltou a aumentar para os valores iniciais do procedimento, se mantendo estável até o fim. Em relação a temperatura, observa-se uma queda constante na temperatura do momento da indução até o momento final da cirurgia. A oximetria

se manteve estável em todo o trans cirúrgico, não tendo oscilações importantes, variando entre 98 e 100%. A frequência respiratória da cadela 1, se manteve estável durante todo o trans cirúrgico, não apresentando variações importante, se mantendo sempre entre 10 e 12 movimentos por minuto. A frequência cardíaca, apresentou uma diminuição importante no momento da MPA, teve um aumento de aproximadamente 12%, no momento de tração dos ovários, próximo aos 15 minutos de cirurgia e com 25 minutos ela retornou próximo ao parâmetro inicial e se manteve até o fim do procedimento. Após o fim da cirurgia da cadela 1, foi administrado, por via intravenosa, o atipamezole, em uma dose de 50ug/kg, 1 minuto após a aplicação o animal foi extubado e 2 minutos após já começou a apresentar reflexos, em 4 minutos o animal já estava levantando a cabeça, com 5 minutos o animal já estava se levantando e tentando andar, foi então levado para a internação já bem acordado e iniciou-se a avaliação dos parâmetros pós cirúrgicos (escala de dor e temperatura). Antes da cadela ser liberada para a internação, foi feito como medicação imediata pós cirurgia, meloxicam 0,1mg/kg e amoxicilina com clavulanato de potássio 12,5 mg/kg. No pós operatório, foi utilizada a escala de Glasgow para avaliar a dor pós operatória, a avaliação foi feita de 30 em 30 minutos, durante 3 horas. Para complementar a avaliação, foi aferida a temperatura da cadela da mesma forma, de 30 em 30 minutos, até completar 3 horas de pós operatório. De acordo com os resultados da escala de dor pós operatória de Glasgow, não foi necessário resgate analgésico ao longo destas 3 horas. A temperatura da cadela 1, foi aumentando gradativamente ao longo das 3 horas avaliadas de pós cirúrgico, chegando ao fim em uma temperatura próxima e pouco mais alta do que a aferida na avaliação pré-cirúrgica. Como observações do pós operatório na cadela 1, ao longo do período de 3 horas, o animal defecou e as fezes estavam normais, a cadela se manteve estável e após as 3 horas foi liberada para casa. Foi prescrito para casa como medicação pós-operatória, meloxicam 0,1mg/kg, amoxicilina com clavulanato de potássio 12,5mg/kg e limpeza da ferida cirúrgica com álcool 70%. A cadela 2, foi atendida na clínica escola de Medicina Veterinária do Centro Universitário Serra dos Órgãos, Unifeso, para avaliação cirúrgica, com o intuito de ser realizada uma ovariectomia eletiva, A partir daí, foram solicitados exames de sangue, hemograma completo e bioquímica sérica que foram avaliados para realização da cirurgia. Os achados nos dois exames, foram avaliados pela medica veterinária responsável e não foram considerados um impedimento para a realização da cirurgia. No dia 18 de abril, a cadela foi levada até a clínica escola para realização da cirurgia, onde foi realizado um exame clínico e físico do animal. Cadela 2, SRD, fêmea, 4,4kg, 1,5 anos. Ao exame físico respondeu com as mucosas normocoradas, turgor cutâneo de 1segundo, preenchimento capilar de 2segundos, escore corporal 3, animal sem dor e em alerta, temperatura 37,8, frequência cardíaca 90bpm, frequência respiratória 48mpm, pressão arterial sistólica (PAS) 141, pressão arterial diastólica (PAD) 77 e pressão arterial média (PAM) 98. Animal avaliado pelo anestesista como ASA 1, para o risco cirúrgico. Cadela 2, as 11:13 da manhã, foi aplicado a medicação pre anestésica (MPA), foi utilizado nesta fase, 2mg/kg de cloridrato de tramadol e 5µg/kg de dexmedetomidina, para melhor avaliação de tempo/efeito destes fármacos na MPA, foi utilizada a escala de sedação de Ramsay, avaliando o animal de 3 em 3 minutos, a partir do momento que foi feito a medicação até um total de 15 minutos completos. Após os 15 minutos, o animal se encontrava em decúbito lateral e com rotação ocular, o animal não apresentou vomito no tempo da MPA, após isso, foi feito acesso venoso, soro ringer com lactato, utilizando um cateter 22g para que pudesse ser feito a indução anestésica do animal. As 11:29 foi feita a indução com propofol na dose de 4mg/kg, após apresentar relaxamento de mandíbula e perder o reflexo laringo-traqueal, o animal então foi entubado com traqueotubo tamanho 4,5 e 4 minutos depois, começou a se avaliar os parâmetros trans cirúrgicos: temperatura, oximetria, frequência cardíaca, PAS, PAD E PAM. Observou-se na cadela 2, tanto na pressão sistólica, diastólica quanto a média que no momento imediatamente seguinte à indução anestésica

ela se manteve similar ao que foi encontrado após 15 minutos de MPA. 20 minutos após o início do procedimento, no momento em que se iniciou a laparotomia, as pressões apresentaram uma queda de aproximadamente 40%, sendo feita fluidoterapia intensa durante 4 minutos. Entre 25 e 30 minutos após a indução anestésica as pressões começaram a subir novamente. Até o momento final do procedimento, ainda não tinham retornado aos valores iniciais. Em relação a temperatura da cadela 2, observou-se uma queda constante na temperatura, do momento da indução até o momento final da cirurgia. A oximetria se manteve estável em todo o trans cirúrgico, não tendo oscilações. A frequência respiratória da cadela 2, se manteve estável durante todo o trans cirúrgico, não apresentando variações importante, se mantendo sempre entre 10 e 12 movimentos por minuto. A frequência cardíaca, apresentou um aumento de aproximadamente 9% nos primeiros 5 minutos da cirurgia, demonstrando aumento até os 20 minutos de procedimento, aumentando em aproximadamente 65% considerada com o parâmetro da indução anestésica, após isso teve uma queda de aproximadamente 20% nos 25 minutos de cirurgia, no último parâmetro de trans cirúrgico com 30 minutos, a frequência cardíaca teve uma importante queda de aproximadamente 28%, apresentando a FC mais baixa desde o momento da indução anestésica, chegando a 53bpm. Após o fim da cirurgia da cadela 2, foi administrado por via intravenosa, o atipamezole, em uma dose de 50ug/kg, 1 minuto após a aplicação o animal foi extubado e começou apresentar aumento da frequência respiratória. 2 minutos após começou a apresentar reflexos, em 3 minutos o animal começou a levantar a cabeça, neste momento o animal estava tremendo bastante, com 6 minutos já se apresentava bem acordado e tentando levantar, foi então levado para a internação e iniciou-se a avaliação dos parâmetros pós cirúrgicos (escala de dor e temperatura). Antes da cadela ser liberada para a internação, foi feita como medicação imediata pós cirurgia, meloxicam 0,1mg/kg e amoxicilina com clavulanato de potássio 12,5 mg/kg. De acordo com os resultados da escala de dor pós operatória de Glasgow, não foi necessário resgate analgésico ao longo destas 3 horas. A temperatura foi aumentando gradativamente ao longo das 3 horas avaliadas de pós cirúrgico, chegando ao fim em uma temperatura mais alta do que a aferida na avaliação pré cirúrgica. Como observações do pós operatório, a cadela 2, apresentou sialorreia e 1 vomito após 1 hora de pós operatório. Ademais ela se manteve estável e após as 3 horas foi liberada para casa. Foi prescrito para casa como medicação, meloxicam 0,1mg/kg, amoxicilina com clavulanato de potássio 12,5mg/kg e limpeza da ferida cirúrgica com álcool 70%.

DISCUSSÃO:

Neste relato, optou-se por adotar um protocolo multimodal com o objetivo de mitigar os potenciais efeitos adversos de cada fármaco utilizado e, ao mesmo tempo, reduzir as doses necessárias para alcançar os resultados desejados. Essa estratégia de combinação de diferentes medicamentos tem sido respaldada por estudos recentes, como os de Brown, Pavone e Naranjo (1), bem como por pesquisas conduzidas por Martinez et al. (2). Como medicação pré-anestésica (MPA), foi utilizada uma combinação de um opioide e um agonista alfa 2. Para o opioide, escolheu-se a dose de 2mg/kg de tramadol, seguindo a recomendação de Dominguez e colaboradores (3), que defendem essa dosagem como parte de uma abordagem analgésica multimodal eficaz. No que diz respeito à dexmedetomidina, que é um agonista alfa 2, utilizou-se a dose de 5ug/kg para sua associação na MPA. Essa escolha contrasta com o estudo de Grimm et al. (4), que empregou doses mais elevadas, variando de 20ug/kg a 40ug/kg. A decisão de utilizar uma dose menor se baseou no fato dela estar sendo associada com um opioide em uma abordagem multimodal, considerando que os efeitos analgésicos do alfa 2 agonistas seriam otimizados pelo efeito analgésico do tramadol como apontado por Grimm et al. (4). Neste relato, utilizou-se a Escala de Sedação de Ramsay para avaliar os efeitos da Medicação Pré-Anestésica (MPA). Esta tabela mostrou-se eficaz, permitindo uma avaliação

precisa do nível de sedação, conforme afirmam Moritz e Klein (8) e Dawson, Von Fintel e Nairn (9), que afirmam serem os níveis da tabela de Ramsay, ideais para avaliação de sedação. Após 15 minutos de avaliação, ambos os animais alcançaram os níveis mais profundos de sedação na escala de Ramsay, caracterizados por um notável relaxamento muscular e a ausência de resposta a estímulos dolorosos ou toques físicos. Esses resultados estão em concordância com os achados de estudos anteriores, como de Cullen (5), que caracterizam como profundo o efeito sedativo da dexmedetomidina. Em relação à pressão arterial, ambos os animais exibiram alterações significativas, com um aumento inicial seguido de uma queda abrupta na pressão, o que está de acordo com as observações de Riviere e Papich (6). Em seu estudo, os autores explicam que a dexmedetomidina induz vasoconstrição, resultando em um aumento imediato na pressão arterial. Esse rápido aumento desencadeia a ativação do barorreflexo arterial, levando a uma redução subsequente na frequência cardíaca e, como resultado queda na pressão arterial. A frequência respiratória neste relato permaneceu relativamente estável, oscilando entre 10 e 12 movimentos por minuto. Isso está alinhado com as conclusões de Congdon et al. (10), que sugerem que a dexmedetomidina não exerce efeitos significativos na ventilação pulmonar. Neste estudo, a frequência cardíaca da cadela 1, não apresentou alterações significativas, exceto por um leve aumento observado apenas em resposta ao estímulo doloroso mais intenso durante a cirurgia, o que contrasta com a descrição de Riviere e Papich (6), que relatam uma redução da frequência cardíaca após a ativação do barorreflexo arterial. Em contrapartida, a cadela 2 apresentou um aumento considerável na frequência cardíaca, seguido de uma rápida queda, chegando a 53 batimentos por minuto, o que está de acordo com as observações feitas por Riviere e Papich (6), que descrevem esses efeitos em seu estudo. Neste relato, ao término das cirurgias, optou-se pelo uso do atipamezole como agente reversor da dexmedetomidina. Foi administrada uma dose de 50ug/kg, que é dez vezes maior do que a dose de dexmedetomidina utilizada. Em ambos os casos, observou-se o início da reversão dos efeitos anestésicos em apenas 1 minuto, e em menos de 10 minutos, os dois animais estavam completamente acordados. Esses resultados corroboram com as conclusões de Pertovaara e colaboradores (11), que destacam a utilidade do atipamezole na obtenção de uma rápida reversão da anestesia. Além disso, essas observações estão de acordo com as afirmações de Andrade (7), que ressaltam a capacidade do atipamezole de reverter eficientemente os efeitos farmacológicos e toxicológicos da dexmedetomidina, com uma meia vida rápida e eficiente. Para a avaliação pós-operatória das duas cadelas, empregou-se a Escala de Dor Pós-Operatória de Glasgow conforme orienta Comassetto et al. (12), que, em seu estudo, demonstraram a sensibilidade da escala em detectar a necessidade de resgates analgésicos. Ambos os animais registraram resultados indicando que não era necessária a administração de resgates analgésicos, mantendo-se pontuando entre 1 e 5 na escala de Glasgow, sem atingir uma soma final de 6 pontos ou mais. Esses resultados estão de acordo com as conclusões de El-Hawari et al. (13) que dizem ser satisfatória a analgesia produzida pela associação de dexmedetomidina com o tramadol e discordando das descobertas de Costa et al. (14), que afirmam que a combinação de dexmedetomidina e tramadol não produz resultados analgésicos satisfatórios durante procedimentos cirúrgicos.

CONSIDERAÇÕES FINAIS:

Nesse estudo podemos considerar que a associação da dexmedetomidina com o tramadol como pré-anestesia demonstrou ser satisfatória, proporcionando sedação e analgesia estáveis durante todo o procedimento cirúrgico e resultando em uma resposta pós-operatória satisfatória, eliminando a necessidade de resgates analgésicos. Ambos os animais apresentaram uma adequada sedação durante o período de monitoramento pré-anestésico, o que facilitou os procedimentos para a cirurgia. Diante dessas observações,

podemos considerar que a utilização dessa associação se revela promissora quando aplicada para procedimentos de ovariosalpingohisterectomia. Estas descobertas contribuem para o aprimoramento das práticas anestésicas veterinárias, visando proporcionar um melhor bem-estar e recuperação pós-operatória para os pacientes.

ABSTRACT

Dexmedetomidine, a growing alpha-2 agonist in veterinary anesthesia, is known for its advantages, including its more selective sedative effect, less respiratory depression, and rapid reversal. This study aimed to report the use of dexmedetomidine associated with tramadol as a pre-anesthetic in two bitches undergoing elective ovariosalpingohysterectomy. The patients were monitored every 5 minutes and the parameters of heart rate, temperature, oximetry, systolic, diastolic and mean blood pressure were observed. After surgery, post-operative pain was assessed every 30 minutes using the Glasgow table and the temperature of the two dogs. During the surgical procedure, some parameters remained stable and within normal limits, significant changes were observed in the bitches' heart rate and blood pressure. In the postoperative evaluation using the Glasgow pain table, the absence of the need for analgesic rescue in both dogs was highlighted. It is concluded that the association of dexmedetomidine, an alpha-2 agonist, with the opioid tramadol was satisfactory, providing the animals with a pain-free trans and postoperative period and a quick and successful reversal at the end of the surgical procedures.

Keywords: Dexmedetomidine. Tramadol. Analgesia.

REFERÊNCIAS:

- Brown EM, Pavone KJ, Naranjo M. Multimodal general anesthesia: theory and practice. *Anesthesia and analgesia*. 2018; 127 (33):1246.
- Martinez IA, Boff GA, Puga EB, Felipe MC, Vives PS, Gehrcke, MI. Uso de anestesia multimodal associada a bloqueio intercostal em felino submetido a cirurgia corretiva de persistência de arco aórtico direito: relato de caso. 2022. 8, S. I. UFPEL. 31. Congresso De Iniciação Científica. RS.
- Domínguez-Oliva A, Casas-Alvarado A, Miranda-Cortés AE, Hernández-Avalos I. Clinical pharmacology of tramadol and tapentadol, and their therapeutic efficacy in different models of acute and chronic pain in dogs and cats. *Journal of Advanced Veterinary and Animal Research*. 2021; 8(3):404-244.
- Grimm KA, Lamont LA, Tranquilli, WJ, Greene AS, Robertson SA . Lumb & Jones Anestesiologia e Analgesia em Veterinária. 5ªed. Rio de Janeiro: Grupo Gen, 2017.
- Cullen LK. Medetomidine sedation in dogs and cats: A review of its pharmacology, antagonism and dose. *British Veterinary Journal*, London. 1996; 152(5):519-531.
- Riviere JE, papich MG. Adams Booth - Farmacologia e terapêutica veterinária. 10ªed. Rio de Janeiro: Grupo Gen, 2021.
- Andrade SF. Manual de Terapêutica Veterinária-pesquisa rápida. 3ªed. Rio de Janeiro: Roca, 2017.15-25p.
- Moritz RD, Klein AL. Dexmedetomidina para sedação de pacientes sob desmame da ventilação mecânica em Unidade de Terapia Intensiva. *Rev Bras Terap Intens*. 2003; 15(1):64-69.
- Dawson R, Von Fintel N, Nairn S. Sedation assessment using the Ramsay scale. *Emergency Nurse*.2010: 18(3).

Congdon JM, Marquez M, Niyom S, Boscan P. Cardiovascular, respiratory, electrolyte and acid–base balance during continuous dexmedetomidine infusion in anesthetized dogs. *Veterinary anaesthesia and analgesia*. 2013; 40(5):464-471.

Pertovaara A, Haapalinna A, Sirviö J, Virtanen R. Pharmacological properties, central nervous system effects, and potential therapeutic applications of atipamezole, a selective α_2 -adrenoceptor antagonist. *CNS drug reviews*. 2005; 11(3):273-288.

Comassetto F, Rosa L, Ronchi SJ, Fuchs K, Regalin BD, Regalin D, et al. Correlação entre as escalas analógica visual, de Glasgow, Colorado e Melbourne na avaliação de dor pós-operatória em cadelas submetidas à mastectomia total unilateral. *Arquivo Brasileiro de Medicina Veterinária e Zootecnia*. 2017; 69(1):355-363.

El-Hawari SF, Oyama N, Koyama Y, Tamura J, Itami T, Sano T, et al. Sparing effect of tramadol, lidocaine, dexmedetomidine and their combination on the minimum alveolar concentration of sevoflurane in dogs. *Journal of veterinary Science*. 2022; 23(4).

Costa TAF, Mascarenhas LC, Anunciação-Filho WM, Sônego DA, Campos GMD, Ribeiro AP, et al. Avaliação da analgesia pós-operatória da dexmedetomidina isolada e associada à morfina quando utilizada na medicação pré-anestésica em cadelas submetidas à ovariosalpingohisterectomia eletiva. *Acta Scientiae Veterinariae*. 2019; 47(1):1646.

ABELHAS NATIVAS BRASILEIRAS - GUIA FOTOGÁFICO DE IDENTIFICAÇÃO DE ABELHAS SEM FERRÃO DE NOVA FRIBURGO RIO DE JANEIRO

**Kauê Cabral da Silva Montero¹; Gabriel Bobany de Queiroz²;
Maria Eduarda Monteiro Silva²; Denise de Mello Bobany²; Luiz Paulo Luzes Fedullo²**

RESUMO

As abelhas são de suma importância para o meio ambiente, pois sua atividade de polinização é responsável pela polinização (direta ou indiretamente) de aproximadamente 70% do alimento consumido pelo homem. O fato de estarem em constante risco de extinção face ao uso de agrotóxico, envenenamento direto das colméias e a redução do seu habitat natural gera preocupação quanto ao futuro alimentar, sendo a meliponicultura, que é a criação de abelhas sem ferrão – também chamadas de abelhas indígenas – fundamental na preservação e conservação de algumas espécies. Além de serem uma potencial fonte polinizadora a serem exploradas, elas também podem complementar a renda de muitas famílias com seus produtos e subprodutos, sem contar que podem ser utilizadas como auxiliares nos mecanismos de educação. Existem diversas espécies de abelhas no estado do Rio de Janeiro e na região serrana, e seus hábitos e comportamentos, preferências e necessidades também são distintos entre as espécies. Este trabalho tem como objetivo apresentar as abelhas sem ferrão, sintetizando informações acerca de sua importância ecológica, social, econômica, medicinal, educadora, sua preservação no meio ambiente, além da elaboração de um atlas fotográfico e catálogo de espécies encontradas em Nova Friburgo- RJ, almejando levar aos leitores o conhecimento sobre a existência destas abelhas, a necessidade de sua preservação e a possibilidade da convivência harmoniosa, tanto em ambiente urbano como rural, e os benefícios de se ter essas abelhas na região.

Palavras-chave: Meliponicultura. Guia fotográfico. Polinização. Catálogo.

INTRODUÇÃO:

As abelhas são animais extremamente eficientes quando o assunto é polinização, por serem capazes de visitar uma enorme variedade de flores todos os dias. Atualmente têm sido mais frequentes os estudos e a busca pela disseminação da importância da preservação e do uso desses animais como aliados na agricultura. Diversos estudos já comprovam a melhoria na produção, seja em quantidade, como em qualidade, na utilização das abelhas como polinizadoras. Tanto o aumento da produtividade como a melhoria na qualidade refletem de forma impactante no resultado final da produção, trazendo uma enorme importância econômica para estes pequenos animais, sem contar às culturas que são dependentes das abelhas para que seja feita a polinização natural, onde nessas espécies a presença das abelhas é indispensável para o sucesso da produção. As abelhas sempre foram importantes em diversas culturas e civilizações, o mel um dos mais antigos adoçantes conhecidos fez das abelhas animais importantes nas civilizações. No antigo Egito e na China já eram usados de forma medicinal e permanecem até hoje, tanto a exploração do mel como de seus diversos produtos e subprodutos (cera, mel, própolis, geléia real, a comercialização de colmeias, rainhas, etc.) fizeram das abelhas animais de extrema importância econômica movimentando um expressivo valor

1 Discente em Medicina Veterinária do UNIFESO - kauecmontero@gmail.com

2 Docente do curso de Medicina Veterinária do UNIFESO – gabrielqueiroz@unifeso.edu.br;
mariaeduardasilva@unifeso.edu.br; denisebobany@unifeso.edu.br; luizpaulofedullo@unifeso.edu.br

econômico. Publicações da EMATER de 2017 trazem que a atividade apícola gera mais de 350 mil empregos diretos e indiretos no Brasil. A ausência ou insuficiência de polinizadores é fator preocupante para o futuro e às futuras necessidades de alimento para atender à crescente população mundial, pois aproximadamente 70% da nossa alimentação, direta ou indiretamente, depende da abelha como polinizadora. Apesar de o Brasil ser o país com maior diversidade de abelhas sem ferrão do mundo, cerca de 250 espécies e muitas a descobrir, a maioria das pessoas desconhece a sua existência e, principalmente, sua importância ecológica e na produção de alimentos. As abelhas são responsáveis por aproximadamente 73% da polinização das espécies cultivadas no mundo (1,2). Polinizam aproximadamente 42% das 57 espécies vegetais mais plantadas enquanto aproximadamente 19% são polinizadas por moscas, 6,5% por morcegos, 5% por vespas, 5% por besouros, 4% por pássaros e 4% por borboletas e mariposas. A polinização inadequada é o principal de redução na produção agrícola e a presença de frutos deformados (1). Sem a polinização as plantas não produziram sementes, frutos e não seriam capazes de se reproduzir de forma a garantir o crescimento e a sobrevivência, assim sendo, não produziram nosso alimento (3). Uma boa polinização pode além de elevar o número de vagens ou frutos, também eleva o número de grãos, teor de óleos e outras substâncias extraídas dos frutos, encurta o ciclo de algumas culturas além de uniformizar o amadurecimento e a formação de alguns frutos de forma que haja menor taxa de perdas na colheita e maior valorização do produto no mercado (4). É importante que estudemos a eficiência do processo de polinização, pois alguns fatores como o comportamento, tamanho, morfologia do polinizador, assim como estes mesmos fatores das plantas podem ser determinante entre uma boa taxa de polinização ou não. Temos como exemplos: a acerola (*Malpighia glabra*), que possui uma melhor polinização pelas abelhas do gênero *Centris*; O maracujá (*Passiflora edulis*) com as abelhas do gênero *Xylocopa*; A alfafa (*Medicago sativa*) com abelhas do gênero *Megachile*; Assim como essas que são mais conhecidas as demais culturas também possuem espécies e gêneros de polinizadores mais eficientes (4). As abelhas sem ferrão representam um imenso e pouco conhecido, apesar de importante patrimônio brasileiro, entretanto são insetos geralmente rejeitados pelas pessoas e por isso é recorrente vê-las ateando fogo nos enxames e por não terem conhecimentos de sua importância e não saberem que, diferente do gênero *Apis*, as abelhas sem ferrão não apresentam riscos à vida e possuem imensa contribuição para a manutenção da flora, contribuem para que elas continuem diminuindo (5). A porta de entrada é de extrema importância, além de ser recurso de defesa de algumas abelhas, elas são ornamentadas e estas ornamentações são peças fundamentais na identificação da abelha. Enquanto algumas utilizam barro e resinas de plantas outras utilizam cera e resina. Além da beleza que suas entradas possuem e da proteção que oferecem as mesmas tem de ser funcionais e cada espécie possui comportamentos e estratégias para balancear o equilíbrio entre fluxo e segurança (6). A entrada da colmeia possui características únicas de cada espécie. Em geral as pertencentes à tribo *Trigona* constroem pitos de cera com tamanhos e formatos variados ao passo que a tribo *Melipona* constroem saliências de geoprópolis (7). O objetivo desse trabalho é dar ciência deste valor, destacar a importância da preservação das mesmas, demonstrar sua importância social, ecológica e cultural, valorizando seus produtos e subprodutos e incentivando o convívio harmônico e sinérgico com as mesmas. O presente trabalho também contempla a produção de um guia fotográfico com o registro de algumas espécies em ambiente natural, em criação racional e em cenários urbanos e periurbanos na região serrana do RJ, com intuito de auxiliar no registro e catálogo das espécies presentes na região.

METODOLOGIA:

As fotografias foram obtidas em visita a meliponário de criador amador no município de Nova Friburgo, além de registros em ambientes urbanos, como ruas e parques, e periurbanos, como estradas e residências na cidade de Nova Friburgo - RJ. Foram fotografadas as entradas das colméias, que são características de cada espécie,

tanto na natureza, como em caixas racionais e alguns exemplares de abelhas na natureza forrageando. As imagens foram capturadas utilizando câmera de celular modelo SM-MB/DS (Galaxy M52) sem tratamento posterior.

RESULTADO:

O guia fotográfico foi organizado com o registro fotográfico das entradas das colméias, tanto na natureza, como em caixas racionais, fotos de seus ninhos, favos de cria, estoques de pólen e mel e exemplares forrageando na natureza. Foram registradas as entradas das colmeias das abelhas pertencentes aos gêneros *Melipona* e abelhas de chão (Figura 1) e Trigoniformes, que incluem diversos gêneros (Figura 2). Também foram registradas abelhas convivendo em ambientes naturais e urbanos durante o forrageamento (Figura3). Além das abelhas que convivem socialmente formando colméias. Há também as abelhas de hábitos solitários, que nidificam em troncos de árvores, podendo ou não dividir a mesma moradia, mas quando o fazem trabalham de forma individual (Figura 4).


Figura 1 - Registros fotográficos de entradas de colméias de abelhas sem ferrão do gênero *Melipona* e abelhas de chão



Legenda: A: *Melipona bicolor*, B: *Meliponaquadrifasciata*, C: *Meliponarufiventris*, D: *Paratrigonalineata*
 e E: *Swarzianaquadripunctata*

Fonte: Arquivo Pessoal, 2023.


Figura 2 - Registros de entradas de colmeias de abelhas sem ferrão do gênero trigona



Legenda: A: *Nannotrigona testaceicornis*, B: *Oxytrigona tataira*, C: *Partamonahelleri*, D: *Plebeia remota*, E: *Scaptotrigona bipunctata*, F: *Tetragonisca angustula*, G: *Trigona spinipe*, H: *Plebeia pugnax*, I: *Plebeia lucii*.

Fonte: Arquivo Pessoal, 2023.

Figura 3 - Registros fotográficos de abelhas em ambientes naturais e urbanos



Legenda: A e B: Abelhas do grupo das trigoniformes, a espécie não pôde ser confirmada, C: *Bombus terrestris*, D: *Euglossa* sp.

Fonte: Arquivo pessoal, 2023.

Figura 4 - Locais de nidificação de abelhas solitárias



A: Hotel para abelhas solitárias, B: Tronco de nidificação de Mamangava

CONSIDERAÇÕES FINAIS:

A preocupação com o futuro é um assunto que a cada dia ganha mais e mais destaque e as abelhas são peças fundamentais na luta contra essa preocupação, no Brasil, as abelhas sem ferrão recebem um destaque maior neste ponto, pois são nativas de nosso país, diferente das do gênero *Apis*. Foi visto que há uma enorme gama de possibilidades de exploração dessas abelhas e uma segurança ao se trabalhar com elas pelo fato de não possuírem ferrão, o que faz com que seja possível um convívio sinérgico com elas em ambientes urbanos. Na agricultura, ainda há muito que se explorar no que tange ao uso dos polinizadores e este campo deve ser estudado pelos meliponicultores e agricultores com objetivo de alcançar os resultados esperados com este recurso, pois quando empregado de forma correta traz enormes benefícios em relação à quantidade e qualidade da produção. Outro ponto importante é a preservação das abelhas indígenas, pois diversas espécies estão sob risco de extinção e tanto o crescimento urbano, como o aumento da poluição e principalmente o uso de agrotóxicos tem favorecido o desaparecimento das abelhas, além da exploração predatória, que ainda é comum em alguns lugares do Brasil. O incentivo à convivência em conjunto com as abelhas é peça chave para a sua preservação, assim como o conhecimento de seu manejo ser um recurso que auxilia diversas famílias na complementação de suas rendas, por ser uma atividade que demanda pouco tempo é uma forte ferramenta de preservação das espécies. A educação é o caminho do futuro e mesmo àqueles que não possuem a intenção de criar as abelhas nativas, é interessante que se conheça a sua existência, saiba que não apresentam riscos e que devem ser preservadas, além de sua importância para a natureza ao redor. A meliponicultura pode ser usada na educação em diversos estágios (desde crianças a adultos) de forma segura e enriquecedora, até mesmo no próprio ambiente escolar, quando utilizado caixas racionais, que podem ser levadas às escolas para uso didático. Por fim ressalta-se a importância de se conhecer as abelhas da região, pois não é permitido que se leve abelhas de um local para outro, salvo algumas exceções, porém há uma lacuna a ser preenchida no que tange ao conhecimento e reconhecimento de espécies existentes em cada lugar, como exemplo das espécies encontrada na cidade de Nova Friburgo e que carecem, ou de registro, ou de confirmação, portanto vale o incentivo as novas pesquisas com

intuito de catalogar e registrar as espécies encontradas em cada região, assim como um levantamento de meliponicultores e meliponários e seus devidos incentivos ao registro e sua legalização, pois muitos atuam de forma caseira, dificultando o controle.

ABSTRACT

Bees are extremely important for the environment, as their pollination activity is responsible for the pollination (directly or indirectly) of approximately 70% of the food consumed by humans. The fact that they are at risk of extinction raises concerns about their food future and the creation of stingless bees or indigenous bees (meliponiculture), are fundamental in the preservation and conservation of some species, in addition to being a potential pollinator source to be explored, they They also supplement the income of many families with their products and by-products, not to mention that they can be used as auxiliaries in education mechanisms. There are several species of bees in the state of Rio de Janeiro and in the mountainous region and their habits and behaviors, preferences and needs are also different from each other. This work aims to present indigenous bees, synthesizing information about their ecological, social, economic, medicinal, educational and beautifying importance, their preservation in the environment, in addition to creating an photographic guide using personal files to demonstrate and catalog species found in Nova Friburgo RJ, aiming to provide readers with knowledge about the existence of indigenous bees, the need for their preservation and the possibility of harmonious coexistence, both in urban and rural environments and the benefits of having these bees nearby.

Keywords: Nova Friburgo. Meliponiculture. Photographic guide. Stinglessbees. Pollination.

REFERÊNCIAS:

- Freitas BM, Imperatriz-fonseca, VL. A importância da polinização. Mensagem Doce APACAME, 2005; 44-46 [acesso 11 dez 2022] Disponível: <<http://www.apacame.org.br/mensagemdoce/80/polinizacao3.htm>>
- Solène A, Dylan C, Jordan F, Honorine V. L'importance des abeilles dans notre écosystème. Echosciences-Grenoble, 2020. [acesso 01 jan 2023] Disponível: <<https://www.echosciences-grenoble.fr/articles/1-importance-des-abeilles-dans-notre-ecosysteme>>
- Villas-Bôas, J. Manual Tecnológico: Mel de Abelhas sem Ferrão. Instituto Sociedade, População e Natureza (ISPN). Brasil, 1ªed. Brasília, DF, 2012; 96.p.
- Freitas, BM. Uso de programas racionais de polinização em áreas agrícolas. Mensagem Doce APACAME, 1998;(46). [acesso 18 jun 2023] Disponível: <<https://www.apacame.org.br/mensagemdoce/46/artigo2.htm>>
- Paixão GPG, Silva CM. Impactos da poluição atmosférica no processo de polinização das abelhas: cidade do Rio de Janeiro. Revista Ibero Americana de Ciências Ambientais 2021; 12(3): 90-101. Disponível: DOI: <http://doi.org/10.6008/CBPC2179-6858.2021.003.0009>
- Menezes C. Meliponicultura: Aspectos Biológicos. – Taubaté, SP. Ed: Editora da Universidade de Taubaté edUNITAU, 2020. 101p.
- Cella I, Amandio DTT, Fanta MR. Meliponicultura. EPAGRI Florianópolis, 2017. 56p. (Epagri. Boletim Didático, 141).

ACIDENTE BOTRÓPICO EM EQUINO (*Equus caballus*) - RELATO DE CASO

Beatriz de Castro Frossard Sarrapio¹; Daniela Melo Vianna Ferrer²;
André Vianna Martins²; Denise de Mello Bobany²

RESUMO

As cobras do gênero *Bothrops* são de grande importância epidemiológica, responsáveis pela maioria dos acidentes ofídicos no país. Esse incidente é possível, pois são répteis de grande adaptabilidade e o nosso país possui uma fauna diversa. Equinos são a espécie mais susceptível ao veneno destas cobras. O objetivo deste trabalho é relatar o caso de acidente botrópico em um equino, além de conscientizando os proprietários sobre a importância da precocidade no tratamento e a necessidade de manejo adequado. O animal, de 11 anos, foi atendido apresentando muita dificuldade respiratória e edema na região ventrolateral esquerda do tórax e região do olecrano. Com base nos sinais clínicos compatíveis com o acidente botrópico foi possível realizar o diagnóstico. Portanto, foi feito o tratamento na propriedade, com soro antiofídico, soro antitetânico, antibioticoterapia, anti-inflamatórios e tratamento tópico da ferida. Após o atendimento inicial, o quadro clínico do animal tinha se estabilizado e durante o resto do dia, foi observado a sua melhora. No terceiro dia de tratamento, a égua apresentou uma resposta significativa dos sinais apresentados inicialmente, demonstrando a recuperação quase que completa. O proprietário seguiu com o tratamento até o momento quando o animal não apresentou mais nenhum sintoma do incidente. O sucesso do tratamento vai depender, essencialmente, da aplicação da dose adequada do soro específico para o gênero *Bothrops* e de sua realização em tempo hábil, devendo ser o mais precoce possível, como ocorreu no presente relato, que teve um prognóstico positivo, por causa do diagnóstico precoce, permitindo, assim o rápido tratamento.

Palavras-chave: Tratamento. Serpentes. *Equus caballus*.

INTRODUÇÃO:

O acidente ofídico ou ofidismo diz respeito a todo quadro de envenenamento que ocorre por meio da inoculação de veneno, através de presas de serpentes, podendo estas serem de diversos gêneros. Dentre os mais frequentes encontram-se os gêneros *Crotalus*, *Bothrops*, *Lachesis* e *Micrurus* (1). A *Bothrops jararaca* está em grande parte do território, possuindo distribuição geográfica ampla associada à alta densidade demográfica e habilidade de colonizar e se adaptar a diferentes ambientes. Embora exista um bom conhecimento sobre essa diversidade e distribuição, são raros os estudos a respeito de padrões nesta linhagem de serpentes (2). De acordo com EMBRAPA (3) as serpentes do gênero *Bothrops*, como jararaca, jararacuçu e urutu, são as que mais causam acidentes com animais domésticos. A distribuição geográfica da *Bothrops jararaca* em nosso país é concentrada na região dos estados do Sul e Sudeste, acrescentando parte da Bahia, da região Nordeste e Mato Grosso do Sul, da região Centro-Oeste (1). Os acidentes ofídicos são um grande alerta na saúde pública, e na medicina veterinária não é diferente, esses incidentes podem causar injúrias irreversíveis nos animais de estimação e prejuízos irrecuperáveis nos rebanhos brasileiros (4, 5). Em interação no meio ambiente em que estão inseridos, quando um equino sofre um ataque do réptil, podem ser observados alguns sintomas característicos já que o veneno botrópico é uma mistura de peptídeos

1 Discente em Medicina Veterinária do UNIFESO – beatrizfrossardtcc@hotmail.com

2 Docente do curso de Medicina Veterinária do UNIFESO – danielaferrer@unifeso.edu.br; andremartins@unifeso.edu.br; denisebobany@unifeso.edu.br

e proteínas farmacologicamente ativas, que possuem sintomas clássicos, aliado às frequentes infecções locais, trazendo diversas complicações a vítima (6). Em geral, é possível notar como sintoma do ocorrido: o nítido aumento de volume no local da picada, distúrbios de coagulação, aumento significativo da frequência cardíaca (taquicardia), aumento significativo da frequência respiratória (taquipneia) e, ainda, dor intensa (7). Nos equídeos o ataque acontece, principalmente, na região da cabeça, como lábios, focinho e pescoço, pois os mesmos abaixam a cabeça tentando reconhecer o ser inesperado que está ali (8). De acordo com Méndez e Riet-Correa (9), a composição do veneno das serpentes do gênero *Bothrops*, é feita de uma mistura de enzimas, peptídeos e proteínas de pequena massa muscular, apresentando atividades químicas e biológicas específicas. Os autores afirmam que o veneno da *Bothrops* spp. pode ter cinco tipos de ação diferentes, sendo elas a ação proteolítica ou necrosante; ação coagulante; ação hemorrágica; ação nefrotóxica e ação miotóxica. O número exato de casos na medicina veterinária não é registrado e nem conhecido, pois a notificação não é necessária, ou seja, não é obrigatória, mas se sabe que a maioria dos incidentes são causados pelo gênero *Bothrops* (10). De acordo com Cintra (10), o tratamento deve ser estabelecido o quanto antes com soro antiofídico intravenoso característico, além da medicação de suporte. O acidente botrópico, geralmente, tem um bom prognóstico, com letalidade em torno de 0,3%, havendo possibilidades de o acidente deixar sequelas locais anatômicas ou funcionais (1). O objetivo deste trabalho é relatar o caso de acidente botrópico em um equino da raça Mangalarga Marchador, além de conscientizando os proprietários sobre a importância da precocidade no tratamento da etiologia e a necessidade de manejo adequado.

RELATO DE CASO:

Equino, fêmea, da raça Mangalarga Marchador, mantida em sistema semi-intensivo de criação onde tinha livre acesso a baia aberta e pastagem durante todo o tempo recebendo alimentação de volumoso, concentrado e sal mineral nos cochos. O animal tinha em sua baia o cocho com água fresca e limpa mas também tinha acesso a um córrego que pertencia a propriedade. A égua foi atendida na propriedade a partir de solicitação do proprietário que informou que pela manhã, que observou que o animal se encontrava agitado, apresentando um grande edema na região ventrolateral esquerda do tórax e região do olécrano (Figura 01) e dificuldade respiratória. Este também relatou que em sua propriedade muitas vezes eram observadas serpentes do gênero *Bothrops* e ela havia encontrado uma em seguida, portanto, a suspeita clínica de acidente ofídico botrópico. No exame clínico do animal, foi observado que a égua apresentava muita dificuldade respiratória, com a frequência cardíaca de 60 bpm e 30 movimentos respiratórios por minuto, edema na região ventrolateral esquerda do tórax e região do olécrano. Os demais parâmetros fisiológicos se apresentavam estáveis para a espécie, não apresentando nenhuma alteração muito significativa. O diagnóstico foi baseado no histórico e nos sinais clínicos compatíveis com acidente botrópico, pois apesar da não observação da cobra no local na hora do acidente, sabe-se que da ocorrência do gênero *Bothrops* no ambiente onde o animal costumava ficar. Além da característica da lesão da mordida, onde foi possível observar as duas lesões circulares sugestiva das presas de uma cobra descartando a possibilidade de outro tipo de animal peçonhento. De forma imediata, como forma de tratamento foi administrado 160 ml de soro antiofídico polivalente, endovenoso, em dose única. E apesar do animal ser vacinado para tétano foi feita a aplicação de soro antitetânico liofilizado, intramuscular, em dose única. Além disso, foi feita a aplicação de anti-inflamatório esteroide a base de dexametazona (0,1 mg/kg, endovenoso, SID), por três dias e antibioticoterapia a base de enrofloxacino (6 mg/kg, endovenoso, SID), durante cinco dias. Como tratamento tópico foi feita a limpeza da ferida uma vez ao dia, com iodopolvidona e depois aplicado Bactrovet Prata® spray (Sulfadiazina Prata, Alumínio, DDV e Cipermetrina), que tem uma ação larvicida,

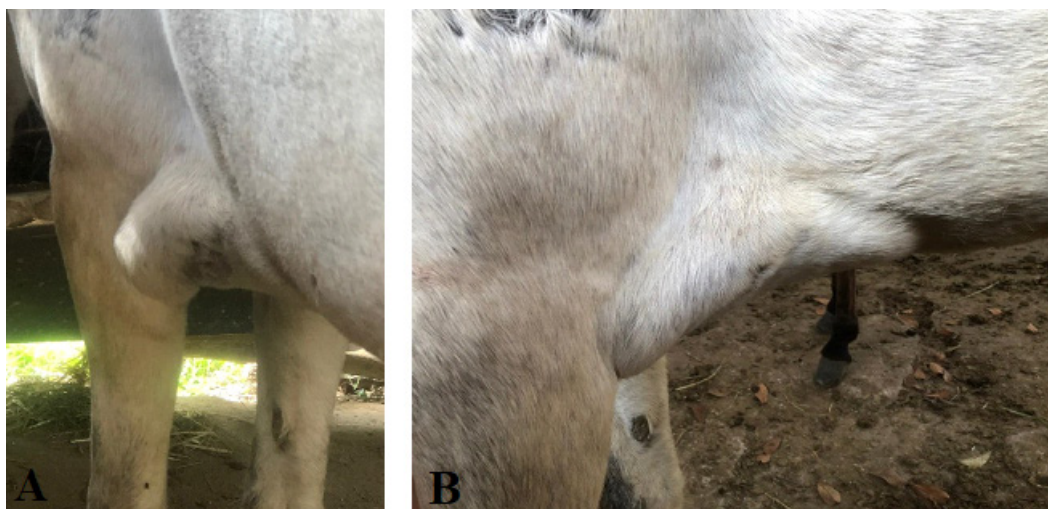
repelente, cicatrizante e hemostática. Esse processo se repetiu até a total cicatrização da ferida. O animal ficou sob observação, e após quinze dias já havia se recuperado, sem nenhuma sequela aparente. Portanto, ao final do caso conclui-se que a dose de veneno inoculada pela cobra foi baixa, pois não houve necrose no local da picada, após todo o período de tratamento.

DISCUSSÃO:

Neste relato o animal é pertencente à espécie equina, que segundo Tokarnia e Peixoto (11) é uma espécie susceptível ao veneno da cobra do gênero *Bothrops*. O animal deste relato sofreu um acidente botrópico, descrito por Cintra et al. (10), que a maioria dos incidentes ofídicos são causados pelas serpentes do gênero *Bothrops*. É descrito no relato sobre a constância da espécie na região concordando com FUNASA (1), que diz que a distribuição geográfica da *Bothrops jararaca* é concentrada em nosso país na região dos estados do Sul e Sudeste o acidente ocorreu no estado do Rio de Janeiro. Neste caso, o animal é criado em sistema semi-intensivo, possuindo livre acesso a pastagem com nascentes e locais arborícolas, que são os habitats natural das serpentes, como no caso do gênero *Bothrops*, assim facilitam o seu contato com os animais no pasto, que de acordo com Alves, Gimenez e Ventura (12) e Borges (13), quando as serpentes se sentem ameaçadas em seu habitat natural, elas atacam de forma agressiva através de botes. O animal deste relato, sendo criado em sistema semi-intensivo, tinha livre acesso a pastagem, conseqüentemente, com o habitat da cobra, concordando também com Giovane et al. (14) que dizem que os grandes são mais propícios a sofrerem este tipo de acidente devido ao seu habitat. O equino do presente relato foi atacado no mês de outubro, que vai de acordo com FUNASA (1), que com base em uma pesquisa pertencente a medicina humana, mostra que os incidentes ocorrem durante o verão e a primavera. O presente caso não foi notificado, concordando com Cintra *et al.* (10), que relatam que o número exato de casos na Medicina veterinária não é conhecido, já que a notificação não é necessária. No presente relato o animal sofreu o ataque da serpente, na região ventrolateral esquerda do tórax e região do olecrano, entretanto, segundo Bello e Malschitzky (8), nos equídeos o ataque acontece, principalmente, na região da cabeça, como nos lábios, focinho e pescoço, pois estes abaixam a cabeça tentando reconhecer o ser inesperado que está no chão. O animal deste relato apresentou como primeira manifestação do acidente, um edema significativo, de formato circunscrito no local da picada, que alertou o seu tutor, concordando com Melo et al. (17), que dizem que o edema local é a primeira manifestação do acidente botrópico por um somatório de fatores, sendo este de formato circunscrito, podendo se estender ao espaço extravascular. O animal apresentou edema significativo alertando o seu tutor do acidente e segundo Melo et al. (15) o edema local é a primeira manifestação do acidente por um somatório de fatores. Neste caso, não foi observada necrose tecidual ao redor do local de inoculação do veneno, concordando com Méndez e Riet-Correa (9), que citam que a necrose tecidual ocorre como uma sintomatologia tardia de acidentes botrópicos, entretanto, discordando de Melo et al. (15), que dizem que a necrose é um sinal significativo em nestes tipos de acidentes com essas serpentes. No presente relato, o equino não apresentou anúria (insuficiência renal aguda), dentre as manifestações clínicas observadas, discordando de Méndez e Riet-Correa (9), que afirmam que ocorre como sintomatologia tardia desses acidentes ofídicos os sinais clínicos a nível sistêmico de oligúria e anúria (insuficiência renal aguda). Neste caso, o tratamento foi realizado rapidamente, assim que foi identificado o acidente ofídico, sendo aplicado o soro antiofídico polivalente, levando a eficiência e resolução positiva do caso, estando de acordo com a citação de Barraviera (16), Melo et al. (15), Méndez e Riet-Correa (9), Cintra et al. (10) e Camplesi et al. (17) que afirmam sobre a necessidade da realização do tratamento com o uso do soro antiofídico específico ou polivalente para uma boa resposta da evolução do caso. A medicação

de suporte, composta por antibiótico de amplo espectro e anti-inflamatório vai de acordo com a citação de EMBRAPA (3) e Melo et al. (18), que dizem que as infecções secundárias devem ser tratadas com antimicrobianos, assim como, deve ser feito o tratamento com o uso de anti-inflamatório para um bom prognóstico. O animal do presente caso teve um prognóstico satisfatório, concordando com FUNASA (1), que diz a partir de um estudo realizado em medicina humana, que o acidente botrópico, geralmente, tem um bom prognóstico, com letalidade em torno de 0,3.

Figura 01 – Edema do membro anterior esquerdo (A e B)



Fonte: Arquivo pessoal, 2022.

CONSIDERAÇÕES FINAIS:

O acidente botrópico pode ser letal aos equinos, representando assim, uma significativa perda econômica, sendo de extrema importância o reconhecimento do efeito do veneno das cobras para o tratamento precoce do animal. O sucesso do tratamento vai depender, essencialmente, da aplicação da dose adequada do soro específico para o gênero *Bothrops* e de sua realização em tempo hábil, devendo ser o mais precoce possível, como ocorreu no presente relato, que teve um prognóstico positivo, por causa do diagnóstico precoce, permitindo, assim o rápido tratamento. Portanto, ao final do caso conclui-se que a dose de veneno inoculada pela cobra foi baixa, pois não houve necrose no local da picada, após todo período de tratamento.

ABSTRACT

Snakes of the genus *Bothrops* are of great epidemiological importance, responsible for the majority of snakebites in the country. This incident is possible, as they are highly adaptable reptiles and our country has a diverse fauna. Horses are the species most susceptible to the venom of these snakes. The objective of this work is to report the case of a bothrops accident in a horse, in addition to raising awareness among owners about the importance of early treatment and the need for appropriate management. The 11-year-old animal was treated for severe respiratory distress and edema in the left ventrolateral region of the chest and olecranon region. Based on the clinical signs compatible with the botroic accident, it was possible to make the diagnosis. Therefore, treatment was carried out on the property, with anti-venom, anti-tetanus serum, antibiotic therapy, anti-inflammatories and topical treatment of the wound. After the initial care, the animal's clinical condition had stabilized and during the rest of the day, improvement was observed. On the

third day of treatment, the mare showed a significant response to the signs initially presented, demonstrating almost complete recovery. The owner continued with the treatment until the animal no longer showed any symptoms of the incident. The success of the treatment will essentially depend on the application of the appropriate dose of the specific serum for the *Bothrops* genus and on its completion in a timely manner, as early as possible, as occurred in the present report, which had a positive prognosis, due to early diagnosis, thus allowing rapid treatment.

Keywords: Treatment. Snakes. *Equus caballus*.

REFERÊNCIAS:

- Funasa – Fundação Nacional de Saúde/MS. Manual de diagnóstico e tratamento de acidentes por animais peçonhentos. 2ªed. Brasília: MS, 2001.
- Antunes JF. Diversidade filogenética, distribuição geográfica e prioridades de conservação em jararacas sulamericanas (Serpentes: Viperidae: Bothrops e Bothrocophias). 89f. Dissertação [Mestrado em Biologia Animal] - Universidade de Brasília, 2012.
- EMBRAPA. Envenenamento botrópico em bovinos e equinos: tratamento opcional. São Carlos: Embrapa Pecuária Sudeste. 2000. [acesso 04 ago. 2023].Disponível em: <https://www.infoteca.cnptia.embrapa.br/infoteca/bitstream/doc/1154779/1/EnvenenamentoBrotopicoBovinos.pdf> Acesso em: 04 Ago. 2023.
- Pereira MT. Acidente botrópico em cães. 46f. Monografia [Especialização em Clínica Médica e Cirúrgica em Pequenos Animais] - Universidade Castelo Branco, 2006.
- Gomes RCB. Acidente botrópico, elapídico e crotálico em cães e gatos. 23f. Monografia [Especialização em Clínica Médica de Pequenos Animais] - Universidade Castelo Branco, 2008.
- Dos Santos KC, De Almeida MM, De Moura Pessoa A, Saddi VA, Da Silva Júnior NJ. Revisão sistemática: as principais complicações do acidente botrópico. Rev EVS Cienc Ambient Saude. 2016;43(1):71-8.
- Méndez MC, Riet-Correa F. Snakebite in sheep. Veterinary and human toxicology. 1995;37(1):62-3.
- Bello AJM, Malschitzky J. Acidente ofídico em equino. Rev Innovatio. 2021;1(8):4-8.
- Méndez MDC, Riet-Correa F. Evenenamento botrópico. Doenças de Ruminantes e Equinos. 2007;2:31-8.
- Cintra CA, Paulino Júnior D, Dias LGGG, Pereira LF, Dias FGG. Acidentes ofídicos em animais domésticos. Enciclopédia Biosfera. 2014;10(18):58-71.
- Tokarnia CH, Peixoto PV. A importância dos acidentes ofídicos como causa da morte em bovinos no Brasil. Pesquisa Veterinária Brasileira. 2006;26(2):55-68.
- Alves AL, Gimenez ARM, Ventura DVR. Cartilha de ofidismo (COBRAL). Brasília, DF: Ministério da Saúde, 1989. p. 32.
- Borges, R. C. Serpentes peçonhentas brasileiras: manual de identificação, prevenção e procedimentos em caso de acidentes. São Paulo: Atheneu, 1999. p.146.
- Giovane MA, Silva MA, Rodrigues FR, Antonussi TD, Castro KM, Carla CDDN. et al. Acidente Ofídico em Cães – Estudo Retrospectivo de Casos Atendidos no Período de 2005 A 2015 no Hospital Veterinário “Dr. Halim Atique”. São José do Rio Preto – SP, Brasil. Investigaçao. 2016;12(4):27-32.
- Melo MM, Silva Júnior PGP, Lago LA, Verçosa Júnior D, Harbemehl GG. Envenenamento botrópico. Ca-

dermos Técnicos de Veterinária e Zootecnia, n.44, p.59-79, 2004. Cintra CA, Paulino Júnior D, Dias LGGG, Pereira LF, Dias FGG. Acidentes ofídicos em animais domésticos. Enciclopédia Biosfera. 2004;10(18):58-71.

Barraviera B. Venenos animais: uma visão integrada. 1ªed. Rio de Janeiro: Editora de Publicações Científicas, 1994. p. 375-387.

Camplesi AC, Rivera GG, Bonacin YS, Paula VB, Lacerda Neto JC, Moya-Araujo CF. Associação de plasma sanguíneo ao tratamento de envenenamento botrópico em equino: relato de caso. Arq. Bras. Med. Vet. Zootec. 2017;69(4):815-20.

Melo MM, Habermehl GG, Oliveira NJF, Nascimento EF, Santos MMB, Lúcia M. Treatment of Bothrops alternatus envenomation by Curcuma longa and Calendula officinalis extracts and ar-turmerone. Arq. Bras. Med. Vet. Zootec. 2005;57(1):7-17.

ACIDENTE POR FERROADA DE ABELHA EM CÃO – RELATO DE CASO

**Maria Laura Pereira Kneip Graciano¹; Tatiana Didonet Lemos²; Daniela Mello Vianna Ferrer²;
Denise de Mello Bobány²; Gabriel Bobany de Queiroz²; Michele Vieira de Azeredo²**

RESUMO

Os acidentes por ferroada de abelhas não são muito comuns na rotina clínica, mas possuem grande importância. Além da reação local simples, que geralmente são autolimitantes, o animal acidentado também pode apresentar quadro de anafilaxia ou, em casos de múltiplas ferroadas, quadro de envenenamento por ferroada de abelha que podem levar o animal a óbito. O presente trabalho visa relatar o caso de um animal da espécie canina, de 2 anos, macho, com 34kg, da raça pit monster, que foi atacado por um exame de abelhas, recebendo cerca de 500 ferroadas. Foi diagnosticado com envenenamento por múltiplas ferroadas de abelhas. Apresentou urticaria, vômito, diarreia e sangramentos. Os exames complementares indicaram anemia, trombocitopenia e aumento de ALT. Foi necessário a realização de transfusão sanguínea. Após 7 dias internado com tratamento de suporte e uma rígida monitorização, o paciente teve alta.

Palavras-chave: Veneno de abelhas. Intoxicação. Cão.

INTRODUÇÃO:

As ferroadas de abelhas estão relacionadas a reações de hipersensibilidade, podendo causar anafilaxia e reações locais graves, como nas vias aéreas, com conseqüente obstrução respiratória e podem evoluir para óbito. No entanto, também pode ocorrer mortes de indivíduos não alérgicos por envenenamento maciço, ocasionado em ataques de enxame (1,2). As abelhas possuem seu veneno formado basicamente por proteínas, enzimas e grandes peptídeos, esses que, quando injetados no organismo do animal, podem causar reações tóxicas ou alérgicas (3,4). Quando ameaçadas, as abelhas podem ficar agressivas, sendo capazes de defender vigorosamente suas colmeias (5). Animais acometidos por múltiplas ferroadas de abelhas podem apresentar vários sinais e sintomas como diversos ferrões pelo corpo, vômito, diarreia, angioedema, urticaria, sangramentos, febre, fraqueza generalizada, taquicardia, taquipneia, edema pulmonar, mialgia generalizada, ataxia, tremores e espasmos, nistagmos, paralisia facial, convulsões e até coma. Geralmente, os indivíduos acometidos desenvolvem anemia hemolítica imunomediada. Pode haver manifestações clínicas tardias, tais como hematuria, hemoglobinúria, hematomas, rabdomiólise, insuficiência renal aguda, Coagulação Intravascular Disseminada (CID) e alterações na coagulação sanguínea (1,6). É recomendado que as vítimas de múltiplas ferroadas tenham uma rígida monitorização, sendo importante analisar e acompanhamento do seu perfil hematológico (3). O principal meio de diagnóstico é baseado nos sinais clínicos apresentados e um histórico de possível contato do animal com o inseto. É facilitado quando o tutor presencia o acidente e identifica o inseto (1). No hemograma, é possível observar leucocitose neutrofílica com desvio à esquerda, monocitose, esferocitose, linfopenia, eosinopenia, anemia e hipoproteinemia em conseqüência das múltiplas ferroadas de abelhas. Os animais podem apresentar trombocitopenia, especialmente em casos em que ocorrem coagulação intravascular disseminada (CID) (4,6,7). No exame de painel de coagulação observa-se achados sugestivos de CID, trombocitopenia, aumento do tempo

1 Discente no curso de Medicina Veterinária do UNIFESO – mlaurakneip@gmail.com

2 Docentes do curso de Medicina Veterinária do UNIFESO – tatiandidonet@unifeso.edu.br; danielaferrer@unifeso.edu.br; denisebobany@unifeso.edu.br; gabrielqueiroz@unifeso.edu.br; michelaezeredo@unifeso.edu.br

de tromboplastina parcial ativada (TTPA) e tempo protrombina (TP). No perfil bioquímico podem ser observados hiperbilirrubinemia (total e direta), aumento de creatinina quinase (CK), fosfatase alcalina (FA) e alanina aminotransferase (ALT) (1). O tratamento de animais acometidos por múltiplas ferroadas é sintomático e de suporte. Fluidoterapia com cristaloides isotônicos também será de grande importância, para assegurar a volemia e pressão arterial e evitar um desenvolvimento de uma doença renal grave. Na fase precoce da intoxicação, para controlar os efeitos produzidos pela liberação de histamina, indicam-se o uso de: anti-histamínicos H1, como cloridrato de prometazina na dose de 0,2 a 1 mg/kg, via SC ou difenidramina na dose 5 a 8 mg/kg, via IV ou IM; anti-histamínicos H2 como cimetidina, na dose de 5 a 10 mg/kg, via IM ou IV ou ranitidina na dose de 1 a 2 mg/kg, via VO ou IM. Corticosteróides também são indicados como: hidrocortisona na dose 50 a 100 mg/kg, via IV; dexametasona na dose de 0,5 a 5 mg/kg, via IV; ou succinato sódico de prednisolona 5 a 11 mg/kg, via IV lento. O tratamento também deve incluir analgésicos e antipiréticos, compressas frias; além da remoção dos ferrões (1,6). Os ferrões que devem ser retirados por meio de raspagem com uma lâmina, um cartão ou puxados com uma pinça bem rente a pele a fim de evitar comprimir o saco de veneno e introduzir ainda mais veneno no organismo do acidentado (6,8). A septicemia é uma possível complicação resultante de múltiplas ferroadas de abelhas, sendo assim, é importante a prescrição de antibióticos de amplo espectro (4). Podem ser administrados anti-hemorrágicos como o ácido tranexâmico, na dose de 5 a 25mg/Kg. E deve ser administrado imediatamente adrenalina na dose 0,01 mg/kg, via subcutânea, devido à dificuldade de diferenciar a reação anafilática ao envenenamento (6). Ainda não há dados oficiais que contabilizam os ataques de abelhas relacionados à cães. Com isso, é de grande importância relatar casos ocorridos servindo de alerta para os médicos veterinários a possibilidade desse tipo de acidente, incentivando-os a estar preparados para prestar socorro nesses casos. O foco deve ser a identificação precoce do envenenamento, encaminhamento do animal o mais rápido para um atendimento para que se estabeleça uma conduta terapêutica adequada e, conseqüentemente, um melhor prognóstico. Este trabalho objetivou relatar um caso de um cão da raça Pit Monster, que foi atacado por um enxame de abelhas recebendo mais de 500 ferroadas, e sobreviveu.

RELATO DE CASO:

Um canino de 2 anos, macho, da raça Pit Monster, pesando 34kg, foi atendido em uma clínica veterinária particular, na cidade de Teresópolis, no dia 11 de outubro de 2022. O responsável relatou que o paciente foi atacado por um enxame de abelhas. Foi levado antes em outra clínica veterinária onde foi administrado prometazina (1 ampola) e liberado para casa. Após isso, apresentou um quadro de vômito e diarreia. Os tutores também notaram sangue, mas não souberam informar a origem. A tutora relatou que as abelhas eram da espécie Abelha Europeia (*Apis mellifera*). No exame físico foi observado angioedema, presença de placas no abdômen, urticária em região dorsal, temperatura retal 39,4°, frequência cardíaca dentro dos parâmetros normais, frequência respiratória elevada (estava agitado), pressão arterial 150mmHg. Foram retirados cerca de 500 ferrões de abelha (Figura 1). Foi administrado dexametasona 0,3 mg/kg, adrenalina 0,01mg/kg e cloridrato de tramadol 2 mg/Kg, todos via subcutânea. Após atendimento, a veterinária solicitou que o paciente ficasse em internação 24 horas para observação e fluidoterapia. Foi realizado coleta de sangue para hemograma e bioquímica. O paciente seguiu para a internação, e iniciou-se o protocolo com as seguintes medicações: pantoprazol 1 mg/Kg, por via intravenosa, a cada 24 horas, por 5 dias; ondansetrona, 0,5 mg/Kg por via intravenosa, a cada 12 horas, por 5 dias; cloridrato de prometazina 0,2 mg/Kg, por via subcutânea, a cada 8 horas, por 2 dias; dexametasona 0,5 mg/Kg, por via subcutânea, a cada 24 horas, por 2 dias; citrato de maropitant 2 mg/Kg por via subcutânea, a cada 12 horas, por 3 dias;

dipirona 2 mg/Kg, por via subcutânea, a cada 12 horas, por 3 dias; fluidoterapia com soro ringer lactato, 58mL/h, via intravenosa, a cada 24 horas, por 7 dias. A temperatura corporal foi verificada a cada 4 horas. No hemograma foi observado leucocitose, neutrofilia com desvio nuclear de neutrófilos à esquerda (DNNE) regenerativo, monocitose e trombocitopenia (Tabela 1) e na bioquímica aumento da enzima ALT (Tabela 2). Nas primeiras 24 horas de internação, a temperatura do paciente se manteve normal (normotérmico). Foi observado um quadro de hematoquezia e hematúria severa. Aceitou comer apenas poucos pedaços de frango cozido, à noite. Foi esclarecido aos tutores a gravidade do quadro do paciente. Em razão do aumento da enzima ALT foi adicionado ao protocolo terapêutico hepatoprotetor a base de Aspartato de L-Ornitina, cloridrato de L-Arginina, LCitrulina, Acetil metionina, citrato de colina, 10 ml, via intravenosa, a cada 24 horas, por 5 dias. Iniciou-se o antibiótico metronidazol (15mg/kg), via endovenosa, associado a enrofloxacinina realizada anteriormente. No dia 12/10/2022, o paciente apresentou uma discreta melhora clínica, se alimentou e ingeriu água durante o dia, não evacuou, continuava apresentando hematúria pela manhã, e à tarde e madrugada teve uma pequena melhora. As feridas onde ocorreram as ferroadas apresentaram sangramento quando o paciente esfregava o corpo no chão e parede. Demonstrou muito cansaço ao se locomover e apresentava edema por todo o corpo. Foram coletados sangue e urina, e novos exames foram solicitados para o acompanhamento do estado geral do animal: hemograma, bioquímica sérica e elementos anormais do sedimento (EAS). O resultado do hemograma evidenciou leucocitose, neutrofilia com desvio nuclear de neutrófilos à esquerda (DNNE) regenerativo e trombocitopenia. Na hematoscopia foram observados anisocitose e policromasia, presença de alguns monócitos ativados e neutrófilos tóxicos, macroplaquetas, 23 metarrubricitos /100 leucócitos (Tabela 3). Na bioquímica sérica, a ureia se apresentou pouco acima do valor de referência, houve elevação da enzima ALT e não foi possível obter o valor de AST devido a intensa hemólise do soro (Tabela 4). Dia 13/10/2022 foi realizado EAS e as alterações observadas foram presença de sangue: + (referência: indetectável) e na sedimentoscopia hemácias: 40.320/mL (referência: 20.160/mL). Foi adicionado ao protocolo de internação ácido tranexâmico (20 mg/Kg), via endovenosa, para conter os sangramentos; suplementos via oral, a cada 24 horas, durante 10 dias. Na internação foi observado que o paciente ainda se encontrava bastante edemaciado e com hemorragia nos locais da ferroadas. Foi realizada compressão através de bandagem para conter o sangramento. O paciente comeu pouco e permaneceu prostrado. No dia 14/10/2022, foi inserido no protocolo de internação Apis mellifica 6ch, 3 gotas, via oral, a cada 6 horas, por 5 dias; DL-metionina 20mg/kg, 2 cápsulas a cada 24 horas por 5 dias; cloridrato de prometazina 0,2mg/kg, via subcutânea, de 8 em 8 horas por mais dias. Foram solicitados novos exames de hemograma e bioquímico para acompanhamento do quadro do paciente. Apresentou melhora clínica, se alimentou e ingeriu bastante água, durante o dia não foi observada hematúria. Foi realizada bandagem e aplicação de pó hemostático nas feridas que pararam de sangrar. Apesar disso, com o resultado dos exames observou-se presença de anemia macrocítica normocrômica arregenerativa, leucocitose, neutrofilia com DNNE regenerativo e monocitopenia. Trombocitopenia apresentou piora, revelando valores mais baixos em relação ao exame anterior (Tabela 5). No exame bioquímico os valores continuaram os mesmos do exame anterior, com ALT acima dos valores de referência (Tabela 6). Foi conversado com os tutores sobre a gravidade do quadro, os deixando cientes na possibilidade de ter que realizar uma transfusão sanguínea caso o volume globular apresentasse valores baixos. No dia 15/10/2022 o paciente se mostrou mais ativo, se alimentou por seringa e um pouco sozinho, ingeriu água normalmente, urina permaneceu sem hematúria. Foram solicitados um novo hemograma e uma ultrassonografia. Nos resultados do hemograma a anemia macrocítica normocrômica se manteve próximo aos valores do último exame. Continuou evidenciando neutrofilia com DNNE regenerativo, monocitopenia e trombocitopenia. A

hematoscopia apresentou anisocitose e policromasia, presença de 12 metarrubricitos/100 leucócitos (Tabela 7). A ultrassonografia foi realizada e indicou esplenomegalia, estômago e intestino inflamados, e linfonodos reativos e aumentados. No final da tarde o paciente se mostrou mais prostrado. Após os resultados dos novos exames não indicarem melhoras, optou-se com a permissão dos tutores em realizar a transfusão sanguínea. O sangue foi coletado do irmão de ninhada diferente do paciente. A transfusão teve início às 19:00 e finalizou às 23:53, sem nenhum tipo de intercorrência. Dia 16/10/2022, no plantão da madrugada, o paciente passou a noite bem, não apresentou sangramentos e não houve problemas após a transfusão, se alimentou, foi observado urina normal sem hematúria, e ainda não evacuou. No protocolo da internação foi adicionado citrato de maropitant 60 mL na dose de 2mg/kg, 1 comprimido, por via oral, a cada 24 horas por 2 dias. No dia 17/10/2022, os parâmetros clínicos se mantiveram os mesmos do dia anterior. Foi adicionado no protocolo de internação dexametasona na dose de 0,25mg/kg, via intravenosa, a cada 24 horas, por mais 3 dias. Um novo exame de hemograma foi solicitado e o resultado mostrou eritrócito ainda abaixo dos valores de referências, a anemia macrocítica normocrômica arregenerativa, DNNE regenerativo, eosinopenia, e trombocitopenia também se mantiveram (Tabela 8). No plantão do dia 18/10/2022 no plantão noturno o paciente se alimentou e demonstrou apetite, urina e fezes se mostraram normais. Já no plantão diurno não se alimentou. Como os exames laboratoriais não melhoravam, a veterinária responsável desconfiou de alguma hemoparasitose que poderia estar atrapalhando a melhora do quadro do paciente. Optaram por realizar um exame parasitológico, com a amostra de sangue, utilizando o método ELISA. O resultado evidenciou a presença de anticorpos IgG contra *Babesia* sp. Assim foi inserido no protocolo de internação aplicação única de Dipropionato de imidocarb na dose de 7 mg/Kg, via subcutânea e, 15 minutos antes, uma aplicação de adrenalina na dose 0,044mg/kg via subcutânea. No dia 19/10/2022 o paciente seguiu apresentando um quadro clínico mais estável; após a aplicação de Dipropionato de imidocarb não houve nenhuma intercorrência, e se alimentou bem. O paciente recebeu alta no dia 20/10/2022 com a seguinte prescrição (medicações via oral): manipulação de metionina 280mg, ácido fólico 350mCg, cianocolabamina 175mCg, betaina 70mg, colina 70mg e silibina 350mg, uma dose ao dia, até a normalização das taxas hepáticas; *Apis mellifica* 6CH, 3 gotas a cada 6 horas, por mais 6 dias; prednisolona 20mg, na dose de 1mg/kg, 1 comprimido e meio, a cada 24 horas, por mais 7 dias, após isso dar 1 comprimido e meio a cada 48 horas, por mais 7 dias; Glutamina, uma colher de café ao dia, misturado ao alimento por 60 dias. Foi recomendado estimular a ingestão de água. Foi solicitado na receita acompanhamento hematológico: hemograma em 4 dias, função hepática em 14 dias. As orientações foram deixar o paciente em repouso, pois apesar de ativo, ainda apresentava anemia.

DISCUSSÃO:

No presente relato, os tutores presenciaram o acidente do animal e souberam identificar que o inseto se tratava de uma abelha (*Apis mellifera*), facilitando o diagnóstico e corroborando com Nogueira e Andrade (1) que relatam que o diagnóstico se baseia, principalmente, através do histórico de possível contato do animal com abelhas e sinais clínicos apresentados, e é facilitado quando o tutor presencia o acidente e identifica o inseto. Após o exame físico foi administrado imediatamente no paciente adrenalina 0,01mg/kg, indo de acordo ao que afirmam Spinosa, Górnaiak e Parlemo-Neto (6), que descrevem que, devido à dificuldade de diferenciar a reação anafilática ao envenenamento, deve ser administrado imediatamente a adrenalina na dose 0,01mg/kg por via subcutânea. Os ferrões de abelhas presentes no corpo do animal relatado foram retirados com o auxílio de uma pinça, o que não condiz com Funasa (8) e Spinosa, Górnaiak, Parlemo-Neto (6) que afirmam que a maneira ideal da retirada dos ferrões deve ser por meio de raspagem com uma

lâmina, um cartão ou puxados com uma pinça bem rente a pele a fim de evitar comprimir o saco de veneno e introduzir ainda mais veneno no organismo do acidentado. O animal do presente relato apresentou sinais clínicos como vômito, diarreia, angioedema, urticária, sangramentos e febre, sendo condizente com Spinosa, Górnaiak, ParlemoNeto (6) e Nogueira e Andrade (1), que relatam esses sinais clínicos no envenenamento por múltiplas ferroadas de abelhas. No presente relato o animal foi encaminhado para internação para que pudesse ser monitorado e realizado exames periódicos para acompanhar seu perfil hematológico, indo de acordo com Osweiler et al. (3), que recomendam que as vítimas de múltiplas ferroadas devem ter uma rígida monitorização, sendo importante analisar e acompanhamento do seu perfil hematológico. Foi administrado corticosteróide dexametasona como recomendado por Spinosa; Górnaiak; Parlemo-Neto (6) e Nogueira; Andrade (1), que indicam corticosteróides como hidrocortisona, dexametasona ou succinato sódico de prednisolona. Foi administrado ao paciente, de cloridrato de prometazina, medicamento que de acordo com Spinosa; Górnaiak; Parlemo-Neto (6) e Nogueira; Andrade (1) na fase precoce da intoxicação controla os efeitos produzidos pela liberação de histamina. O paciente recebeu fluidoterapia com soro ringer lactato, o que vai de encontro com o que Spinosa; Górnaiak; Parlemo-Neto (6) afirmam ser importante para assegurar a volemia e pressão arterial e evitar um desenvolvimento de uma doença renal grave. Nos hemogramas do animal do presente relato, fora observado leucocitose, neutrofilia com DNNE regenerativo, monocitose e trombocitopenia que consolidou o relatado por Spinosa, Górnaiak e Parlemo-Neto (6) e Jericó, Neto e Kogica (4), que apontaram essas alterações laboratoriais como consequência de múltiplas ferroadas de abelhas. No exame bioquímico apresentou aumento da enzima ALT, indo de encontro com o que Nogueira; Andrade (1) relatam sobre ser observado aumento de alanina aminotransferase (ALT) em casos de animais que sofreram ataques massivos de abelhas. O paciente apresentou nas primeiras 24 horas um quadro de hematúria de acordo com Spinosa; Górnaiak; Parlemo-Neto (6) e Nogueira; Andrade (1) que indicam esse quadro como um dos sinais clínicos de múltiplas ferroadas de abelhas. Porém, os mesmos afirmam que essa manifestação clínica se surge de forma tardia, não corroborando com o acontecido no presente relato. Foi adicionado no protocolo de internação, meteonidazol associado a enrofloxacina, indo de acordo com Jericó; Neto; Kogica (4) que ressaltam a importância da prescrição de antibióticos de amplo espectro para ajudar contra possível complicação por múltiplas ferroadas de abelhas como a septicemia. No segundo dia de internação o paciente apresentou sangramento nas feridas onde ocorreram as ferroadas, o que pode ser consequência da trombocitopenia. Assim, foi adicionado no protocolo de internação ácido tranexâmico. Isso corrobora com o relatado por Spinosa; Górnaiak; Parlemo-Neto (6), que podem ser administrados anti-hemorrágicos como o ácido tranexâmico.

Figura 1 - animal do presente relato após ferroadas.

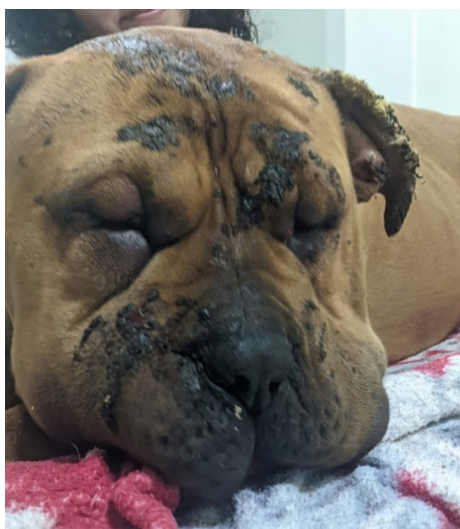

Tabela 1: Hemograma do animal do presente relato realizado no dia 11/10/2022

Eritrograma			
	Resultado	Referencias	
Eritrócito	6,5 M/ μ L	5,65 – 8,87 M/ μ L	
HCT	52,6 %	37,3 – 61,7%	
HGB	16 g/dL	13,1 – 20,5 g/dL	
VCM	80,9 fL	61,6 – 73,5 fL	
HCM	24,6 pg	21,2 – 25,9 pg	
CHCM	30,4 g/dL	32 – 37,9 g/dL	
RDW	22,2%	13,6 – 21,7	
	Resultados	Referências	
Plaquetas	92.000	150.000 – 484.000 cels/ μ l	
Leucometria			
	Resultados	Resultados	Referencias
Leucócitos		30.600	5.050 – 16.760
Neutrófilos	61%	18.666	2.950 – 11. 640
Bastonetes	16%	4.896	0 – 500
Metamielócitos	1%	187	0
Mielócitos	0	0	0
Linfócitos	10%	3.060	1.050 – 5.100
Monócitos	6%	1.836	160 – 1.120
Eosinófilos	3%	918	60 – 1.230
Basófilos	0	0	0 – 100

Tabela 2: Bioquímica sérica do animal do presente relato realizada no dia 11/10/2022

Bioquímico		
Tipo de amostra – soro		
Creatinina	1,2 mg/dL	0,5 – 1,8 mg/dL
Ureia	45 mg/dL	14 – 54mg/dL
ALT	136 U/L	10 – 125 U/L
Fosfatase alcalina	<10	23 – 212 U/L

Tabela 3: Hemograma do animal do presente relato realizado no dia 12/10/2022

Eritrograma			
	Resultado	Referencias	
Eritrócito	5,15 M/ μ L	5,65 – 8,87 M/ μ L	
HCT	39,6 %	37,3 – 61,7%	
HGB	12,7 g/Dl	13,1 – 20,5 g/dL	
VCM	76,9 fL	61,6 – 73,5 fL	
HCM	24,7 pg	21,2 – 25,9 pg	
CHCM	32,1 g/dL	32 – 37,9 g/dL	
RDW	16,7%	13,6 – 21,7	
	Resultados	Referências	
Plaquetas	13.000	150.000 – 484.000 cels/ μ l	
Leucometria			
	Resultados	Resultados	Referencias
Leucócitos		22.951	5.050 – 16.760
Neutrófilos	71%	16.295	2.950 – 11. 640
Bastonetes	9%	2.066	0 – 500
Metamielócitos	5%	1.148	0
Linfócitos	10%	2.295	1.050 – 5.100
Monócitos	2%	459	160 – 1.120
Eosinófilos	3%	689	60 – 1.230
Basófilos	0	0	0 – 100

Tabela 4: Bioquímica sérica do animal do presente relato realizada no dia 12/10/2022

Bioquímico		
Tipo de amostra – soro		
Creatinina	1,1 mg/dL	0,5 – 1,8 mg/dL
Ureia	55,64 mg/dL	14 – 54mg/dL
ALT	603 U/L	10 – 125 U/L
Fosfatase alcalina	92 U/L	23 – 212 U/L

Tabela 5: Bioquímica sérica do animal do presente relato realizada no dia 14/10/2022

Bioquímico		
Tipo de amostra – soro		
Creatinina	1,1 mg/dL	0,5 – 1,8 mg/dL
Ureia	55 mg/dL	14 – 54mg/dL
ALT	603 U/L	10 – 125 U/L
Fosfatase alcalina	92 U/L	23 – 212 U/L

Tabela 6: Hemograma do animal do presente relato realizado no dia 14/10/2022

Eritrograma			
	Resultado	Referências	
Eritrócito	1,74 M/ μ L	5,65 – 8,87 M/ μ L	
HCT	13,8 %	37,3 – 61,7%	
HGB	4,4 g/dL	13,1 – 20,5 g/dL	
VCM	79,3 fL	61,6 – 73,5 fL	
HCM	25,3 pg	21,2 – 25,9 pg	
CHCM	31,9 g/dL	32 – 37,9 g/dL	
RDW	17,1%	13,6 – 21,7	
	Resultados	Referências	
Plaquetas	2.000	150.000 – 484.000 cels/ μ l	
Leucometria			
	Resultados	Resultados	Referências
Leucócitos		17.720	5.050 – 16.760
Neutrófilos	56%	9.923	2.950 – 11. 640
Bastonetes	16%	2.835	0 – 500
Metamielócitos	7%	695	0
Mielócitos	0	0	0
Linfócitos	18%	3.190	1.050 – 5.100
Monócitos	0%	0	160 – 1.120
Eosinófilos	6%	1.063	60 –1.230
Basófilos	0	0	0 – 100

Tabela 7: Hemograma do animal do presente relato realizado no dia 15/10/2022

Eritrograma			
	Resultado	Referencias	
Eritrócito	1,38 M/ μ L	5,65 – 8,87 M/ μ L	
HCT	11,2 %	37,3 – 61,7%	
HGB	3,6 g/Dl	13,1 – 20,5 g/dL	
VCM	81,2 fL	61,6 – 73,5 fL	
HCM	26,1 pg	21,2 – 25,9 pg	
CHCM	32,1 g/dL	32 – 37,9 g/dL	
RDW	17,5%	13,6 – 21,7	
	Resultados	Referências	
Plaquetas	2.000	150.000 – 484.000 cels/ μ l	
Leucometria			
	Resultados	Resultados	Referencias
Leucócitos		10.250	5.050 – 16.760
Neutrófilos	66%	6.765	2.950 – 11. 640
Bastonetes	12%	1.230	0 – 500
Metamielócitos	3%	203	0
Linfócitos	16%	1.640	1.050 – 5.100
Monócitos	1%	103	160 – 1.120
Eosinófilos	2%	205	60 –1.230
Basófilos	0	0	0 – 100

Tabela 8: Hemograma do animal do presente relato realizado no dia 17/10/2022

Eritrograma			
	Resultado	Referencias	
Eritrócito	1,54 M/ μ L	5,65 – 8,87 M/ μ L	
HCT	11,5 %	37,3 – 61,7%	
HGB	3,8 g/dl	13,1 – 20,5 g/dL	
VCM	74,7 fL	61,6 – 73,5 fL	
HCM	24,7 pg	21,2 – 25,9 pg	
CHCM	33,0 g/dL	32 – 37,9 g/dL	
RDW	18,9%	13,6 – 21,7	
	Resultados	Referências	
Plaquetas	5.000	150.000 – 484.000 cels/ μ l	
Leucometria			
	Resultados	Resultados	Referencias
Leucócitos		8.507	5.050 – 16.760
Neutrófilos	54%	4.594	2.950 – 11. 640
Bastonetes	4%	340	0 – 500
Metamielócitos	1%	85	0
Linfócitos	34%	2.892	1.050 – 5.100
Monócitos	7%	595	160 – 1.120
Eosinófilos	0%	0	60 – 1.230
Basófilos	0	0	0 – 100

ABSTRACT

Accidents caused by bee stings are not very common in clinical routine, but they are of great importance, because in addition to the simple local reaction, which is generally self-limiting, the injured animal may also present with anaphylaxis or, in cases of multiple stings, with bee sting poisoning that can lead to the animal's death. The present work aims to report the case of a canine animal, 2 years old, male, weighing 34kg, of the pit monster breed, which was attacked by a bee examination, receiving around 500 stings. He was diagnosed with poisoning from multiple bee stings. He presented with hives, vomiting, diarrhea and bleeding. Complementary tests indicated anemia, thrombocytopenia and increased ALT. A blood transfusion was required. After 7 days in hospital with supportive treatment and strict monitoring, the patient was discharged.

Keywords: Bee venom. Intoxication. Dog.

AGRADECIMENTOS:

Ao Centro Universitário Serra dos Órgãos – UNIFESO, pela oportunidade de publicar este trabalho e por todas as pessoas que contribuíram para a realização do mesmo. A clínica Animal por me confiar as informações da paciente do presente relato para elaboração deste trabalho.

REFERÊNCIAS:

Nogueira RM, Andrade SF. Manual de toxicologia veterinária. 1ªed. São Paulo: Roca, 2011. 323p.

Auto HJ. Animais peçonhentos. 2ªed. Maceió: Edufal, 2005. Capítulo 7, Himenópteros (abelhas, marimbondos e formigas; P. 67-72.

Osweiler GD, Hovda LR, Brutlag AG, Lee JA. Small Animal Toxicology. Ames: Blackwell Publishing, 2011. 886p.

Jericó MM, Neto JP, Kogica MM. Tratado de medicina interna de cães e gatos. Rio de Janeiro: Roca, 2015. 2464p.

Winston ML. A biologia da abelha. 1ªed. Porto Alegre: Magister, 1987. 276p.

Spinosa HS, Górnaiak SL, Parlemo-neto J. Toxicologia aplicada a Medicina Veterinária. 1ªed. São Paulo: Manoele, 2008. 960 p.

Sakate M, Jark PC. Intoxicações e envenenamentos. In: Crivellenti LZ, Borin-crivellenti S. Casos de Rotina em Medicina Veterinária de Pequenos Animais. 2ªed. São Paulo: Editora Medvet, 2015. P. 389-390.

FUNASA (Fundação Nacional da Saúde). Manual de diagnóstico e tratamento de acidentes por animais peçonhentos. 2ªed. Brasília: MS, 2001. 111p.

AGENESIA SACROCOCCÍGEA EM CÃO DA RAÇA YORKSHIRE TERRIER – RELATO DE CASO

Vitória Lacir da Motta¹; Tatiana Didonet Lemos²; Fernando Luiz Fernandes Mendes²;
Denise de Mello Bobany²; Rafael de Oliveira Cunha Mello³; Hazel Hathaway Grassani³

RESUMO

A agenesia sacrococcígea é uma condição congênita rara na medicina veterinária, caracterizada pela ausência total ou parcial das vértebras sacrais e coccígeas. É resultado de distúrbios no desenvolvimento embrionário, afetando estruturas ósseas e de tecidos moles adjacentes à coluna vertebral da região lombossacra e coccígea, comprometendo funções neurológicas e locomotoras do animal acometido. Os sinais clínicos variam quanto ao nível de acometimento da coluna vertebral, medula espinhal e cauda equina; surgem desde o nascimento e podem incluir paresia/paralisia, incontinência urinária e fecal, deformidades ósseas e lesões cutâneas secundárias. O diagnóstico é feito por meio de avaliação clínica e exames radiográficos. Não há um tratamento corretivo e o prognóstico é reservado. O presente trabalho visa relatar o caso de um canino, fêmea, raça Yorkshire Terrier, diagnosticado com agenesia sacrococcígea com 1 ano de idade. A paciente apresentava paralisia e atrofia dos membros pélvicos, hiperflexão de joelhos, ausência de cauda, aumento de volume em região perianal e lesões cutâneas. O diagnóstico confirmatório foi obtido a partir de exame radiográfico simples, que evidenciou deformidade do corpo de L4 e agenesia de L5 até o final da coluna vertebral, com ausência de vértebras sacrais e caudais. Tendo em vista a impossibilidade de tratamento corretivo, a abordagem para as complicações decorrentes da doença foi o tratamento conservador, com administração de fármacos convencionais para as lesões secundárias, em associação aos alternativos, com uso de homeopatia, reabilitação física e manejo diário. Essa associação foi essencial para proporcionar maior qualidade de vida e bem-estar ao animal.

Palavras-chave: Canino. Coluna lombossacra. Malformação.

INTRODUÇÃO:

A agenesia sacrococcígea é uma doença congênita que engloba diversas anormalidades estruturais ósseas e de tecidos moles, adjacentes à coluna vertebral, da região lombossacral e coccígea (1). É um achado mais frequente em gatos da raça Manx, sendo raramente relatado em outras espécies, como a humana e a canina. Por isso, a prevalência dessa afecção ainda é desconhecida (2,3). Os sinais clínicos aparecem desde o nascimento e podem ser progressivos ou estáticos, variando quanto ao grau de acometimento da coluna vertebral, medula espinhal e cauda equina (2). Devido ao comprometimento (ou até mesmo ausência) da formação de nervos pélvicos, pudendos, isquiáticos e caudais, o animal acometido pode manifestar sinais relacionados a disfunções de neurônios motores inferiores viscerais e de membros pélvicos, como: paresia ou paraplegia, incontinência urinária e fecal, perda de sensibilidade perineal, posição plantígrada, hiperflexão dos joelhos, entre outros (4). O diagnóstico pode ser obtido através de um exame de imagem radiográfico simples, com a observação da ausência das vértebras sacrais e coccígeas. Além disso, pode-se realizar uma mielografia (através de radiografia ou tomografia computadorizada), para esclarecer o nível

1 Discente no curso de Medicina Veterinária do UNIFESO – vitorialacir@gmail.com

2 Docente do curso de Medicina Veterinária do UNIFESO – tatianalemos@unifeso.edu.br;
fernandoluismendes@unifeso.edu.br; denisebobany@unifeso.edu.br

3 Médico Veterinário Autônomo – rafaelocmello@gmail.com; veterinariabehappy@hotmail.com

de acometimento no canal medular (4). Na maioria dos casos, quando há dificuldade do trânsito intestinal, pode-se administrar emolientes fecais. Ainda, mesmo com a incontinência urinária, os animais podem ter dificuldade de realizar o esvaziamento completo da bexiga, sendo importante manter o esvaziamento manual do órgão com frequência e técnica corretas, a fim de evitar uma pielonefrite (infecção do trato urinário) e, por conseguinte, uma insuficiência renal secundária (5). O prognóstico da agenesia sacrococcígea é reservado, devido à deficiência de importantes estruturas anatômicas na região acometida (como falta de inervação para vesícula urinária e ânus). Assim, não existe um tratamento específico, somente conservativo (3). A agenesia sacrococcígea é uma doença rara em animais, sobretudo em cães. Desse modo, por possuir baixa casuística na rotina clínica veterinária, fica evidente a necessidade e a importância de relatar os casos ocorridos, a fim de que os médicos veterinários possam diagnosticar a doença precocemente e instituir o tratamento para a manutenção da qualidade de vida do animal acometido. O objetivo deste trabalho é relatar o caso de agenesia sacrococcígea em um cão da raça Yorkshire Terrier, discorrer a etiopatogenia da doença e algumas das causas da síndrome, além de descrever os protocolos terapêuticos realizados em casos dessa doença.

RELATO DE CASO:

No dia 16 de maio de 2022, deu entrada em uma clínica veterinária em Petrópolis – RJ, um animal da espécie canina, da raça Yorkshire Terrier, aproximadamente 1 ano de idade, peso corporal 3,650kg e de pelagem característica (preta e dourada). O animal foi resgatado em uma avenida de grande movimentação no RJ, acompanhado de um bilhete escrito “me adote” e o histórico era desconhecido. Durante a anamnese, foi relatado que o animal apresentava incontinência urinária, desde o momento do resgate (realizado no dia anterior à consulta) e que o animal não conseguia andar. Ao exame clínico, o animal apresentava mucosas normocoradas, temperatura 37,6°C, paralisia/atrofia de membros pélvicos com hiperflexão de joelhos, nítida malformação em coluna vertebral na região pélvica, ausência de cauda e aumento de volume bilateral em região perianal. À palpação, observou-se que o animal apresentava desconforto abdominal caudal, além da presença de saculação retal com conteúdo em seu interior. Notou-se presença de urina e fezes ressecadas ao redor da vulva e região perianal com lesões dermatológicas purulentas (Figura 1). No exame da saculação retal, através da palpação, verificou-se a presença de grande quantidade de conteúdo fecal na região. Ainda, foram realizados testes nociceptivos mecânicos nos membros pélvicos, que não foram responsivos aos estímulos dolorosos. Ao examinar o condutivo auditivo do animal, foi notada a presença de secreção marrom-escuro com mau odor em ambos os ouvidos. No momento da consulta, foi efetuada a aplicação de Dipirona Sódica + N-Butilbrometo de Hioscina (25 mg/kg) e Membutona (15mg/kg), ambas por via SC; além de uma camada superficial sobre as lesões dermatológicas de Alantoína + Óxido de Zinco. Imediatamente após a consulta, foi realizado o exame radiográfico, na própria clínica, onde pôde-se observar ausência da porção caudal do corpo da 4ª vértebra lombar (L4) e agenesia da 5ª, 6ª e 7ª vértebras lombares (L5, L6 e L7), vertebrais sacrais e coccígeas e hiperflexão dos joelhos, diagnosticando-se agenesia sacrococcígea (Figura 2). As medicações prescritas foram: Enrofloxacin (5 mg/kg), a cada 12 horas, por via oral (VO), durante 10 dias, sempre após as refeições; uso tópico de pomada a base de Cloranfenicol + Colagenase, 3 vezes ao dia, até a melhora das feridas dermatológicas; 3 gotas de Orbifloxacin + Furoato de Mometasona + Posaconazol, a cada 24 horas, por via otológica por, no mínimo, 30 dias; Lactulose (0,66g), a cada 12 horas, VO, por 5 dias; 1 borrifada de Cist Control, a cada 8 horas, VO, por toda a vida. Também foram recomendados tratamentos de manejo, como manutenção higiênica da vulva e região perianal com água e sabão neutro, por no mínimo, 3 vezes ao dia e posterior secagem; utilização de cadeira de rodas específica para o tamanho do animal e fisioterapia; aumento da ingestão de líquido na dieta alimentar do

animal, com o uso de rações úmidas, como sachês diluídos em água. Por fim, a reavaliação do quadro do animal foi marcada para 15 dias após o ato da primeira consulta. Após o período recomendado de tratamento em domicílio, em 31 de maio de 2022, o animal foi encaminhado à clínica para reavaliação. Na anamnese, a responsável revelou que o animal apresentava incontinência urinária e fecal (com conteúdo de consistência normal) e, por isso, mantinha-o de fralda específica para recém-nascidos (RN) (Figura 3), trocada cerca de 3 vezes ao dia, no intuito de controlar a excreção de dejetos no ambiente domiciliar. No mais, houve falha na tentativa de adaptar o animal à cadeira de rodas, pois ele não teve boa aceitação ao equipamento. Apesar disso, segundo a responsável, o animal apresentava boa atitude, conseguindo se movimentar através dos membros torácicos, rastejando os pélvicos. Ao exame físico, o animal apresentava-se normotérmico (38,2°C), com mucosas normocoradas e peso corporal 3,800 kg. As lesões em região de vulva e perianal apresentaram significativas melhoras diante do tratamento seguido pela responsável, mas não haviam cicatrizado totalmente. A secreção em ambos os ouvidos estava menos escura e em menor quantidade. Diante disso, o tratamento com antibioticoterapia oral foi suspenso, sendo mantido somente o tratamento tópico e otológico (pomada a base de Cloranfenicol + Colagenase e Orbifloxacina + Furoato de Mometasona + Posaconazol, respectivamente). Em decorrência da situação do animal, a veterinária instruiu à tutora a seguir as recomendações de tratamento e manejo em domicílio, reforçando os cuidados de reabilitação com um especialista e recomendando o retorno à clínica caso o quadro do animal se alterasse.

DISCUSSÃO:

No presente relato, o animal acometido pela doença era um cão da raça Yorkshire Terrier. Apesar disso, não se pode afirmar que essa raça é considerada fator predisponente da doença, concordando com Dewey (1) e Lima (3), os quais descreveram que a agenesia sacrococígea é uma doença congênita e rara, com prevalência ainda desconhecida na medicina veterinária, com poucos casos publicados na espécie canina. Ao exame clínico do animal do presente relato, observou-se: paralisia e insensibilidade nos membros pélvicos, hiperflexão de joelhos, malformação em coluna lombossacra, ausência de cauda e insensibilidade em região perianal com conteúdo fecal retido. Para confirmar a afecção, foi sugerida a realização de uma radiografia simples, como relatam Dewey (1), Araújo et al. (2) e Burnier, Wolg e Dall'olio (4) sobre a importância desse exame de imagem no diagnóstico definitivo da doença, com a visualização de agenesia de vértebras sacrais e caudais. Neste caso, foi indicada a realização de mielografia (radiografia contrastada), como sugerido por Burnier, Wolg e Dall'olio (4), pois tal exame é capaz de auxiliar em um melhor detalhamento do quadro, com a observação da malformação das meninges. Incontinência urinária e retenção fecal foram sinais avaliados no paciente do presente relato, portanto, esse quadro confirma o que foi descrito por Araújo et al. (2), que relatam que quando há lesões na região caudal a L6 da medula espinhal, há comprometimento das raízes nervosas que participam na formação dos nervos pélvicos, pudendos, isquiáticos e caudais, resultando em disfunções de neurônios motores inferiores viscerais e dos membros pélvicos. Lesões dermatológicas, como complicações secundárias, também foram observadas no paciente do trabalho em questão. Esse fato concorda com o que é descrito por Santoro e Arias (6), que devido à falta de mobilidade pélvica, além de úlceras de decúbito e ITUs, podem ocorrer dermatopatias no paciente acometido. Ao observar as lesões cutâneas purulentas, prescreveu-se o uso de medicação tópica a base de cloranfenicol + colagenase, associada a medicação oral com enrofloxacin sem a realização prévia de um exame de citologia, discordando do que relatam Moreira e Bloot (7), pois citam o uso empírico das cefalosporinas como primotratamento das infecções bacterianas de pele. Além do tratamento tópico, levando em consideração que as lesões dermatológicas se relacionam a uma possível infecção do trato

urinário (ITU), a escolha do uso VO de enrofloxacin não estando de acordo com o que dizem Carvalho et al. (8) e Yudhanto et al. (9), pois citam o uso de sulfá + trimetoprim, amoxicilina, cefalexina e tetraciclina como drogas de primeira escolha, sendo a enrofloxacin citada como opção após a análise da resistência de bactérias Gram negativas a essas drogas para o tratamento às ITUs. A opção pelo tratamento empírico sem a realização de exames complementares se deu por restrições financeiras da responsável do animal. Esse tipo de tratamento, sem a realização de um diagnóstico definitivo, vai ao encontro ao que diz Vasconcellos (10), o qual cita sobre a realização de exames como urinálise e urocultura com antibiograma para a escolha de um tratamento adequado, reduzindo as chances de resistência bacteriana. Foi prescrito, para o animal do presente relato, o uso de um produto homeopático, concordando com o que dizem Rezende, Gayola e Delfino (11), CFMV (12) e Rabelo (13), pois relatam o efetivo uso desse tratamento alternativo em casos de incontinência urinária, sem causar efeitos colaterais ou danos ao ambiente. O controle farmacológico da função da vesícula urinária não foi adotado para o paciente em questão, o que discorda do que descreve Dewey (1), abordando o uso de drogas que auxiliam a contração do músculo detrusor, como betanecol, metoclopramida, cisaprida e propranolol. Foram recomendadas práticas adequadas de manejo para o paciente deste trabalho, como manutenção higiênica da vulva e região perianal para evitar o desenvolvimento de infecções, além do esvaziamento manual da bexiga urinária, administração de emolientes fecais e fornecimento de dieta balanceada, concordando com o que dizem Dewey (1), Araújo et al. (2), que segundo os autores, o comprometimento da inervação do ânus e da bexiga urinária determina a impossibilidade de qualquer tratamento corretivo, somente conservativo. Complementando o tratamento para o animal do presente trabalho, o clínico responsável recomendou acompanhamento com um especialista fisioterapeuta, indo de acordo com as ideias de Moreira e Bloot (7), que relatam sobre a importância da reabilitação física para a manutenção da qualidade de vida dos animais portadores de doenças com comprometimento de mobilidade, pois auxilia na melhora da circulação, no aumento de produção de colágeno, reduzindo a inflamação e a atrofia muscular. Segundo a responsável do animal do presente relato, o uso da cadeira de rodas não foi viável, por falta de adaptação do animal. A indicação desse equipamento, por parte da veterinária, concorda com o que é descrito por Dewey (1) e Moreira e Bloot (7) sobre a técnica de sustentação. Os autores relatam que tal prática é capaz de reduzir o edema de membros e proporcionar facilidade de manejo para massagem dos membros, exercícios de estiramento e esvaziamento vesical; ainda, relatam melhora nas condições respiratórias com o uso desse método. O clínico manteve comunicação clara e objetiva, quanto as recomendações para a responsável da paciente, inclusive registrando as orientações por escrito, e recomendando contato frequente, confirmando os dizeres de Santoro e Arias (6), que ambos contam sobre a importância dessa comunicação com o responsável e seus efeitos no tratamento, pois as condições de manejo tornam-se imprescindíveis para o bem-estar geral do animal acometido.

Figura 1 – Imagem do animal do presente relato em decúbito dorsal, apresentando lesão dermatológica purulenta (seta vermelha) e presença de urina, em região perivulvar

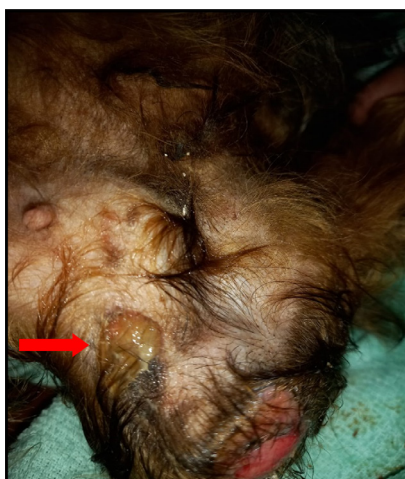

Figura 2 - Imagens radiográficas do animal do presente relato nas projeções ventrodorsal flexionada (“frog-leg”) (A) e lateral (B) da coluna vertebral, demonstrando agenesia total de L5, L6 e L7, vértebras sacrais e coccígeas; malformação de corpo da quarta vértebra lombar (seta amarela), hiperflexão dos joelhos (setas brancas) e retenção fecal (seta azul)

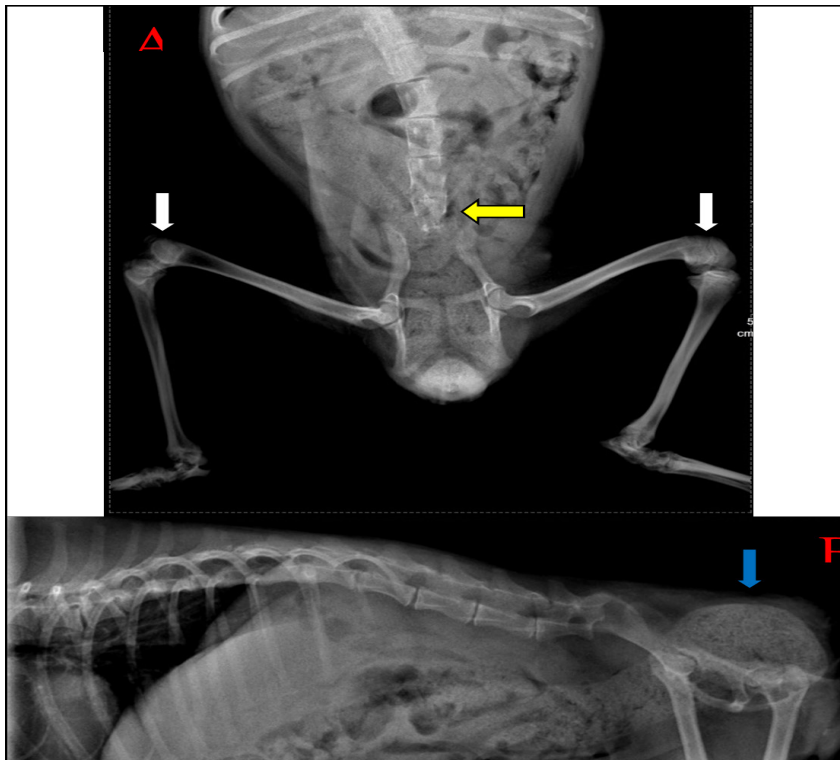
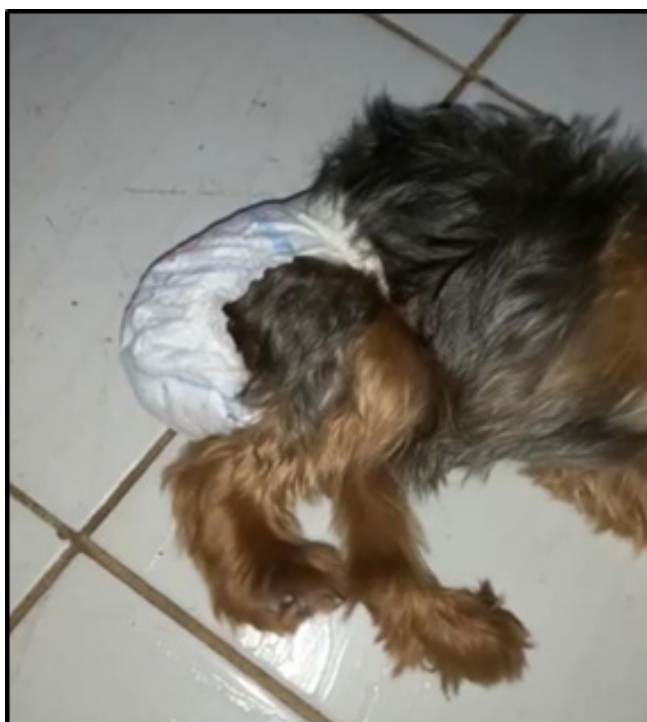

Figura 3 – Canino do presente relato com a presença de fralda RN, devido à incontinência urinária e fecal



CONSIDERAÇÕES FINAIS:

Na paciente deste trabalho, o diagnóstico foi realizado por radiografia simples. A mielografia não foi realizada, devido a restrições financeiras. Acredita-se que a ocorrência de infecção otológica encontrada tenha sido somente um achado clínico, pois ainda não há relação descrita na literatura da agenesia sacrococcígea com otite. A paciente foi submetida ao tratamento medicamentoso para as lesões secundárias, em associação aos alternativos, com uso de homeopatia, reabilitação física e manejo diário. Mesmo sem diagnóstico definitivo, o tratamento presuntivo com antibiótico sistêmico e tópico demonstrou sucesso nas lesões dermatológicas. O controle farmacológico da função da bexiga não foi adotado, devido aos diversos efeitos colaterais com distúrbios gastrointestinais. Para controle da incontinência urinária, recomendou-se o uso de homeopatia, além do esvaziamento manual da bexiga. A técnica de sustentação dos membros pélvicos não foi realizada, apesar da indicação, pois segundo a responsável, o animal não se adaptou à cadeira de rodas. Os cuidados diários, como manutenção higiênica, esvaziamento vesical e fisioterapia, tornaram-se essenciais para a melhora clínica do animal. O prognóstico da doença é reservado, dependendo do grau de acometimento do animal, e dos cuidados de manejo. O empenho da responsável foi vital para que a paciente obtivesse maior qualidade de vida em conformidade com a progressão da doença. A ausência de estudos publicados sobre a agenesia sacrococcígea demonstra a importância de relatar os casos ocorridos, para que essa afecção possa ser diagnosticada previamente e para que o melhor tratamento seja definido, assegurando o bem-estar e mantendo a qualidade de vida do animal acometido.

ABSTRACT

Sacrococcygeal agenesis is a rare congenital condition in veterinary medicine, characterized by the total or partial absence of the sacral and coccygeal vertebrae. Is the result of disturbances in embryonic development, affecting bone and soft tissue structures adjacent to the spinal column of the lumbosacral and coccygeal region, compromising neurological and locomotor functions of the affected animal. Clinical signs vary according to the level of affectation through the spine, spinal cord and equine tail; it appears from birth and may include paresis/paralysis, urinary and fecal incontinence, bone deformities and secondary skin lesions. The diagnosis is made through clinical evaluation and radiographic examinations. There is no corrective treatment and the prognosis is average. This article is aimed to report the case of a female dog, Yorkshire Terrier breed, diagnosed with sacrococcygeal agenesis at 1 year of age. The patient presented paralysis and atrophy of the pelvic limbs, hyperflexion of the knees, absence of a tail, increased volume in the perianal region and skin lesions. The confirmatory diagnosis was obtained from a simple radiographic examination, which showed deformity of the body of L4 and agenesis of L5 towards the end of the spine, with absence of sacral and caudal vertebrae. Given the impossibility of corrective treatment, the approach to complications arising from the disease was conservative treatment, with the administration of conventional drugs for secondary lesions, in association with alternatives, such as the use of homeopathy, physical rehabilitation and daily management. This association was essential to provide greater quality of life and well-being for the animal.

Keywords: Canine. Lumbosacral spine. Malformation.

AGRADECIMENTOS:

Ao Centro Universitário Serra dos Órgãos – UNIFESO, pela oportunidade de publicar este trabalho e por todas as pessoas que contribuíram para a realização do mesmo. À Clínica Veterinária Be Happy por me confiar as informações da paciente do presente relato para elaboração deste artigo.

REFERÊNCIAS:

- Dewey CW. Neurologia de cães e gatos: guia prático. 1ªed. São Paulo: Roca, 2006. 352 p.
- Araújo FP, Araújo BM, Kemper B, Tudury EA. Associação de agenesia sacrococcígea e atresia anal em gato sem raça definida. *Ciência Rural*, Santa Maria. 2009; 39(6):1893-6.
- Lima DC. Afecções vertebrais em cães da raça pug e bulldog francês – revisão de literatura. 59f. Trabalho de Conclusão de Curso [Graduação em Medicina Veterinária] – Universidade Federal Rural de Pernambuco (UFRP), Recife, PE; 2021.
- Burnier JJP, Wolg M, Dall’Olio AJ. Agenesia sacrococcígea, vértebra “em bloco” e atresia anal - relato de caso. In: 12º CONPAVET - Congresso Paulista das Especialidades, 2014; São Paulo: CRMV-SP, 2014. p.61.
- Santos RP, Mazzantini A, Beckmann DV, Berté L, Ripplinger A, Neto DP et al. Recuperação funcional em cães com doença do disco intervertebral toracolombar sem percepção à dor profunda: 37 casos (2002-2010). *Pesquisa Veterinária Brasileira*. 2011; 31(4):345-9.
- Santoro MB, Arias MVB. Complicações observadas em cães e gatos com doenças neurológicas. *Pesquisa Veterinária Brasileira*. 2018; 38(6):1159-1171.
- Moreira DA, Bloot DH. A clínica – prática diária no atendimento de pequenos animais. 1ªed. Curitiba: Medvep, 2019. 428 p.
- Carvalho VM, Spinola T, Tavolari F, Irino K, Oliveira RM, Ramos MC. Infecções do trato urinário (ITU) de cães e gatos: etiologia e resistência aos antimicrobianos. *Pesquisa Veterinária Brasileira*. 2014; 34(1):62-70.
- Yudhanto S, Hung CC, Maddox CW, Varga C. Antimicrobial resistance in bacteria isolated from canine urine samples submitted to a Veterinary Diagnostic Laboratory, Illinois, United States. *Frontiers in Veterinary Science*. 2022; 9(1):1-20.
- Vasconcellos A. Diagnóstico de cistite em cães: contribuição dos métodos de avaliação. 61f. Dissertação [Mestrado em Medicina Veterinária] - Universidade Estadual Paulista (UNESP) “Júlio de Mesquita Filho”, Campus Jaboticabal, Jaboticabal, SP; 2012.
- Rezende P, Gayola R, Delfino SR. Homeopatia: tratamento homeopático da cistite bacteriana crônica em cão. *Revista VetScience*. 2018; (46):38-40.
- CFMV - Conselho Federal de Medicina Veterinária. A importância do tratamento homeopático em animais. 1 p. CFMV. 2022. [acesso 20 jul. 2023]. Disponível em: <https://www.cfmv.gov.br/a-importancia-do-tratamento-homeopatico-em-animais/comunicacao/noticias/2021/04/09/#:~:text=A%20homeopatia%20veterin%C3%A1ria%20%C3%A9%20um,o%20que%20incrementa%20a%20produ%C3%A7%C3%A3o>.
- Rabelo L. Cistite enfisematosa decorrente de cistite crônica em felino doméstico. 27f. Trabalho de Conclusão de Curso [Graduação em Medicina Veterinária] – Centro Universitário Fametro, Fortaleza, CE; 2022.

ANÁLISE DE CONSUMO E CONHECIMENTO SOBRE ALIMENTOS DE ORIGEM ANIMAL ENTRE CONSUMIDORES BRASILEIROS COM ÊNFASE NO FÍGADO BOVINO E SEUS BENEFÍCIOS

Larissa Silva Barrozo¹; Flávia Aline Calixto Andrade²; Alfredo Artur Pinheiro Junior²;
Carlos Eduardo de Faria Cardoso³

RESUMO

Os alimentos são promotores de saúde e são indispensáveis para o ser humano. A utilização dos alimentos para a saúde previne muitas doenças e traz qualidade de vida. Esses alimentos são conhecidos como alimentos funcionais, auxiliando em funções do corpo e como os alimentos nutracêuticos que ajudam no tratamento e prevenção de determinada doença. É inegável a importância do consumo de alimentos de origem animal para a saúde humana. Objetivou-se avaliar, através de questionário estruturado, dados de consumo e consciência sobre a importância dos alimentos de origem animal na saúde humana, com ênfase no fígado bovino. Foi realizado um questionário com 18 perguntas objetivas com a plataforma do Google forms® e divulgado nas redes sociais como WhatsApp®, Facebook® e Instagram®, através de amostragem não probabilístico. A análise de dados indicou que 3,8% dos indivíduos não sabem ou nunca ouviram falar que o alimento pode ser considerado promotor da saúde e 31,6% não sabem que os alimentos de origem animal são considerados completos. Após análise das respostas obtidas, foi constatado a falta de informações sobre a importância dos alimentos de origem animal, principalmente quando se fala de fígado bovino e sobre suas principais fontes de nutrientes essenciais para uma saúde adequada. Entende-se a importância de transmitir a conscientização sobre a importância do consumo dos alimentos de origem animal para a saúde humana e seus benefícios para prevenção e tratamento de diversas doenças, promovendo melhorias à saúde humana com uma dieta equilibrada com os alimentos de origem animal.

Palavras-chave: Alimentos funcionais e nutracêuticos. Percepção do consumidor.

INTRODUÇÃO:

No Japão, na década de 1980, com a finalidade de promoção de saúde, iniciou-se e adotou-se o consumo de alimentos que conferissem mais higidez à população (1). Alguns desses alimentos que beneficiam de alguma forma o bem-estar e equilíbrio físico, mental e psicológico, são chamados de alimentos funcionais, o qual são benéficos para uma ou mais funções do corpo, reduzindo riscos de doenças, além dos nutracêuticos que inclui a prevenção e/ou o tratamento de alguma doença (2). No grupo dos alimentos de origem animal, destaca-se o fígado bovino, proteína derivada do fígado do gado de corte, que se caracteriza como um alimento que incorpora uma infinidade de componentes benéficos à saúde humana, tornando-o altamente nutritivo. A extensa gama de nutrientes presentes no fígado bovino supera a de qualquer outra fruta ou vegetal, um fenômeno que pode ser atribuído a uma confluência de diversos fatores. Evidentemente, na perspectiva nutricional, esse produto serve como uma fonte extraordinária de uma variedade de vitaminas, incluindo, mas não se limitando a, vitamina A, vitamina D, niacina (vitamina B3), ácido pantotênico (vitamina B5), vitamina B6, folato (vitamina B9) e vitamina B12. E a riboflavina

1 Discente do Curso de Graduação em Medicina Veterinária do UNIFESO – larissanf3@gmail.com

2 Docente do Curso de Graduação em Medicina Veterinária do UNIFESO – flavialinecalixto@unifeso.edu.br; alfredoarturjunior@unifeso.edu.br

3 Nutricionista- caedufariac@gmail.com

(vitamina B2), que especificamente auxilia no processo de cicatrização e possui atividade antioxidantes e anti-inflamatória (3). Os alimentos de origem animal trazem vários benefícios a saúde de modo geral e a saúde dos olhos, como nos peixes que têm ótimas fontes de ácidos graxos como ômega 3 auxiliando em ação anti-inflamatória, regula o colesterol e previne doenças crônicas, melhora o desempenho cognitivo e na manutenção da retina e função visual e fortalece a imunidade, sendo de suma importância estudar sobre os benefícios dos alimentos para a saúde humana para que a população possa ser conscientizada da relevância das substâncias que auxiliam na promoção da saúde, assim como, entender o consumo da população e seu entendimento do alimento como promotor de saúde (4). Assim, o presente trabalho tem como objetivo avaliar o consumo e o conhecimento populacional sobre a importância dos alimentos de origem animal na saúde humana, com ênfase no fígado bovino e o seu papel como alimento fonte de riboflavina na alimentação humana.

METODOLOGIA:

Trata-se de um estudo realizado e aceito pelo CEP- Comitê de ética em pesquisa protocolado sob o parecer nº 6.205.384 através da aplicação de um questionário composto por 18 perguntas objetivas fechadas, múltipla escolha no tema proposto sobre análise de consumo e conhecimento sobre alimentos de origem animal entre consumidores brasileiros com ênfase no fígado bovino e seus benefícios, através da plataforma de formulário online do Google, na ferramenta Forms®. Para analisar os dados obtidos foram adotadas a plataforma de questionários online, com a separação entre categorias de perguntas e respostas, com três perguntas sociodemográficos, nove perguntas sobre os alimentos de origem animal, duas perguntas direcionado aos vegetarianos, três perguntas relacionadas a inflamação na conjuntiva ocular (conjuntivite) e uma pergunta específica sobre alguns benefícios da riboflavina. A pesquisa contou com participação voluntária de n= 500 indivíduos, englobando todo o território nacional, mediante leitura e concordância com os termos descritos no Termo de Consentimento Livre e Esclarecido (TCLE), apresentado pela equipe de pesquisa, disponibilizado para preenchimento “online” no período de agosto de 2023, por meio de um “link” gerado pela plataforma e amplamente divulgado nas redes sociais, a saber, WhatsApp®, Facebook® e Instagram®. Em tempo, aponta-se que a amostragem é do tipo não probabilístico, bola de neve. Em tempo, destaca-se que este método de coleta de dados, classifica-se como do tipo “websurvey”, que consiste em um levantamento de dados ou informações obtidas de determinado público-alvo por meio de instrumento de pesquisa, como a aplicação de questionários. Além disso, posteriormente à coleta, também foi elaborada uma planilha eletrônica automática pela própria plataforma Forms® contendo todas as respostas, que foram 37 contabilizadas e gerados gráficos com percentual de respostas, permitindo o conhecimento e a conclusão sobre o processo de participação do público-alvo estudado.

RESULTADOS E DISCUSSÃO:

O questionário foi respondido por 500 pessoas. 498 indivíduos declararam ter lido e concordado com o Termo de Consentimento Livre e Esclarecido para participar da pesquisa, correspondendo a 99,8% dos participantes. A faixa etária dos participantes foi distribuída da seguinte maneira: 35,2% dos participantes estão na faixa de 18 anos a 25 anos, 26% entre 26 anos e 35 anos, 21,4% entre 36 anos a 50 anos, 9,6% entre 51 anos a 60 anos, 7,4% acima de 60 anos. 1/3 dos participantes estavam na faixa de 18 anos a 25 anos e 2/3 de 26 anos a 36 anos. De acordo com Vasconcellos-Guedes; Guedes (5) essa tendência pode ter sido influenciada pois a amostragem foi não probabilístico tipo bola de neve, ou seja, em cascata a partir do contato dos envolvidos, já que possui baixo controle de amostra e restringe apenas para quem tem acesso à

internet. A grande parte dos indivíduos participantes são moradores do estado do Rio de Janeiro (84,4%), seguido de Minas Gerais (6,2%) e São Paulo (3,6%). Sendo assim, a Região Sudeste representa cerca de 95% dos participantes. Segundo Costa (6) grande concentração desses resultados se dá pelo método de pesquisa que foi do tipo bola de neve virtual, que é compreendida por um envio de um “link” de acesso com questionário “online”, por meio de alguma plataforma ou e-mail iniciando pelo contato dos envolvidos na pesquisa. Essa metodologia torna-se um marketing viral, dado que, na mensagem, além da introdução sobre a pesquisa, é feito um pedido de compartilhamento para a rede de contatos de quem recebeu e pelo pesquisador ser morador do Rio de Janeiro, esse compartilhamento alcançou uma rede maior neste estado e na Região Sudeste ao qual o estado pertence. Desse modo, a grande maioria que recebeu o link do questionário pertencia a mesma localidade. Passando para as perguntas sobre percepções quando alimentação, 99% dos participantes afirmaram que saberem a importância de se alimentar bem. De acordo com Vilarta (7) para cada fase da vida é necessária uma alimentação específica, como, por exemplo, crianças em fase de crescimento, gestantes, idosos para diminuir o risco de doenças. Quando questionado se o participante sabe que o alimento pode ser considerado promotor da saúde, 96,2% responderam “Sim”, enquanto 3,8% responderam “Não”. Como foi visto, 96,2 % sabem que os alimentos são promotores de saúde, essa resposta pode estar diretamente associada pela educação, tanto em casa quanto nas escolas. Desde a pré-escola, se ensina às crianças a importância de cada alimento e de cada nutriente contido nele, que auxilia no crescimento, e por isso muito dos participantes sabem que o alimento é considerado um promotor da saúde. Vilarta (7) afirmam que existe um programa chamado “Escola Promotora da Qualidade de Vida e Saúde da UNICAMP”, onde o objetivo é propagar informações através de uma dinâmica e metodologia própria para os estudantes e para todos os funcionários, visando a nutrição, alimentação e atividade física. Quando questionados se sabiam que os produtos de origem animal são considerados alimentos completos, notou-se que 1/3 dos participantes não sabem que os alimentos de origem animal são considerados completos. Um número expressivo de participantes, não tem conhecimento sobre os alimentos de origem animal serem completos. Sobre o consumo de alimentos de origem animal 98,2% dos participantes da pesquisa responderam que consomem. E na sequência indicaram quais alimentos de origem animal consomem ficando em primeiro lugar o ovo, com 94,6 % (equivalente a 473 participantes), em segundo lugar 93,4% (467) indicou que consomem frango, seguido de 93% (465) para derivados de leite, 90,2% (451) carne bovina, 81% (409) consomem peixes, 85,6% (428) consomem leite 76,2% (381) consomem carne suína, 56,6% (288) consomem frutos do mar, 57,2% (282) consomem fígado bovino e 34,4% (172) consomem fígado de galinha (Figura 1). Dado interessante entre os fígados bovino e de frango, é que o consumo de bovino supera o de frango em 60%, porém é inferior quase na mesma proporção do alimento de origem animal mais consumido que é o ovo. Segundo IBGE (8) grande consumo de ovo e frango indicado pode ser explicado pelo estudo que faz correlação com o consumo e custo. Mangas et al. (9) diz e o IBGE (10) traz informações de que o consumo de peixes no Brasil é cultural e onde é mais consumido é a região Norte, pois existem hábitos culturais dos índios e uma variedade de receita com peixe nessa região que reflete em um consumo de 17,54 kg/hab/ano, que é maior que a média nacional, destacando o estado de Amazonas que per capita é consumido 30kg/hab/ano. Outro fator interessante é que, entre as carnes, a suína, apesar de ser relativamente barata, teve um menor percentual de consumo, esse fato pode ser explicado por preconceitos que existem sobre esse alimento. Quando questionado se eram vegetarianos(as) ou vegano, cinco participantes responderam sim, cerca de 1% dos participantes. Essa não é a tendência da população brasileira, segundo pesquisa realizada pelo Instituto Brasileiro de Opinião Pública e estatísticas IBOPE (11), 14% da população brasileira são vegetarianas, que são cerca de 30 milhões de pessoas. Apesar de

alguns benefícios da dieta vegetariana, se ela não for suplementada podem ter deficiência de vitamina B12, vitamina D, ferro, riboflavina, cálcio e zinco, já que maior parte desses nutrientes são encontrados em alimentos de origem animal. Para formar as células vermelhas do sangue na medula óssea a vitamina B12 junto com o ácido fólico trabalham juntos. De acordo com Ribeiro (12) mesmo que a diária dessa vitamina seja pequena ela é muito importante tanto que quando não é ingerida e nem suplementada na dieta dos vegetarianos, podem causar grave deficiência. As algas são uma das fontes ricas em vitamina B12, porém, a alga não consegue ser metabolizado pelos mamíferos, assim como as leveduras de cerveja e spirulina, estas não podem ser utilizadas como fonte. Quando questionados a frequência do consumo de alimentos de origem animal, 75,4% responderam que consomem sempre e 22,6% responderam que consomem frequentemente, 1% respondeu raramente e 1% respondeu nunca (Figura 2). A grande maioria consome sempre e frequentemente produtos de origem animal, pois está presente nas refeições do dia a dia. Igualmente como Santos et al. (13) percebeu em sua pesquisa onde, a grande maioria dos estudantes consome alimentos de origem animal, assim como nessa pesquisa. Quando perguntado se o participante já teve conjuntivite, 61,2% responderam que sim e 38,8 % responderam não, podendo ser justificado pois de acordo com estudos e com a literatura Caiado et al. (14), a incidência que maior aparece em prontos socorros com a queixa de ardência nos olhos, lacrimejamento, olhos vermelhos, grande parte são casos de conjuntivite, depois disso são os corpos estranhos em superfície ocular. Em adicional quando questionado o tipo de conjuntivite que contraíram, 7,6% responderam ter tido conjuntivite bacteriana, 10,4% responderam ter tido conjuntivite alérgica, 17,6% responderam ter tido conjuntivite viral, 25,8% responderam que não. Segundo os autores Netto et al. (15), Marback et al. (16) e Caiado et al. (14) indicam o destaque maior é para as conjuntivites virais e a menor incidência em bacteriano. O clima da região Sudeste, que foi a maior participante desse estudo é variado, onde o clima predominante é o tropical, com o verão úmido e inverno seco. A região Sudeste, apresenta uma grande diversidade quanto a topografia acidentada, posição latitudinal que pode influenciar quanto a sua grande porcentagem de conjuntivites virais também, quanto para as conjuntivites alérgicas sazonais que em épocas mais secas, possuem maior fatores de alérgenos. Sobre a frequência na qual contraíram a conjuntivite, 30,2% responderam que tiveram uma vez, 14,4% responderam que tiveram duas vezes, 6,4% responderam que tiveram três vezes e 10,2 % responderam que tiveram quatro vezes ou mais. Somando as frequências de recidiva dá 31% dos participantes. Esses números de recidivas de conjuntivite já são descritos pela literatura. Como Martins et al. (17) afirmam, o fato de acontecer recidiva pode ser justificado com a relação climática das diferentes regiões do Brasil, grandes fatores de alérgenos. Quando questionados se sabiam que o fígado bovino possui alta concentração da vitamina B2, onde 59,2 % responderam que não (Figura 3). Segundo Brasil (18) tendo em vista que o IDR de riboflavina é de 1,3 mg e quando preparado de forma grelhado em 100g contêm 2,69mg, o fígado bovino se enquadra como alto teor ou high por ter mais de 30% da IDR e como fonte já ultrapassa 15% da IDR, sendo um ótimo alimento para conseguir a ingestão da riboflavina em apenas 100g desse alimento e prevenir doenças e auxiliar em tratamentos de doenças inflamatórias. Sobre a Vitamina B2, foi questionado se sabiam da sua ação anti-inflamatória e cicatrizante, onde, 59,8% responderam que não sabiam. A grande parte dos participantes não sabem desses benefícios de a riboflavina reduzir processos inflamatórios, além de contribuir para a restauração celular, pois não é muito falado e nem divulgado sobre a vitamina B2 e ainda tem poucos estudos sobre os seus benefícios. Sobre a frequência de consumo do fígado, a maioria respondeu que consome raramente (45%), 21,8% responderam que consomem frequentemente. Apesar de mais de 50% responder que consomem fígado, a frequência não é das mais altas, muitas pessoas não comem o fígado pelo gosto amargo e metalizado ou por considerar uma comida pesada, uma das explicações é não ter o

hábito alimentar e cultural e outra explicação é que nutricionistas e médicos antigamente classificavam o fígado como um malefício para a saúde, que faz mal por conter muita gordura e ter toxinas, mas que hoje traz muitos benefícios para a saúde, como auxilia no tratamento de anemias por ter bastante ferro, para doenças cardiovasculares, entre outras. Por isso, a população brasileira não tem muito costume de consumir o fígado bovino. E por fim, quando questionado se após saber dos benefícios do fígado bovino, se mudaria a frequência do seu consumo, a maioria (51%) falou que sim, mas quase 29% disseram que não. E um dado interessante é que quase 10% informaram que passaria a comer número que abrange os participantes que não consomem (Figura 4). Desse modo, nota-se a falta de informação a respeito do quanto o consumo de fígado é necessário para a vida humana. E que a partir do momento que a informação dos benefícios do consumo de fígado chegue a população como um todo, este consumo poderia ser aumentado no número de consumidores e/ou frequência assim como recomendado por pesquisas anteriores. De acordo com Crawford (19) e Ornellas (20) fígado é um alimento que precisa ser consumido com maior frequência por possuir alto teor de ferro e vitaminas do complexo B e A, aumentando a absorção de ferro não heme. Seu consumo é recomendado tanto por seu rico valor em nutrientes e pelo baixo custo.

Figura 1- Gráfico em barra com percentual de indicação dos produtos de origem animal consumidos pelos participantes

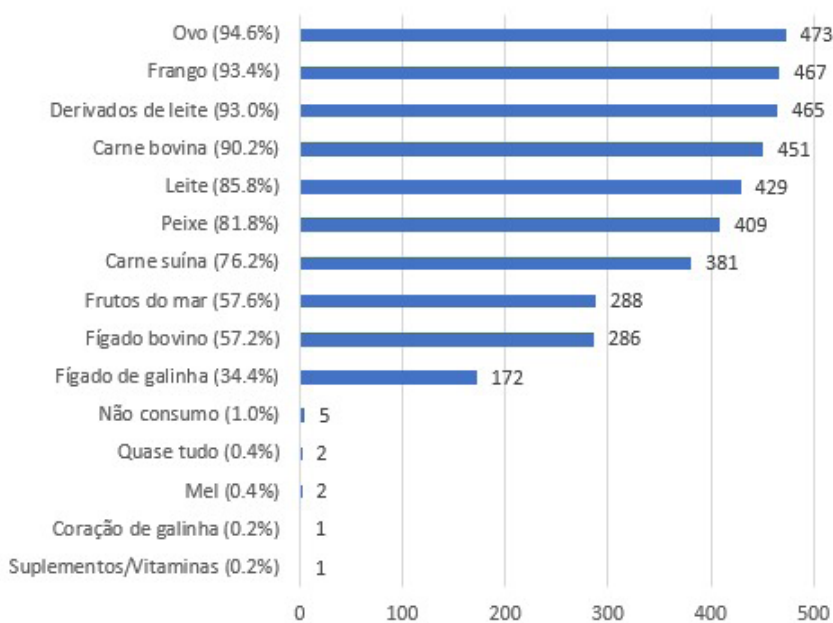


Figura 2- Gráfico em pizza com o percentual de frequência de consumo de produtos de origem animal

11- Com que frequência você consome qualquer produto de origem animal? (carnes, peixes, leite, queijos, manteiga).
 500 respostas

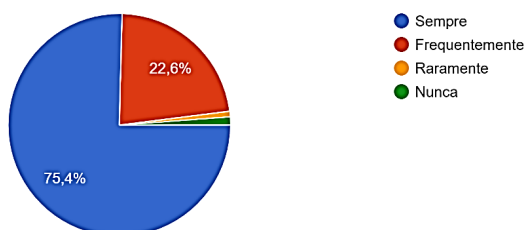


Figura 3- Gráfico em pizza do nível de conhecimento dos participantes sobre concentração da vitamina B2 no fígado bovino

15- Você sabia que o fígado bovino possui alta concentração da vitamina B2?
 500 respostas

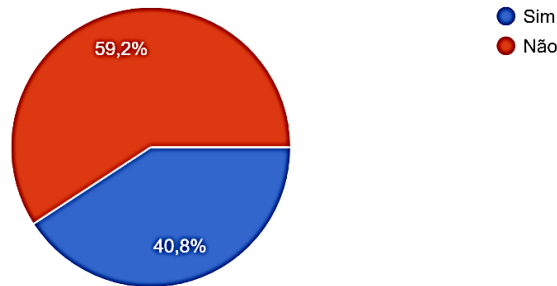
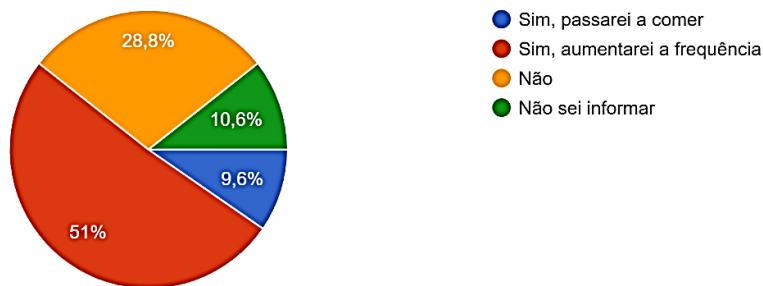


Figura 4- Gráfico em pizza com o percentual se mudaria a frequência do consumo de fígado bovino, após saber dos benefícios

18- Depois de saber dos benefícios do fígado bovino, você mudaria a frequência do seu consumo?
 500 respostas



CONCLUSÕES E CONSIDERAÇÕES FINAIS:

Identifica-se que a grande maioria dos participantes consomem e sabem da importância dos alimentos de origem animal, mas o mesmo não se replica para o fígado bovino, já que seu consumo é baixo e a frequência do seu consumo ainda menor. Além disso, muitas pessoas desconhecem a importância do consumo do fígado bovino para a saúde humana, assim como, os benefícios da riboflavina. Portanto, nota-se uma necessidade de divulgar informação sobre a importância do consumo do fígado bovino para a saúde humana. Vale ressaltar a importância a difusão de informação, e a extensão acadêmica pode ser um promotor dessa expansão através de campanhas sobre alimentação adequada, por exemplo, faz-se necessário, também, o aprofundamento sobre a importância de consumir alimentos de origem animal, principalmente o fígado bovino. Frente a isto, é de suma importância o desenvolvimento e aprimoramento de outros estudos na área de Nutrição Experimental para que se possa validar e trazer melhorias de qualidade de vida para a população. Portanto, é preciso que entidades governamentais invistam em ações educativas e pesquisas sobre o consumo de produtos de origem animal e seus benefícios e principalmente os do fígado bovino, como alimento promotor de saúde e destacando o auxílio no tratamento de inflamação e cicatrização.

ABSTRACT

Food promotes health and is essential for humans. Using food for health prevents many diseases and improves quality of life. These foods are known as functional foods, helping with body functions and as nutraceutical foods that help in the treatment and prevention of a certain disease. The importance of consuming foods of animal origin for human health is undeniable. The objective was to evaluate, through a structured questionnaire, consumption data and awareness about the importance of foods of animal origin in human health, with an emphasis on bovine liver. A questionnaire with 18 objective questions was carried out using the Google forms® platform and disseminated on social networks such as WhatsApp®, Facebook® and Instagram®, through non-probabilistic sampling. Data analysis indicated that 3.8% of individuals do not know or have never heard that food can be considered health promoting and 31.6% do not know that of animal origin are considered complete. After analyzing the responses obtained, it was found that there was a lack of information about the importance of foods of animal origin, especially when talking about beef liver and its main sources of nutrients essential for adequate health. It is understood the importance of raising awareness about the importance of consuming foods of animal origin for human health and its benefits for the prevention and treatment of various diseases, promoting improvements to human health with a balanced diet with foods of animal origin.

Keywords: Functional foods and nutraceuticals. Consumer perception. Unique health.

AGRADECIMENTOS:

Agradeço ao Centro Universitário Serra dos Órgãos por toda infraestrutura e qualidade de ensino.

REFERÊNCIAS:

- Mazza G. Alimentos funcionales: aspectos bioquímicos y de procesado. Zaragoza: Editora Acribia, 2000.
- Moraes FP, Colla LM. Alimentos funcionais e nutraceuticos: definições, legislação e benefícios à saúde. Revista Eletrônica de Farmácia. 2006;3(2):109-122.
- Souza ACS, Ferreira CV, Jucá MB, Aoyama H. Riboflavina: uma vitamina multifuncional. Quimica Nova. 2005;28(5):887-891.
- Valle ER. Mitos e realidades sobre o consumo de carne bovina. Embrapa:1-33, 2000.
- Vasconcellos-Guedes L, Guedes LFA. E-surveys: Vantagens e Limitações dos Questionários Eletrônicos via Internet no Contexto da Pesquisa Científica. In: X SemeAd - Seminário em Administração FEA/USP. São Paulo: USP;2007. P.1-17.
- Costa BRL. Bola de Neve Virtual: O Uso das Redes Sociais Virtuais no Processo de Coleta de Dados de uma Pesquisa Científica. Revista Interdisciplinar de Gestão Social. 2018;7(1):21-23.
- Vilarta R. Alimentação Saudável, Atividade Física e Qualidade de Vida. IPES editorial, 2007: 229.
- IBGE (Instituto Brasileiro de Geografia e Estatística). Abate de frangos e suínos bate recorde e o de bovinos volta a cair em 2021, IBGE, 2022.
- Mangas FP, Rebello FK, Santos MAS, Martins CM. Caracterização do perfil dos consumidores de peixe no município de Belém, estado do Pará, Brasil. Revista em Agronegócio e Meio Ambiente, 2016;9(4):839-857.
- IBGE- Instituto Brasileiro de Geografia e Estatística. IBGE define 104 Regiões Rurais no Brasil. 2013. [acesso 11 set. 2023]. Disponível em: < <https://agenciadenoticias.ibge.gov.br/agencia-sala-de-imprensa/>

2013-agencia-de-noticias/releases/15422-ibge-define-104-regioes-rurais-no-brasil#:~:text=Isso%20ocorre%20principalmente%20nas%20regi%C3%B5es,%2C%20Acre%2C%20Amap%C3%A1%20e%20Roraima >

IBOPE -Instituto Brasileiro de Opinião Pública e Estatística. 14% da população se declara vegetariana. [acesso 21 ago. 2023]. Disponível em: <<https://agenciabrasil.ebc.com.br/saude/noticia/2021-10/no-brasil-14-da-populacao-se-considera-vegetariana>>

Ribeiro SL. Dieta vegetariana: o que falta saber sobre o papel do selênio na proteção contra doenças? 2010. [acesso 29 ago. 2023]. Disponível em: <https://www.centrovegetariano.org/academia/images/LilianaSantos-ConcursoCentroVegetariano-dieta-vegetariana-selenio.pdf>.

Sifuentes Dos Santos J, Xavier AAO, Ries EF, Costabeber I, Emanuelli T. Consumo de produtos de origem animal por universitários em Santa Maria – RS. Revista Sociedade Brasileira de Alimentação e Nutrição, 2006;31(2):13-24.

Caiado AVPR, Morato RM, Silva CMD, Nassarala Júnior JJ. Epidemiologia da conjuntivite no departamento de emergência de um hospital de referência em Goiânia. Revista Brasileira de Oftalmologia, 2019;78(3):175-178.

Netto AA, Müller TPS, Queiroz AAQ, Siewert MC, Silvano RE, Thiesen EB. Prevalência de doenças conjuntivais no serviço emergencial de oftalmologia do Hospital Universitário da Universidade Federal de Santa Catarina. Arquivos Catarinenses de Medicina, 2006;35(4):45-49.

Marback PMF, Freitas D, Paranhos Junior A, Belfort Junior R. Aspectos clínicos e epidemiológicos da conjuntivite alérgica em serviço de referência. Arquivo Brasileira de Oftalmologia, 2007;70(2):312-316.

Martins M, Magalhães MF, Fernandes RM, Fonseca JA. Anti-Histamínicos e Estabilizadores dos Mastócitos Tópicos no Tratamento da Conjuntivite Alérgica Sazonal e Perene. Acta Pediatrica Portuguesa, 2016;47:399-401.

BRASIL, Ministério da Saúde. Portaria nº 27, de 13 de janeiro de 1998. Regulamento técnico referente à informação nutricional complementar. Diário Oficial da União, Brasília, 13 de janeiro de 1998.

Crawford AM. Alimentos: seleção e preparo. 2aed. Rio de Janeiro: Record, 1985.

Ornellas LH. Técnica dietética: seleção e preparo de alimentos. 6aed. Rio de Janeiro: Atheneu, 1995.

ANÁLISE MICROBIOLÓGICA EM PONTOS DO FLUXOGRAMA DE PRODUÇÃO DE QUEIJO MINAS FRESCAL

Natália D' Oliveira Trajano de Sá¹; Flávia Aline Andrade Calixto²;

Fernando Luíz Fernandes Mendes²; Thamara Dias Fernandes²; Nayara Martins de Andrade³;

RESUMO

Embora o Brasil ocupe uma posição beneficiada entre os países produtores de leite e na produção de queijo é de suma importância avaliar as condições higiênicas desses e o modo pelo qual são produzidos. Nesse contexto, o objetivo desse trabalho é a realização de análises microbiológicas em pontos do fluxograma do queijo Minas frescal para que seja identificado em qual etapa pode estar acontecendo a contaminação do alimento. Dessa forma, foram feitas análises de contagem por NMP de coliformes totais e *Escherichia coli* em diferentes pontos do fluxograma de produção: leite cru, leite pasteurizado, ponto de corte e no queijo Minas. Sendo os resultados do leite cru > 1100 MNP/mL tanto para coliformes totais quanto para *Escherichia coli*, já no leite pasteurizado ambas análises tiveram o resultado de 3NMP/g para coliformes totais e 21NMP/g para *Escherichia coli* e o queijo Minas apresentou >1100MNP/g em ambos. Os resultados demonstraram que o leite cru e o queijo Minas apresentaram contaminação pelos microrganismos podendo-se observar que está havendo uma falha higiênica na ordenha e na manipulação do produto, sendo necessária a implantação da ordenha higiênica pelos fornecedores de leite e de um treinamento sobre boas práticas de manipulação aos colaboradores do laticínio.

Palavras-chave: Leite. *Escherichia coli*. Ordenha higiênica.

INTRODUÇÃO:

De acordo com o artigo 235 do RIISPOA entende-se por leite o produto oriundo da ordenha completa, e ininterrupta, em condições de higiene, de vacas sadias, bem alimentadas e descansadas. O leite de outros animais deve denominar-se segundo a espécie de que proceda (1). No ranking mundial, o Brasil está ocupando o terceiro lugar dos maiores produtores de leite, produzindo mais de 34 bilhões de litros por ano. Vale ressaltar que existem mais de 12 milhões de propriedades que produzem leite no Brasil, havendo produção leiteira em 98% dos municípios nacionais (2). Nesse contexto o queijo possui a definição de um concentrado proteico-gorduroso é feito pós a retirada do soro quando o leite coagula. Existem diversos tipos de queijo no Brasil como por exemplo o queijo Minas frescal, o muçarela, o prato e o parmesão (3). O queijo é um produto de suma importância para a economia brasileira, pois se classifica como o derivado do leite que mais consome a matéria-prima. Porém o consumo do queijo no Brasil é relativamente baixo sendo consumido em média 5,6 kg por indivíduo no país (4). O queijo Minas frescal é bastante consumido no Brasil, esse queijo possui uma massa crua, possuindo também um pigmento esbranquiçado com sua consistência molenga e sua textura opaca. Esse produto possui um grande teor de umidade em sua composição sendo em média 56% e seu pH se mantém entre 5,0 e 5,3 (5). Entretanto, Queijos Minas Frescal são altamente vulneráveis a contaminações microbianas, que podem originar-se a partir do uso de leite contaminado como matéria-prima. A análise de alimentos, que visa identificar a presença e a quantidade de microrganismos

1 Discente em Medicina Veterinária do UNIFESO – nataliatrajano10@gmail.com

2 Docente do curso de Medicina Veterinária do UNIFESO – flavialinecalixto@unifeso.edu.br; fernandoluismendes@unifeso.edu.br; thamaraferrnandes@unifeso.edu.br

3 Médica Veterinária autônoma - nayara.martins@live.com

presentes, desempenha um papel fundamental na determinação das condições de higiene em que o alimento foi produzido, nos riscos que pode representar para a saúde do consumidor e na avaliação de sua vida útil planejada (6). Sendo assim As boas práticas de manipulação e os procedimentos operacionais são de extrema importância para a produção alimentícia, esses métodos auxiliam na produção fazendo com que os níveis de segurança dos alimentos exigidos pela legislação sejam alcançados. Além disso, essas ferramentas possuem eficiência para garantir a qualidade e a segurança dos alimentos para o consumidor final evitando assim o surgimento de doenças transmitidas por alimentos (DTAs) (7).

METODOLOGIA:

Esse experimento foi realizado no laboratório de microbiologia do Centro Universitário Serra dos Órgãos – UNIFESO, Teresópolis, RJ. Consiste na realização de análises microbiológicas de amostras das etapas de produção do queijo Minas frescal sendo o leite cru, leite pasteurizado, coalhada e o produto final de uma Fábrica de Laticínios localizada no Estado do Rio de Janeiro. Foi utilizando o método para *Escherichia coli*. Foi utilizada a Técnica do Número Mais Provável, também chamada de técnica dos tubos múltiplos. Essa técnica é bastante utilizada pelos laboratórios de microbiologia de alimentos para estimar a contagem de alguns tipos de microrganismos, como coliformes termotolerantes, coliformes totais, *Escherichia coli* e *Staphylococcus aureus*. Nesta técnica, o produto a ser analisado, após homogeneização, é submetido a pelo menos três diluições decimais seriadas. De cada uma dessas diluições, alíquotas iguais são transferidas para três ou para cinco tubos contendo o meio de cultura escolhido e um tubo coletor de gás (tubo de Durham). Todos os tubos são incubados, e em seguida, os positivos são identificados (Figura 1) (8). Após o teste confirmativo pelo número de tubos positivos em cada uma das diluições empregada determina-se o Número Mais Provável (NMP) por grama de produto, tendo como base a tabela estatística de Hoskins para três ou para cinco tubos. Com isso, o número mais provável é estimado através das respostas, nas quais os resultados são relatados como positivos e negativos, em uma ou mais diluições decimais da amostra. Com esta técnica pode-se obter informações sobre a população presumida de coliformes (prova presuntiva), sobre a população real de coliformes (prova confirmativa) e sobre a população de coliformes de origem fecal (8).

RESULTADOS E DISCUSSÃO:

O resultado do leite cru foi de $>1100\text{NMP/mL}$ nas duas análises realizadas, coliformes totais e *Escherichia coli*, caracterizando uma alta contaminação da matéria-prima. Essa contaminação pode ocorrer se o colaborador que faz a retirada do leite cru não adotar as boas práticas de ordenha higiênica (Tabela 1). Provavelmente essa alta contagem no leite cru é ocasionada pela não utilização de uma ordenha higiênica pelos produtores, conforme explica Cortez (9), a produção de produtos lácteos de alta qualidade depende essencialmente da utilização de leite cru de excelente qualidade como matéria-prima. Isso enfatiza a importância de garantir a qualidade da matéria-prima para obter produtos igualmente de qualidade. No queijo Minas, produto final, foi possível verificar um resultado de $>1100\text{NMP/mL}$ nas duas análises realizadas: coliformes total e *E. coli*, dessa forma é possível observar que está havendo uma falha na realização das boas práticas de fabricação no próprio entreposto, isso pode ser resultado da má lavagem das mãos dos colaboradores durante o expediente, má higienização de utensílios como explicado por Leite et al. (10). Os resultados do leite pasteurizados foram de $<3\text{NMP/mL}$ tanto para coliformes totais quanto para *Erchelichia coli*, dessa forma é possível observar que a pasteurização do leite *in natura* está sendo eficaz eliminando a presença de microrganismos patogênicos, semelhante ao estudo de Lima et al. (11), indicando estar dentro dos padrões exigidos pela legislação brasileira, sendo possível observar que a pasteurização

do leite *in natura* está sendo eficaz, eliminando a presença de microrganismos patogênicos. Nas análises realizadas no ponto de corte da produção do queijo minas frescal foi constatado um resultado de < 3NMP/g para coliformes totais e 21 NMP/g para *Erchelichia coli*. Dessa forma é possível observar que houve um pequeno crescimento do microrganismo *Erchelichia coli* no ponto de corte porém não é um valor que prejudique a qualidade do alimento. No produto final foi possível verificar um resultado de >1100NMP/mL nas duas análises realizadas, dessa forma é possível observar que está havendo uma falha na realização das boas práticas de fabricação, isso pode ser resultado da má lavagem das mãos dos colaboradores durante o expediente, má higienização de utensílios, falta de EPIs durante a fabricação e a falta de aplicação dos programas de autocontroles no laticínio.

Figura 1 – Tubos Brilliant Green Bile Broth 2% Iso (VBBL) mostrando a diferença entre um resultado positivo e o outro negativo



Tabela 1: Resultados da contagem por número mais provável de coliformes totais e *Erchelichia coli*

Ponto de coleta	Coliformes totais	<i>Erchelichia coli</i>
Leite cru	>1100NMP/mL	>1100NMP/mL
Leite Pasteurizado	<3NMP/mL	<3NMP/mL
Ponto de corte	<3 NMP/g	21 NMP/g
Queijo minas (produto final)	>1100NMP/g	>1100NMP/g

CONCLUSÕES:

Nesse presente estudo foi possível observar que o leite cru chega na indústria contaminado por coliformes totais e *Escherichia coli*. Entretanto, o processo de pasteurização está sendo eficaz, pois após passar por essa etapa é possível notar que os microrganismos foram eliminados. Outro ponto que precisa de cuidado é após o corte do queijo. Como o produto final, o queijo Minas se apresentou contaminado e está tendo falha nas boas práticas de fabricação. Dessa forma, a falta da ordenha higiênica nos produtores que fornecem o leite e a não utilização ou falha das boas práticas de fabricação justificam essa contaminação, fazendo com que o produto final perca a sua qualidade e fique impróprio para o consumo. É importante que a indústria treine seus fornecedores para que realizem a ordenha higiênica, minimizando o risco de contaminação do leite, e que a empresa também forneça aos colaboradores um curso de boas práticas de manipulação e fogue, ainda, na implantação dos programas de autocontrole.

ABSTRACT

Although Brazil occupies a beneficial position among milk producing countries and in cheese production, it is extremely important to evaluate their hygienic conditions and the way in which they are produced. In this context, the objective of this work is to carry out microbiological analyzes at points in the Minas Frescal cheese flowchart to identify at which stage the contamination of the food may be occurring. Thus, MPN count analyzes of total coliforms and *Escherichia coli* were carried out at different points in the production flowchart: raw milk, pasteurized milk, cut-off point and Minas cheese. With raw milk results > 1100 MNP/mL for both total coliforms and *Escherichia coli*, in pasteurized milk both analyzes resulted in 3MPN/g for total coliforms and 21MPN/g for *Escherichia coli* and Minas cheese presented >1100MPN/g in both. The results demonstrated that raw milk and Minas cheese were contaminated by microorganisms and it can be observed that there is a hygienic failure in milking and product handling, requiring the implementation of hygienic milking by milk suppliers and training on good handling practices for dairy employees.

Keywords: Milk. *Escherichia coli*. Hygienic milking.

AGRADECIMENTOS:

Meu agradecimento é ao Centro universitário Serra dos Orgãos – UNIFESO, por todo o ensinamento que obtive durante minha graduação.

REFERÊNCIAS:

Brasil. Presidência da República. Secretaria-Geral. Subchefia para Assuntos Jurídicos. Decreto nº 9.013, de 29 de março de 2017. Regulamenta a Lei nº 1.283, de 18 de dezembro de 1950, e a Lei nº 7.889, de 23 de novembro de 1989, que dispõem sobre a inspeção industrial e sanitária de produtos de origem animal. [acesso 27 abr. 2023] Disponível em: https://www.planalto.gov.br/ccivil_03/_ato2015-2018/2017/decreto/d9013.htm.

Brasil. Ministério da Agricultura, Pecuária e Abastecimento. Mapa do leite: políticas públicas e privadas para o leite. [acesso 16 maio 2023] Disponível em: <<https://www.gov.br/agricultura/pt-br/assuntos/producao-animal/mapa-do-leite>>.

Silva CSQ. Avaliação das condições higiênico-sanitárias e análise de perigos no processo de produção do queijo Minas artesanal da Serra da Canastra. 2021. 79f. Trabalho de Conclusão de Curso [Graduação em Nutrição] – Colegiado do Curso de Ciência e Tecnologia dos Alimentos da Escola de Nutrição – Universidade Federal de Ouro Preto, Ouro Preto, 2021.

ABIQ – Associação Brasileira das Indústrias de Queijo. Avanços e perspectivas da indústria brasileira de queijos. Publicado em: 1 abr. 2011. [acesso 27 abr. 2023] Disponível em: <http://www.abiq.com.br/imprensa_ler.asp?codigo=1003&codigo_categoria=2&codigo_subcategoria=17>.

Silva FT. Queijo minas frescal. Brasília, DF: Embrapa Informação Tecnológica, 2005. 50p.

Okura MH, Moacir J. Avaliação das condições higiênico-sanitárias de queijos Minas frescal produzidos com leite cru, leite pasteurizado e de queijo temperado em alguns municípios da região do Triângulo Mineiro. Revista do Instituto de Laticínios Cândido Tostes, 2010; 65(375):33-42.

Ribeiro LF, Sousa MC. Boas práticas na produção de alimentos A importância de diretrizes e manuais de boas práticas na produção alimentícia e gestão da qualidade do produto final. 2022.

Cunha AA, Silva MR. Métodos de detecção de microrganismos indicadores. Saúde & Ambiente em Revista, 2006;1(1): 09-13.

Cortez MAS. Qualidade do leite: boas práticas agropecuárias e ordenha higiênica. Niterói: EdUFF, 2008.

Leite ZTC, Vaitsman DS, Dutra PB, Guedes A. Leite e alguns de seus derivados: da antiguidade à atualidade. Química Nova, 2006;29(4): 876-880.

Lima LNC, Tôrres LS, Silva LKB, Santos RS, Cruz TMS, Figueiredo EL. Avaliação microbiológica do leite in natura e pasteurizado comercializado no município de Benevides-PA. Scientia Plena, 2016; 12(069907):1-6.

ANÁLISE SENSORIAL DE MÉIS DE DIFERENTES ORIGENS FLORAIS PRODUZIDOS PELA ABELHA *Apis mellifera*

Henrique da Rocha Barros¹; Flávia Aline Andrade Calixto²; Denise de Mello Bobany²;
Gabriel Bobany de Queiroz²; Robertta Gitahy Freire³

RESUMO

Este trabalho possui objetivo de analisar a partir do teste sensorial de análise de preferência, três diferentes amostras de méis de floradas distintas, com o objetivo de avaliar se a característica cor, altera na preferência e ordenação destes méis, foi realizado com 68 provadores, utilizando uma amostra de mel de florada de Cipó uva, um mel de Canudo de pito e um Silvestre polifloral, aonde foi possível observar uma variação na preferência relacionada à coloração de cada produto.

Palavras-chave: Análise de preferência. Floradas. Cor

INTRODUÇÃO:

Dentre os produtos derivados da abelha, o mel é o de maior relevância econômica, é um fluido viscoso, aromático e doce de coloração variada, elaborado a partir do néctar das flores, sendo assim, nem todo mel apresenta características idênticas, a cor por exemplo, varia dependendo da origem botânica dos néctares utilizados para fabricar aquele mel. Méis escuros apresentam menor valor de mercado quando comparado com méis claros (1), mas além da cor, outros fatores interferem na escolha do produto pelo consumidor, como a disponibilidade do mel na região, o sabor, a qualidade e poder comprar diretamente com o produtor, sendo que, o paladar é o principal fator que interfere na escolha de um mel. No Brasil ainda não ocorre uma grande diferenciação de preço com relação na coloração do mel, diferente do que ocorre no mercado exterior aonde os méis claros atingem preços melhores de mercado. Esse alimento é utilizado como alimento e medicamento, apresenta diversas funções terapêuticas que já são exploradas desde quando todo o conhecimento que se possuía sobre mel era empírico. Por isso a maior parte do destino do mel no Brasil é para indústria farmacêutica. Exigências essas que movimentaram o mercado a gerar certificações como a de mel “orgânico”, que identificam um produto com controle completo da cadeia produtiva em relação a se manter isento de contaminantes químicos como os agrotóxicos. Um mel pode ser classificado também pela florada, podendo ser monofloral uma vez que se consegue determinar que aquele mel foi produzido a partir do néctar de somente uma espécie vegetal, ou polifloral, quando é produzido a partir do néctar de diversas espécies vegetais. A nomenclatura comercial para denominar um mel polifloral é “mel silvestre”. No Brasil, todas as espécies de abelhas nativas são sem ferrão, possuem uma produtividade relativamente baixa, a *Apis-mellifera* africanizada, é atualmente a que se destaca em questão de volume de produção. A abelha africanizada é um híbrido, da abelha europeia trazida anteriormente junto da abelha africana. A espécie europeia não mostrou grandes resultados, uma vez que não se adaptou com o clima, porém após a introdução da abelha africana, a criação da abelha híbrida africanizada foi um fator positivo para a expansão da produção apícola nacional. Um estudo que avaliou frequência de insetos e abelhas visitantes em flores de *Serjania Lethalis*, e descreve uma recorrência nas visitas principalmente de *Apis*

1 Discente em Medicina Veterinária do UNIFESO – henriquerochabarrosh@hotmail.com

2 Docente do curso de Medicina Veterinária do UNIFESO – flavialinecalixto@unifeso.edu.br; denisebobany@unifeso.edu.br; gabrielqueiroz@unifeso.edu.br

3 Médica Veterinária Autônoma - roberttafreire@hotmail.com

Mellifera, confirmando assim, o potencial apícola dessa espécie vegetal responsável pela produção de um mel com características apreciadas pelo consumidor. No presente cenário, este trabalho tem como objetivo avaliar, através do teste sensorial de preferência, diferentes amostras de méis de florações distintas sob luz branca e vermelha, analisando se o fator cor pode ser um diferencial para a ordenação.

METODOLOGIA

Para a elaboração do presente trabalho foi realizado um experimento com aprovação do CEP com o nº 52768421.5.0000.5247, de acordo com o deliberado na contextualização do anexo da Resolução Normativa nº 22 (25/06/2015), realizado no Campus Quinta do Paraíso, pertencente ao Centro Universitário Serra dos Órgãos, no Laboratório de Produtos de Origem Animal. O teste Kruskal-Wallis foi realizado entre as três amostras de preferência, através da fórmula para certeza em 95%, se calculou e comparou o valor crítico na tabela qui-quadrado de acordo com o quantitativo de amostra e seu intervalo estabelecido, foi realizada a verificação da diferença entre as amostras calculado a diferença mínima significativa do experimento. As amostras de mel utilizadas foram fornecidas por um estabelecimento que se encontra registrado ao Serviço de Inspeção Estadual (SIE-RJ) sendo amostras de méis de diferentes floradas que apresentam colorações e origem distintas, o mais claro é um mel de florada de *Serjania Lethalis* (cipó uva) coletado no município de Formiga-MG, o mel de coloração intermediária é um mel silvestre do município de Viçosa-MG e o mel de coloração mais escura, é um mel de florada de *Escallonia bifidai* (canudo-de-pito) coletado no município de Teófilo Otoni-MG (Figura 1). Das três floradas foram realizadas análise sensorial quanto a ordenação de preferência entre os méis, a análise sensorial das amostras foi realizada em dois momentos simultaneamente nos dois laboratórios de Produtos de Origem Animal (POA I e POA II), do Campus Quinta do Paraíso, do Unifeso, cada voluntário em uma bancada sem que eles conversassem entre si. A primeira etapa foi realizada em luz vermelha e a segunda em luz branca. Para a obtenção da luz vermelha que mascarasse a cor dos méis, o laboratório I teve suas janelas cobertas para impedir a incidência de luz natural, e iluminação mascarada com aplique de papel celofane na cor vermelha para que os provadores possam julgar a amostra quanto o sabor pelo teste de preferência, ordenação pareada sem a identificação da cor real (Figura 2). Para isso os participantes recebiam cerca de 10g de cada amostra de mel em copos descartáveis com identificação com três números aleatórios e uma colher descartável para auxiliar a degustação. As amostras eram entregues ao mesmo tempo com alternância de ordem entre os provadores. No segundo momento, os mesmos provadores foram conduzidos ao outro laboratório com luz branca para que pudessem ordenar sua preferência tendo a percepção real da coloração dos méis com mesma dinâmica do laboratório anterior. A diferença é que as amostras recebiam novos códigos de três dígitos. Os testes sensoriais foram realizados por 68 provadores não treinados, compostos por alunos, funcionários e professores da instituição, com idade entre 17 e 74 anos, de ambos os sexos. Os provadores assinaram o Termo de Consentimento e Livre Esclarecido (TCLE) antes dos testes e foram instruídos quanto à participação deles. Foi entregue também a ficha da avaliação que tinha o campo para identificação de nome, idade, ordenação das amostras e campo para possíveis observações (Figura 3) Foram ofertados copos de água mineral em temperatura ambiente e biscoito de água e sal para limpar as papilas gustativas entre uma amostra e outra. Foi recomendado que se provasse o mel da esquerda para a direita. Os provadores após experimentarem cada uma das três amostras, registraram em ficha própria, qual a ordem de sua preferência, e caso desejem, poderiam fazer observações sobre os méis que experimentaram em campo próprio da ficha. Os dados foram tabulados em programa de Excel® para produção de gráficos. Os resultados de preferência das amostras foram analisados pelo método estatístico de Friedman, onde foram organizados em uma planilha, em ordem decrescente de pontuação total, para avaliar a diferença crítica entre os totais de ordenação.

RESULTADO E DISCUSSÃO:

Mesmo que se trate de um número limitado de provadores que apresenta uma faixa etária pouco diversa, concentrada em sua maioria (55 dos 68 provadores) entre os 17-36 anos conforme (Figura 5), o aumento de ordenações da amostra Canudo de pito, sendo ele o mel mais escuro, durante a análise sensorial sob iluminação branca que permitia inspeção visual da cor das amostras de mel, cria um questionamento se de fato há, conforme afirmam Venturini, Sarcinelli e Silva (2) e Gomes (3), preferência pelo mel de cor clara. O motivo da faixa etária dos participantes serem em sua maioria 17-36 anos, é que o trabalho foi realizado dentro do Centro Universitário Serra dos Órgãos, no Campus Quinta do Paraíso, tendo como voluntários os alunos que se propuseram a participar das análises. Participaram do trabalho apenas 9 pessoas na faixa de 37-55 anos e somente uma com idade entre 56-74 anos, sendo que dentre os 68 participantes, 3 não informaram na ficha sua idade.

2 Teste de Preferência por Ordenação Pareada. Resultados da análise estão descritos na tabela 1. Apesar de números diferentes entre os ambientes utilizados, foi observado que as amostras foram igualmente preferidas independentemente da luz. Sabendo que o aspecto visual é de grande importância nos momentos de decisão de compra de um produto, a avaliação de distinção dos resultados dentre as diferentes iluminações é necessária como afirma Baxter (4). Os resultados de indicação quanto a primeira colocação entre os méis na análise sensorial com luz vermelhas estão demonstrados na figura 6, e com luz branca na figura 7. Comparando as informações fornecidas pelos provadores em relação a ordenação por preferência, foi possível avaliar que com a coloração do mel mascarada pela iluminação vermelha, o mel com maior número de votos foi o de florada de Cipó uva, com um total de 27 votos, que era o mel de coloração mais clara, em segundo lugar o mel Silvestre que apresentava coloração intermediária, com um total de 21 votos, e em terceiro com 20 votos, o mel de Canudo de pito que é a amostra mais escura dentre os três méis. Já avaliadas as ordenações na sala com luz branca que permitia a inspeção visual da cor dos méis pelos provadores, visualizamos um cenário um pouco diferente onde ficam empatados em primeiro lugar as amostras de florada de Cipó uva e Canudo de pito, que são respectivamente, a mais clara e mais escura, e em último lugar o mel Silvestre, polifloral, que apresentava a cor intermediária. O destaque ficou para o Canudo de pito que saiu da última posição para a primeira. O mel que após a possibilidade de avaliação da cor, recebeu um aumento de votos foi o Canudo de pito, o mel mais escuro, uma vez que este apresentou durante a ordenação sob iluminação vermelha um total de 20 votos, e posteriormente na sala com iluminação branca, um total de 26 votos. Dentre os provadores selecionados para a análise sensorial não ocorreu preferência pelos méis de coloração clara, como afirmam Venturini, Sarcinelli, Silva (2) os méis de coloração clara serem os preferidos, porém, uma vez que após a possibilidade de visualização da cor, na segunda sala com iluminação branca, o mel mais claro, o de florada de Cipó uva, apresentou um voto a menos do que durante a primeira sala sob iluminação que mascarava a cor dos méis, empatando com o mel mais escuro. Gomes (3), declara que a coloração é o fator que mais influencia na preferência do consumidor de mel, sendo a cor clara preferida, diferente do ocorrido com as amostras utilizadas. Alves (1) já se deparou com um cenário mais próximo do ocorrido nas análises, aonde em um estudo que também utilizou o mel de cipó uva, para análise sensorial, esse recebeu maior aversão em relação aos méis mais escuros, este ocorrido se trata de uma preferência local por méis escuros, uma vez que a maior parte da produção local, que é o mel de fácil acesso àquela população tem uma prevalência de cor mais escura. Os resultados de indicação quanto a segunda colocação entre os méis na análise sensorial com luz vermelhas estão demonstrados na figura 8, e com luz branca na figura 9. Comparando as informações fornecidas pelos provadores em relação a ordenação de segundo lugar, foi possível afirmar que o mel Silvestre é o que apresentou maior número de votos indicando o segundo lugar, 25 na sala com luz vermelha e 27 na sala com luz branca.

Porém observando de forma isolada o gráfico votos por segundo lugar sob luz branca é possível visualizar que Canudo de Pito apresentou um voto a mais do que o silvestre, 28, e Cipó uva recebeu um número muito baixo de votos, somente 13. Os resultados de indicação quanto a terceira colocação entre os méis na análise sensorial com luz vermelhas estão demonstrados na figura 10, e com luz branca na figura 11. Nos dados relativos ao número de votos indicando terceiro lugar, ou seja, o pior mel segundo a opinião pessoal do provador, o Canudo de pito foi o que recebeu um maior número de votos totais, uma vez que 27 dos participantes durante a sala com a iluminação vermelha o indicaram como o pior e na sala com iluminação branca, 28 fizeram a mesma indicação. Alguns provadores usaram do campo de observação para detalhar alguma opinião sobre as amostras que está apresentada na figura 12. Os adjetivos utilizados para descrever as amostras oferecidas aos provadores se encontram na figura 13. É possível observar dentro dos adjetivos utilizados para descrever o mel de canudo-de-pito, dois provadores informando perceber um paladar suave neste mel e somente um provador declarando seu sabor como forte, sendo assim, demonstrando nas amostras utilizadas, uma realidade diferente da citada por Cotrin (5), de que existia uma relação de enquanto mais escuro o mel, mais acentuado seu paladar e seu aroma. Gomes et al. (3), dizem que méis claros tendem a apresentar um sabor mais suave, fato que não foi notado pelos provadores ao experimentarem o mel de cipó uva. Já a característica de suavidade ao paladar, percebida por dois dos provadores, condiz com a descrição de Estacheski (6) sobre o mel de canudo-de-pito. O fato de os provadores não serem treinados gera muita subjetividade quanto à caracterização, percepção e discriminação sensorial, fazendo com que muitos detalhes durante a análise sensorial passem despercebidos descrevem Santos et al. (7).

Figura 1- Amostras dos méis usados no experimento



Figura 2 - Sala com iluminação vermelha




Figura 3 - Ficha de ordenação

①

Nome: _____ Data: _____ Idade: _____

POR FAVOR, PROVE AS AMOSTRAS CODIFICADAS DA ESQUERDA PARA A DIREITA. ORDENE-AS DE ACORDO COM SUA PREFERÊNCIA QUANTO AO SABOR, ATRIBUINDO O NÚMERO 1 PARA A MAIS PREFERIDA E O NÚMERO 3 PARA A MENOS PREFERIDA. ENTRE AS AVALIAÇÕES ENXAGUE A BOCA COM ÁGUA E UM PEDAÇO DE BISCOITO ÁGUA E SAL.

Código da amostra	Ordem de preferência
726	_____
831	_____
942	_____

Observação: _____

Figura 4 - Sala com iluminação branca



Figura 5 - Idade dos provadores

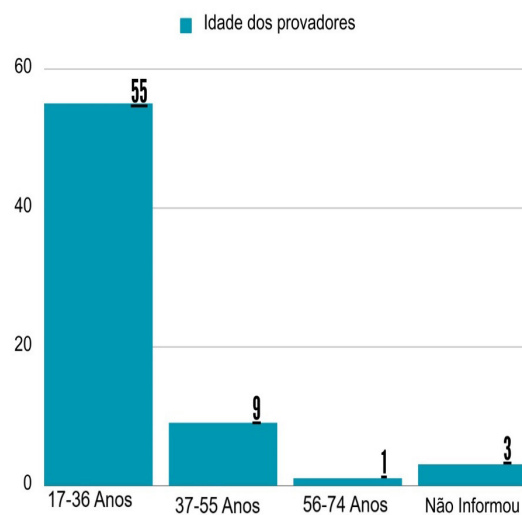


Tabela 1: Percentual de atribuição de análise de preferência entre amostras

Ordem de preferência	Preferência de amostras					
	Cipó uva		Canudo de pito		Silvestre	
	Luz Branca	Luz vermelha	Luz Branca	Luz vermelha	Luz Branca	Luz vermelha
10	38,23%	39,71%	38,23%	29,41%	23,52%	30,88%
20	19,11%	32,35%	41,17%	30,88%	39,7%	36,76%
30	20,58%	27,94%	41,17%%	39,70%	38,23%%	32,35%

Figura 6 - Número de provedores que indicaram preferência por cada amostra sob iluminação vermelha

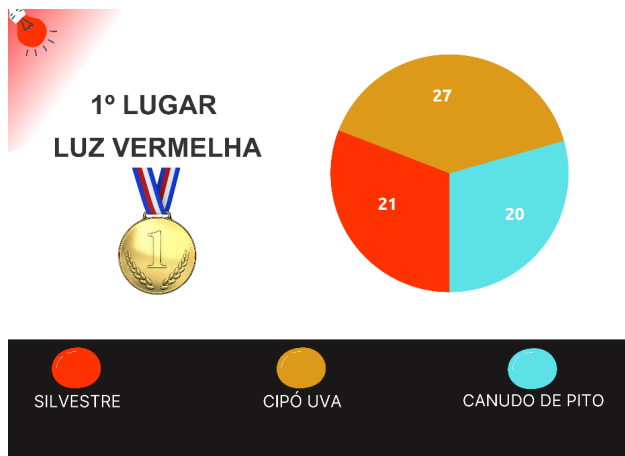


Figura 7 - Número de provedores que indicaram preferência por cada amostra sob iluminação branca

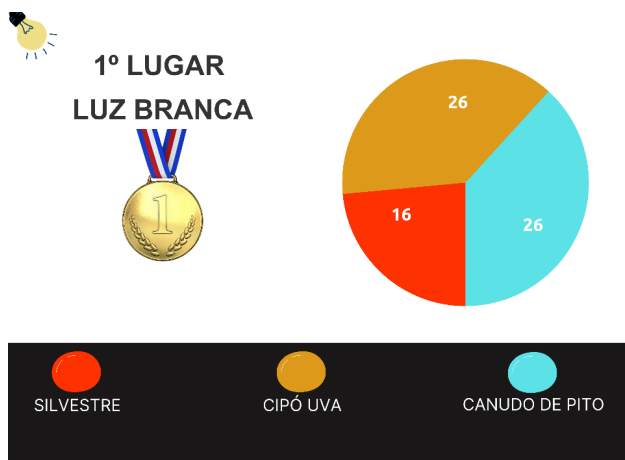


Figura 8 - Número de provedores que votaram segundo lugar para cada amostra sob iluminação vermelha

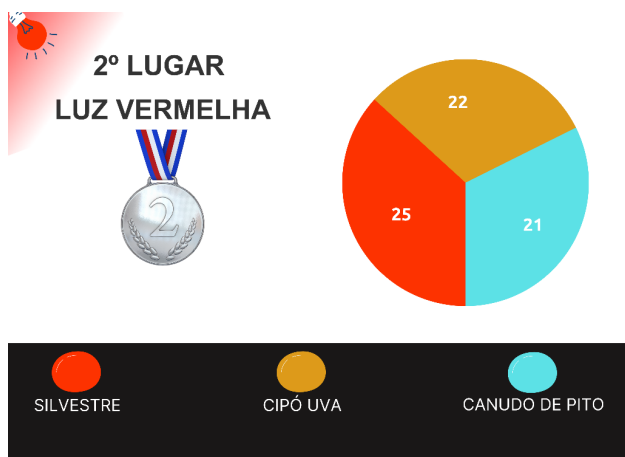


Figura 9 - Número de provedores que votaram segundo lugar para cada amostra sob iluminação branca

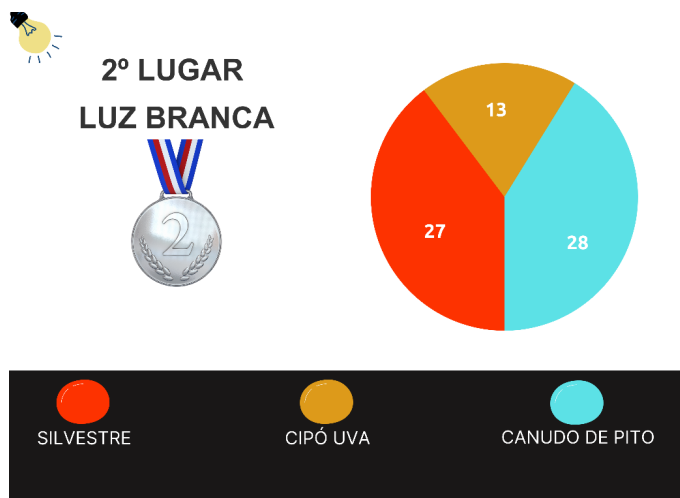


Figura 10- Número de provedores que votaram terceiro lugar para cada amostra sob iluminação vermelha

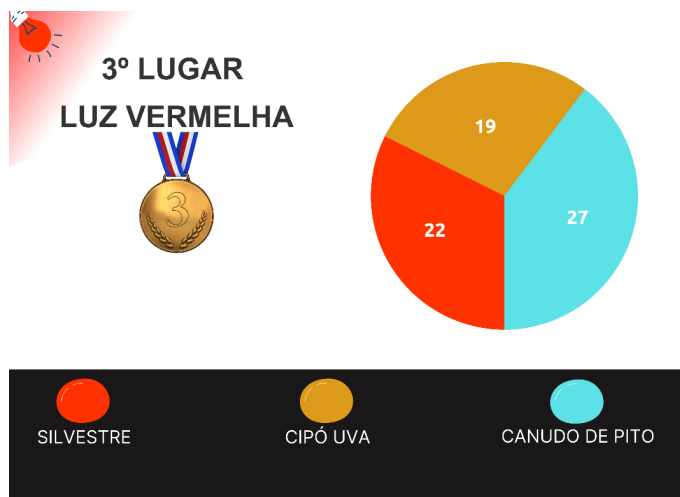


Figura 11 -Número de provedores que votaram terceiro lugar para cada amostra sob iluminação branca

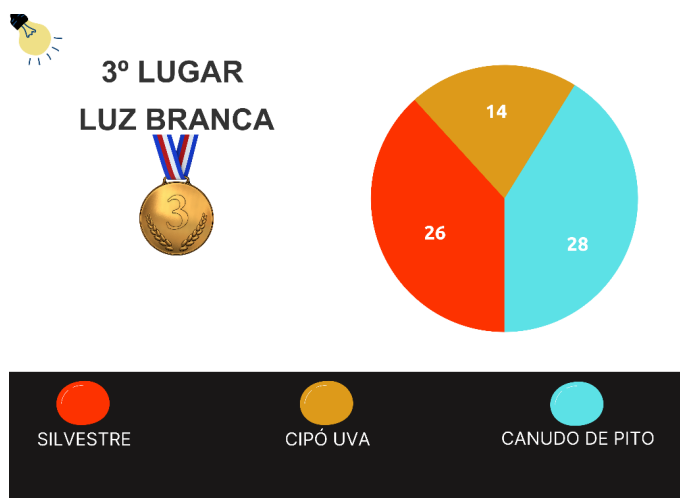


Figura 12 - Observações realizadas pelos provadores

LUZ VERMELHA		LUZ BRANCA	
Nº DO PROVADOR	OBSERVAÇÃO	Nº DO PROVADOR	OBSERVAÇÃO
17	CIPÓ UVA MUITO DOCE	29	CIPÓ UVA CREMOSO COM FRESCOR AO PALADAR
33	CANUDO DE PITO É O MAIS SUAVE	30	CIPÓ UVA O MAIS GOSTOSO
39	CIPÓ UVA MELHOR TEXTURA	38	CANUDO DE PITO PARECIA ESTAR COM TEXTURA GRANULADA
40	CANUDO DE PITO FORTE E ÁCIDO	40	CANUDO DE PITO É O MAIS SABOROSO
45	SILVESTRE E CIPÓ UVA SÃO SEMELHANTES, GOSTOU DO CANUDO DE PITO	45	SILVESTRE É PERFUMADO
53	SILVESTRE É O MAIS FORTE	53	CIPÓ UVA APRESENTA SABOR E TEXTURA DIFERENTES
57	GOSTOU DO CIPÓ UVA PELA DOÇURA		
63	CANUDO DE PITO É MUITO DOCE		
68	CIPÓ UVA DIFERENTE DOS DEMAIS		

Figura 13 - Adjetivos utilizados nas observações

SILVESTRE	CANUDO DE PITO	CIPÓ UVA
<ul style="list-style-type: none"> • SEMELHANTE AO CIPÓ UVA. • PALADAR MAIS FORTE. • PERFUMADO. 	<ul style="list-style-type: none"> • SUAVE. • MUITO DOCE. • FORTE E ÁCIDO. • TEXTURA GRANULADA. • SABOROSO. • É O MAIS SUAVE • SABOROSO 	<ul style="list-style-type: none"> • DOCE. • MELHOR TEXTURA. • SEMELHANTE AO SILVESTRE. • CREMOSO. • FRESCOR NO PALADAR. • SABOR E TEXTURA DIFERENTES. • MUITO DOCE. • GOSTOSO

CONCLUSÃO:

Com base nos dados relatados neste estudo foi possível concluir que o Brasil não usufrui completamente do potencial produtivo apícola do país, e que o mercado interno é pouco desenvolvido, se tornando necessário acumular mais conhecimento sobre o consumidor, para elaborar técnicas de estímulo ao consumo do produto. O teste de ordenação pareada, realizado em dois momentos, proporcionou um resultado diferente do descrito pelos artigos relacionados a consumo de mel, que afirmam em grande parte, uma prevalência maior de preferência por méis claros, e durante a análise com a iluminação mascarando a cor do mel, o mel mais escuro, recebeu seis votos a menos (total de 20 votos), contra 26 votos posteriormente quando os provadores possuíam oportunidade de ver sua coloração. Os resultados gerais das ordenações nos dois momentos, não apresentou diferença estatística, porém em maior detalhamento, ocorreu uma situação inversa à maioria dos dados que relatam preferência de coloração de mel. A interferência do aspecto visual na decisão do consumidor, nesse caso pelo mel mais escuro, é um acontecimento que pode ser analisado. Relatado que o mel mais escuro em outra análise sensorial recebeu uma preferência maior do que o mel de cipó uva, graças à uma facilidade local de acesso à méis escuros, seria necessário estudar se as floradas da região de Teresópolis também geram um maior volume de mel escuro, explicando assim a decisão dos provadores.

ABSTRACT

This work aims to analyze, from the sensory preference analysis test, three different samples of honeys from different flowering seasons, with the aim of evaluating whether the color characteristic changes the preference and ordering of these honeys, it was carried out with 68 tasters, using a sample of Cipó uva flowering honey, a Canudo de pito honey and a polyfloral Silvestre honey, where it was possible to observe a variation in preference related to the color of each product.

Keywords: Preference Analysis. Color Analysis. Flowering.

AGRADECIMENTOS:

Agradeço a todos que me ajudaram a desenvolver o trabalho e aos que participaram deste de todas as formas.

REFERÊNCIAS:

Alves TTL Caracterização físico-química e avaliação sensorial dos méis produzidos por abelha *Apis mellifera* L. oriundos de diversas floradas da região do Cariri cearense, Revista Verde de Agroecologia e Desenvolvimento Sustentável, 2011;6(2):33-39.

Alves TTL. Potencial do cipó-uva (*Serjania lethalis*) como fonte de néctar para a exploração apícola na Chapada do Araripe. 2013. 194f. [Tese] Doutorado em Zootecnia – Universidade Federal do Ceará, Fortaleza, 2013.

Alves TTL. Diversidade de insetos e frequência de abelhas visitantes florais de *Serjania Lethalis* na Chapada do Araripe. Revista Verde de Agroecologia e Desenvolvimento Sustentável, p112-116, 2014.

Baxter M Projeto de Produto – Guia prático para o design de novos produtos. 3ed. São Paulo, 1998, Disponível em: edisciplinas.usp.br/pluginfile.php/5609792/mod_resource/content/2/BAXTER_projeto%20de%20produto.pdf. Acesso em: 21 de nov. de 2023.

Bertoldi FC, Reis VDA, Gonzaga LV, Congro CR. Evidência, Biotecnologia e Alimentos, p63-74, 2007.

Borges JAR, Leonardi A. Mel Natural, Brasil no mercado mundial, FGV. AgroANALYSIS, p1-3, 2010.

Buriti LB Perfil sensorial e de qualidade do mel de abelha (*apis mellifera*) produzido no Estado do Rio de Janeiro, 2011. 102f, Dissertação (Mestrado em Higiene Veterinária e Processamento Tecnológico de Produtos de Origem Animal) Universidade Federal Fluminense, 2011.

ARTRITE ENCEFALITE CAPRINA(CAE) EM CABRA DA RAÇA SAANEN - RELATO DE CASO

Camille Farias Abicalil¹; Daniela Melo Vianna Ferrer²; Maria Eduarda Monteiro Silva²;
André Vianna Martins²; Polyanne Martins da Silva³

RESUMO

A artrite encefalite caprina (CAE) é uma doença infectocontagiosa causada por um Lentivirus, que acomete caprinos de diferentes raças e idades, tendo uma maior prevalência em animais mais velhos. Esta tem importância muito significativa, devido as perdas econômicas dos produtores, pela queda na produção de leite e morte ou descarte de animais. Os sinais clínicos observados são pneumonia, emagrecimento progressivo, artrite em várias articulações, principalmente em adultos, sendo observada a forma crônica. Os animais jovens apresentam sinais nervosos, devido a leucoencefalomielite, caracterizada por ataxia e paresia, principalmente, dos membros posteriores. O diagnóstico se baseia nos sinais clínicos, além do diagnóstico laboratorial, por técnicas laboratoriais diretas e indiretas. Não existe tratamento específico e nem vacinação. Este trabalho tem como objetivo relatar o caso de artrite encefalite caprina (CAE) em uma cabra da raça Saanen, assim como, estudar as principais medidas de controle desta doença. Esta cabra, de quatro anos, começou a apresentar edema nas articulações dos membros anteriores, dor a palpação, apatia, além da alteração comportamental, permanecendo muito tempo afastada do grupo e deitada, suspeitou-se então, de artrite encefalite caprina (CAE). Foi realizado o exame PCR, que obteve o resultado positivo para o Lentivirus, assim confirmando, a suspeita de CAE. O tratamento de escolha foi a utilização da homeopatia, que apresentou resultados insatisfatórios, pois o animal continua apresentando os mesmos sinais clínicos. Portanto, como a doença não tem cura e por se tratar de uma infecção recorrente, justifica-se a importância de um manejo sanitário eficaz e periódico.

Palavras-chave: Caprinocultura. *Capra aegagrus hircus*. Lentivirose.

INTRODUÇÃO:

A artrite encefalite caprina(cae) é uma doença infectocontagiosa progressiva com desenvolvimento lento causada por um lentivirus que acomete caprinos (1). O vírus da CAE infecta células do sistema mononuclear- fagocitário, resultando na produção de anticorpos contra as proteínas nucleicas e glicoproteínas do envelope viral. No ciclo do vírus os monócitos são infectados e vão para circulação, contaminando as células alvo que determinam a resposta do hospedeiro e as lesões (2). O vírus da artrite encefalite caprina é transmitido aos caprinos de forma direta ou indireta, ou seja, é transmitido aos cabritos principalmente pelo leite ou colostro (3). Pode ser transmitido também por meio de secreções, agulhas, tatuadores, equipamentos contaminados (1). Sinais clínicos podem ser observados em animais com artrite encefalite caprina são artrite, mastite, pneumonia, leucoencefalomielite, emagrecimento progressivo, polissinovite e envolvimento neurológico dependendo da idade do animal acometido, alguns podem não apresentar indicadores clínicos da doença (1). Normalmente em animais adultos as articulações carpianas são as mais afetadas, causando edema. Estes animais podem apresentar posição em decúbito, tentar caminhar de joelhos e permanecer

1 Discente em Medicina Veterinária do UNIFESO – camillefarias99802@gmail.com

2 Docente do curso de Medicina Veterinária do UNIFESO – danielaferrer@unifeso.edu.br;
mariaeduardasilva@unifeso.edu.br; andremartins@unifeso.edu.br

3 Médica Veterinária Autônoma - polyannemartins.vet@hotmail.com

muito tempo deitados (4). Diagnóstico clínico não é suficiente para determinar a doença (5). No caso da artrite encefalite caprina (CAE), o diagnóstico deve ser feito através da avaliação dos sintomas observados e da realização de provas sorológicas, ELISA e PCR (6). Podem ser utilizados para diagnóstico a técnica PCR e técnicas indiretas que são IDGA, WB, ELISA e IFI (7). Não há tratamento específico para a artrite encefalite caprina (3). Se tratando de uma doença viral, não existe terapia específica, porém é possível obter melhora clínica, por meio de terapias de suporte, entretanto, esta não elimina o vírus dos portadores (8). Vem crescendo a utilização de novas abordagens de tratamento alternativos para pequenos ruminantes (9). Tem sido cada vez mais utilizado a terapia com homeopatia em criações de animais de produção (9). Pela ausência de tratamento e vacina, a eficácia do controle e prevenção da artrite encefalite caprina vai depender da condução no manejo sanitário dos animais e do colostro/leite, além da frequência e qualidade dos testes sorológicos empregados para diagnóstico da doença no rebanho (10). O objetivo desta pesquisa é relatar um caso de artrite encefalite caprina em uma cabra de raça saanen, além de conscientizar sobre a importância da enfermidade.

RELATO DE CASO:

Em uma granja leiteira de cabras, uma cabra de quatro anos, que vive sob sistema de criação de confinamento intensivo começou a apresentar dificuldade de apoio do membro anterior direito tanto em estação, quanto em exercício, sendo observada claudicação de grau 4 ao se locomover (Figura 01), assim como, sinais clínicos de edema nas articulações dos membros anteriores (Figura 01), apatia, escore corporal 2, além da alteração comportamental, permanecendo muito tempo deitada e afastada do grupo (Figura 02). Na mesma baía, onde a cabra estava alojada, havia casos confirmados clinicamente e por PCR, de animais com artrite encefalite caprina (CAE). Portanto, o animal foi separado para a realização do exame clínico e exame laboratorial. Na mesma baía onde estava alojada havia casos confirmados. Animal foi separado para exame clínico e laboratorial. Devido aos sinais clínicos observados e o histórico de CAE na propriedade, suspeitou-se da doença. Diagnóstico foi então baseado em sinais clínicos e exame laboratorial. O resultado obtido no PCR foi positivo para o lentivírus, confirmando a suspeita de artrite encefalite caprina. Como esta doença não tem cura foi escolhido tratamento alternativo, através de protocolo homeopático experimental. Infelizmente, o protocolo aplicado apresentou resultados insatisfatórios, não sendo eficaz, pois o animal continua apresentando o edema nas articulações dos carpos, sensibilidade a palpação, assim como permanecendo muito tempo deitado. Entretanto, atualmente, mesmo com a sintomatologia apresentada, a cabra continua em produção com sistema das duas ordenhas diárias.

DISCUSSÃO:

Neste relato, o animal apresentava dificuldade de apoio do membro anterior direito, além de claudicação ao se locomover, que conforme Yorinori (4) os caprinos positivos para artrite encefalite caprina (CAE) apresentam dificuldade de locomoção e claudicação. O animal do presente caso apresentou dor na palpação e edema nas articulações carpianas, ficando muito tempo deitada e afastada dos demais animais, que segundo Embrapa (1) os sinais clínicos apresentados pelos animais com artrite encefalite caprina são variados como por exemplo, artrite, mastite, pneumonia, emagrecimento progressivo, polissinovite e problemas neurológicos dependendo da idade do animal acometido pela enfermidade. Neste caso, a cabra apresentava edema e sensibilidade nas articulações carpianas, que de acordo com Yorinori (4), nos caprinos com CAE, as articulações carpianas são as mais afetadas sendo observado a ocorrência de edema nas mesmas. No presente relato, além da avaliação clínica do animal, foi realizado o diagnóstico laboratorial

com a coleta de material para exame sorológico, que segundo Oliveira (5) o diagnóstico clínico no caso da artrite encefalite caprina (CAE), não é suficiente para determinar doença. No presente relato, a cabra em questão foi submetida ao exame de PCR (reação de cadeia polimerase) para o diagnóstico de teve o resultado positivo para artrite encefalite caprina (CAE), que de acordo com Moojen e Riet-Correa (7) é uma técnica de exame direto utilizada para diagnóstico de lentivirose como a CAE. No presente relato, a cabra em questão foi submetida ao exame de PCR (reação de cadeia polimerase) para o diagnóstico de teve o resultado positivo para artrite encefalite caprina (CAE), que de acordo com Moojen e Riet-Correa (7) é uma técnica de exame direto utilizada para diagnóstico de lentivirose como a CAE. O animal relatado apresentou uma evolução do quadro com perda de peso gradativa e redução do escore corporal, além da persistência das características da artrite das articulações já afetadas que segundo East (3), os animais acometidos pela artrite encefalite caprina costumam ter prognóstico variável e tais sintomas começam a se agravar com o passar do tempo. Neste caso, como a artrite encefalite caprina (CAE) não tem tratamento específico, pois não tem cura, foi optado pelo uso de uma medicina integrativa como um tratamento homeopático, que de acordo com o relato de Almeida (9), este tipo de abordagem de tratamento tem crescido muito para utilização de pequenos ruminantes, pela preocupação em relação a resíduos no leite e produção. Apesar do animal relatado ainda apresentar a sintomatologia da doença e da ineficácia do tratamento homeopático utilizado, a cabra segue em produção na propriedade, com duas ordenhas diárias, mesmo com uma queda na sua produção leiteira, desde o diagnóstico da doença, que de acordo com a Embrapa (1) esta enfermidade pode levar a diminuição da vida produtiva do animal acometido pela CAE, assim como a redução da sua produção leiteira e redução de duração do período de lactação, com a evolução do caso.

Figura 01 – cabra sem apoio do membro anterior direito (seta) e edema nas articulações carpianas



Fonte: Arquivo pessoal, 2023.

Figura 02- cabra permanecendo deitada com edema nas articulações e emagrecimento (escore corporal 2)



Fonte: Arquivo pessoal, 2023.

CONSIDERAÇÕES FINAIS:

A artrite encefalite caprina é uma enfermidade recorrente em rebanhos caprinos por todo território mundial. Esta doença afeta a produção leiteira e bem-estar dos animais, assim como causa um relativo prejuízo econômico. Torna-se de importância indiscutível, que propriedades de rebanho caprino adotem medidas profiláticas sanitárias para controle e prevenção da mesma, visto que esta doença não tem tratamento eficaz, apresentando na maioria das vezes resultados insatisfatórios, mesmo com tratamentos alternativos, como a homeopatia, como foi observado neste relato.

ABSTRACT

Caprine arthritis encephalitis (CAE) is an infectious disease caused by a Lentivirus, which affects goats of different breeds and ages, having a higher prevalence in older animals. This has very significant importance, due to the economic losses of producers, by the fall in milk production and death or disposal of animals. The clinical signs observed are pneumonia, progressive weight loss, arthritis in several joints, especially in adults, and the chronic form is observed. Young animals present nervous signs due to leukoencephalomyelitis, characterized by ataxia and paresis, especially of the hind limbs. Diagnosis is based on clinical signs, in addition to laboratory diagnosis, by direct and indirect laboratory techniques. There is no specific treatment and no vaccination. This study aims to report the case of goat encephalitis arthritis (CAE) in a Saanen goat, as well as to study the main control measures of this disease. This four-year-old goat began to present edema in the joints of the forelimbs, pain on palpation, apathy, in addition to behavioral alteration, remaining long away from the group and lying down, it was then suspected, of caprine arthritis encephalitis (CAE). The PCR test was performed, which obtained the positive result for Lentivirus, thus confirming the suspicion of CAE. The treatment of choice was the use of homeopathy, which presented unsatisfactory results, because the animal continues to present the same clinical signs. Therefore, as the disease has no cure and because it is a recurrent infection, the importance of effective and periodic sanitary management is justified.

Keywords: Goat farming. *Capra aegagrus hircus*. lentivirus disease.

AGRADECIMENTOS:

Meu agradecimento a instituição de ensino Centro Universitário Serra do Órgãos – UNIFESO. Agradeço a Capriana Granja Leiteira.

REFERÊNCIAS:

- EMBRAPA. Artrite Encefalite Caprina (CAE). EMBRAPA Caprino e Ovino, Centro de Inteligência e Mercado de Caprinos e Ovinos. [acesso 23 abr 2023]. Disponível em: [https://www.embrapa.br/ciminteligencia-e-mercado-de-caprinos-e-ovinos/zoossanitariocae#:~:text=A%20Artrite%20Encefalite%20Caprina%20\(CAE,nos%20animais%20jovens%20C%20a%20encefalomielite](https://www.embrapa.br/ciminteligencia-e-mercado-de-caprinos-e-ovinos/zoossanitariocae#:~:text=A%20Artrite%20Encefalite%20Caprina%20(CAE,nos%20animais%20jovens%20C%20a%20encefalomielite)
- BOHLAND, E., ANGELINO, J. Artrite Encefalite Caprina - aspectos clínicos e epidemiológicos. Revista de Educação continuada do CRMV-SP.1999(2):004-008
- EAST, N. E. Encefalite/artrite caprina. In: SMITH, B. P. Medicina Interna de Grandes Animais. 3.ed., São Paulo:Manole, 2006. P.1100-1102.
- YORINORI, E. H. Região mineira do Nordeste: características dos sistemas de produção de pequenos ruminantes domésticos e prevalências da artrite-encefalite caprina (CAE) e maedi-visna (MV) ovina, Minas

Gerais. 2001. 113f. Dissertação (Mestrado em Medicina Veterinária) – Universidade Federal de Minas Gerais (UFMG), Belo Horizonte, MG, 2001.

OLIVEIRA, M. M. M.; CASTRO, R. S.; CARNEIRO, K. L.; NASCIMENTO, S. A.; CALLADO, A. K. C.; ALENCAR, C. S. A.; et al. Anticorpos contra lentivírus de pequenos ruminantes em caprinos e ovinos em abatedouros do estado de Pernambuco. *Arquivo Brasileiro de Medicina Veterinária e Zootecnia*. 2006(58): 947-9.

TURINO, V. de F. Artrite Encefalite Caprina (CAE). Milkpoint, 2007. [acesso 22 jul 2023] Disponível em: <https://www.milkpoint.com.br/artigos/producao-de-leite/artrite-encefalite-caprina-cae36726n.aspx>

MOOJEN, V, RIET-CORREA, F., SCHILD, A. L.; LEMOS, R. A. A.; BORGES, J. R. J. Doenças de ruminantes e eqüinos. São Paulo: Livraria. Varela, 2007. P. 72-80.

LIMA, E. C. Etiopatogenia da artrite-encefalite caprina e estratégias para o seu controle. 2009. 19f. Trabalho de Conclusão de Curso (Graduação em Medicina Veterinária) Universidade Estadual de São Paulo “Júlio de Mesquita Filho”, Campus Botucatu, Botucatu, SP, 2009.

ALMEIDA, L. A. B. Avaliação do tratamento alopático e homeopático de mastite bovina em animais inoculados com *Staphylococcus aureus*. 2004. 105f. Dissertação (Mestrado em Medicina Veterinária) - Faculdade de Medicina Veterinária e Zootecnia, Universidade de São Paulo (USP), São Paulo, SP, 2004.

PINHEIRO, R. R., ANDRIOLI, A., GOUVEIA, A. M. G., ARAGÃO, M. A. C., MARTINEZ, P. M. Avaliação de antígenos para o diagnóstico de lentivírus em rebanho caprino sob programa de controle. *Arquivos do Instituto Biológico*. 2020; 77(1):133-137.

AVALIAÇÃO DAS CONDIÇÕES HIGIÊNICO-SANITÁRIO DE PRODUTOS DE ORIGEM ANIMAL NO MUNICÍPIO DE TERESÓPOLIS, RIO DE JANEIRO

Maria Samagaio Mariano¹; Flávia Aline Andrade Calixto²; Fernando Luis Fernandes Mendes²;
Thamara Dias Fernandes²; Roberta Gitahy Freire³

RESUMO

A vigilância sanitária e inspeção de produtos de origem animal está orientada para a preservação da saúde pública, através da inocuidade alimentar e para a defesa do consumidor, assegurando a integridade dos produtos. O objetivo deste trabalho é avaliar a exposição de produtos de origem animal em mercados varejistas de Teresópolis, com especial atenção para o armazenamento e a rotulagem desses produtos. Foi realizada uma análise observacional para verificar se esses produtos estão armazenados na temperatura correta, se possuem selo de inspeção e validade. Foram coletados dados de 15 comércios varejistas sendo cinco em cada um dos três distritos da cidade de Teresópolis, RJ. Mais da metade (53%) dos termômetros analisados apresentavam alguma irregularidade, 46,6% das temperaturas dos freezers não estavam de acordo com a legislação, 60% dos estabelecimentos apresentaram irregularidade nos selos de inspeção sanitária e o menor índice de falhas foi com relação a validade, apresentando 33,3% de erros. Por mais que a vigilância sanitária municipal execute o seu trabalho, há falta de responsabilidade e controle por conta do mercado varejista que pode afetar a saúde do consumidor.

Palavras-chave: Distribuição de produtos de origem animal. Vigilância sanitária. Temperatura.

INTRODUÇÃO:

A Inspeção de Produtos de Origem Animal está orientada para a preservação da saúde pública, através da inocuidade alimentar no processamento industrial fiscalizando a produção e integridade dos produtos. Em outra esfera, a da saúde, entende-se que um serviço de Vigilância Sanitária bem-organizado seja responsável por ações de rotina para proteger e promover a saúde da população. A segurança alimentar é uma preocupação mundial relacionando-se à saúde pública e ao comércio de produtos. Essa segurança é de responsabilidade de todos os envolvidos na cadeia produtiva, desde agricultores, produtores, transportadores, fabricantes, o Estado, em suas diferentes esferas governamentais, até os consumidores. Desta forma, o controle higiênico sanitário da produção torna-se a base fundamental para a segurança alimentar (1). Segundo a Organização Mundial da Saúde cerca de 420 mil pessoas morrem no mundo por causa de doenças transmitidas por alimentos e 600 milhões adoecem todos os anos. Causando um grande impacto econômico de 95 bilhões de dólares anuais, relacionados com a improdutividade laboral das pessoas acometidas e gastos com a saúde (2). A alimentação tem sido motivo de preocupação em todos os países, pois com a globalização ficaram ainda mais evidentes os problemas relacionados com a qualidade dos alimentos (3). Neste contexto, destaca-se a Vigilância Sanitária que tem como uma de suas atribuições à fiscalização de locais que produzem, transportam e comercializam alimentos com vistas a promover as Boas Práticas de Fabricação (BPF) na produção e manipulação de alimentos que possibilitem minimizar ou

1 Discente no curso de Medicina Veterinária do UNIFESO — contatomariasamagaio@gmail.com

2 Docente do Curso de Graduação em Medicina Veterinária do UNIFESO – flavialinecalixto@unifeso.edu.br; fernandoluisfernandes@unifeso.edu.br; thamarafernandes@unifeso.edu.br

3 Médica Veterinária Autônoma — roberttafreire@hotmail.com

eliminar os potenciais riscos que a concepção ou a manipulação inadequada desses produtos e serviços podem causar ao consumidor (4). Na relação dos estabelecimentos que produzem e comercializam alimentos de origem animal, os supermercados destacam-se entre os que mais recebem reclamações pela VISA (Vigilância Sanitária). As condições higiênico-sanitárias inadequadas merecem destaque e podem indicar a suscetibilidade dos consumidores a doenças transmitidas por alimentos, é o que indicam as pesquisas de Nunes, Rodrigues e Freitas Junior (5). De acordo com Brasil (6), entende-se como produto de origem animal toda substância de origem animal, elaborada, semi-elaborada ou bruta, que se destina ao consumo humano ou não. Segundo dados da Global Dairy Platform (GDP), uma organização internacional que atua como uma plataforma global para a indústria de laticínios, de 2017. São 816 milhões de toneladas de leite produzidos anualmente no mundo e, em média, 116,5 equivalentes litros de leite são consumidos por cada habitante por ano e o total de leite consumido no mundo tem crescido, em média, a taxas de 1,2% ao ano, desde 1999 (7). A indústria de laticínios é o segundo segmento mais importante da indústria de alimentos brasileira, estando atrás apenas do setor de derivados da carne e tendo ultrapassado os segmentos de beneficiamento de café, chá e cereais e também o de açúcares. Com isso, estima-se que o consumo aparente per capita no Brasil em 2018 foi de 166,4 L/hab., valor que ainda se encontra abaixo do consumo verificado em outros países desenvolvidos (cerca de 250-300), mas bem acima do total consumido há duas décadas. Já os queijos tiveram um crescimento de 124% no volume total vendido no período de 2005 a 2016, atingindo a marca de 785 mil toneladas vendidas em 2016 (7). O varejista faz parte da cadeia de distribuição entre o produtor e o consumidor final, desempenhando um papel de intermediário, funcionando como um elo entre o nível de consumo e o nível de produção. Os varejistas compram, recebem e estocam produtos de fabricantes ou atacadistas para oferecer aos consumidores a conveniência de tempo e lugar para a aquisição de produtos, para atender às expectativas do mercado (8). A qualidade duvidosa de um produto pode trazer prejuízos à saúde dos consumidores, além de diminuir a credibilidade das empresas, este fator é motivo de preocupação constante no âmbito da saúde pública, que realiza a avaliação toxicológica e estabelece parâmetros de segurança relativos à sua utilização, com foco na prevenção e controle de riscos à saúde humana decorrentes do consumo de alimentos de origem animal contaminados (9). Produzir e fornecer alimento seguro são fatores que desafiam os diversos agentes envolvidos na cadeia de alimentos. Deve haver práticas que garantam o alimento seguro desde o campo, neste sentido, o Estado é acionado para fiscalizar a cadeia agroalimentar de um modo global, para garantir que a sociedade (consumidor) adquira produtos com informações claras e seguras. (9). Todo estabelecimento que realize o comércio interestadual ou internacional de produtos de origem animal deve estar registrado no Departamento de Inspeção de Produtos de Origem Animal ou relacionado junto ao serviço de inspeção de produtos de origem animal na unidade da federação, conforme disposto na Lei nº 1.283, de 1950, e utilizar a classificação de que trata este Decreto (10). Desde o ano de 1950, amparada pela Lei nº 1.283, de 18 de dezembro de 1950, está instituída no Brasil a obrigatoriedade da prévia fiscalização sob o ponto de vista industrial e sanitário dos produtos de origem animal ofertados ao consumidor, sendo esta atividade de caráter público e executada pelo Ministério da Agricultura, Pecuária e Abastecimento (MAPA) para os destinados ao comércio interestadual ou internacional (11). A Lei nº 8.080, que regula as ações e serviços de saúde no Brasil, estabelece que a vigilância sanitária é uma das áreas de atuação do Sistema Único de Saúde (SUS), sendo responsável pela fiscalização e controle de produtos e serviços que possam oferecer risco à saúde da população. Sua aplicação se dá por meio da execução de ações que visam garantir a segurança sanitária dos produtos e serviços ofertados à população, tais como alimentos,

medicamentos, cosméticos, saneantes, entre outros (12). A comercialização de produtos de origem animal no Brasil, por força de legislação específica, deve ser precedida de prévias inspeções industrial e sanitária, exercidas pelo Serviço de Inspeção Federal, nos estabelecimentos produtores que realizam comércio interestadual ou internacional, pelos Serviços de Inspeção Estaduais, naqueles que realizam comércio intermunicipal, ou pelos Serviços de Inspeção Municipais, nos que realizam comércio local (11). O SIF, do Departamento de Inspeção de Produtos de Origem Animal (Dipoa) é o órgão do MAPA, responsável pela inspeção/fiscalização dos estabelecimentos de produtos de origem animal que fazem comércio interestadual ou internacional. Essa atividade é executada pelos auditores fiscais federais agropecuários, médicos veterinários, de forma permanente nos estabelecimentos que realizam abate de animais e de forma periódica, por auditoria, nos demais estabelecimentos industriais (11). O Serviço de Inspeção apareceu como um aliado da população, minimizando os riscos para o consumidor. Aos estabelecimentos registrados junto ao serviço de inspeção estadual (SIE) é permitido a comercialização intermunicipal de seus produtos dentro de todo o território do Estado (13). O serviço de inspeção municipal (SIM) deve controlar a qualidade dos produtos de origem animal comercializados no município, além de incentivar as pequenas empresas e empreendedores a saírem da clandestinidade. A adesão ao SIM é de extrema importância para a agroindústria, pois é uma garantia da qualidade dos produtos (1). O SISBI-POA, é o sistema de inspeção unificado, tem como objetivo padronizar as Inspeções de instâncias abaixo do SIF, permitindo que o município ou estado após uma auditoria do SIF e sendo aprovado, receba uma equivalência e eles comercializem produtos por todo o território nacional (13). A aplicação do frio é o único método de conservação de alimentos no seu estado natural. Porém, apenas se revela eficaz caso seja utilizado de forma contínua, desde a produção dos produtos até ao seu consumo (14). A cadeia do frio compreende todo processo de armazenamento, conservação, distribuição, transporte e manipulação dos produtos, com o controle da baixa temperatura. Qualquer falha nesta cadeia pode comprometer a qualidade dos produtos, pois as velocidades das reações químicas, bioquímicas e microbiológicas estão relacionadas diretamente com a temperatura, influenciando a sanidade, a qualidade nutricional e a qualidade sensorial dos produtos refrigerados. Portanto, manter uma cadeia do frio intacta, operando com temperaturas corretas desde o produtor até o consumidor final, é essencial (15). O armazenamento correto dos alimentos é um fator fundamental para manutenção de sua qualidade, de forma que condições satisfatórias do controle de temperatura devem ser sempre observadas para garantir e manter os padrões higiênico-sanitários dos produtos. Quando armazenados em temperaturas inadequadas, os alimentos em geral podem sofrer alteração de suas características sensoriais e aumento da suscetibilidade a contaminação por microrganismos patogênicos (16). Segundo Chesca *et al.*, (17), a temperatura do local de armazenamento é essencial, pois a velocidade das reações biológicas nos alimentos eleva-se em relação direta ao aumento de calor. A temperatura é responsável pela alteração da duração da fase de latência, a velocidade de multiplicação dos microrganismos e alteração da composição química e enzimática das células, podendo afetar de forma positiva ou negativa a multiplicação dos agentes nos alimentos (18). Diretamente relacionado com a temperatura e podendo influenciar na sanidade e qualidade sensorial dos produtos refrigerados está o aumento na velocidade das reações químicas, bioquímicas e microbiológicas que podem comprometer a qualidade dos alimentos devido a falhas que ocorrem na cadeia de frio, sendo assim, a manutenção da cadeia de frio é essencial para a vida de prateleira dos produtos perecíveis (15). O objetivo dessa pesquisa é avaliar a exposição de produtos de origem animal em mercados varejistas de Teresópolis, com especial atenção para o armazenamento e a rotulagem desses produtos.

METODOLOGIA:

O estudo foi desenvolvido no primeiro semestre de 2023. A pesquisa se caracteriza como estudo exploratório descritiva focando na avaliação de produtos de origem animal a exposição no mercado varejista no município de Teresópolis, RJ. O Município de Teresópolis conta com três distritos, a sede, o Vale do Bonsucesso e o Vale do Paquequer. Foram coletados dados de 15 comércios varejistas sendo 5 em cada distrito da cidade de Teresópolis, RJ. As visitas não foram agendadas com o comércio e foram realizadas como se fosse um consumidor. Tinham o objetivo de averiguar se os estabelecimentos estavam com os freezers com indicadores de temperatura, se os indicadores estavam funcionando, se os produtos de origem animal tinham o selo de fiscalização correto para a região e se estavam dentro da validade, usando como base o checklist desenvolvido especialmente para o desenvolvimento do trabalho. Posteriormente, os dados foram subdivididos em bairros para melhor direcionamento de providências públicas e para realização de relatório técnico a ser destinado a vigilância sanitária. A partir dos dados coletados durante as visitas, foram criados gráficos no software Excel para representar as informações relacionadas à temperatura e à rotulagem. Permitindo uma análise comparativa das irregularidades encontradas em diferentes regiões, possibilitando uma avaliação distrital das falhas identificadas. Os gráficos referentes à temperatura foram subdivididos em duas categorias, uma que aborda as irregularidades relacionadas aos termômetros utilizados nos freezers e a outra que trata das irregularidades relacionadas às temperaturas dos produtos armazenados, possibilitando a análise sobre possíveis falhas na cadeia do frio. Já os gráficos que tratam da rotulagem se concentram nas irregularidades encontradas no que diz respeito ao selo de inspeção sanitária e à verificação se os produtos de origem animal estão dentro do prazo de validade estipulado.

RESULTADOS E DISCUSSÃO:

Dos mercados analisados, todos apresentaram pelo menos uma irregularidade, na região de Teresópolis e Vale do Bonsucesso dois mercados em cada região tiveram apenas irregularidades relacionados aos termômetros, já no Vale do Paquequer um estabelecimento apresentou falhas nos quatro itens analisados. Conforme descrito na Figura 1. No presente estudo foi possível observar que nos 15 estabelecimentos visitados 53% (8 estabelecimentos) apresentaram problemas com o termômetro, onde o termômetro estava sem funcionar ou não havia. Além disso, 46,6% (7 estabelecimentos) apresentaram erros de armazenamento, tais como, temperatura elevada e armazenamento incorreto, indicando falhas na cadeia do frio. As irregularidades com relação a temperatura e termômetros foram observadas nos três distritos, e o número de mercados em cada localidade foram indicados na figura 2. A Região do Vale do Bonsucesso apresentou menos irregularidades e a do Vale do Paquequer mais irregularidades. Alguns achados foram observados nos produtos de origem animal, como a presença de queijo mofado em um dos estabelecimentos do distrito de Teresópolis e um dos estabelecimentos do distrito do Vale do Paquequer que se encontrava com todos os freezers desligados. Apesar do cenário preocupante, outros autores encontraram situações ainda piores como o Teixeira (19) que avaliou a temperatura de conservação de produtos cárneos em dois mercados da cidade de Formiga, em Minas Gerais, e observou que ambos apresentaram grande porcentagem de não conformidade em relação à temperatura, e apenas um dos supermercados apresentava o termostato com a temperatura adequada conforme a legislação. Em contrapartida, ter encontrado irregularidades em pelo menos um termômetro em 53% dos estabelecimentos analisados e quanto a temperatura em 46,6% dos

estabelecimentos, apresentou um cenário pior do que o descrito por Simões e Kordiak (20), que avaliaram a temperatura de gôndolas de supermercados na cidade de Ponta Grossa no Paraná e observaram que 100% das câmaras de congelados e resfriados possuíam termostato tendo problemas apenas com a temperatura onde 33,3% estavam fora do padrão vigente. Sendo pior também do que foi observado por Lúcio e colaboradores (21) que analisaram a temperatura de quatro produtos de origem animal, acondicionados em expositores resfriados pertencentes a um hipermercado localizado no noroeste do Estado de São Paulo. Constatando que os resultados dos produtos lácteos analisados se apresentavam dentro dos padrões estabelecidos pela legislação vigente e respeitando a temperatura de conservação especificada no rótulo dos produtos. Em relação a presença do selo de inspeção, registro no MAPA, foi observado que 60% (9 irregularidades) dos mercados não possuíam selo de inspeção válido para a região e o número de mercados em cada localidade foi descrito na figura 3. A pior situação mais uma vez foi na Região do Vale do Paquequer, que é uma região com índice de desenvolvimento social menor que os demais. Os dados encontrados mostram um cenário diferente do encontrado por Silva e Nascimento (22) que avaliaram a rotulagem de 20 iogurtes comercializados no Rio de Janeiro, constatando que a indicação do registro numérico no Ministério da Agricultura não foi observada em apenas 10% dos rótulos e Bastos (23), que avaliou a qualidade sanitária dos rótulos de alimentos embalados de origem animal em Salvador e Barreiras na Bahia. Observando que não estavam presentes o carimbo de inspeção sanitária em 31,8% dos rótulos de linguiça calabresa, 11,1% para ovos e 10,0% para o mel. É possível observar que o distrito com maior número de irregularidades em relação ao selo de inspeção sanitária foi o Vale do Paquequer o que vai de acordo com Ziemann (24) que constatou que o público leigo quando não possui conhecimento pessoal sobre um perigo passa a se basear na confiança social para julgar seus riscos e benefícios. No caso dos produtos sem rotulo, o fato do consumidor diversas vezes conhecer o produtor, importa no momento da compra. Além disso, 33,3% (5 irregularidades) dos mercados apresentavam falhas de rotulagem, muitas vezes não existindo rótulo, sendo impossível observar lote e validade dos produtos, e o número de mercados em cada localidade foi descrito na figura 4. Os resultados observados são piores do que os encontrados por outros autores como Visotto e colaboradores (25) que observaram que das 22 amostras de queijo minas frescais industrializadas, comercializadas na região de Ribeirão Preto-SP, 18% apresentaram-se em desacordo no prazo de validade e por Bastos (23) que observou que 100% dos produtos avaliados na Bahia apresentavam data de validade. Mais da metade (53%) dos termômetros analisados apresentavam alguma irregularidade, 46,6% das temperaturas dos freezers não estavam de acordo com a legislação, 60% dos estabelecimentos apresentaram irregularidade nos selos de inspeção sanitária e o menor índice de falhas foi com relação a validade, apresentando 33,3% de irregularidades. Além disso, o distrito que apresentou o maior número de irregularidades foi o Vale do Paquequer, com um total de 13 irregularidades, em comparação com 8 registradas nos distritos do Vale do Bonsucesso e Teresópolis.

Figura 1 - Mercados visitados e identificação de irregularidades encontradas.

Item analisado/ Mercado	Temperatura	Termômetro	Validade	Selo Inspeção
Região Teresópolis				
Mercado A			x	x
Mercado B	x			x
Mercado C		x		
Mercado D	x	x		
Mercado E		x		
Região Vale do Paquequer				
Mercado F	x	x	x	x
Mercado G	x		x	x
Mercado H	x	x	x	x
Mercado I		x		
Mercado J				x
Região Vale do Bonsucesso				
Mercado L				x
Mercado M		x		
Mercado N	x		x	x
Mercado O	x			x
Mercado P		x		

Figura 2- Gráfico em coluna com irregularidades encontradas nos estabelecimentos por região indicando ausência ou inoperação de termômetros e temperaturas inadequadas de armazenamento.

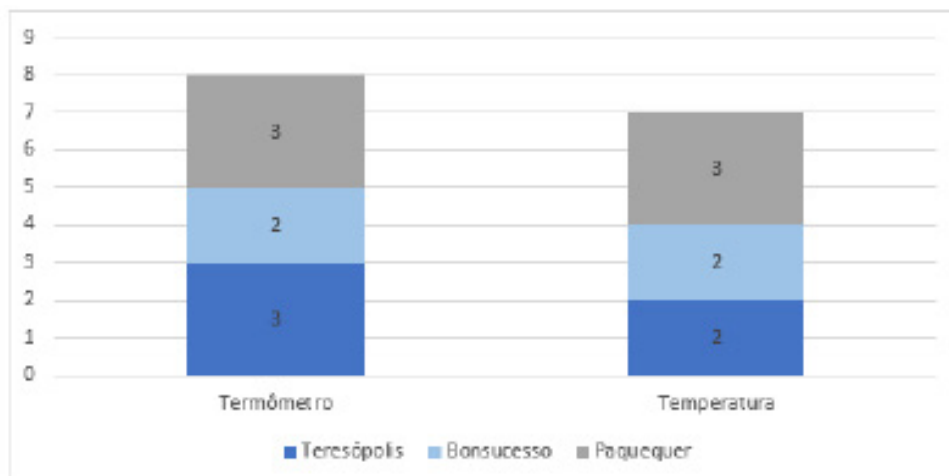


Figura 3- Gráfico em coluna com irregularidades encontradas nos estabelecimentos por região indicando ausência ou irregularidade no Selo de inspeção sanitária

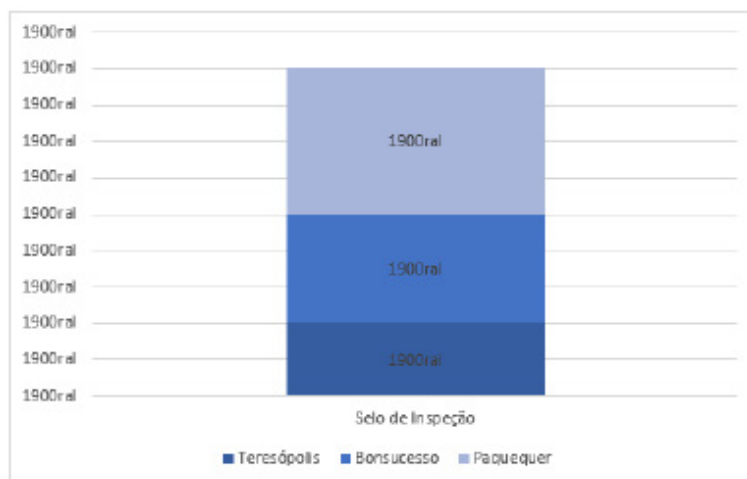
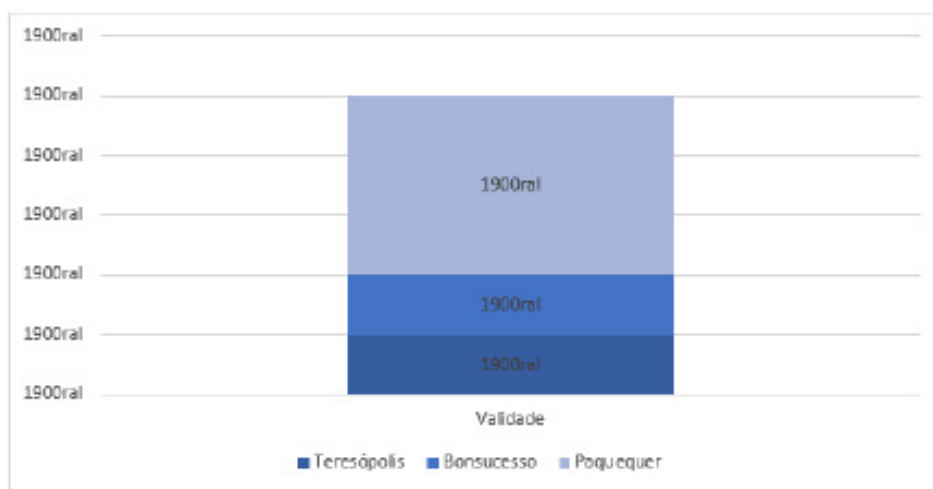


Figura 4- Gráfico em coluna com irregularidades encontradas nos estabelecimentos indicando ausência ou irregularidade na data de validade



CONCLUSÕES:

Por meio das visitas realizadas pode-se concluir, no que foi avaliado, que o problema mais frequente está relacionado ao selo de inspeção sanitária, sendo possível observar tanto produtos sem selo quanto produtos com selos que não eram válidos para comercialização em Teresópolis. Isso sugere a necessidade de uma ampla divulgação à população sobre os riscos associados à compra e ao consumo de produtos desprovidos de inspeção sanitária, bem como a implementação de diretrizes claras e medidas punitivas para os estabelecimentos comerciais que comercializam tais produtos. Também é possível concluir que os bairros de maior poder aquisitivo não estão isentos de irregularidades sanitárias, sendo necessária a atenção pública em todos os distritos do município.

ABSTRACT

Sanitary surveillance and inspection of products of animal origin are oriented towards preserving public health through food safety and consumer protection, ensuring the integrity of the products. The objective of this study is to assess the exposure of animal origin products in retail markets in Teresópolis, with special attention to the storage and labeling of these products. An observational analysis was conducted to verify whether these products are stored at the correct temperature, have inspection seals, and are within their expiration dates. Data were collected from 15 retail businesses, with 5 in each district of the city of Teresópolis, RJ. More than half (53%) of the thermometers analyzed showed some irregularities, 46.6% of freezer temperatures did not comply with the regulations, 60% of the establishments had irregularities in their sanitary inspection seals, and the lowest error rate was related to expiration dates, with 33.3% errors.

Keywords: Distribution of animal products. Health surveillance. Temperature.

REFERÊNCIAS:

- MANIKOWSKI A. Sistema de controle para serviço de inspeção municipal. Trabalho de Conclusão de Curso. Universidade Tecnológica Federal do Paraná. 2019.
- Freire C, Shecaira LC. A importância da rastreabilidade dos alimentos de origem animal frente aos surtos alimentares: Revisão. Pubvet. 2020; 14:157.

Bueno C, Pombal SS, Assoni CRMS, Peres AP. Promoção de segurança alimentar em um colégio estadual do município de Almirante. *Cadernos da Escola de Saúde*. 2013;(9):168-187.

Germano PML, Germano MIS. *Higiene e Vigilância Sanitária de Alimentos: qualidade das matérias-primas, doenças transmitidas por alimentos, treinamento de recursos humanos*. 4ª ed. 2001. p. 629.

Nunes ATS, Rodrigues ZMR, Freitas Junior LM. Vigilância sanitária no setor de alimentos em São Luís/MA, Brasil. *Revista Espacios*. 2017;38(31):31-43.

Brasil, Ministério da Agricultura, Pecuária e Abastecimento. Instrução Normativa Nº 22, de 24 de novembro de 2005. Aprova o regulamento técnico para rotulagem de produto de origem animal embalado. *Diário Oficial da União*. 2005 Nov 25.

Siqueira KB. O mercado consumidor de leite e derivados. *Circular Técnica Embrapa*. 2019;120:1-17.

Nuvolari CM. Boas práticas de fabricação e a cadeia do frio nos supermercados de Botucatu-SP. 2017.

Vieira ACP, Buainain AM, Spers EE. A segurança do alimento e a necessidade da informação aos consumidores. *Cadernos de Direito*. 2010;10(19):21-37.

Brasil. Lei Nº 1.283, de 18 de dezembro de 1950. Dispõe sobre a inspeção industrial e sanitária dos produtos de origem animal. *Diário Oficial União*. 1950 Dec 19.

Magioli CA. Considerações sobre possíveis irregularidades em produtos de origem animal. *Vigilância Sanitária em Debate: Sociedade, Ciência & Tecnologia*. 2017;5(4):2-8.

Brasil, Ministério da Saúde. Lei nº 8.080, de 19 de setembro de 1990. Dispõe sobre as condições para a promoção, proteção e recuperação da saúde, a organização e o funcionamento dos serviços correspondentes e dá outras providências. *Diário Oficial da União, Brasília*, 20 de setembro de 1990.

Silva Jr ES. Levantamento dos estabelecimentos cadastrados pelo Serviço de Inspeção Estadual da Paraíba. 2019.

Gaspar PD, Pitarna RA. Avaliação das condições de transporte e exposição de produtos alimentares perecíveis conservados em frio. 2003.

Pereira V, Doria E, Carvalho BC, Silveira V, Neves LC. Avaliação de temperaturas em câmaras frigoríficas de transporte urbano de alimentos refrigerados e congelados. *Ciência e Tecnologia de Alimentos*. 2010;30:158-165.

Santos TP, Pinheiro REE, Klein MH. Análise da rotulagem de produtos cárneos comercializados em Teresina, Piauí. *Revista Brasileira de Higiene e Sanidade Animal*. 2015;9(3):364-379.

Chesca AC, Teixeira AA, Costa CDC, Oliveira M, Araújo MDC, Vale MDC, Vancin VC, Okura MH. Avaliação da temperatura das estufas de salgados de bares e lanchonetes do município de Uberaba, MG. *Revista Higiene Alimentar*. 2000;14(78/79):87-89.

Sadhu SP. Effect of cold chain interruptions on the shelf-life of fluid pasteurised skim milk at the consumer stage. *Brazilian Journal of Food Technology*. 2018;21:1-9.

Teixeira JV. Avaliação da temperatura de conservação dos produtos cárneos comercializados em supermercados da cidade de Formiga-MG. 2016.

Simões P, Kordiak J. Avaliação da temperatura de gôndolas da rede de frios de supermercados da cidade de Ponta Grossa-PR. Trabalho de Conclusão de Curso. Universidade Tecnológica Federal do Paraná. 2016. 32 p.

Lúcio AF, Gomes JEG, Souza BMS. Avaliação da temperatura de produtos lácteos expostos em unidades produtoras de frio de hipermercado. *Revista Higiene Alimentar*. 2020;34(290):32-39.

Silva EB, Nascimento KO. Avaliação da Adequação da Rotulagem de Iogurtes. *CERES: Nutrição & Saúde*. 2007;2(1).

Bastos AA. Avaliação da qualidade sanitária dos rótulos de alimentos embalados de origem animal. *Revista Baiana de Saúde Pública*. 2008;32(2):218-218.

Ziemann FP. Percepção dos consumidores de queijo sem inspeção sanitária oficial no Rio Grande do Sul. 2022.

Visotto RG, Oliveira MA, Prado SDPT, Bergamini AMM. Queijo Minas Frescal: perfil higiênico-sanitário e avaliação da rotulagem. *Revista do Instituto Adolfo Lutz*. 2011;70(1):8-15.

BLOQUEIO PERINEURAL EM EQUINOS: CONTRIBUIÇÕES E DESAFIOS DA PRÁTICA VETERINÁRIA – REVISÃO DE LITERATURA

Marianna Cortazio Stefano¹; Juan Benito Diaz Atan²; Fernando Luis Fernando Mendes²;
André Vianna Martins²; Carolina Bistritschan³

RESUMO

Este estudo explora a importância e os desafios dos bloqueios perineurais na atenção médico veterinária equina. Focado em fornecer analgesia para intervenções cirúrgicas, especialmente em ortopedia e podologia, a pesquisa aprofunda os aspectos práticos, incluindo precisão, escolha de anestésicos e variações anatômicas entre os equinos. O estudo destaca a importância de compreender e enfrentar esses desafios para uma implementação bem-sucedida. Também ressalta as considerações práticas, como facilidade de execução e duração da analgesia, contribuindo para a otimização geral dessa técnica crucial na gestão da dor em equinos utilizando meios importantes para o médico veterinário e para o bem-estar do animal.

Palavras-chave: Injeção. Analgesia. Locomotor

DEENVOLVIMENTO:

A abordagem perineural em membros locomotores de equinos tem múltiplas indicações. É de extrema valia como ferramenta diagnóstica em casos de claudicação. Auxilia na terapia de processos álgicos, nos quais o bloqueio anestésico de longa duração pode oferecer conforto prolongado ao animal. A utilização dessa técnica também permite a realização de procedimentos cirúrgicos na posição ortostática. O animal deve ser avaliado antes e depois da anestesia na maior variedade possível de situações. Isso inclui o exame de claudicação do equino, conduzindo-o no cabresto, montado, em linhas retas e em círculos, em solo duro e macio. Essas distensões não constituem uma contraindicação expressa para abordagens perineurais (1,2,3). O conteúdo desse trabalho abrange os princípios que sustentam a técnica de bloqueio anestésico, contribuição e os desafios que os médicos veterinários enfrentam diariamente, além de sua forma e a importância de segui-los fielmente para evitar resultados inválidos ou perigosos. O princípio básico é ter um conhecimento detalhado da anatomia e da área a ser tratada, pois sem o conhecimento de forma geral do uso da técnica, anatomia e fisiologia da região afetada, facilmente o Médico Veterinário conseguirá interpretar erroneamente os resultados. É válido lembrar dos aspectos práticos, importantes para garantir a especificidade da técnica e evitar a dessensibilização involuntária de áreas não negociáveis. Nesse trabalho, abordaremos as técnicas, as soluções anestésicas utilizadas atualmente para o manejo, a contenção necessária do animal, abordaremos de forma prática e rápida a assepsia local, alguns métodos e as suas necessidades, assim como materiais comumente utilizados para a prática. Essa técnica de bloqueio perineural em membros locomotores de equinos não poderá ser utilizada de forma preventiva, mas sim como um procedimento terapêutico que visa proporcionar alívio da dor e inflamação em casos de patologias ou lesões que afetem os nervos periféricos que inervam os membros do equino. Então há uma conclusão nas literaturas em que essa técnica é muito utilizada para tratar e controlar a dor em equídeos que já apresentam algum tipo de problema nos membros locomotores, e não, para prevenir a ocorrência desses

1 Discente do curso de Medicina Veterinária do UNIFESO – cortaziestefano@yahoo.com.br

2 Docente do curso de Medicina Veterinária do UNIFESO – juanatan@unifeso.edu.br; fernandoluismendes@unifeso.edu.br; andremartins@unifeso.edu.br

3 Médica Veterinária Autônoma - carolinaisrael@unifeso.edu.br

problemas. O propósito dos bloqueios anestésicos é induzir anestesia local, isto é, diminuir a sensação de dor em áreas específicas do membro locomotor do animal. Essa técnica envolve a aplicação de uma solução anestésica ao redor dos nervos periféricos, interrompendo a transmissão dos sinais nervosos. Cada ser vivo reage de modo singular, cada organismo apresenta sua singularidade, e é demandando uma atenção ampliada a essa variável, bem também como ao exame de sensibilidade. Os protocolos de bloqueio perineural podem variar dependendo do local do membro que se pretende anestésiar e do procedimento escolhido. Sobre o método do bloqueio (perineural), conseguimos detectar a sua total utilidade na técnica, ao enfrentar rotinas de dor persistente ou repentina em áreas do membro utilizado para o movimento, por exemplo, em situações em particular ligadas a articulações, tendões e ligamentos. A aplicabilidade do uso do procedimento traz diversos benefícios em casos de lesões traumáticas agudas, permitindo proporcionar cuidados imediatos ao equino sem necessidade extrema de um estado sedado de maneira geral. Precisamente, a abordagem de bloqueio perineural em equinos emerge como uma excelente ferramenta no dia a dia do médico veterinário ao cuidado de questões relacionadas aos membros de locomoção dos equinos. Essa técnica em questão, possibilita uma eficaz redução da dor, viabilizando a execução de intervenções cirúrgicas e diagnósticas com mínima ou nula aflição para o paciente. Existem quatro princípios que sustentam a aplicação dessa valiosa técnica. O primeiro é o conhecimento da anatomia das regiões abordadas. Esse conhecimento anatômico também é fundamental quando a abordagem é realizada para fins terapêuticos com anestésicos de longa duração ou neurolíticos (3). A técnica de injeção perineural em equinos é estruturada por 4 princípios essenciais para o procedimento correto; O primeiro é o bom conhecimento da anatomia e fisiologia das regiões abordadas, em que o profissional deve ser sempre atualizado em meios devidamente confiáveis. O segundo é o domínio exemplar das técnicas, que minimiza as chances de futuras complicações e garante o total sucesso esperado dos tratamentos e diagnósticos (3). O terceiro e não menos importante, é a antisepsia, o que é fundamental para evitar infecções para o paciente (3). E o quarto e último princípio, mais complexo e cuidadoso, é a interpretação correta dos resultados obtidos, e especialmente em aplicação da técnica com finalidades diagnósticas, sendo fundamental para o sucesso do procedimento da injeção perineural em membros locomotores torácicos de equinos (3). Os bloqueios anestésicos são comumente postos em prática utilizando soluções de cloridrato de lidocaína 2% ou bupivacaína 5%. A primeira avaliação pode ser feita 5 a 10 minutos após a administração do anestésico local (4). Enfatizando que a lidocaína tem um tempo de anestesia de 30 a 45 minutos, enquanto a bupivacaína terá como promover anestesia por até 120 minutos (3). A escolha do agente anestésico é muito importante e dependerá do caso clínico em cada questão, e em cada paciente, da mesma forma como a presença de claudicação em vários membros ou lesões em um único membro (3). Quando se deseja um período um pouco prolongado de anestesia, a bupivacaína 5% é a preferência, pois poderá proporcionar um alívio da dor por até 6h (3). Bloqueios anestésicos são geralmente realizados com o mínimo de contenção possível, mas em alguns casos é necessário utilizar sedativos ou tranquilizantes, como acepromazina ou xilazina, no entanto, é importante avaliar o grau de claudicação após a administração desses medicamentos antes de realizar o bloqueio anestésico. Em equídeos de temperamento difícil, o uso de tubos extensores pode facilitar a injeção perineural e evitar a movimentação da agulha durante o procedimento (3). De forma geral, a técnica de injeção perineural em membros locomotores de equinos aonde envolve a correta localização do nervo precisado através da palpação, seguido da introdução da agulha no ângulo adequado e então, fazendo a administração do fármaco em volume e concentração corretos ao tipo de paciente, tomando os devidos cuidados para que se evite lesões em estruturas adjacentes e por final, monitorando o animal para detectar qualquer sinal de dor ou desconforto durante a técnica (5). Abaixo listamos alguns exemplos de bloqueios

anestésicos em membros torácicos de equinos para que haja uma dimensão do procedimento no momento da leitura e para o entendimento da importância da Injeção Perineural em Membros Locomotores de Equinos; para o que serve, como são utilizados e o que não se deve fazer mediante ao procedimento (3). O bloqueio perineural em equinos é uma técnica anestésica utilizada para fornecer alívio da dor e analgesia localizada em regiões específicas dos membros dos equinos e é uma abordagem comumente usada para procedimentos cirúrgicos e diagnósticos, bem como para o manejo da dor em casos de claudicação e lesões musculoesqueléticas (3). A técnica de bloqueio perineural requer habilidade e conhecimento anatômico preciso para identificar corretamente os pontos de entrada, localizar os nervos alvo e administrar a quantidade adequada de anestésico local. É essencial seguir protocolos de segurança e higiene para evitar complicações (6). Cada bloqueio perineural é adaptado às necessidades específicas do caso clínico, levando em consideração a localização da dor ou lesão (5). Os bloqueios podem ser realizados em diferentes regiões dos membros, como o metacarpo, o metatarso, a articulação do carpo, entre outros (3). A seleção adequada de agulhas, a dose correta de anestésico e a técnica de administração são aspectos cruciais para garantir a eficácia e a segurança do procedimento; onde quais fármacos é o mais procurado para fazer tais procedimentos, porque ele é o método mais seguro e um meio mais ágil em relação aos outros (3). A anatomia é a base sólida e essencial da medicina, sendo crucial para compreender a estrutura dos organismos estudo; ela está estreitamente ligada à fisiologia, que explora as funções do corpo estudo e antigamente, a anatomia era uma ciência descritiva, baseada em observações visuais e dissecação simples com instrumentos como bisturi e pinça, porém, no entanto, com os avanços científicos, surgiram subdivisões e termos específicos para áreas e métodos de estudo (7). O conhecimento anatômico é fundamental para a aplicação das técnicas de bloqueios perineurais, sendo considerada um dos pilares para a realização desta técnica (3). A anatomia veterinária aborda a forma e estrutura dos principais animais domésticos, sendo altamente descritiva e relevante para a formação profissional, e a anatomia é a disciplina que se ocupa da estrutura dos seres vivos; As características morfológicas e a arquitetura dos seres vivos não são uniformes, e por isso não podem ser padronizadas, mas até mesmo na pele da mesma espécie há diversas variações estudo; Essas variações também se manifestam nos órgãos bilaterais, tais como: ossos, músculos, articulações, órgãos internos, vasos sanguíneos e nervos (7). Alguns detalhes anatômicos são expostos de forma explícita que são utilizados como peças chaves para fazer o bloqueio perineural e sem o entendimento clínico anatômico, é inviável de se fazer o procedimento, pois como veremos nas próximas páginas, a má conduta de um procedimento mal feito pode levar a ocorrências graves do paciente podendo levar até mesmo o animal a óbito por falta de clareza em variados aspectos e amplas condições de saúde se exposto ao risco de um procedimento mal feito. variados ligamentos; ligamento sesamóideos, ligamento sesamóideo reto, ligamento sesamóideo oblíquo, ligamento de sesamóideos cruzados e os dois ligamentos de sesamóideos curtos (7). Os primeiros dados e primeiras tentativas de induzir uma anestesia foi diretamente no ser humano. A anestesia na história durante o período medieval, os métodos de anestesia consistiam em serem rudimentares e por diversas vezes envolviam drogas e ervas medicinais que haviam sido conhecidas por suas propriedades sedativas. Sendo um grande exemplo delas; a opium, a mandrágora e a beladona eram algumas das substâncias utilizadas para diminuir a dor e a consciência durante procedimentos cirúrgicos daquela época (8). Esses fármacos eram utilizadas em conjunto com outras práticas, como por exemplo a hipnose induzida por orações e cânticos da época, para de alguma forma, houvesse um certo alívio da dor e o sofrimento dos pacientes, todavia, esses métodos eram infelizes, ineficazes e perigosos, causando efeitos colaterais graves, sequelas e por vezes a morte (28). Somente pelo século XIX que a anestesia moderna foi desenvolvida, com a grandiosa descoberta do éter e do clorofórmio. Essas substâncias permitiram aos médicos realizarem

cirurgias mais complexas e durante maior tempo, sem que os pacientes sentissem dor, incômodo ou estivessem conscientes durante o procedimento (8). Em percepção com a obra, O termo “anestesia” tem origem no grego “anaesthesia”, que significa “insensibilidade”, referindo-se à perda de sensibilidade em qualquer parte do corpo, anestesia é provocada por substâncias que deprimem a atividade nervosa, seja localmente, regionalmente ou no sistema nervoso central (SNC) (9). Sobre essa razão da administração da anestesia, primeiramente, os anestésicos devem aliviar a dor e induzir de imediato o relaxamento muscular, essencial para a segurança cirúrgica. É utilizado para diversos procedimentos diagnósticos e ou cirúrgico, se referindo ao título do trabalho, sobre o bloqueio perineural (11). Pode-se dizer que técnica do bloqueio perineural foi criada pelo médico veterinário franco-americano Léon Dufour em meados do século XIX (8). Esta técnica consiste em injetar uma solução anestésica ao redor dos nervos periféricos do membro afetado, bloqueando a transmissão da sensação dor ao cérebro, embora inicialmente controverso, rapidamente ganhou aceitação entre os cirurgiões profissionais veterinários (9). O bloqueio perineural é uma técnica utilizada para fornecer anestesia local em equinos e é frequentemente utilizada em conjunto com outras técnicas para garantir analgesia completa durante procedimentos cirúrgicos nos membros locomotores (8). Apesar de sua controvérsia inicial, o procedimento de forma ágil encontrou aceitação melhor entre os profissionais e cirurgiões veterinários (9). Para seleção do anestésico é ideal a atenção seja redobrada para alguns fatores, como por exemplo: Espécie, raça e idade do paciente, condição física do paciente, tempo, tipo e gravidade do procedimento, bem como a habilidade do profissional e equipamentos disponíveis (9). A anestesia local é uma prática valiosa para confirmar ou identificar pontos de dor em equinos quando uma doença não é evidente, além disso, é útil para esclarecer o diagnóstico aos proprietários que suspeitam de diferentes fontes de dor causando claudicação (12). Essa técnica pode envolver a infiltração perineural, bloqueio de campo, infiltração direta em áreas sensíveis ou injeção intra-sinovial; a infiltração perineural e o bloqueio de campo são aplicados de maneira sistemática, começando nas extremidades inferiores e progredindo para cima, com o objetivo de localizar a fonte específica de dor, por outro lado, a infiltração direta e a anestesia intra-sinovial são utilizadas para identificar o envolvimento de estruturas específicas e Após a anestesia aliviar a claudicação, é crucial realizar exames de imagem, como radiografias, ultrassonografia e cintilografia, para diagnóstico preciso (12). O bloqueio perineural em membros locomotores de equinos é utilizado com o objetivo de proporcionar anestesia local temporária em áreas específicas, dessensibilizando os nervos envolvidos e aliviando a dor, isso é particularmente útil em situações de diagnóstico e tratamento de afecções musculoesqueléticas, como lesões nos cascos, laminite, tendinite, entre outros (3) Ao bloquear a condução dos impulsos nervosos, o procedimento permite avaliar com mais precisão a origem da dor e determinar a extensão das lesões, facilitando o diagnóstico (13). Além disso, o bloqueio perineural também é aplicado como parte de intervenções terapêuticas, como administração de medicamentos ou realização de procedimentos cirúrgicos, com o intuito de minimizar o desconforto do animal durante o processo (2). Quando é identificado um membro com claudicação, mas o examinador ainda não tem certeza da área exata ou suspeita de várias regiões causadoras de dor, a anestesia local e os bloqueios regionais podem ser valiosos (28). Mesmo quando a região suspeita é encontrada, frequentemente é benéfico anestesiá-la completamente a área para confirmar que a origem da claudicação é realmente dela (26). É comum encontrar múltiplas regiões contribuindo para um problema de claudicação em um membro, ou até mesmo que outros membros estejam envolvidos (26). Para realizar uma anestesia local com eficácia, o examinador deve ter um amplo conhecimento da neuroanatomia da região afetada e uma compreensão sólida das limitações dos procedimentos (3). Normalmente, a anestesia é administrada passo a passo, começando pelas partes mais distais do membro e progredindo para cima. Quanto mais distante o nervo,

mais precisa a área anestesiada se torna. Os bloqueios regionais, também conhecidos como bloqueios em anel podem ser utilizados em conjunto com a anestesia local para determinar a fonte da dor, no entanto, eles não são frequentemente necessários (12). Um dos bloqueios regionais mais eficazes é o bloqueio em anel da quartela, que proporciona anestesia para toda a região distal ao ponto de bloqueio (12). Embora tenha sido considerado no passado que os bloqueios regionais eram cruciais devido à persistência de sensações de pele além do ponto de bloqueio, a compreensão atual da neuroanatomia mostrou que a anestesia local é suficiente para afetar todas as estruturas profundas distalmente ao ponto de aplicação (12). O bloqueio perineural é uma opção terapêutica segura e eficaz para o tratamento de diferentes condições musculoesqueléticas em equinos, como laminite, artrite, dentre outros possíveis problemas ortopédicos ou doenças e problemas sistêmicos (14). A técnica se abrange na administração de anestésicos locais em torno dos nervos periféricos que inervam a região afetada, produzindo um efeito analgésico de longa duração (9). O procedimento pode ser realizado de forma simples e ligeira, sem que haja a necessidade de equipamentos complexos ou mão de obra especializada (9). Ao se localizar o foco da lesão, temos alguns métodos diagnósticos que ajudam os médicos veterinários como por exemplo; radiografia, ultrassonografia, tomografia computadorizada, ou ressonância magnética, podem ser utilizados de forma mais específica e legível (15). Quando há a mudança de polarização, ocorre uma rápida entrada de íons de sódio pelos canais de sódio sensíveis à voltagem (9). Isso se propaga ao longo do nervo como um impulso nervoso até o ponto de contato com os interneurônios da medula espinhal; os anestésicos locais têm sua ação reversível ao bloquear os canais de sódio dependentes de voltagem e ao estabilizar a membrana do nervo (10). Os nervos periféricos têm a função de transmitir estímulos de dor de um local específico para a medula espinhal, principalmente por meio de fibras A δ mielinizadas e fibras C não mielinizadas. Quando ocorre a mudança de polarização, ocorre uma rápida entrada de íons de sódio através dos canais de sódio sensíveis à voltagem (10). Isso se propaga ao longo do nervo como um potencial de ação até a sinapse com os interneurônios na medula espinhal (11). Os anestésicos locais têm um efeito reversível ao bloquear os canais de sódio dependentes de voltagem e estabilizar a membrana do nervo (10). Os anestésicos locais são substâncias que têm natureza ácida e, para que possam produzir seus efeitos, necessitam se separar em ambientes com características alcalinas (1). Em regiões com infecções, inflamações ou falta de suprimento sanguíneo adequado, a eficácia da anestesia local é reduzida devido ao ambiente relativamente ácido presente nesses tecidos, que dificulta a separação eficaz do medicamento (13). Comparativamente a outros anestésicos locais, a mepivacaína e a Lidocaína são considerados de ação rápida e possuem duração de ação de cerca de uma hora e duas horas, respectivamente. Em contraste, a Bupivacaína tem início intermediário, mas prolonga sua ação por um período muito mais longo no período de 3 a 6 horas (1). A Ropivacaína, com duração de 3 a 5 horas, também é amplamente usada em concentração de 0,5% para bloqueios contínuos, pois causa menor bloqueio motor, tornando-a mais adequada para analgesia terapêutica do que para diagnóstica (13). Eventuais efeitos adversos sistêmicos das técnicas analgésicas diagnósticas são raros. Sinais cardíacos ou do sistema nervoso central, incluindo fasciculações, ataxia e colapso, podem ocorrer (1). A intoxicação sistêmica exigiria doses muito superiores às normalmente usadas, mesmo em avaliações diagnósticas abrangentes (4). A aplicação de medicamentos de maneira local ou regional oferece vários ganhos, resultando em dessensibilização e analgesia (12). Essas abordagens frequentemente requerem menor quantidade de substâncias; a analgesia é eficaz e a recuperação é mais rápida (13). No entanto, quando os medicamentos entram na circulação sanguínea podem causar efeitos em todo o corpo, existem diversos métodos para produzir anestesia local, como técnicas mecânicas (garrote ou compressão nervosa), físicas (uso de gelo ou éter) e químicas, como por exemplo, a e B-bloqueadores, anestésicos voláteis gerais,

álcool, opioides, barbitúricos, tranquilizantes e anestésicos locais específicos (1). O foco aqui está nos anestésicos locais específicos, pois oferecem efeito adequado e reversível e sua estrutura química é composta por variados fármacos e ações; os anestésicos locais têm diferentes efeitos clínicos que estão relacionados à sua estrutura química (1). A maioria desses agentes é composta por três partes principais: uma parte que é solúvel em gordura (lipofílica) e outra que é solúvel em água (hidrofílica), conectadas por uma parte intermediária; a parte solúvel em gordura do medicamento possui um grupo aromático, como o ácido benzóico (encontrado na cocaína e benzocaína), o ácido para-aminobenzóico (procaína, cloroprocaína) ou a xilidina (lidocaína, bupivacaína) e essas moléculas menores podem atuar como haptenos, desencadeando reações alérgicas, embora a xilidina tenha um risco muito menor de causar tais reações (7). A parte intermediária é a estrutura básica do anestésico e mudanças nessa parte intermediária podem afetar tanto a potência quanto a toxicidade dos anestésicos locais (1). A parcela hidrofóbica da molécula é uma amida secundária ou terciária. É a fração que pode ser influenciada pelo pH do ambiente, e, portanto, é a única manipulável pelo anestesiológico (10). Como as soluções de anestésicos locais possuem um pH ácido (entre 3,5 e 5,5), principalmente quando contêm adrenalina, a maioria dos anestésicos locais está em forma ionizada e ao ser injetado no corpo, é equilibrado pelos sistemas de tamponamento nos tecidos, o que desloca a equação para aumentar a forma não ionizada e isso permite que os anestésicos locais penetrem nos tecidos (1). Ao alcançar a membrana do axônio, onde o ambiente é mais ácido, ele se ioniza novamente e pode agir, interagindo com pontos específicos do canal de sódio por meio de interações de carga. Nas áreas inflamadas, onde o pH é mais baixo, a fração não ionizada é pequena, o que significa que a maior parte dos anestésicos locais está na forma de cátions (1). Nessas circunstâncias, o anestésico pode ser ineficaz, pois suas moléculas ionizadas não conseguem entrar nas fibras nervosas (1). O peso Molecular varia de 220 a 228 dentre os diferentes agentes e desempenha papel relevante na movimentação dos anestésicos locais através dos canais de sódio da membrana nervosa, além de ser fator preponderante no grau de permeabilidade através da duramáter (28). Seu fator é o mecanismo de ação; os anestésicos locais são compostos que temporariamente interrompem a condução de sinais nervosos e eles atuam na membrana celular, onde bloqueiam a propagação dos impulsos, atuando na membrana celular, onde bloqueiam a propagação dos impulsos (1). O efeito dos anestésicos locais no nervo resulta no aumento gradual do limiar de excitabilidade elétrica, reduzindo a probabilidade de condução dos impulsos nervosos e a ação se dá por meio da interação dessas substâncias com canais de sódio, bloqueando-os quando na conformação inativada, isso é conhecido como bloqueio *voltagem-dependente*, que também explica a ação tóxica em órgãos como o coração; Entretanto, esses anestésicos podem também agir afetando a parte lipídica da membrana, perturbando sua estrutura e bloqueando os canais e sendo um bloqueio diferencial, mostram que a reação aos anestésicos locais varia conforme o tipo de fibras nervosas. As fibras A são mais sensíveis, seguidas pelas fibras B e, por último e pelas fibras C (9). Quando se comparam os dois agentes mais utilizados constatar-se-á que a lidocaína tem ação vasodilatadora 1 quando comparada a 2,9 da bupivacaína. Porém a lipossolubilidade da bupivacaína é 27,5, enquanto da lidocaína é 2,9. Isto faz com que a distribuição da bupivacaína no tecido gorduroso seja muito grande, restando menos anestésico para ser absorvido pela circulação. Desta forma, as concentrações plasmáticas da bupivacaína são menores que as da lidocaína (1). Podemos classificar farmacologicamente os seguintes anestésicos utilizados para o procedimento do bloqueio perineural em membros locomotores de equinos: Anestésico local do tipo amino-amida com a seguinte fórmula molecular: $C_{14}H_{22}N_2O$. Tem alto poder de penetração, com potência e duração de ação moderada (60 a 120 minutos). Apresenta-se sob a forma de gel (2 a 10%) e em solução (0,5 a 2%). A dose máxima permitida é de 7 mg/kg (1). Quando associada ao vasoconstritor (adrenalina), a dose é elevada para 9 mg/kg. Podendo ser

associada a vasoconstritores ou a outros fármacos do mesmo grupo, como a bupivacaína (1). Anestésico local do tipo amino-amida, cuja fórmula molecular é $C_{18}H_{28}N_2O$, ele é cerca de quatro vezes mais potente que a lidocaína, possuindo período hábil longo entre 3 a 6 horas (1). O seu uso no procedimento é bem simples, porém precisando ser utilizado com cautela e por um profissional habilitado para tal método (3). Sendo assim, temos o breve entendimento de que o fármaco é depositado próximo aos nervos, feixes ou plexos nervosos, de modo que promova bloqueio da condução nervosa da região desejada (9). A dor é uma experiência sensorial e emocional desagradável (sendo ela uma percepção), associada ao dano tecidual e ou potencial ou descrita em termos de tais danos. A incapacidade de se comunicar aos animais, não descarta a possibilidade de que um indivíduo não esteja sentido dor e não necessite de um tratamento adequado para aliviá-la; a dor é desencadeada pela ativação de receptores específicos e vias neurais em resposta a estímulos prejudiciais aos tecidos, ela é uma percepção aguda ou crônica de desconforto, variando com a gravidade de lesões, doenças ou questões emocionais, acompanhada por mudanças biológicas ou comportamentais, é uma experiência subjetiva que pode induzir respostas motoras de proteção e fuga, afetando até mesmo características de espécies e comportamento social que ressurgem abruptamente de eventos traumáticos, cirúrgicos ou infecciosos e geralmente responde bem a analgésicos, entretanto, Por outro lado, a dor crônica persiste para além do período típico de cura, associada a condições persistentes ou recorrentes, como a osteoartrite e o tratamentos para dor crônica frequentemente envolvem uma combinação de analgésicos, tranquilizantes, fisioterapia, mudanças no ambiente e condicionamento comportamental, pois raramente é aliviada de forma definitiva por analgésicos isolados (9). Somente a existência ou ausência de sensibilidade cutânea, não fornece uma avaliação correta da eficácia do bloqueio anestésico, deveremos também checar a sensibilidade profunda e ainda assim, poderá se fazer presente, por mais que a sensibilidade cutânea tenha sido excluída e o contrário também poderá acontecer (16). Um paciente mesmo sendo muito introvertido, poderá não reagir ao estímulo mesmo quando a sensibilidade se faz presente (7). Mas é importante lembrar que cada animal (assim como humanos) tem sua forma de reagir a estímulos, portanto, cada animal/paciente, irá reagir de uma maneira específica ao teste de sensibilidade, e é essencial saber fazer a diferenciação da resposta antecipada do paciente e da verdadeira resposta dolorosa ao estímulo (19). Caso haja incertezas a respeito da eficácia do bloqueio, é preconizado realizar novamente o bloqueio, com o propósito geral de reduzir as probabilidades de interpretações errôneas (6). O bloqueio pode ser avaliado por sua comparação da locomoção do paciente em questão antes e depois a aplicação da injeção perineural, pela técnica, a resposta positiva ao bloqueio deve ser interpretada com a melhora da claudicação e indica a consideração do seu efeito positivo sob a região, e fazendo a localização dessa maneira à região dolorosa, já no inverso, quando se tem uma resposta negativa ao bloqueio, significa que ou o procedimento foi aplicado erroneamente, seja ela anatomicamente, seja por falha de técnica ou até mesmo sendo aplicado e perfurado em tecidos anteriores ao nervo podemos afirmar também, que haja uma possível chance desse local não ser necessariamente o local que a dor esteja instaurada, ou seja, o diagnóstico inicial poderá ser outro ou em nervos mais acima, membros diferenciados ou até mesmo possíveis diagnósticos diferenciados e inclusive, pelo fato do animal ficar inquieto, pode se tornar um processo errôneo no sentido anatômico local (13). O ramo dorsal do nervo digital palmar em geral lança vários ramos, esses podem não ser anestesiados durante a execução do bloqueio, o mesmo acontecendo com o nervo digital palmar, portanto, a ocorrência de diferentes padrões de inervação pode interferir na eficiência do bloqueio mesmo que o local de aplicação do anestésico e a dose estejam corretos (8). O alívio da dor pode não ser completo e a melhora acima de 70 a 80 % já deve ser considerado como resultado positivo para maioria dos pacientes e em casos de dor crônica, como dor óssea profunda e dor neuropática, Uma melhora gradual e o dificultar a localização exata

da fonte principal da dor mesmo após vários bloqueios, a dor pode permanecer resistente à uma analgesia completa; porém, há casos em que o famoso “claudicação residual inicial” tome o paciente como hábito, que tem tendência a desaparecer durante o procedimento (exame) com o aquecimento (6). Continuando esta análise sobre o bloqueio, poderão aparecer alguns eventuais adversos, como exemplo utilizamos alguns casos hipotéticos: a ruptura e subsequente retenção da agulha no tecido, a infecção subcutânea na área da inserção e a infecção das estruturas articulares devido à sua penetração indevida e feita de modo errôneo (13). Quando se faz presente o uso de objetos não devidamente estéreis, correndo o risco de uma septicemia, há uma possível chance de que haja necrose sobre o tecido (7). Uma possível complicação do uso da técnica de bloqueio perineural em equinos é a ocorrência de fraturas. Isso tende a acontecer quando realmente há uma fratura incompleta ou sem desvio prévio à aplicação da injeção perineural e, após isso, essa fratura se torna completa ou com deslocamento ósseo, podendo se tornar cominutiva e em casos de suspeita alguma suspeita clínica de fratura, a aplicação do bloqueio perineural deve ser evitada; é de grande importância deixar claro que o uso da técnica em si, é uma ferramenta útil, mas deve ser realizada com cautela e por profissionais médicos veterinários extremamente capacitados para o procedimento, a fim de minimizar o risco de complicações (7). É totalmente relevante e interessante trazer à memória de maneira vaga que a investigação através de radiografia não deve, sob nenhuma circunstância, ser deixada de lado, requeremos um teste adicional para evitar qualquer tipo de procedimento inadequado (16). Devemos minimizar os riscos se bem utilizarmos a cautela para tal procedimento, pois o erro não se encontra somente já em um estado de saúde específico do animal e suas condições, mas também depende da forma em que o Médico Veterinário conduza a situação, toda cautela é bem servida pelo método utilizado. Os equinos, como animais sensitivos, têm a capacidade de sentir dor devido à presença de um sistema nervoso complexo e receptores especializados em todo o corpo (13). A sensibilidade à dor nos equinos desempenha um papel crucial na sua sobrevivência, permitindo-lhes responder a estímulos nocivos e evitar danos ou lesões (13). A dor nos equinos pode ser causada por várias condições, incluindo lesões traumáticas, inflamação, doenças articulares, cirurgias e problemas dentários. Esses animais podem manifestar sinais de dor de diferentes maneiras, como mudanças no comportamento, postura corporal, expressões faciais, apetite reduzido, relutância em se mover e sensibilidade ao toque (13). A compreensão da sensibilidade à dor nos equinos é essencial para garantir seu bem-estar e promover práticas adequadas de manejo e cuidados veterinários. Profissionais de saúde animal devem estar cientes dos sinais de dor em equinos e utilizar métodos apropriados para avaliar e tratar a dor, a fim de minimizar o desconforto e promover a recuperação dos animais (13). É importante ressaltar que a abordagem da sensibilidade à dor em equinos deve ser baseada em evidências científicas e em uma compreensão abrangente da fisiologia e do comportamento desses animais. Através de pesquisas contínuas e da aplicação de protocolos adequados de manejo da dor, é possível melhorar a qualidade de vida e o bem-estar dos equinos (8). Importante considerar que a diminuição da sensibilidade na sola do casco não deve ser ignorada como uma possível causa de claudicação, especialmente quando essa sensibilidade diminui após a realização do bloqueio perineural (8). Em alguns casos, cavalos que apresentam claudicação devido a condições como laminite, osteíte podal ou artrite interfalângica distal podem experienciar uma melhora temporária após a realização desse bloqueio (15). Os cavalos frequentemente sofrem lesões nos músculos e no sistema esquelético, resultando em claudicação. Essa condição limita a funcionalidade dos animais e acarreta prejuízos financeiros significativos, uma vez que exige investimentos em diagnóstico e tratamento (13). Para auxiliar na identificação dessas lesões no sistema locomotor e no alívio das dores associadas a elas, a aplicação de soluções anestésicas por meio de injeções perineurais tem se mostrado uma abordagem valiosa (12). Neste estudo que fizemos, destacamos a complexidade da avaliação da dor em

cavalos, devido à sua natureza subjetiva e à dificuldade em expressar a dor de forma clara, diversas medidas subjetivas e objetivas têm sido desenvolvidas e utilizadas, incluindo escalas comportamentais, de forma geral: fisiológicas e bioquímicas, bem como análise de expressão facial e postura, no entanto, existem desafios na interpretação desses indicadores, especialmente considerando a variabilidade individual e as diferentes condições clínicas (12). O nervo mediano é um ramo do plexo braquial que na região proximal da articulação radiocárpica se divide originando dois ramos terminais, conhecidos com nervos palmares medial e lateral, o nervo palmar medial segue medialmente, no sulco entre o interósseo e os tendões flexores, palmar no plexo neurovascular e já na localização do proximal da articulação metacarpofalangiana, se torna o nervo digital palmar medial, que segue aderindo a face palmar da artéria com mesmo nome, sobre o aspecto abaxial do osso sesamóide proximal medial, passa sob o ligamento de “Ergot” até ir desaparecendo na localização dos cascos, seus minúsculos ramos inervam as estruturas palmares às falanges e finaliza inervando as dermes laminar e solear, e regiões palmares do casco (5). Em um nível dos sesamóides proximais, mostrando (anatômicamente) os ramos: dorsal e intermediário, ainda sendo que os mesmos não têm uma grande importância clínica. Já o ramo dorsal é responsável por inervar sensorialmente as regiões dorsais do dígito (8). O nervo palmar lateral segue um trajeto e compartilha parecido ao nervo palmar medial, inclusive suas ramificações digitais e envia um ramo na localização do carpo, se originando os nervos metacárpicos palmares medial e lateral que seguem a superfície axial dos ossos metacarpianos II e IV, e respectivamente, inervam o ligamento interósseo e a região palmar do boleto, inervam também a região dorsal do boleto e se confundem com os ramos dorsais dos nervos digitais palmares lateral e medial, porém, essas ramificações não chegam à coroa do casco (5). Bloqueios dos ramos posteriores: Essa é uma abordagem normalmente utilizada para dessensibilizar as estruturas mais distais do dedo, seja para fazer a localização da origem da claudicação ou para fazer o alívio da dor por períodos (sejam eles curtos ou longos), o uso do anestésico local varia entre 1,5 a 2,0 mL para cada ramo, e suas Estruturas dissensibilizadas são: articulação interfalangeana distal, aparato navicular, região dos talões, região da pinça do casco e toda a sola, e frequentemente, a porção distal do tendão (26). Bloqueio Abaxial: Essa abordagem prática é utilizada normalmente para localizar a origem das claudicações que não foram aliviadas ou finalizadas após a anestesia, a dosagem de anestésico deve ser de 2,0 mL para cada nervo digital palmar (13). Bloqueio dos 4 pontos baixos: Esse procedimento, quando utilizado o anestésico nesta técnica, é para identificar e determinar a origem de claudicação quando o quadro não há melhora, a dosagem do anestésico local deve ser de 2,0 mL para cada nervo digital palmar e metacarpiano (13). Bloqueio dos 4 Pontos Altos: Essa técnica segue a mesma tendência de raciocínio que a anterior, porém, a abordagem dos quatro pontos altos é realizada somente após o fracasso no quadro clínico de claudicação (utilizados anteriormente os quatro pontos baixos ou quando se tem uma necessidade maior de fazer o procedimento de dessensibilização do paciente em questão, sendo elas, situadas mais proximamente (12). A dosagem do anestésico local deverá ser entre 2,0 a 3,0 mL para cada nervo palmar. Porém em caso de a técnica abranger os nervos digitais palmares lateral e medial (agulhas azuis) e nervos metacarpianos palmares lateral e medial (agulhas verdes), o volume indicado para o anestésico nessas áreas são de 2,0 a 3,0 mL para cada nervo metacarpiano palmar (12). Bloqueio do Nervo Palmar Lateral: Como todas as outras técnicas acima, o bloqueio do nervo palmar lateral é uma técnica de anestesia perineural, aonde essa técnica é utilizada para proporcionar uma analgesia, seja em procedimentos cirúrgicos ou/e em diagnósticos em específicas áreas do membro locomotor do paciente em questão, utilizando o casco, a articulação interfalangiana distal e a sola do casco como exemplos claros e o volume mais indicado do anestésico é de 2,0 mL (12). Bloqueio dos Nervos Ulnar, mediano e antebraqueal cutâneo: Essa junção dos nervos geralmente estão interligados pelo fato de serem abordados

pela técnica em conjunto, para que se resulte em uma anestesia das demais porções distais do antebraço e da região metacarpiana do animal, com essa técnica, se utiliza-se do nervo antebraquial cutâneo medial para que haja então somente a anestesia cutânea, entretanto, esse procedimento geralmente não mostra grandes interesses para os Médicos Veterinários para finalidades diagnósticas no exame de claudicação; o volume de anestésico local para essa área é recomendado 10 mL (12). Bloqueio do Nervo Mediano: A técnica do bloqueio do nervo mediano é uma técnica de anestesia perineural que consiste em ser usada para fornecer analgesia em específicas regiões do membro locomotor anterior e é geralmente utilizado para procedimentos cirúrgicos e diagnósticos, tais como a coleta de amostras de líquido sinovial da articulação do carpo ou do tendão flexor digital profundo, e também, como para uma possível avaliação de claudicação do membro anterior, inclusive, o nervo mediano fornece sensibilidade para a face palmar do carpo, parte do casco em questão, e a região dorsal da articulação do carpo, tornando uma opção importante e interessante para o processo de analgesia em procedimentos envolvendo essas áreas; O volume de anestésico recomendado pela literatura sugere uma dosagem de 10 mL (12). Bloqueio do Nervo Antebraqueal Cutâneo Medial: Essa técnica envolve a injeção de anestésico local no ponto aonde o nervo antebraquial cutâneo medial emerge do nervo mediano, próximo à articulação do carpo; a dosagem recomendada de anestésico local pela literatura é de 3,0 mL para cada ramo (12). Dentre outros tipos de técnicas de bloqueio, essas em específico do membro torácico de equinos, foram escolhidas como exemplo para este trabalho. Em seu método de prática, resumidamente o bloqueio é geralmente utilizado para complemento de diagnóstico em casos clínicos e cirúrgicos para usos mais complexos, e então, utilizamos a leitura como base e exemplos das técnicas ao serem manejadas. Reservamos em especial as seguintes formas de procedimento dentre as técnicas em membros torácicos de equinos (3), podemos citar: é um ramo do nervo musculocutâneo, em diferentes pontos do membro torácico; para fazer o bloqueio anestésico desses ramos, é muito possível realizar a infiltração local subcutânea cranial e caudal às veias cefálica e cefálica acessória, o local desses ramos pode variar bastante, por essa razão, é de extrema importância que o bloqueio anestésico seja feito de forma cautelosa, criteriosa e precisa (3). Sobre a técnica de apoio ao diagnóstico; Há também, alguns exames que podemos entender o foco da lesão. Dentre eles estão o exame clínico minucioso (13). Um dos exames clínicos é a Palpação, onde conseguimos sentir as regiões para localizar a suposta lesão e ou para saber qual a localização da dor em questão (3). Radiografias são frequentemente realizadas para avaliar ossos e articulações em busca de fraturas, degeneração ou outras anomalias (12). Ultrassonografia a ultrassonografia é usada para avaliar tecidos moles, como tendões, ligamentos e músculos, em busca de lesões ou inflamações (12). Ressonância Magnética (RM) é uma técnica avançada que oferece imagens detalhadas dos tecidos moles, permitindo identificar lesões em detalhes (13). Cintilografia óssea se exame nuclear é usado para detectar atividade metabólica nos ossos e pode ser útil para identificar inflamação ou lesões ósseas (12). Exames Laboratoriais, exames de sangue podem ajudar a identificar processos inflamatórios ou infecciosos associados à lesão (17), Exame de Imagem Dinâmica: Em alguns casos, vídeos de alta velocidade ou análise da marcha do cavalo podem ajudar a identificar assimetrias e padrões anormais de movimento (17). Casos como sepses, rupturas de tendões, fraturas, entre outros possíveis problemas podem agravar o caso, complicando assim a condição do paciente. Sendo assim, precisamos falar da sensibilidade como dor e manejos corretos (17). Já os materiais utilizados; Além dos anestésicos que são utilizados nessa técnica de bloqueios em membros locomotores de equinos, como a lidocaína e a bupivacaína, é utilizado á campo na prática (3). As agulhas são objetos indispensáveis na técnica utilizada e abordada bloqueios anestésicos de membros torácicos de equinos, assim como para membros pélvicos e cada uma delas tem uma cor, tamanho e calibres diferentes para diferentes áreas do corpo e diferentes procedimentos

também (3). O anestésico local é a substância utilizada para bloquear a condução nervosa, promovendo a anestesia da área desejada, os anestésicos mais utilizados nos pacientes (equinos) são a lidocaína, a bupivacaína e a mepivacaína (1). As agulhas e seringas, também são objetos indispensáveis para o uso da técnica e são utilizadas para injetar o anestésico local próximo aos nervos periféricos que inervam o membro que deverá ser anestesiado (3). As agulhas utilizadas normalmente possuem um calibre fino para minimizar a dor e o desconforto do animal durante o procedimento e as seringas são utilizadas para armazenar e administrar o anestésico local através das agulhas (3). Vale ressaltar que a necessidade de um agente antisséptico muito importante nessas condições, o álcool 70% é utilizado para desinfetar a área de aplicação da injeção, reduzindo o risco de sepse, as luvas são utilizadas para proteger não só as mãos do veterinário durante o procedimento, como também evitando a contaminação da mão do médico veterinário para o local do procedimento, minimizando o risco de contaminação e infecções, e abrangendo também as medidas profiláticas, precisamos atentar o leitor ao campo cirúrgico, que é utilizado para isolar a área de aplicação da injeção, reduzindo o risco de contaminação e sepse (3). A agulha deve ser colocada no subcutâneo sobre o nervo e direcionada distalmente, nunca proximamente, para não dessensibilizar mais estruturas que o desejado, se caso a agulha tenha sido retirada no momento em que o anestésico ainda está sendo administrado, o mesmo atinge diferentes partes teciduais, aumentando o contato com o nervo, ademais, aumenta as chances de anestésias outras estruturas que não tem a ver com o processo em si (13). As informações ampliam os contextos rurais e apresentam desafios rotineiros ao médico veterinário como qualquer outro procedimento á campo (7). Durante o procedimento, devemos ter em mente que é necessário manter as agulhas introduzidas ao corpo do paciente em questão e sublinhamos a importância de recursos, um bom conselho (baseado na leitura) para quem utilizará esse método á campo, é deixar o animal em brete ou o uso da contenção do paciente (respeitando o bem estar animal) para que se movimente menos o possível, o ideal também para a contenção correta, seria o uso de uma fita adesiva, esparadrapos ou materiais equivalentes para evitar possíveis imprevistos, danos ou perdas de as agulhas; e é nosso dever como médicos veterinários, respeitar a biossegurança e assegurar o correto uso de materiais estéreis a fim de prevenir possíveis infecções e afecções, segurança e a saúde do nosso paciente (7). Entretanto, é bom ressaltar que para cada região de aplicação, haverá um calibre de agulhas específico em sua espessura da área anatômica, e da mesma forma, acontece com a dosagem de ambos os anestésicos; Lidocaína e Bupivacaína (3). Este bloqueio perineural em membros locomotores de equinos, poderá ser feito em área externa aberta (não necessariamente sendo em uma clínica local, e sim em áreas externas rurais) sem preocupação diante desse fator, lembrado o fato de que equinos são sensíveis a cirurgia a campo, mas não a anestesia á campo, o que nada impede que esse método seja reproduzido em área externa (7). O profissional realiza a localização precisa dos pontos anatômicos e fisiológicos de injeção, com base em pontos de referência na estrutura do nervo alvo e então, a partir daí é feito a administração da Lidocaína a Bupivacaína local ao redor dessa região, resultando na interrupção de suas funções e proporcionando à área afetada um alívio da dor (12). É importante ressaltar que os procedimentos anestésicos a campo devem ser realizados por profissionais qualificados e experientes (9). A segurança do animal, a precisão da técnica e a seleção adequada do anestésico são aspectos cruciais para o sucesso do bloqueio perineural; em qualquer procedimento anestésico, incluindo bloqueios perineurais, é fundamental seguir as diretrizes e recomendações estabelecidas pela comunidade veterinária, bem como manter uma avaliação contínua do animal durante e após o procedimento para monitorar totalmente a eficácia e detectar quaisquer tipo de complicações ou efeitos adversos (7). Além disso, o equino pode ser mais sensível a certos anestésicos e pode ter diferentes respostas à medicação anestésica em comparação com outros animais (7). Portanto, é essencial que um profissional veterinário especializado

em equinos realize a anestesia e a cirurgia, garantindo o uso adequado de medicamentos e técnicas específicas para minimizar os riscos e maximizar o bem-estar do animal (12). A decisão de realizar a anestesia a campo em equinos dependerá da natureza do procedimento, da condição de saúde do animal, do ambiente disponível e dos recursos disponíveis, cada caso deve ser avaliado individualmente e considerar os benefícios e riscos associados ao procedimento (12). Seguimos a literatura com as seguintes informações sobre os materiais utilizados (3); A utilização adequada das agulhas no procedimento de bloqueio perineural é de extrema importância para garantir a eficácia e segurança do procedimento e cada tipo de agulha possui características específicas que podem influenciar na precisão e na penetração adequada no local desejado; as agulhas de diferentes tamanhos e formatos podem ser selecionadas de acordo com a região anatômica a ser bloqueada e a finalidade do bloqueio (3). Agulhas mais finas podem ser preferíveis em áreas de tecidos mais sensíveis, como nervos superficiais, enquanto agulhas mais grossas podem ser necessárias para penetrar tecidos mais espessos ou para administrar volumes maiores de anestésico local, além disso, a escolha correta da agulha pode minimizar o risco de lesões aos tecidos circundantes, como vasos sanguíneos ou estruturas nervosas adjacentes (3). É fundamental que o médico veterinário esteja familiarizado com os diferentes tipos de agulhas disponíveis, suas características e aplicabilidades, a fim de selecionar a agulha mais adequada para cada caso específico, e o profissional deve ter habilidade na técnica de inserção da agulha, garantindo uma punção precisa e controlada (3). A escolha e o manuseio adequados das agulhas são fundamentais para o sucesso do bloqueio perineural, proporcionando um procedimento mais seguro e eficiente, e contribuindo para um melhor controle da dor e diagnóstico mais preciso em equinos (3). E a limitações da técnica; É extremamente raro acontecer complicações nas técnicas do bloqueio perineural, mas incluem situações como uma suposta quebra de agulha dentro do membro do animal, caso o manejo de contenção não ocorrer devidamente correto, além da grande exposição a contaminação local na área da aplicação e uma como consequência, um imenso risco de infecção de estruturas sinoviais (3). Uma complicação adicional está relacionada a casos em que uma fratura óssea incompleta, sem desvio, pré-existente ao bloqueio, torna-se completa, desloca-se posteriormente ou se torna cominutiva após o bloqueio. Portanto, em situações suspeitas de fratura, é aconselhável evitar a realização do bloqueio perineural (7). Um Adendo importante é que há risco de necrose da pele ao utilizar agentes anestésicos que contenham epinefrina (9). Em resumo, os efeitos colaterais sistêmicos são raros, pois exigiriam doses muito acima das normalmente utilizadas. No entanto, já foram relatados sinais no sistema cardiovascular e nervoso central, como fasciculação muscular, ataxia e, em alguns casos, colapso (15). Falando sobre possíveis diagnósticos; Os cavalos desempenham diversas funções, como esportes, terapias e trabalho, sendo essenciais para a economia do país, no entanto, podem sofrer problemas no sistema locomotor (13). Profissionais à campo lidam com essas questões rotineiras, já que os equinos podem apresentar claudicação de acordo com a atividade, intensidade e cuidados recebidos, iremos utilizar alguns exemplos de possíveis diagnósticos para fomentar a parte textual, trazendo os conceitos básicos do bloqueio perineural do membro locomotor de equino (13). E temos variados diagnósticos sendo eles: síndrome do navicular, tendinite, laminite entre outros (11).

ABSTRACT

Perineural injection in the locomotor limbs of horses is a technique used to provide analgesia in surgical or diagnostic procedures. The technique involves injecting a local anesthetic near the peripheral nerves of the affected limb, providing effective pain blockade in the area. The choice of anesthetic and appropriate injection technique depends on the location and extent of the surgery. This study explores the significance and challenges of perineural blocks in equine veterinary care. Focused on providing

analgesia for surgical interventions, particularly in orthopedics and podiatry, the research delves into the practical aspects, including precision, choice of anesthetics, and anatomical variations among equines. The study emphasizes the importance of understanding and addressing these challenges for successful implementation. It also highlights the practical considerations, such as ease of execution and duration of analgesia, contributing to the overall optimization of this crucial technique in equine pain management. no máximo 250 palavras.

Palavras-chave: Injeção. Analgesia. Limb.

AGRADECIMENTOS:

Ao Centro Universitário Serra dos Órgãos – UNIFESO, pela oportunidade de publicar este trabalho e por todas as pessoas que contribuíram para a realização do mesmo.

REFERÊNCIAS:

- Andrade SF. Manual de Terapêutica Veterinária. 2ª ed. São Paulo: Editora ROCA, 2002.
- Auer JS, Stick JA. Equine Surgery, 3ªed., W.B. Saunders Co, 2005, 1390p.
- Baccarin RYA, Monaco PM, Silva LCL. Guia ilustrado para injeção perineural em membros locomotores de equinos. São Paulo: Editora Quiron, 2015; P. 8-51.
- Nagy A, Bodo G, Dyson SJ, Szabo F, Barr ARS. Diffusion of contrast medium after perineural injection of the palmar nerves: An in vivo and in vitro study. Equine vet. J., 2009;41(4): 379-383.
- Maia BT, Pascual CJ, de Souza AF, do Prado Vendruscolo C, Baccarin RYA, De Zoppa ALDV. Bloqueios perineurais diagnósticos em equinos: revisão de pontos relevantes e a contribuição da ultrassonografia. Veterinária e Zootecnia, 2020; (27): 001-010.
- Ferreira BEM, Souza MV, Paula TAR. Estudo anatômico da inervação da porção dista do membro torácico em equino. Ciência Rural, Santa Maria, 1997; 27(1): 67-73.
- Ferreira BEM, Souza MV, Paula TAR. Estudo anatômico da inervação da porção dista do membro torácico em equino. Ciência Rural, Santa Maria, 1997; 27(1): 67-73.
- Mellwraith. Clínica Equina - Guia prático de diagnóstico e tratamento, São Paulo: Editora Elsevier, 2011.
- Adams SB, Moore GE, Elrashidy M, Mohamed A, Snyder PW. Effect of needle size and type, reuse of needles, insertion, speed, and removal of hair on Contamination of joints with tissue and hair after arthrocentesis. Veterinary Surgery, West Lafayette, 2010; 39(6): 667-673.
- Doherty T, Valverde A. Manual de anestesia e analgesia em equinos. 2ªed. São Paulo: Roca, 2008.
- Day TK, Skarda RT. The pharmacology of local anesthetics. Vet Clin North Am Equine Pract. 1991;7: 489-500.
- Spinosa HS, Górnica SL, Bernardi MM. Farmacologia aplicada à medicina veterinária. 6ªed. Rio de Janeiro: Guanabara Koogan, 2017. 1420p
- Stashak TS. Claudicação em Equinos Segundo Adams, 5ªed., São Paulo: Roca, 2006, 1073p.
- Dyce KM, Sack WO, Wensing CJG. Tratado de Anatomia Veterinária. Rio de Janeiro: Elsevier, 2010. 544p.
- Constable PD, Hinchcliff KW, Done SH, Gruenberg W. Veterinary Medicine: A textbook of the diseases of cattle, horses, sheep, pigs and goats. 10th edition., Philadelphia: Elsevier, 2006, p.2156.

Ross MW, Dyson SJ. Diagnosis and management of lameness in the horse. 2ªed. St. Louis: Saunders, 2011. 1396p.

Souza LMA; Ramacciato JC; Motta RHL. Uso de anestésicos locais em pacientes idosos. RGO. Revista Gaúcha de Odontologia (Online), 2011; 59: 25-30.

CARACTERÍSTICAS DAS PROPRIEDADES E PERCEPÇÃO DOS PRODUTORES DE LEITE QUANTO AO USO DO CAPIAÇU (*Pennisetum purpureum schumach*) NA ALIMENTAÇÃO DOS ANIMAIS

Cássio Baganha Gobbi¹; Renata Soares Tavares da Silva²; André Vianna Martins²;
Daniela Vianna Mello Ferrer²

RESUMO

O Brasil ocupa o 6^a lugar no ranking dos maiores produtores mundiais leite e a atividade gera em toda sua cadeia produtiva aproximadamente quatro milhões de empregos, o que denota sua importância econômica e social. Apesar disso, existe ainda um potencial de crescimento para a atividade, considerando o saldo negativo na balança comercial e as demandas interna e externa de produtos lácteos. Esta condição tem motivado diversas pesquisas na área, visando o aumento da produção, redução dos custos e promoção do bem-estar animal. No que tange à nutrição dos animais, cresce a adoção de novos cultivares forrageiros, como o BRS Capiaçú. Este cultivar de Capim Elefante foi desenvolvido em 2016 pela Embrapa, mediante programa de melhoramento genético vegetal e tem sido amplamente adotado, dadas suas vantagens agrônômicas e produtivas. Face ao exposto, o objetivo com este estudo foi analisar a percepção dos produtores de leite sobre a utilização do Capiaçú (*Pennisetum purpureum schumach*) na alimentação dos animais. Para tal o projeto foi submetido ao Comitê de Ética em pesquisa, obtendo parecer favorável e foram conduzidas entrevistas com produtores de leite. Foram entrevistados 16 produtores em cidades do interior dos Estados de Minas Gerais e Rio de Janeiro, em que declararam vantagens, desvantagens, formas de uso, métodos de cultivo e produtividade da forrageira. De acordo com os dados da pesquisa, o Capiaçú vem atendendo as necessidades dos produtores rurais em relação ao volume de produção de massa verde, com resultados satisfatórios na produção de leite. Como desafios no cultivo da forrageira, está a sua susceptibilidade à cigarrinha das pastagens.

Palavras-chave: Conservação de forragem. Capim Elefante. Propriedade leiteira.

INTRODUÇÃO:

A atividade leiteira no Brasil apresenta grande importância social e econômica, gerando milhares de empregos e divisas em toda a sua cadeia produtiva, com grande participação no produto interno bruto (PIB). A cadeia produtiva do leite envolve vários outros segmentos da indústria do país como fábricas de ração para os animais, laboratórios de medicamentos, empresas prestadoras de serviço especializada para o campo e a comercialização dos produtos fabricados a partir do leite. Nos últimos 10 anos, a atividade leiteira tem aumentado seu faturamento, obtendo em média um valor bruto de R\$31,1 bilhões anuais. No ano de 2019, a atividade registrou um valor recorde de produção, resultando em um valor bruto de R\$38,33 bilhões (1). As regiões Sul e Sudeste são as que mais produzem leite no Brasil, como resultado do cooperativismo entre produção e adoção de tecnologias de forma mais rápida em relação aos demais Estados do país (2). Dentre as tecnologias disponíveis estão àquelas relacionadas à nutrição e alimentação dos animais, que influenciam diretamente nos resultados produtivos e econômicos da atividade (3). Neste contexto, em 2016, a Embrapa Gado de Leite lançou um cultivar de capim-Elefante denominado BRS

1 Discente em Medicina Veterinária do UNIFESO – cassiogobbi96@gmail.com

2 Docente do curso de Medicina Veterinária do UNIFESO – renatasilva@unifeso.edu.br; andremartins@unifeso.edu.br; danielaferrer@unifeso.edu.br

Capiaçu, obtido mediante melhoramento genético vegetal, com a proposta de suplementação volumosa do pasto, podendo ser utilizada in natura ou conservada na forma de silagem (4). O capiaçu apresenta vantagens em relação aos demais tipos de cultivares de capim Elefante pela maior produtividade e por uma série de características morfológicas como crescimento das touceiras retas e sólidas promovendo resistência ao tombamento, maior quantidade de perfilhos por m², boa resistência a escassez hídrica, ausência de pelos nos colmos, que facilitam a colheita e manejo. Essa forrageira tem sido amplamente utilizada in natura ou conservada mediante o processo de ensilagem, como forma de suprir a deficiência de forragem no período seco (5). Entretanto, apesar da adoção deste cultivar em longa escala nas propriedades leiteiras desde o seu lançamento e de um número elevado de publicações científicas sobre plantio, composição química, digestibilidade e produção de leite utilizando a forrageira, há poucos dados disponíveis sobre a percepção dos produtores em relação a adoção deste recurso alimentar na realidade produtiva das fazendas. Deste modo, o objetivo com este trabalho foi analisar a percepção dos produtores de leite sobre a utilização do Capiaçu (*Pennisetum purpureum* schumach) na alimentação dos animais.

METODOLOGIA:

A pesquisa foi realizada pelo Centro Universitário Serra dos Órgãos, UNIFESO, no setor de Medicina Veterinária, no período compreendido entre maio e setembro de 2023. A fim de caracterizar a percepção dos produtores rurais quanto à adoção da forrageira BRS Capiaçu (*Pennisetum purpureum schumach*), considerando também o perfil do produtor e a caracterização das propriedades no estudo o projeto foi submetido ao Comitê de Ética em Pesquisa (CEP), por meio da Plataforma Brasil, obtendo-se parecer favorável à realização (CAAE 70716023.4.0000.5247). De posse da autorização do CEP, foram conduzidas visitas e entrevistas presenciais com 16 produtores rurais nos municípios de Além Paraíba e Leopoldina, no Estado de Minas Gerais e também, em alguns municípios da Região Serrana do Estado do Rio de Janeiro. A entrevista foi realizada utilizando-se um roteiro, com perguntas abertas e fechadas, abordando questões como perfil do produtor; caracterização da propriedade; opinião dos produtores quanto às características agronômicas da forrageira (tipo de solo; adoção de análise de solo, exigência em fertilidade do solo, modo de plantio e exigências climáticas); opinião dos produtores quanto às características produtivas da forrageira (número de cortes por ano, produção de matéria seca, área cultivada, método de corte e rebrota). Os dados obtidos foram tabulados em planilha do Excel (Microsoft Office), utilizando-se a ferramenta de tabela dinâmica, buscando-se estabelecer métricas quanto aos parâmetros de avaliação e possíveis relações entre perfil da propriedade leiteira e percepção sobre a forrageira utilizada

RESULTADOS E DISCUSSÃO:

A pesquisa obteve participação de 16 produtores rurais que atuam na pecuária leiteira, todos maiores de 18 anos e que aceitaram e responderam os termos da pesquisa. Com relação ao perfil dos produtores, 93,75% são do sexo masculino, aos quais apresentam, em sua maioria, idade entre 51 e 60 anos (31,25%) e, quanto à escolaridade, a maioria possui ensino médio (37,6%) (Tabela 1). Quanto a localidade das propriedades, 68,7% estão situadas no interior do Estado de Minas Gerais e 31,3% estão situadas no interior do Estado do Rio de Janeiro. Considerando o tamanho das propriedades, considerou-se como medida classificatória, o módulo fiscal, cujo tamanho de uma unidade corresponde de 5 a 110 hectares, de acordo com o que estabelece o Incra (6) (Tabela 2). Segundo este autor, pequenas propriedades abrangem àquelas com até 4 módulos fiscais; médias propriedades possuem entre 4 e 15 módulos e as grandes propriedades abrangem mais de 15 módulos fiscais. Considerando o sistema de produção adotado nas

fazendas, apesar da heterogeneidade dos sistemas relatada por Assis e colaboradores (7), constatou-se que a maioria dos produtores entrevistados identificam seu sistema de produção como semi-intensivo (68,75%), no qual adota-se a pastagem como base da alimentação dos animais e são utilizados suplementos volumosos e concentrados no período seco do ano; 18,75% dos produtores reportou que a atividade pode ser classificada como sistema intensivo em confinamento, em que os animais permanecem fechados em instalações apropriadas e toda a alimentação é fornecida em comedouros; e em terceiro, 12,5% dos produtores responderam sistema intensivo a pasto, cuja base da alimentação dos animais é a pastagem, manejada em lotação rotacionada, com suplementação volumosa e concentrada para todas as categorias animais durante o todo ano, conforme a classificação proposta por Costa e colaboradores (8) e Assis e colaboradores (7) para os sistemas de produção de leite. Apesar dessa classificação respondida pelos proprietários, ao considerar os dados de número de vacas em lactação e a produção de leite por dia respondida pelos participantes, estimando-se a produção por animal por dia e a produção por lactação (305 dias), constata-se que a produtividade dos animais observada neste estudo está acima daquela utilizada por Assis e colaboradores (7) para classificar os sistemas de produção, como extensivo (inferior a 1.200 litros por vaca por ano); semi-intensivo (de 1.200 a 2.000 L/animal/ano), intensivo a pasto (L/animal/ano) e confinamento (acima de 4.500 L/animal/ano). No presente estudo, observou-se que a média de produtividade das vacas esteve superior aos valores reportados por Assis e colaboradores (7) na caracterização dos sistemas de produção, com exceção de um produtor que produz em confinamento, que utiliza animais puros da raça Gir Leiteira, o que explica estes valores inferiores. Essa disparidade entre a classificação do sistema e o nível de produtividade estimado no presente estudo, provavelmente deve-se ao aumento do potencial genético das vacas, como afirmaram Carvalho; Oliveira e Beskow (9), de que ao longo dos últimos anos tem se observado melhoria da produtividade das vacas como resultado da adoção de programas de melhoramento genético. No que se diz respeito à presença de assistência técnica nas propriedades (Figura 1), 62,5% assinalaram contar com algum tipo serviço, contratado ou pública; sendo que em 90% das propriedades essa assistência é contratada ou particular e em apenas 10% a assistência é fomentada pelo poder público. A outra parcela que não utiliza esse serviço, representa cerca de 37,5% das propriedades participantes, o que pode ser considerado um entrave para a atividade, tendo em vista a importância da presença de um profissional capacitado, contribuindo na tomada de decisões quanto aos aspectos relacionados à nutrição e alimentação, reprodução, gerenciamento, melhoramento genético dos animais e manejo sanitário, como explicam Camargo e colaboradores (3). Segundo Reichert (10) a assistência técnica impacta diretamente no volume de produção da propriedade, quando esse gerenciamento é realizado precisa ser feito de forma organizada e profissional, garantindo ao produtor a comercialização dos seu(s) produto(s) com uma qualidade e valor agregado superiores como Reichert (10) afirma. O manejo sanitário de um rebanho se resume em um conjunto de atividades programadas realizadas periodicamente visando a prevenção e manutenção da saúde dos animais. De acordo com o resultado da pesquisa, 81,20% dos proprietários rurais afirmaram adotar manejo sanitário, promovendo a saúde de seu rebanho. Esse resultado é pertinente com o tipo de sistema de produção semi-intensivo adotado pela maioria dos proprietários, no qual Costa e colaboradores (8) e Assis e colaboradores (7) reportam um maior grau de adoção de práticas relacionadas à sanidade do rebanho. Por outro lado, percebe-se que existem deficiências neste quesito para 18,80% das propriedades neste estudo, o que é um problema grave para a pecuária leiteira, o que poderia ser solucionado com a presença de um profissional de assistência técnica. A maior parte dos proprietários declarou que a topografia do local que foi usada para a implantação do capiaçu é plana (56,3%) e levemente ondulada (37,5%) (Figura 2). Esses dois tipos de topografia são os mais indicados para o cultivo do capiaçu pois possibilitam a mecanização nas operações de aração, gradagem e sulcagem para o plantio, conforme

recomendaram Pereira e colaboradores (4) e Retore e colaboradores (11). No preparo do solo, 100% dos produtores relataram usar esses métodos para a implantação do Capiacu, em concordância com Pereira e colaboradores (4), que recomendaram estas operações para implantação da forrageira. Apenas 6,2% dos proprietários relatou realizar o cultivo em morro, discordando do que recomendam Pereira e colaboradores (4), a fim de obter alta produção por área e evitar a degradação do solo por lixiviação, tendo em vista o hábito de crescimento cespitoso da forrageira. Quanto à realização de análise de solo para verificar a fertilidade da área, 62,5% dos participantes declararam realiza-la, sendo 25% deles a fazem anualmente, 31,3% fazem a cada 2 anos; 6,3% fizeram há mais de 2 anos e 37,5% nunca a fez. A análise de fertilidade do solo, como indicaram Pereira e colaboradores (4) e Pereira e colaboradores (12) é extremamente importante para conhecer o nível de nutrientes no solo e para recomendar as adubações necessárias, considerando que o solo precisa ser fértil para garantir que a forragem apresente alto valor de produção de biomassa de matéria verde e de matéria seca. Quanto às adubações, 100% dos produtores relataram usar adubação em cova durante o plantio e de cobertura, realizado após a emergência das plantas. Quanto aos tipos de adubos, reportaram usar super simples (fonte de fósforo) e as formulações N-P-K de 20-05-20; 20-0-20; 8-28-16; 20-0-20 e 20-0-0 e MAP. A adoção da adubação por 100% dos produtores no cultivo da forrageira é um sinal positivo, pois conforme descreveram Pereira e colaboradores (12) a adubação é essencial na implantação e na manutenção da capineira de Capiacu, pois relaciona-se diretamente com o potencial produtivo de massa verde e valor nutricional. Isto por que toda forrageira com alto potencial de produção, igualmente apresenta alta exigência em nutrientes do solo para o seu cultivo. O Capiacu é uma forrageira que permite ser utilizada de duas formas (Figura 3): produção de silagem ou fornecimento *in natura* para os animais. O percentual de produtores que a utilizam na forma de silagem foi de 50%; que a utilizam *in natura* foi de 31,25% e que a utilizam em ambas as formas foi de 18,75%. Para os que utilizam a forrageira na forma de silagem, *in natura* e ambas as formas, 81,25% deles realiza a colheita do capiaçu no prazo em que a forrageira apresenta os melhores valores nutricionais, compreendido entre 90 a 110 dias após o plantio, de acordo com o que recomendaram Jobim e colaboradores (13). Segundo os autores, nesse período de 90 a 110 dias, a forrageira apresenta os melhores teores de matéria seca, proteína bruta, fibra em detergente neutro e nutrientes digestíveis totais. Apesar disso, 6,25% dos produtores reportaram que realiza a colheita antes desse prazo considerado como ideal e 12,5% dos respondentes realiza a colheita com 120 dias. Os participantes relataram também que utilizam como critérios para iniciar a colheita da forragem idade e altura das plantas, em concordância com Jobim e colaboradores (13), que pontuaram que estes são mais adequados em relação à idade das plantas em dias isoladamente e recomendaram que o corte seja feito quando as plantas atingem uma altura de 3,5m a 4,0m, o que normalmente ocorre quando estas alcançam a idade de 90 a 110 dias. Neste quesito, 54,5% dos produtores realizam a colheita da planta quando esta atinge 4m de altura; 27,2% com a planta em 3,5m de altura e; 18,8% declarou colher com 4,5m. A colheita da planta com mais de 4 metros de altura, segundo Retore e colaboradores (14) é contraindicada, pois reduz os valores de nutrientes na planta e impacta diretamente na colheita seguinte, com prejuízos no crescimento da planta, menores valores de matéria seca e de valor nutritivo. Os produtores que relataram usar a forrageira em forma de silagem, realizam o método convencional de produção de silagem que consiste em colher o capim de forma mecanizada com auxílio de trator e ensiladeira, transportando a para o silo, em que realizam a compactação do material misturado a um inoculante (72% dos produtores que fazem silagem utilizam inoculante). Estes procedimentos de ensilagem são os mesmos que recomendaram Cardoso e Silva (15). Uma das características produtivas do Capiacu é a alta produção de biomassa por hectare, que varia de 108 a 112 toneladas de matéria verde por hectare, quando a colheita é feita quando as plantas apresentam de 90 a 110 dias de idade, conforme descreveram Pereira e

colaboradores (4). Porém, a partir dos dados dos respondentes, observou-se que os volumes de produção para silagem apontados foram inferiores a este valor para 100% dos proprietários. Mesmo com os produtores tenham relatado produtividade da forrageira inferior àquela descrita na literatura, todos eles (100%) declararam que estão satisfeitos com o desempenho produtivo do Capiáçu. De acordo com os dados coletados, constatou-se que 68,75% dos proprietários fornecem o Capiáçu como alimento para as vacas que estão em lactação; 68,75% fornecem o Capiáçu para novilhas prenhas e não prenhas; 37,5% fornecem o Capiáçu para bezerras; 18,75% fornecem o Capiáçu para todas as categorias de animal da propriedade e 6,2% fornece o Capiáçu somente para o gado falhado, que podem ser animais de corte ou vaca que está fora da lactação. Essas categorias possuem diferentes níveis de exigência nutricional pois cada animal está em uma fase de sua vida de acordo com o que se afirmam Gonçalves, Borges e Ferreira (16). Os proprietários afirmaram que o Capiáçu possui vantagens e desvantagens em comparação a outros tipos de forrageira. Como vantagem (Figura 4), foi relatado por 81,25% dos participantes que é uma forrageira que possui bom rendimento, tanto na forma de produção de silagem quanto no fornecimento *in natura* para os animais; 25% relataram usar o Capiáçu em função do menor custo de cultivo da forrageira em comparação a outras culturas; 18,75% por conta da rebrota ainda ser produtiva se for bem manejada e 31,25% relatou que a forrageira possui boa palatabilidade e aceitação pelos animais, características essas que vão de acordo com que afirmaram Pereira e colaboradores (4), Zimmer e colaboradores (17) e Pereira e colaboradores (12). Quanto às desvantagens, em comparação a outros tipos de forrageira (Figura 5), 43,75% não reportaram nenhuma desvantagem; 12,50% deles relatou que o capim possui muita água em sua composição, concordando com o que Zanine e colaboradores (18) e Retore e colaboradores (11) afirmaram que colher a forrageira com uma idade inferior obter-se-á melhores teores de nutrientes, porém para quem produz silagem é um obstáculo, pois provoca a multiplicação de bactérias indesejáveis no silo, devido a alta quantidade de umidade. Em continuidade, 12,50% relatou ser um capim com uma maior exigência de adubação em relação às demais forrageiras, dados que vão em concordância com Pereira e colaboradores (12), que apontaram que é necessário adubar a forrageira para obter alta produção por área e; 12,50% dos produtores relatou ser uma forrageira com uma susceptibilidade à cigarrinha das pastagens. De fato, Cardoso e Silva (15) reportaram a susceptibilidade da forrageira para a cigarrinha das pastagens (*Mahanarva spectabilis*).

Tabela 1: Perfil dos produtores de leite no estudo

Caracterização	Número	Percentual
Gênero		
Masculino	15	93,75%
Feminino	1	6,25%
Escolaridade		
Nenhuma	-	-
Fundamental	4	25.0
Ensino médio	6	37.5
Ensino Superior	4	25.0
Pós graduação	2	12.5
Faixa etária, em anos		
18 - 30	1	6.25
31 - 40	3	18.75
41 - 50	2	12.5
51 - 60	5	31.25
61 - 70	4	25
mais de 70	1	6.25

Tabela 2: Tamanho das propriedades no estudo

Tamanho da propriedade	Porcentagem
Pequeno, de qualquer fração inferior até 4 módulos fiscais	87.50%
Médio, entre 4,0 a 15 módulos fiscais	12.50%

Figura 1 - Adoção de assistência técnica nas propriedades no estudo

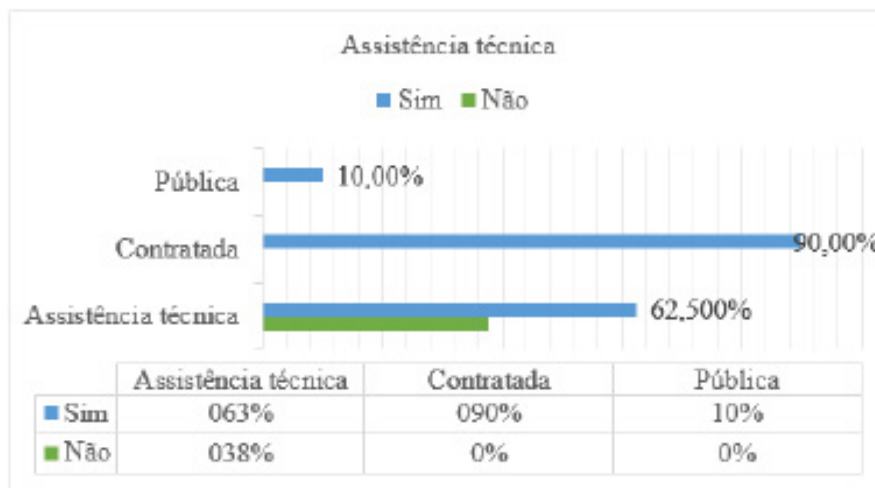


Figura 2 – Topografia da área de cultivo do Capiapu

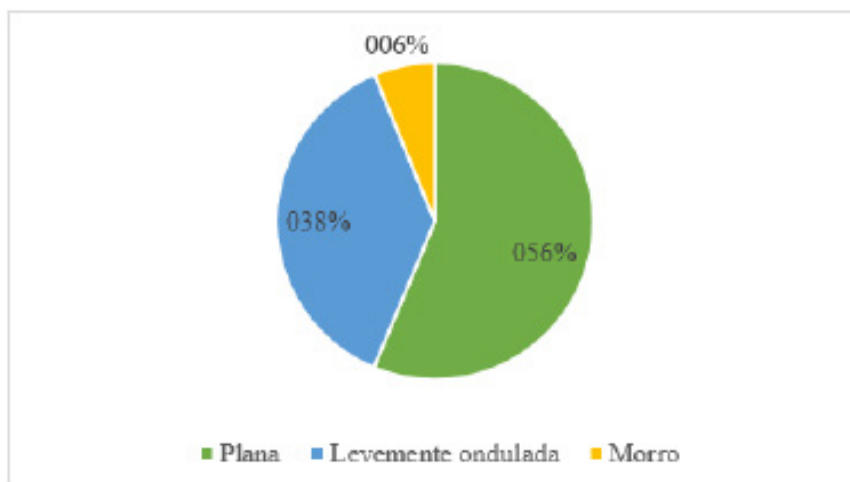


Figura 3 – Formas de uso do Capiapu

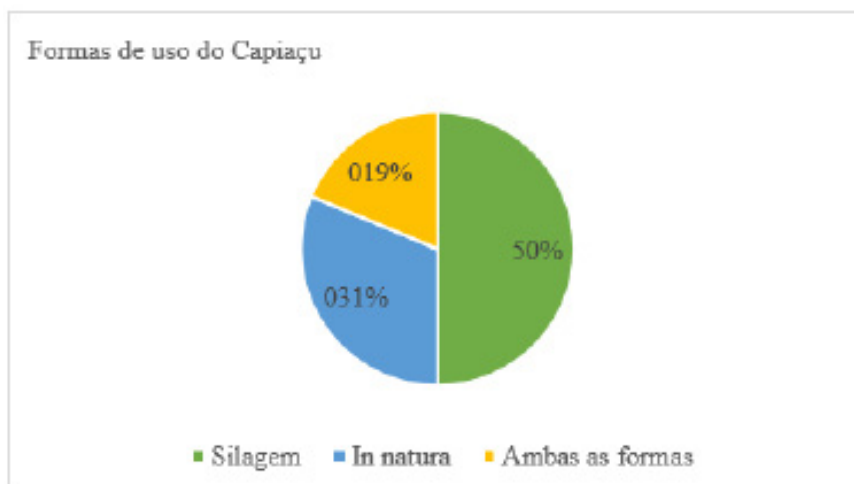


Figura 4 - Vantagens de maior relevância para o Capiacu

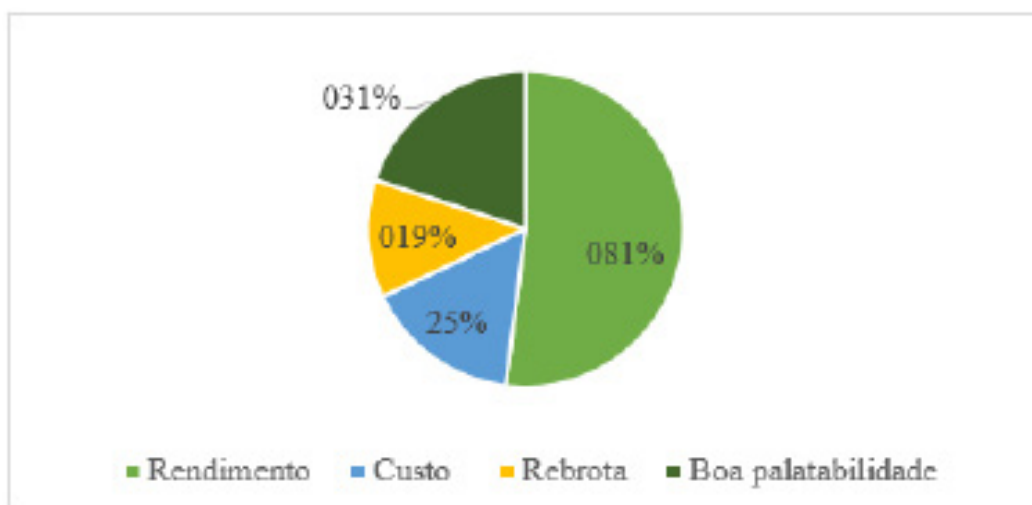
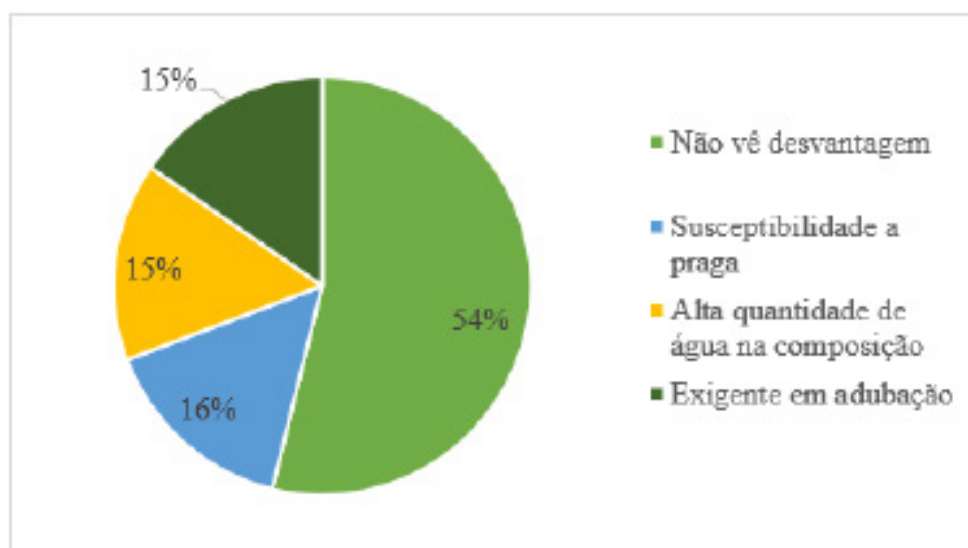


Figura 5 - Desvantagens com maior relevância do Capiacu



CONCLUSÃO:

O sistema de produção extensivo não foi observado neste estudo, demonstrando maior de profissionalização da atividade e comprovando a tese de que pequenos produtores que não adotam práticas corretas de manejo deixariam de existir. A presença de assistência técnica privada tem sido adotada na maioria das fazendas de pecuária leiteira, mostrando uma evolução no reconhecimento deste serviço para a tomada de decisões e gerenciamento das propriedades. O BRS Capiacu vem sendo amplamente utilizado na pecuária leiteira, principalmente como forrageira para ensilagem, comprovando a ampla difusão deste recurso forrageiro. O BRS Capiacu vem sendo empregado na alimentação de todas as categorias do rebanho, sendo complementado com o uso de concentrados. Como principal vantagem da forrageira BRS Capiacu está a elevada produção de biomassa. Como principal desvantagem da forrageira BRS Capiacu está a sua susceptibilidade à cigarrinha das pastagens.

ABSTRACT

Brazil occupies 6th place in the ranking of the world's largest milk producers and the activity generates approximately four million jobs throughout its production chain, which denotes its economic and social importance. Despite this, there is still growth potential for the activity, considering the negative balance of trade and the internal and external demands for dairy products. This condition has motivated several researches in the area, aiming to increase production, reduce costs and promote animal welfare. Regarding animal nutrition, the adoption of new forage cultivars, such as BRS Capiáçu, is growing. This cultivar of Elefante Grass was developed in 2016 by Embrapa, through a plant genetic improvement program and has been widely adopted, given its agronomic and productive advantages. In view of the above, the objective of this study was to analyze the perception of milk producers about the use of Capiáçu (*Pennisetum purpureum schumach*) in animal feed. To this end, the project was submitted to the Research Ethics Committee, obtaining a favorable opinion and interviews were conducted with milk producers. 16 producers were interviewed in cities in the interior of the States of Minas Gerais and Rio de Janeiro, where they declared the advantages, disadvantages, forms of use, cultivation methods and production values of the forage. According to research data, Capiáçu has been meeting the needs of rural producers in relation to the volume of green mass production and results in the milk production.

Keywords: Forage conservation. Elephant Grass. Dairy property.

AGRADECIMENTOS:

Agradeço ao UNIFESO por me proporcionar um aprendizado de qualidade e aos produtores rurais que aceitaram colaborar com o trabalho.

REFERÊNCIAS:

BRASIL. Ministério da Agricultura, Pecuária e Abastecimento. Valor Bruto da Produção Agropecuária. [acesso 19 abr. 2023.] Disponível em:<<https://www.gov.br/incra/pt-br/assuntos/governanca-fundiaria/modulo-fiscal>>.

Junior WCPM, Hott MCA, Andrade RG. In: Rocha DT, Carvalho GR, Bernardo WF, Rentero N, Albuquerque A. Grandes fazendas produzem 10% a mais de leite em 2021. Juiz de Fora: Embrapa Gado de Leite, 2022. Cap. 11, P. 40-41.

Camargo AC, Novo ALM, Mendonça FC, Bergamaschi MACM. Recomendações técnicas para produção eficiente de leite. Circular técnica. 2009; 1-7.

Pereira AV, Ledo FJS, Morenz MJF, Leite JLB, Brighenti AM, Martins CE "et al.". BRS Capiáçu: cultivar de capim-elefante de alto rendimento para produção de silagem. Comunicado técnico. 2016; 79 (1), 1-6.

Rosa PP, Silva PM, Chesini RG, Oliveira APT, Sedrez PA, Faria MR et al. Características do Capim Elefante *Pennisetum purpureum* (Schumach) e suas novas cultivares BRS Kurumi e BRS Capiáçu. Pesquisa Agropecuária Gaúcha. 2019; 25 (1): 70-84.

BRASIL. Instituto Nacional de Colonização e Reforma Agrária. Módulo Fiscal. [acesso 01 out. 2023.] Disponível em:<https://www.gov.br/incra/pt-br/assuntos/governanca-fundiaria/modulo-fiscal>.

Assis AG, Stock LA, Campos OF, Gomes AT, Zoccal R, Silva MR et al. Sistemas de produção de leite no Brasil. Circular técnica. 2005; 1-6.

- Costa JL, Novaes LP, Sá WF, Monteiro JBN. Sistema de produção de leite a pasto com rebanho mestiço: 25 anos de informações. Circular técnica. 2003; 1 (1): 1-51.
- Carvalho GR, Oliveira SJM, Beskow WB. Mudanças na produção leiteira na geografia brasileira: o avanço do Sul. Agropecuária Catarinense. 2017; 30 (2): 13-16.
- Reichert LJ. A administração rural em propriedades familiares. Teoria e evidência econômica. 1998; 5 (10): 67-86.
- Retore M, Alves JP, Junior MAPO, Mendes SS. Qualidade da silagem do capim-elefante BRS Capiáçu. Comunicado técnico. 2020; 261 (1): 1-10.
- Pereira AV, Ledo FJS, Morenz MJF, Leite JLB, Brighenti AM, Martins CE et al. BRS Capiáçu: cultivar de capim-elefante de alto rendimento para produção de silagem. Comunicado técnico. 2021; 79 (1): 1-6.
- Jobim CC, Sarti LL, Santos GT, Branco AF, Cecato U. Desempenho animal e viabilidade econômica do uso da silagem de capim-Elefante em substituição a silagem de milho para vacas em lactação. Acta Scientiarum. Animal Sciences. 2006; 28 (2): 1-7.
- Retore M, Alves JP, Junior MAPO, Galeano EJ. Manejo do capim BRS Capiáçu para aliar produtividade à qualidade. Comunicado técnico. 2021; 263 (1): 1-9.
- Cardoso EG, Silva JM. Silos, silagem e ensilagem. 4p. Embrapa Gado de Corte. 1995. [acesso 4 out. 2023]. Disponível em: <https://old.cnpqc.embrapa.br/publicacoes/divulga/GCD02.html>.
- Gonçalves LC, Borges I, Borges ALCC, Ferreira PDS. Alimentos para gado de leite. Alimentos para gado de leite. 2009; 1-6.
- Zimmer AH, Macedo MCM, Kichel AN, Almeida RG. Degradação, recuperação e renovação de pastagens. Documentos. 2012; 21 (1): 1-42.
- Zanine AM, Santos EM, Ferreira DJ, Oliveira JS, Almeida JCC, Pereira OG. Avaliação da silagem de capim-elefante com adição de farelo de trigo. Archivos de Zootecnia. 2006; 55 (1): 75-84.

CARCINOMA DE CÉLULAS ESCAMOSAS COM ABORDAGEM CIRÚRGICA PELA TÉCNICA DE URETROSTOMIA EM CÃO – RELATO DE CASO

Isabela da Rocha de Medeiros¹; Denise de Mello Bobany²; Maria Eduarda Monteiro Silva²;
Gabriel Bobany de Queiroz²; Fernando Luis Fernandes Mendes²

RESUMO

O carcinoma de células escamosas (CCE) é uma neoplasia que afeta a pele e as mucosas dos animais de companhia, como cães e gatos. Sua prevalência tem aumentado devido ao aumento na expectativa de vida dos animais e à maior exposição à luz ultravioleta, especialmente em animais de pelagem clara. O objetivo deste trabalho é relatar o caso de um canino com diagnóstico de CCE, bem como analisar a conduta terapêutica tomada para ele à luz da bibliografia disponível acerca do tema. O tratamento do CCE pode envolver a realização de diversas terapias, incluindo a radioterapia, quimioterapia, eletroterapia, cirurgias como criocirurgia, paliativas ou curativas, a depender da indicação, evolução do carcinoma e se há metástase identificada. O cão do relato, um Pitbull de 9 anos, com pelagem branca e marrom, com sensibilidade e hiperemia em corpo peniano, com queixa por parte do tutor por não haver a resolução do problema e nenhuma realização anterior de biópsia. Diante dos exames laboratoriais e de imagem solicitados, atrelados ao quadro clínico do canino, foi realizada uma uretrostomia e encaminhado material coletado para análise histopatológica, que evidenciou o CCE em corpo peniano. O canino seguiu o pós operatório sem intercorrências e retornou no tempo previsto para avaliação, em que foram retirados os pontos cirúrgicos e a sonda vesical, tendo alta veterinária no mesmo dia.

Palavras-chave: Carcinoma. Cães. Oncologia.

INTRODUÇÃO

As neoplasias de pele e seus anexos são muito comuns em países de clima tropical, como por exemplo o Brasil, devido à exposição crônica dos animais à radiação ultravioleta. Esse fenômeno se intensifica nos animais de pele clara, onde há maior observação da doença (1,2,3). A neoplasia é comum em equinos, bovinos, felinos e caninos, incomum em ovinos e rara em caprinos e suínos. Em todas as espécies a neoplasia pode ocorrer em animais jovens, mas a incidência aumenta com a idade. Em cães, a maior incidência é entre 6 e 13 anos de idade (4). Também conhecido como carcinoma de células espinhosas, carcinoma espinocelular ou carcinoma epidermoide, é um tumor maligno que afeta os queratinócitos (5,6). De Nardi et al. (7) afirmam que o Brasil sofre grande influência das alterações da camada de ozônio, com isso acaba recebendo volumosas incidências de radiação ultravioleta (UV), o que torna o CCE frequente entre os cães, por ser a radiação um dos principais fatores ligados a iniciação e ao desenvolvimento dessa neoplasia. Os animais imunossuprimidos possuem um risco maior para desenvolver a neoplasia. A luz solar, além de seus efeitos sobre o DNA, também parece exercer um efeito imunossupressor direto e, pelo menos, transitório sobre a pele, afetando a função normal de vigilância das células de Langherans, que são células apresentadoras de

1 Discente em Medicina Veterinária do UNIFESO – isabelaroocha@outlook.com

2 Docente do curso de Medicina Veterinária do UNIFESO – denisebobany@unifeso.edu.br;
mariaeduardasilva@unifeso.edu.br; gabrielqueiroz@unifeso.edu.br; fernandoluisfernandes@unifeso.edu.br

antígenos na epiderme e que atuam como sentinelas do sistema imunológico (2). Em cães, a neoplasia ocorre mais frequentemente na cabeça, abdome, membros posteriores e anteriores, períneo e dígitos, e cães com menor cobertura pilosa, de coloração branca ou malhada, que passam grandes períodos de tempo ao ar livre tem uma maior incidência do CCE, que tende a ocorrer no abdômen ventral e cabeça (4). A primeira alteração significativa ocorre nas junções mucocutâneas ou na pele com pouca glabra e baixa pigmentação, podendo ter a presença de massas, tumefações, espessamento ou ulceração da pele. Alguns proprietários confundem essas lesões com feridas de difícil cicatrização (3,5). Os CCEs completamente desenvolvidos são fáceis de diagnosticar. No entanto, em estágios iniciais da neoplasia, as alterações podem ser sutis. Os CCEs têm associação com a epiderme sobrejacente, embora isso nem sempre pode ser encontrado no exame microscópico. Ilhas, cordões e trabéculas de células epiteliais escamosas neoplásicas invadem a derme e o tecido subcutâneo. A quantidade de queratina, vista como um material intracitoplasmático eosinofílico fibrilar (tonofilamentos de queratina), produzida pelas células neoplásicas é bastante variável. Quando há queratinização extensa, que pode ser ortoceratótica ou paraceratótica, e em neoplasias bem diferenciadas, ocorre a formação de “pérolas de queratina”. Nas neoplasias pouco diferenciadas, poucas células exibem tonofilamentos de queratina. As células neoplásicas individualizadas apresentam núcleos grandes, ovoides e ocasionalmente vesiculares, com um nucléolo proeminente único e central, citoplasma abundante que varia de pálido a intensamente eosinofílico, com bordas celulares distintas (4). Os CCE, por serem considerados um carcinoma, possuem como possibilidade terapêutica o tratamento adjuvante com radioterapia e quimioterapia, sendo no caso a quimioterapia mais discutida em casos de apresentação de metástase (8,9). A intervenção cirúrgica é o método mais efetivo de tratamento dos pacientes oncológicos, tendo maior adesão nos casos de CCE. A excisão cirúrgica da massa é realizada com a preservação de uma margem de segurança, evitando lesionar tecidos adjacentes. A uretostomia é a realização de uma abertura cirúrgica em forma de fístula permanente tendo por objetivo drenar a urina de um segmento uretral. Está técnica pode ser realizada em cães e gatos para tratamento de neoplasias, ou mesmo de distúrbios do sistema urinário (10). Há diversos tipos de uretostomia, dependendo da localização da lesão neoplásica, para cada tipo há uma forma específica de procedimento cirúrgico, sendo elas uretostomia pré-escrotal, escrotal, perineal ou pré-púbica (11). Dentro das condutas terapêuticas para o CCE, tem sido muito utilizado a radioterapia associada ao procedimento cirúrgico, a qual é composta por duas etapas: a teleterapia, onde a radiação é emitida externamente, e a braquiterapia, com a radiação sendo implantada diretamente no tumor. A técnica tem o intuito de eliminar as células neoplásicas e evitar sua multiplicação (12). O prognóstico do carcinoma de células escamosas vai depender da localização e do estágio clínico no momento do diagnóstico. Normalmente é considerado favorável quando o diagnóstico é realizado precocemente e também quando a excisão cirúrgica completa é possível. Quando as lesões se apresentarem mais avançadas, envolvendo estruturas ósseas, o prognóstico passa a ser reservado (13,14). Os animais que apresentam tumores grandes invasivos e indiferenciados, deve-se considerar o prognóstico como ruim (15). Se o animal continuar tendo exposição solar, as chances de ocorrer recidiva continuam altas. O controle a longo prazo inclui a observação diligente, o tratamento precoce e exposição à luz solar limitada, onde o indicado é manter o animal dentro de casa durante o horário de 10:00 às 16:00, e a aplicação tópica de filtros solares (16). O presente trabalho tem como objetivo relatar o caso de um canino com diagnóstico de CCE, bem como analisar a conduta terapêutica tomada para ele à luz da bibliografia disponível acerca do tema.

RELATO DE CASO

No dia 12 de abril de 2022 foi atendido na Clínica escola de Medicina Veterinária do Unifeso um canino, macho, da raça Pitbull, 9 anos de idade, pelagem branco e marrom. No momento da consulta o animal apresentava neoformação ulcerada e aderida, em região de prepúcio e bolsa escrotal. Também apresentava aumento de linfonodo inguinal, e aumento abdominal. Havia presença de miíase nas regiões do prepúcio e bolsa escrotal, com tecido muito friável. Nesse momento, retirou-se algumas larvas. O tutor relata que o animal já passou por duas cirurgias, a fim de sanar o problema e que em nenhuma delas foi solicitada a realização de biopsia. Foi solicitada a realização de ultrassonografia abdominal e radiografia torácica. E prescrito; Omeprazol 20mg, administrar 1 cápsula pela manhã em jejum por 10 dias. Cefalexina 600mg, administrar 1 comprimido, de 12/12 horas por 6 dias. Prednisolona 20mg, administrar 1 comprimido, de 12/12 horas até novas recomendações. Nitenpiram 57mg, administrar 1 comprimido, a cada 48 horas até novas recomendações. Foi recomendada a aplicação de Unguento 1 vez ao dia e que o animal fosse mantido com o colar elisabetano. Dois dias após a consulta, no dia 14 de abril de 2022, foi feita a radiografia torácica do animal: Radiografias simples em projeções ventrodorsal e laterolateral (decúbito direito e esquerdo). O laudo das radiografias descreveu os achados da seguinte forma: “Silhueta cardíaca era acompanhada 3,0 espaços intercostais. Distância do brônquio principal ao assoalho das vértebras torácicas dentro do preconizado. Índice cardiorádico normal. Traqueia em posição anatômica e de lúmen preservado no momento da tomada radiográfica e no seguimento visualizado. Parênquima pulmonar com radiotransparência normal visualizado em estudo laterolateral direito e ventrodorsal” (Figura 1). Recessos costodiafragmáticos de angulação preservada. Aorta e veia cava caudal preservadas. Artérias e veias pulmonares sem alterações radiográficas (Figura 2). Mediastino de imagem radiográfica habitual. Cúpula diafragmática íntegra (Figura 3). O tutor retornou à clínica com o animal no dia 19 de abril de 2022 e a Médica Veterinária, junto com o tutor, optaram por fazer a cirurgia. Foi coletado sangue para realizar exames pré-operatórios. Embora limítrofes, os índices hematimétricos encontram-se majoritariamente dentro dos intervalos de referência (Figura 4). Já nos exames de bioquímica, a glicose apresentou-se aumento do limite máximo de 110,0mg/dl, apresentado o valor de 155,0mg/dl (Figuras 5). A partir do exame físico do animal, foram identificadas alterações morfológicas no corpo peniano, com hiperemia na mucosa e alteração na sensibilidade, sendo indicado a realização de uma uretostomia, com o objetivo de abrir uma comunicação do canal uretral do animal e realizar a desobstrução das vias, devido ao tecido neoplásico no prepúcio e drenagem urinária (Figura 6). A cirurgia de uretostomia foi realizada no dia 26 de abril de 2022, sem nenhuma intercorrência durante o procedimento e tampouco no pós-operatório imediato (Figura 7). No pós-operatório, uso interno foi de: Omeprazol 40 mg, administrar 1 capsula pela manhã em jejum por 10 dias. Cefalexina 600 mg, administrar 1 comprimido de 12/12 horas por 7 dias. Tramadol 50 mg, administrar 2 capsulas de 8/8 horas por 7 dias. Dipirona 500 mg, administrar 1 + ½ comprimido de 8/8 horas (em caso de dor). Meloxicam 2 mg, administrar de 24/24 horas por 3 dias, iniciando amanhã. Uso tópico: Sulfato de gentamicina, aplicar 1 vez ao dia sobre os pontos, após limpeza com gaze e soro fisiológico. Roupa cirúrgica + colar Elizabetano; repouso. Manter a sonda sempre aberta ou abrir a cada 4 horas, para esvaziamento da bexiga. A análise histopatológica do material coletado cirurgicamente evidenciou a existência do carcinoma de células escamosas em corpo peniano (Figura 8). O retorno do cão foi programado para dia 17 de maio, para retirada dos pontos e da Diante dessa situação, foi realizada a retirada dos pontos cirúrgicos e da sonda, no qual no mesmo dia o paciente teve alta pelo veterinário. Desde então, não houve retorno do paciente. sonda, com a orientação de retornar antes caso necessário. Sem nenhuma intercorrência antes dessa data, o tutor foi trazido no dia 17/05 no qual foi realizado o exame físico, inspeção da ferida operatória e no aspecto geral, onde foi constatada evolução conforme o esperado.

DISCUSSÃO

O animal do relato é da raça Pitbull diferindo de Scopel et al. (17), onde as raças de alto risco são Schnauzer, Basset Hound e Collie. Em contrapartida Kraegel e Madewell (3) afirmaram que o CCE não apresenta predisposição racial ou sexual conhecida. No presente trabalho o animal apresentou carcinoma de células escamosas na região abdominal, mais especificamente na região do prepúcio, o que está de acordo com as afirmações de Goldschmid e Hendrick (5), Wobeser et al. (18) em cães, de que o carcinoma de células escamosas é o tumor mais frequente na pele da região da cabeça, abdômen, membros, períneo e dígitos. O animal apresentava a parte ventral branca, concordando com Kraegel e Madewell (3), que afirmam que caninos com a pele não pigmentada ou branca, quando expostas a luz solar em decúbito ventral, principalmente as regiões abdominal e inguinal apresentam maior incidência. O tutor relatou nas anamneses, que o animal ficava exposto à radiação solar, apresentando como consequência dermatite crônica na região. Tal afirmação corrobora com Goldschmid; Hendrick (5), que descrevem que o desenvolvimento das lesões do carcinoma de células escamosas está associado com a exposição contínua à radiação ultravioleta. As lesões apresentadas pelo paciente possuíam aspectos de “couve-flor” e ulceração, estando de acordo com Medleau e Hnilica (1), que descrevem as lesões do CCE com aparência de “couve-flor”, possuindo tamanho variado, podendo ulcerar e sangrar facilmente. O cão desse relato foi submetido a cirurgia de uretostomia, procedimento recomendado por Jericó, Neto e Kogika (10), seguindo as orientações técnicas de Fossum (11) para esse tipo de cirurgia. O exame histopatológico da massa retirada cirurgicamente do cão desse relato evidenciou ninhos de células pleomórficas contendo pérolas de queratina e atipia celular, com comportamento acentuadamente infiltrativo, tal como descrevem Daleck e De Nardi (8) quando analisam massas irregulares de ceratinócitos atípicos que se reproduzem e invadem a derme.

Figura 1 – Radiografia Simples em projeções ventrodorsal e laterolateral direita

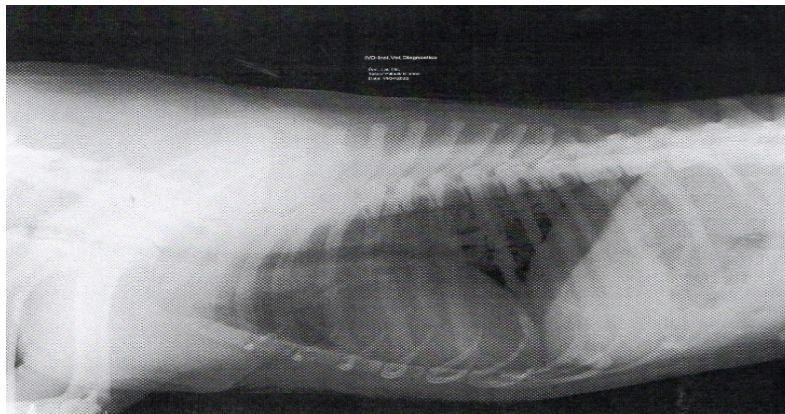


Figura 2 – Radiografia Simples em projeções ventrodorsal e laterolateral esquerdo

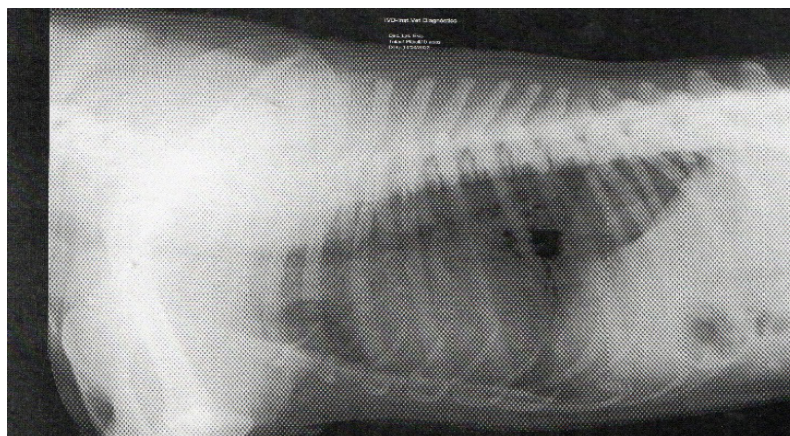


Figura 3 – Radiografia Simples em projeções ventrodorsal e laterolateral

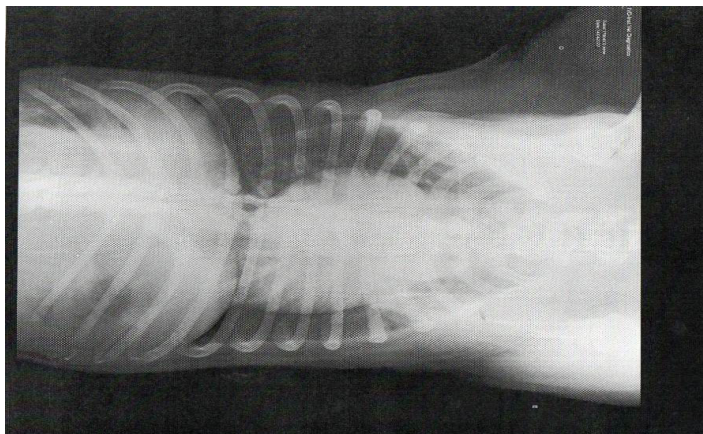


Figura 4 – Hemograma realizado pelo paciente

Hemograma com pesquisa de hematozoários				
Amostra : SANGUE				
Método : AUTOMATIZADO E MICROSCOPIA ÓPTICA				
	Resultados	Referências	Valores Relativos (%)	Referências
		>= 6 Meses		
Eritrograma				
Eritrócitos (x10 ⁹ /μL)	5,08 -	(5,5 a 8,5)		
Hemoglobina (g/dL)	12,8	(12,0 a 18,0)		
Hematócrito (%)	37	(37,0 a 55,0)		
VGM (fL)	72,8	(60,0 a 77,0)		
CHGM (%)	34,6	(32,0 a 36,0)		
Leucograma				
	(cels / μl)			
Leucócitos	10.900	(6.000 a 17.000)		
Basófilos	0	(0 a 0)	0	(a)
Eosinófilos	1.199	(120 a 1.700)	11 +	(2 a 10)
Mielócitos	0	(0 a 0)	0	(a)
Metamielócitos	0	(0 a 0)	0	(a)
Bastonetes	0	(0 a 510)	0	(0 a 3)
Segmentados	7.085	(3.600 a 13.090)	65	(60 a 77)
Linfócitos	2.398	(720 a 5.100)	22	(12 a 30)
Monócitos	218	(180 a 1.700)	2 -	(3 a 10)
Plaquetas (cels / μl)	392.000	(175.000 a 500.000)		
Proteínas Plasmáticas Totais (g/dL)	7,9	(6,0 a 8,0)		
Comentários : Sem alterações na amostra examinada.				
Hemoparasitos : No esfregaço sanguíneo confeccionado não foram encontrados hemoparasitos.				
Microfilárias : Na amostra enviada não foram encontradas Microfilárias.				

Figura 5 – Bioquímica realizada pelo paciente, onde apresenta aumento da Glicose sanguínea

Bioquímica				
Amostra : Soro				
Bioquímicas		Resultados	Referências	Métodos
Proteína Total	g/dL	7,1	(5,4 - 7,7)	
Albumina	g/dL	2,6	(2,3 - 4,0)	
Globulina	g/dL	4,4	(2,3 - 5,2)	
Relação Albumina Globulina		0,6	(0,5 - 1,7)	
Alt/Tgp	U/L	48,0	(10,0 - 88,0)	
Fosfatase Alcalina	U/L	28,0	(20,0 - 155,0)	
Uréia	mg/dL	19,0	(12,0 - 40,0)	
Creatinina	mg/dL	1,0	(0,5 - 1,5)	
Glicose	mg/dL	155,0 +	(60,0 - 110,0)	

Figura 6 – Região com CCE em paciente pré-operatório

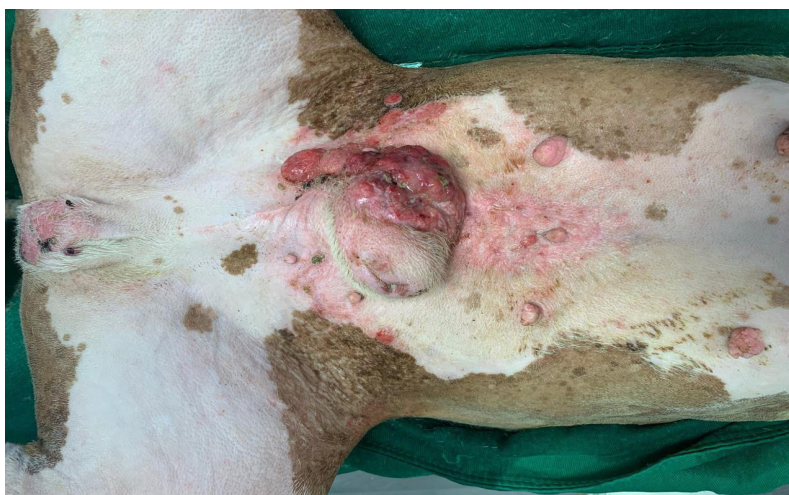

Figura 7 – Pós-operatório do cão que realizou uretrostomia devido a presença de CCE em prepúcio

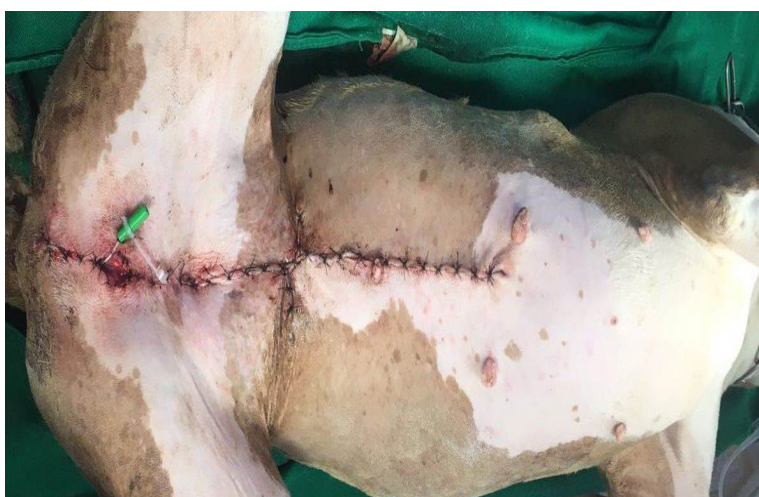

Figura 8 – Resultado da análise histopatológica

Requisição : 1.702	Paciente : Tufão	Cliente : Unifeso
Realizado : 23/05/22	Espécie : Canino	Endereço : ESTRADA WENCESLAU JOSÉ DE MEDEIR
Coletado : 26/04/22	Raça : Pit Bull	Prata - Teresópolis - Cep : 25976345
	Sexo : Macho	Requisitante : Dr(a). Carolina Israel
Rota : 1	Idade : Não Informada	Tutor : Victor da Silva Ferreira

RESULTADO HISTOPATOLÓGICO

Amostra : SEGMENTO CUTÂNEO
 Método : COLORAÇÃO: H.& E.

Macroscopia

Material analisado:

Segmento cutâneo ventral medindo 24x11x10cm contendo corpo peniano, contendo massa tumoral medindo 10x10cm, sólida e branca ao corte com superfície ulcerada. linfonodos inguinais aumentados em volume .

Microscopia

Descrição histopatológica:

Observa-se proliferação neoplásica epitelial moderadamente diferenciada em ilhas ou ninhos de células epitelioides pleomorficas exibindo **diferenciação escamosa, contendo pérolas de queratina.** Mitoses e atipias celulares são encontradas em quantidade moderada. O comportamento é acentuadamente infiltrativo e destrutivo em relação ao tecidos adjacentes. Há moderadas desmoplasia e inflamação mononuclear periférica. Os linfonodos inguinais apresentam-se hiperplásicos porém preservados em relação ao comprometimento neoplásico. A margem cirúrgica é limitrofe.

Diagnóstico histopatológico:

Carcinoma epidermoide (de células escamosas)

Observações

Comentários:

A neoplasia em questão apresenta alto potencial recidivante porém tende a ser tardiamente metastática.

CONSIDERAÇÕES FINAIS:

A exposição crônica ao sol, especialmente em áreas de pele despigmentada, foi um fator de risco significativo para o desenvolvimento de Carcinoma de Células Escamosas (CCE) no cão desse relato. O papel do veterinário no diagnóstico precoce, principalmente a realização da citologia, faz dessa condição essencial para determinar o tipo específico de câncer, seu estágio e desenvolver um plano de tratamento adequado, incluindo exames clínicos, citologia, biópsia e exames de imagem. É importante que os tutores desses pacientes estejam cientes dos sinais clínicos, como lesões cutâneas persistentes, úlceras, espessamento da pele ou dificuldades alimentares, e consultem um veterinário ao observarem qualquer sintoma preocupante. A colaboração entre tutores e profissionais de saúde veterinária é crucial para o manejo eficaz do CCE em cães e para garantir o bem-estar do animal.

ABSTRACT

Squamous cell carcinoma (SCC) is a neoplasm that affects the skin and mucous membranes of companion animals, such as dogs and cats. Its prevalence has increased due to the increase in animal life expectancy and greater exposure to ultraviolet light, especially in animals with light fur. The objective of this work is to report the case of a canine diagnosed with SCC, as well as to analyze the therapeutic approach taken for him in light of the available literature on the subject. The treatment of SCC may involve the performance of various therapies, including radiotherapy, chemotherapy, electrotherapy, surgeries such as cryosurgery, palliative or curative, depending on the indication, progression of the carcinoma and whether metastasis is identified. The dog in the report, a 9-year-old Pitbull, with white and brown fur, with sensitivity and hyperemia in the penile body, with complaints from the owner because the problem had not been resolved and there had been no previous biopsy. Given the requested laboratory and imaging tests, linked to the canine's clinical condition, a urethrostomy was performed and the collected material was sent for histopathological analysis, which showed SCC in the penile body. The canine had an uneventful post-operative period and returned within the scheduled time for evaluation, in which the surgical stitches and bladder catheter were removed, and was discharged from the hospital on the same day.

Keywords: Carcinoma. Dogs. Oncology.

REFERÊNCIAS:

- Medleau L, Hnilica KA. Dermatologia de Pequenos animais, Atlas colorido e guia terapêutico. São Paulo: Roca, 2003.
- Murphy GF, Martin C, Mihm JR. A Pele. In: Cotran RS, Kumar V, Collins T. Patologia Estrutural e Funcional. 6ªed. Rio de Janeiro: Guanabara Kogan, 2000. P.1251.
- Kraegel AS, Madewell BR. Tumores da Pele. In: Ettinger SJ, Feldmann EC. Tratado de Medicina Interna Veterinária. 5ªed. Rio de Janeiro: Guanabara Koogan, 2004. P.2254.
- Goldschmidt MH, Goldschmidt KH. Epithelial and melanocytic tumors of the skin. 4ªed. In: Meuten DJ. Tumors in domestic animals, P. 88-141, 2016.
- Goldschmidt, M. H.; Hendrick, M. J. Tumors of the Skin and Soft Tissues. In: Meuten, D. J. Tumors in domestic animals. Ames: Iowa State Press, 2002. 788 P.

- Souza, T. M. Estudo retrospectivo de 761 tumores cutâneos em cães. 2005. 296 f. Dissertação [Mestrado em Concentração em Patologia Veterinária] – Universidade Federal de Santa Maria, Santa Maria, 2005.
- De Nardi AB, Rodaski S, Sousa RS, Costa TA, Macedo TR, Rodigheri SM, Rios A, Piekarcz CH. Prevalência de neoplasias e modalidades de tratamentos em cães, atendidos no hospital veterinário da Universidade Federal do Paraná. *Archives of Veterinary Science*, 2002;7(2): 15– 26.
- Daleck CR, De Nardi AB. *Oncologia em Cães e Gatos*. 2ªed. Rio de Janeiro: Roca, 2016.
- Silveira LMG, Cunha FM, Brunner CHM, Xavier JG. Utilização de eletroquimioterapia para carcinoma de células escamosas tegumentar em felino. *Pesquisa Veterinária Brasileira*, 2016; 36(4): 297–302.
- Jericó MM, Neto JPA, Kogika MM. *Tratado de Medicina Interna de Cães e Gatos*. Rio de Janeiro: Roca, Vol. 2, 2015. 1461-1514 p. ISBN 978-85-277- 2643-6.
- Fossum TW. *Cirurgia de pequenos animais*. 4ªed. Local: Elsevier Editora Ltda, 2015. P. 2117 – 2133.
- Villalobos A, Kaplan L. *Oncologia em cães e gatos geriátricos*. São Paulo: Roca, 2011.
- Fineman LS. Tumores da pele e do tecido subcutâneo em cães e gatos. In: Rosenthal RC. *Segredos em Oncologia Veterinária*. Porto Alegre: Artmed, 2004.
- Withrow SJ, Vail DM. *Small animal clinical oncology*. Missouri: Saunders Elsevier. 2007.
- Crystal MA. Carcinoma Escamocelular Cutâneo. In: Norsworth GD, Crystal MA, Grace SF, Tilley LP. *O Paciente Felino: Tópicos Essenciais de Diagnóstico e Tratamento*. 2ªed. Barueri: Manole, 2004. cap.126, P. 532-526.
- Otrubova B. Treatment Options for Sunlight-induced Squamous Cell Carcinoma in a Cat. Senior Seminar Paper, Cornell University College of Veterinary Medicine, 2006. [acesso 04 out. 2023] Disponível em: <<https://ecommons.cornell.edu/login>>.

CARDIOMIOPATIA DILATADA SECUNDÁRIA A HIPOTIROIDISMO EM CÃO – RELATO DE CASO

Vinicius Gomes Damazio¹; Bethânia Ferreira Bastos²; Denise de Mello Bobany²;
Tatiana Didonet Lemos²; Michele Vieira de Azeredo²; Rafane Lorrane Gomes Carneiro³

RESUMO

A Cardiomiopatia Dilatada é uma afecção crônica, onde o músculo do coração está fino e dilatado, prejudicando a sua contração, com subsequente instalação de uma insuficiência cardíaca congestiva. Esta pode ser primária ou secundária a outros distúrbios, como o hipotireoidismo, afetando principalmente cães de porte grande a gigantes. Clinicamente, os cães afetados manifestam sinais de apatia, intolerância ao exercício, edema, cianose de mucosa, síncope, entre outros. O ecocardiograma é o exame padrão ouro para realizar o diagnóstico da afecção. O tratamento é realizado com o uso de inotrópicos positivos, diuréticos e vasodilatadores, com o intuito de minimizar os efeitos causados pela cardiomiopatia. O objetivo deste trabalho é relatar o caso de um canino, fêmea, da raça Cane Corso, de 7 anos de idade, diagnosticado com cardiomiopatia dilatada secundária ao hipotireoidismo. O animal apresentava hiporexia, intolerância ao exercício e apatia. Exames complementares foram realizados, como o eletrocardiograma, o ecocardiograma e dosagem hormonal, sendo possível o diagnóstico de cardiomiopatia dilatada e hipotireoidismo. Após o diagnóstico, foi prescrito um protocolo terapêutico com o uso de inotrópicos positivos, como o pimobendamil, além de reposição hormonal a base de levotiroxina sódica. Por dificuldades financeiras, o tratamento não foi continuado, o que causou a progressão das doenças e agravou o quadro clínico da paciente. O presente relato mostra a importância do minucioso exame clínico e seus exames complementares para o diagnóstico precoce da afecção. Reforça também a importância de estabelecer um tratamento assertivo, para melhorar a qualidade de vida do animal e garantir um melhor prognóstico.

Palavras-chave: Miocardiopatia. Tireóide. Canino.

INTRODUÇÃO:

A Cardiomiopatia Dilatada Canina (CMD) caracteriza-se pela dilatação das câmaras ventriculares e posterior disfunção sistólica. É uma doença cardíaca onde o músculo do coração está fino e dilatado, prejudicando a sua contração, com subsequente instalação de uma insuficiência cardíaca congestiva (ICC) (1). Afeta principalmente cães de porte grande a gigantes, observando-se maior prevalência em algumas raças como Doberman, Boxer e São Bernardo (2). As doenças metabólicas podem estar relacionadas no desenvolvimento da cardiomiopatia dilatada canina devido às interações entre o metabolismo e a função cardíaca. Os hormônios tireoidianos exercem efeitos inotrópicos e cronotrópicos positivos, ampliando tanto o número de receptores beta-adrenérgicos quanto a sua camada superficial, o que resulta em uma resposta mais sensível às catecolaminas (3). O hipotireoidismo é uma endocrinopatia causada pela deficiência nas concentrações dos hormônios T3 e T4, levando o animal a apresentar alterações que podem ser metabólicas, cardiovasculares como a cardiomiopatia dilatada, dermatológicas neurológicas e reprodutivas (3). Durante a fase oculta da (CMD), o exame físico do sistema cardiovascular pode não apresentar alterações (4) contudo

1 Discente em Medicina Veterinária do UNIFESO – viniciusdamaziovvet@gmail.com

2 Docente do curso de Medicina Veterinária do UNIFESO – bethaniabastos@unifeso.edu.br;
demisebobany@unifeso.edu.br; tatianalemos@unifeso.edu.br; micheleazeredo@unifeso.edu.br

3 Médica Veterinária Autônoma - rafanegomes@gmail.com

os principais sinais clínicos observados na cardiomiopatia dilatada são intolerância ao exercício, inapetência, síncope, perda de peso e distensão abdominal (1). O diagnóstico da cardiomiopatia dilatada é realizado através do processo de exclusão de outras condições cardíacas, pulmonares ou sistêmicas que demonstrem fisiopatologia semelhante. Quando um animal manifesta sinais clínicos que indicam a fase de manifestação da doença, a confirmação diagnóstica torna-se menos complexa. Nesse estágio, os sinais clínicos apresentados pelo animal desempenham um papel crucial, juntamente com exames complementares como radiografia de tórax, eletrocardiografia e ecocardiografia, os quais têm um papel fundamental na validação do diagnóstico (5). O ecocardiograma é considerado o exame padrão ouro no diagnóstico da cardiomiopatia dilatada. Um dos principais indicadores dessa condição é a dilatação do ventrículo esquerdo, acompanhada pela redução da capacidade contrátil do coração. Inicialmente, observa-se um aumento no diâmetro sistólico do ventrículo esquerdo, o que resulta na diminuição da fração de encurtamento (6). Como resposta compensatória, e com o objetivo de aumentar o volume de sangue bombeado, há também um aumento no diâmetro diastólico, levando a um aumento subsequente na fração de encurtamento. Em cães com a doença avançada, é possível identificar alterações tanto na função sistólica quanto diastólica, sendo frequente a detecção de regurgitação da válvula AV leve a moderada por meio da ecocardiografia Doppler.(7).No tratamento da cardiomiopatia dilatada canina é empregada uma abordagem predominantemente sintomática, visando aliviar os sinais clínicos associados à insuficiência cardíaca congestiva (ICC). O principal objetivo dessa terapêutica é melhorar a qualidade de vida do animal e reduzir a taxa de mortalidade (4). É realizado com o uso de inotrópicos, diuréticos e vasodilatadores, (5). Além disso, é crucial identificar e tratar quaisquer causas subjacentes à doença, o que contribui significativamente para a estabilização e o prognóstico favorável do animal afetado. O prognóstico da CMD é reservado, sendo influenciado pela raça, doenças secundárias, idade do animal no momento do diagnóstico e a gravidade do quadro (8). A CMD é uma doença progressiva e, uma vez que a insuficiência cardíaca congestiva (ICC) se desenvolve, o prognóstico geralmente torna-se desfavorável. No entanto, se diagnosticada na fase oculta, antes do aparecimento de sinais clínicos, é implementado um tratamento que aumente a sobrevida média dos animais afetados. Torna-se essencial uma abordagem individualizada do tratamento e monitoramento desses pacientes (9).

RELATO DE CASO:

Um canino, fêmea, Cane Corso, 7 anos de idade, não castrada, 55 kg, foi atendido em uma clínica veterinária na cidade de Niterói, Rio de Janeiro, no dia 25 de janeiro de 2023. Seu responsável referia apatia, hiporexia e relutância aos exercícios, que foram notados há 2 semanas. O animal estava com vermifugação e vacinação atrasadas e não fazia uso de medicamento preventivo contra o verme do coração. Não havia histórico de vômito ou diarreia. Ao exame clínico, a médica veterinária observou que o animal apresentava mucosas normocoradas e TPC normal, leve hepatomegalia, sem sensibilidade abdominal. Na ausculta cardio-pulmonar foi identificado um sopro de mitral grau I. Então, foram solicitados exames complementares para melhor elucidação do quadro clínico. Por opção do tutor, tais exames seriam realizados posteriormente. Foi receitado apenas um complexo vitamínico a base de cobamamida 1 mg e cloridrato de ciproptadina 4 mg (Cobavital®, 2 comprimidos, a cada 12 horas, por 14 dias). No dia 01 de fevereiro houve o retorno do animal da clínica para realização dos exames complementares. Como o cão não estava em jejum, optou-se em fazer a coleta de sangue em um outro momento. Neste dia, realizou-se a ultrassonografia abdominal, que revelou hepatopatia e gastroenterite, sem outras alterações importantes. Cinco dias após, a cadela foi levada para consulta com a cardiologista, para realização de ecocardiograma e eletrocardiograma. O ecocardiograma revelou uma insuficiência de valva mitral leve, sem repercussão

hemodinâmica no momento do exame, ventrículo esquerdo apresentando dimensão sistólica aumentada, distância E-Septo aumentada, fração de encurtamento e ejeção reduzidas, o estudo apresenta características compatíveis com cardiomiopatia dilatada. O eletrocardiograma apresentou linha de base com pontos de irregularidade, sendo que a paciente estava estressada durante o exame. Após a interpretação dos resultados do exame cardiológico, a cardiologista receitou Pimobendamide manipulado na dose de 13,75, por via oral, a cada 12 horas, uso contínuo ou até novas recomendações. Neste momento, foram solicitados exames de sangue adicionais para investigação de desordens nutricionais e hormonais que pudessem justificar o quadro de miocardiopatia dilatada. Dentre os exames sugeridos estava a dosagem de T4 livre por diálise, TSH, T4 total, carnitina e taurina, além do hemograma e perfis hepático e renal. Em 05 de março de 2023, o animal foi levado para atendimento para realização dos exames hematológicos, bioquímicos e hormonais que já haviam sido solicitados. Neste momento, o tutor afirmou que ainda não havia iniciado a medicação prescrita pela cardiologista, devido a problemas financeiros. Assim, este concordou em fazer parte dos exames solicitados. O hemograma apresentou uma anemia normocítica normocrômica e hiperproteinemia. No exame bioquímico, houve uma alta de fosfatase alcalina, e as outras taxas estavam dentro do seu padrão normal. Ressaltou-se ao tutor a importância de se iniciar o tratamento com o pimobendamide o quanto antes, para frear a evolução da doença cardíaca e o desenvolvimento de um quadro de insuficiência cardíaca congestiva, que agravaria muito o quadro clínico do animal. No dia 09 de março saiu o resultado do exame hormonal, que revelou um valor de T4 livre por diálise abaixo da normalidade, compatível com hipotireoidismo. Assim, foi receitado também o uso do hormônio levotiroxina sódica, na dose manipulada de 1100 mcg, de 12 em 12 horas, até novas recomendações. O responsável foi alertado sobre a necessidade de acompanhamento contínuo do animal, especificamente do seu quadro hormonal e cardiológico para um bom prognóstico do quadro. Assim, solicitou-se que em um mês fosse realizada a dosagem de T4 total pós levotiroxina e, em três meses, a avaliação cardiológica deveria ser repetida. Porém, não houve retorno do animal à clínica. Seis meses após a última consulta, foi realizado contato telefônico e a tutora informou que, por razões financeiras, o animal não estava recebendo as medicações receitadas. Além disso, descreveu um quadro de intenso emagrecimento, cansaço e apatia do animal. Assim, concluiu-se que o paciente carecerá de tratamento e acompanhamento clínico.

DISCUSSÃO:

O animal do relato que apresentava miocardiopatia dilatada era um cão de grande porte a gigante, fato este que concorda com o que é descrito na literatura Tidholm et al (10). Por outro lado, o canino em questão era da raça Cane Corso, que apesar de ser uma raça gigante, não é citada como uma raça predestinada a desenvolver a afecção. Tidholm e Jonsson (11) citam as raças Doberman Pinscher, São Bernardo e Boxers como tendo susceptibilidade. O animal apresentava apatia, hiporexia e relutância aos exercícios, o que corrobora com Nelson e Couto (2), que afirmam que esses os sinais clínicos comuns que são apresentados na progressão da Insuficiência Cardíaca Congestiva. Na ausculta cardiopulmonar foi identificado um sopro de mitral grau I, o que vai de acordo com Wess et al (7), que relatam ser frequente a detecção de uma leve regurgitação da valva átrio ventricular. O diagnóstico da cardiomiopatia dilatada foi confirmado a partir dos exames complementares, o que vai de acordo com Dukes e McWan et al (5), que dizem que exames como a radiografia de tórax, eletrocardiograma e ecocardiograma são essenciais para o diagnóstico da mesma. O animal presente relato foi submetido ao ecocardiograma que de acordo com Stern e Ueda (6) é o exame padrão ouro para o diagnóstico da cardiomiopatia dilatada. O exame relevou dimensão sistólica aumentada no ventrículo esquerdo que corrobora com Stern e Ueda (6), que afirmam

que ocorre um aumento no diâmetro sistólico desta câmara cardíaca, resultando na diminuição da fração de encurtamento. O eletrocardiograma do paciente não apresentou alterações pertinentes, o que contraria autores como Elliott (12) e Stern e Ueda (6), que descrevem alterações comuns como fibrilação atrial e complexos QRS largos ou altos. Frente às alterações ecocardiográficas e o histórico clínico do cão de fraqueza e cansaço, caracterizado pela intolerância a exercícios, o paciente pode ser inserido no estágio III da doença cardíaca. Assim, de acordo com O' Grady e O' Sullivan (8), o tratamento neste estágio incluem medicamentos para retardar a progressão da afecção. Neste contexto, foi receitado para o canino o uso de pimobendamil, medicação com propriedade inotrópica positiva e dilatadora. Tal protocolo concorda com Jericó, Neto e Kogika (13) e McWan (4), que citam a vantagem deste fármaco em melhorar a contratilidade cardíaca e reduzir a carga de trabalho do coração. Uma vez iniciada a terapia medicamentosa, a médica veterinária solicitou exames complementares adicionais, como dosagem de hormônios tireoidianos, de L-carnitina e taurina, a fim de identificar outras alterações fisiológicas que justificassem tal cardiopatia. A tutora só pode realizar a dosagem de T4 livre por diálise, que confirmou hipotireoidismo. Esta alteração condiz com os estudos de Phillips e Harkin (14), que afirmam que a deficiência do hormônio tireoidiano pode prejudicar a função cardíaca, afetando o metabolismo energético do coração e assim, contribuindo para a pressão da cardiomiopatia dilatada. O prognóstico do paciente é muito desfavorável, uma vez que este apresenta uma doença cardíaca degenerativa crônica e não está recebendo as medicações adequadas para tratamento da cardiopatia e do hipotireoidismo. Autores, como O' Grady e O' Sullivan (8) e Ware (9), já relatam um prognóstico reservado em casos de miocardiopatia dilatada. Sem o controle terapêutico adequado, há a tendência de evolução da doença, agravamento da ICC e menor sobrevida do animal.

CONSIDERAÇÕES FINAIS:

O canino do presente relato era da raça Cane Corso, de 7 anos de idade, que foi diagnosticado com cardiomiopatia dilatada secundária a hipotireoidismo. Considerando o porte da raça, a idade e o quadro clínico apresentado pelo animal e por meio dos exames complementares foi possível diagnosticar a cardiomiopatia dilatada e o hipotireoidismo. O estudo ressalta a importância do conhecimento da cardiomiopatia dilatada e a realização do diagnóstico precoce da afecção, a fim de estabelecer um protocolo de tratamento adequado para cada paciente afetado. Além disso, reforça a necessidade de uma abordagem diagnóstica detalhada, buscando a identificação de fatores associados, como a predisposição genética, deficiências nutricionais e desordens metabólicas, como o hipotireoidismo. Isto possibilita um tratamento direcionado, que trará mais qualidade de vida e sobrevida ao paciente. Por fim, é válido apontar a importância do comprometimento do tutor com as medicações prescritas, revisões necessárias e exames periódicos para acompanhamento do quadro, resultando em um melhor prognóstico para o animal.

ABSTRACT

Dilated Cardiomyopathy is a chronic condition where the heart muscle becomes thin and dilated, impairing its contraction, subsequently leading to congestive heart failure. This can be primary or secondary to other disorders, such as hypothyroidism, primarily affecting large to giant breed dogs. Clinically, affected dogs exhibit signs of apathy, exercise intolerance, edema, mucosal cyanosis, syncope, among others. Echocardiography is the gold standard examination for diagnosing the condition. Treatment involves the use of positive inotropes, diuretics, and vasodilators, with the aim of minimizing the effects caused by cardiomyopathy. The purpose of this work is to report the case of a 7-year-old female Cane Corso canine diagnosed with secondary dilated cardiomyopathy due to hypothyroidism. The animal

presented with hyporexia, exercise intolerance, and apathy. Additional tests were performed, including electrocardiography, echocardiography, and hormonal assays, allowing for the diagnosis of cardiomyopathy and hypothyroidism. After the diagnosis, a therapeutic protocol was prescribed, involving the use of positive inotropes like pimobendan and levothyroxine sodium. Due to financial difficulties, the treatment was not continued, resulting in disease progression and worsening of the patient's clinical condition. This report underscores the importance of a meticulous clinical examination and complementary tests for early diagnosis of the condition. It also emphasizes the significance of establishing an effective treatment plan to improve the animal's quality of life and ensure a better prognosis.

Keywords: Cardiomyopathy. Thyroid. Canine.

REFERÊNCIAS:

- Guttmann Op, Mohiddin Sa, Elliott Pm. Present Selected Research That Has Driven Recent Advances in Clinical Cardiology. *Almanac 2014: The National Society Journals*. 2014;27(4):130-131
- Nelson WR, Couto GC. Distúrbios do Sistema Digestório. In: Nelson WR, Couto GC. *Medicina Interna de Pequenos Animais*. 5. ed. Rio de Janeiro: Elsevier; 2015. P. 1113-1123.
- Beier P, Reese S, Holler P, Simak J, Tater G, Wess G. The role of hypothyroidism in the etiology and progression of dilated cardiomyopathy in Doberman Pinschers. *Journal of veterinary internal medicine*. 2015 Oct 10:141-149.
- McEwan JD, Canine dilated cardiomyopathy 2. Pathophysiology and treatment. *In Practice*. 2000 Nov 01:520-530.
- Dukes-Mcewan J, et al. Proposed guidelines for the diagnosis of canine idiopathic dilated cardiomyopathy. *J Vet Cardiol*. 2003;5(2):7-19.
- Stern J, Ueda Y. Inherited cardiomyopathies in veterinary medicine. *Pflügers Arch - Eur J Physiol*. 2018;471(5):745-753.
- Wess G, et al. Prevalence of Dilated Cardiomyopathy in Doberman Pinschers in Various Age Groups. *J Vet Intern Med*. 2010;24(3):533-538
- O'grady Mr, O'sullivan Ml. Dilated Cardiomyopathy: An Update. *Vet Clin Small Anim*. 2004;34(5):1187-1207.
- Ware W. *Cardiovascular disease in small animal medicine*. CRC Press; 2007.
- Tidholm A, Häggström J, Bogarelli M, Tarducci A. Canine Idiopathic Dilated Cardiomyopathy. Part II: Pathophysiology and therapy. *The veterinary Journal*. 2001; 162(03): 182-195.
- Tidholm A, Jönsson L. Caracterização histológica da cardiomiopatia dilatada canina. *Veterinário Pathol*. 2016;42(1):1-8.
- Elliott P. Diagnosis and management of dilated cardiomyopathy. *Heart*. 2000;84(1):106-106.
- Jericó MM, Neto JPA, Kogika MM. *Tratado de Medicina Veterinária de Cães e Gatos*. Rio de Janeiro: Guanabara Koogan Ltda; 2015:3572, 3576, 3587, 3588-3594
- Phillips De, Harkin Kr. Hypothyroidism and myocardial failure in two Great Danes. *J Am Anim Hosp Assoc*. 2003;39(2):133-137

CIRCOVIROSE EM UMA GRANJA DE SUÍNO (*Sus scrofa domesticus*) – RELATO DE CASO

Phillipe Schletz Moreno¹; Daniela Mello Vianna Ferrer²; Denise de Mello Bobany²;
Maria Eduarda Monteiro Silva²; André Vianna Martins²

RESUMO

A circovirose suína é uma virose, causada por um circovírus suíno PCV tipo 2, que tem ação multissistêmica, degradando a produção de suínos no Brasil e no Mundo, sendo frequentemente fatal. Os animais acometidos são suínos após o desmame até a terminação e quando o animal não vai a óbito, se torna um doente crônico. Os animais não se desenvolvem, tendo uma grande perda de peso, demonstrando um definhamento corporal, gerando uma grande perda econômica para os produtores. O diagnóstico é feito através dos sinais clínicos e pelos achados patológicos, assim como, por exames como, PCR, imuno-histoquímica e isolamento viral. Não há tratamento específico, apenas sintomático. É feito a vacinação dos leitões no desmame, além de um manejo sanitário correto das instalações. Este trabalho tem como objetivo relatar a um caso de circovirose em uma granja de suínos. Em uma granja de suínos no município de Petrópolis/RJ, com sistema de criação de confinamento total, na creche e na recria, começaram a apresentar vários animais com uma sintomatologia variada de perda de peso (emagrecimento), com baixo desenvolvimento, assim como, sinais de problemas entéricos e respiratórios, o que levou a suspeita de circovirose suína (PCV-2) no plantel. Foi coletado uma amostra de sangue desses animais, para o diagnóstico por exame de PCR, que foi positivo para o PCV tipo 2, fechando o diagnóstico de circovirose suína. Todos os animais doentes foram a óbito. Medidas sanitárias adequadas e eficientes são necessárias para evitar a entrada do vírus na granja, além da sua propagação.

Palavras-chave: Circovírus. Suinocultura. Controle Sanitário.

INTRODUÇÃO:

O circovírus é um microrganismo infeccioso que afeta suínos, apresentando um dos genomas mais reduzidos entre os vírus que causam infecções em invertebrados. Ele se caracteriza por um genoma de fita de DNA simples e circular. A patologia associada a esse vírus tem como principal agente etiológico o Circovírus Suíno do tipo 2 (PCV-2), que pertence à família Circoviridae, gênero Circovírus. Essa infecção é altamente contagiosa e demonstra notável resistência no ambiente e essa doença causa grandes prejuízos na criação de suínos no Brasil e no mundo (1,2,3). O circovírus suíno tipo 1 (PCV) é comumente encontrado nas células de rins de suínos (PK-15) e não causa sinais clínicos em suínos. Por outro lado, o PCV-2 está associado à circovirose suína, uma doença que afeta esses animais e atualmente o PCV-2, recebeu uma nova nomenclatura (PCVAD) síndrome do desperdício do complexo circovírus suíno, é um termo abrangente para correlacionar todas as doenças em suínos associadas ao PCV-2 (2,4,5). O circovírus PCV-2 ataca o sistema imunológico dos animais e pode afetá-los em qualquer fase produtiva, desde o desmame até a terminação (1). A síndrome multissistêmica do definhamento dos suínos (SMDS) é a síndrome mais importante causada pelo PCV-2, e o seu maior problema é a duração do quadro clínico que pode persistir entre 2 anos ou mais caso o controle e as medidas de prevenções não forem empregados corretamente (6).

1 Discente em Medicina Veterinária do UNIFESO - phillipeschletzmoreno@gmail.com

2 Docente do curso de Medicina Veterinária do UNIFESO - danielaferrier@unifeso.edu.br;
denisebobany@unifeso.edu.br; mariaeduardasilva@unifeso.edu.br; andremartins@unifeso.edu.br

Algumas das síndromes associadas a este vírus são: síndrome da nefropatia e dermatite porcina (SNDP), tremor congênito suíno (TCS) (1). Os exames e estudos mais aprofundados consideraram o PCV-2 semelhante a partículas de picornavírus, RNA positivo constituído por uma de cápside 1, 2, 3, e 4 icosaédrica regular (7). Após um período de oito anos, a análise dos ácidos nucleicos extraídos de preparações purificadas dessas partículas revelou que elas continham DNA de fita única, circular e covalentemente fechado (6). No entanto, análises genômicas de múltiplos isolados do PCV-2 de diferentes partes do mundo revelaram uma notável semelhança, com uma média de 96% de homologia entre esses isolados. Recentemente, foram identificadas novas variantes do PCV-2, algumas das quais são mais patogênicas. Isso levou à classificação do PCV-2 em três tipos até 2016: PCV-2a, PCV-2b e PCV-2c. Os tipos PCV-2a e PCV-2b foram encontrados em rebanhos suínos em todo o mundo, enquanto o PCV-2c foi detectado apenas em algumas regiões da Europa (2). Porém, em uma nova técnica de genotipagem, identificou-se que o PCV2 apresenta oito genótipos distintos, indo do PCV2a ao PCV2h. Além disso, recentemente, foi identificado um novo genótipo chamado PCV2i, nos Estados Unidos. A ampla diversidade genética do PCV2 é atribuída à sua rápida taxa de evolução, semelhante à observada em vírus de RNA. Dentre esses nove genótipos, três são particularmente prevalentes em todo o mundo PCV2a, PCV2b e PCV2d, enquanto os demais possuem distribuição mais restrita (8,9,10). O genoma do PCV-2 codifica duas proteínas iniciadoras da replicação viral, ou seja, Rep e Rep', que possui algumas fases abertas de leitura (ORF). a função primária da ORF1 é codificar uma proteína essencial para a Replicação (Rep) do DNA viral. a ORF2 codifica uma proteína estrutural de 230–233 aa em PCV1 e 233–236 aa em PCV-2 do capsídeo viral com massa molecular de 30kDa. A ORF3 codifica uma proteína viral não essencial para a replicação, mas desempenha um papel importante na indução do apoptose (morte celular programada), ativando mecanismos envolvendo as caspases, proteases que desencadeiam a morte celular, o que faz que tenha a leitura aberta mais variável entre o PCV-1 e PCV-2 (2). A ORF4 possui aproximadamente 180 pb de comprimento e se sobrepõe ao ORF3 na mesma direção. A proteína ORF5, ligada ao PCV2, é uma descoberta recente com função desconhecida na disseminação do vírus. a ORF5 é crucial para ativar a autofagia pelo PCV2. Ao expressar o gene ORF5 em células e analisar uma cepa do PCV2 sem ORF5, foi observado que a ORF5 desencadeia processos como a fosforilação via PERK no retículo endoplasmático, eIF2 α , expressão de ATF4 e ativação das vias AMPK-ERK1/2-mTOR (13,14,15,16,17,18,19,20,21,22,23,24). A função do novo gene ORF6 no genoma do PCV2, analisando sua expressão e impacto funcional em células infectadas, observou-se que sua ausência não afeta significativamente a replicação viral, mas influencia as atividades de certas enzimas (caspases) e a expressão de várias citocinas. Embora a proteína ORF6 tenha potencial papel na regulação desses processos em células infectadas por PCV2, mais pesquisas são necessárias para compreender completamente suas funções na patogênese viral (24). Por ser um vírus não envelopado (ausência de envelopamento fosfolipídico), faz com que o vírus seja mais resistente ao ambiente (3,23), além de ser resistente a vários desinfetantes (3). O PCV-2 causa viremia e se espalha pelo corpo de forma sistêmica, devido à incapacidade do animal infectado de desenvolver uma resposta imunológica eficaz, invadindo células em diversos órgãos, causando lesões e, conseqüentemente, agravando a condição clínica (1,2,22,25). Esta síndrome apresenta uma variedade de sinais clínicos e enfraquece o sistema imunológico, tornando os suínos mais suscetíveis a infecções secundárias (2). O PCV-2 também está relacionado à forma epidêmica da Síndrome de Dermatite e Nefropatia Suína (SDNS) e pode ser detectado em tecidos de suínos afetados por essa síndrome. Normalmente, a SDNS é a primeira manifestação clínica da infecção por PCV-2 que ocorre em um rebanho suíno, e é seguida pela Síndrome Multisistêmica da Dermatite Suína (SMDS). Mas a participação do PCV-2 na patogênese da SDNS ainda não foi completamente esclarecida (2,22). A circovirose é uma virose de

etiologia multifatorial, sendo considerada decorrente de superlotações, má qualidade do ar, misturas de lotes, idade, estado imune do leitão, fatores imunostimulantes, estresse e bem-estar. Os leitões de 5 a 13 semanas de idade, que estão em fase de crescimento/terminação são os mais susceptíveis para ocorrência dessa doença (25). O circovírus PCV-2, agente responsável, da circovirose suína, geralmente, acomete suínos após o desmame em fase de crescimento/terminação (3). O PCV-2 acomete suínos entre 5 e 16 semanas de idade por via oronasal (2). E devido à diminuição da imunidade, a identificação pode se tornar mais complexa, mesmo com características histopatológicas claras (1). Geralmente, 50% os animais infectados pelo circovírus vão a óbito em menos de oito dias, e os sobreviventes evoluem para um estado avançado de debilitação, onde se inicia o processo de definhamento extremo sem possibilidade de recuperação e desempenho produtivo insuficientes (2). O PCV-2 é transmitido horizontalmente por contato com fluidos corporais de suínos infectados, como saliva, urina, fezes e secreções nasais, sendo a forma mais comum. Isso pode resultar em morte embrionária, mumificação e natimortos quando porcas infectadas transmitem o vírus aos fetos. O sêmen de machos infectados também pode conter o DNA do circovírus e representar uma fonte de disseminação, causando falhas reprodutivas em matrizes inseminadas. A contaminação ambiental ocorre através de água, alimentos, solo, pastagens e insetos infectados, servindo como meio de transmissão do circovírus (2). Na circovirose suína, os principais sintomas incluem emagrecimento gradual, perda de apetite, aumento dos linfonodos, diarreia persistente e problemas respiratórios que não respondem aos tratamentos usuais na suinocultura. Outros sintomas possíveis são palidez, icterícia e úlceras gástricas (6). A síndrome de definhamento multissistêmico dos suínos (SMDS) é o principal sinal clínico do PCV-2, aparecendo entre a 8ª e 16ª semana, embora a transmissão ocorra entre a 5ª e a 16ª semana. O vírus também pode causar outras manifestações clínicas. Os sinais visíveis incluem aumento dos linfonodos, atrofia do timo, problemas pulmonares, diarreia crônica e dificuldades respiratórias que não respondem a tratamentos antimicrobianos convencionais. Contudo, essas lesões nem sempre estão presentes, não podendo ser usadas como indicadores. Outros sintomas possíveis são palidez, icterícia e úlceras gástricas (1,2,23). Na circovirose suína, os sinais clínicos mais comuns de serem observados são depressão, perda de peso, diminuição do ganho de peso diário (GPD), taquipneia, dispneia, icterícia, febre, palidez cutânea, diarreia, anemia, refugos, dermatite, nefropatia, pneumonia intersticial, enterite aumento do tamanho dos linfonodos, respiração ofegante, lesões de pele representadas por pápulas e placas vermelhas e abortos. Além disso, esta doença também pode levar os animais acometidos ao óbito (26). O PCV-2 geralmente está associado a outras infecções em infecções mistas. Quando atua sozinho, pode causar pneumonias, enterites e distúrbios reprodutivos. Isso se manifesta com pneumonia intersticial proliferativa e necrosante, enterite com granulomas, problemas reprodutivos como abortos e natimortalidade, além de tremores congênitos, doenças do sistema nervoso central e morte súbita em leitões desmamados (2,6,22). Outros sinais clínicos podem estar presentes, quando associados a infecções secundárias, como a pneumonia enzoótica (PNE) (*Mycoplasma hyopneumoniae*), colibaciloses, doença de Glasser (*Haemophilus parasuis*), Salmonelose, PRRSV, PPV, SIV e infecções cutâneas por *Staphylococcus* (1,2,23). Estas podem causar alterações, como polisserosite, hepatização pulmonar e colite, dependendo das infecções secundárias envolvidas (22). O diagnóstico da circovirose suína (PCV-2), também conhecida como síndrome multissistêmica de definhamento suíno (SMDS), envolve a análise de sintomas clínicos, alterações patológicas e o uso de técnicas como imuno-histoquímica e PCR para detecção do PCV-2. É crucial considerar sintomas como perda de peso, problemas respiratórios, diarreia, bem como alterações macroscópicas, incluindo aumento dos linfonodos e lesões nos rins. As alterações microscópicas, como a presença de corpos de inclusão basofílicos em macrófagos, são diagnósticas em alguns casos (6). O

diagnóstico diferencial é importante para distinguir outras infecções com sintomas semelhantes, como a diarreia causada por *Lawsonia* e *Brachyspira*. Além disso, devido à possível coinfeção pelo PCV-2 e PRRSV, algumas lesões antes atribuídas ao PRRSV podem ser causadas pelo PCV-2. (22). Na circovirose, também são observadas lesões nos rins, que se apresentam pálidos, com aumento de tamanho, cápsula aderente, superfície irregular e, ocasionalmente, pequenos pontos vermelhos dispersos no córtex. Em alguns casos, não são observadas alterações macroscópicas, e o diagnóstico é estabelecido por meio da detecção de vasculite necrótica sistêmica (2,22). Não há tratamento específico para o PCV-2 (2,25,27,28). Recomenda-se o uso de antimicrobianos para tratar infecções secundárias em animais infectados. Os animais doentes devem ser isolados em baias de quarentena, afastados daqueles sem sintomas, até a confirmação do agente patológico. Durante o período de espera do diagnóstico, é essencial fornecer fácil acesso à água e alimentos, além de aplicar o antimicrobiano apropriado e terapia de suporte, como soluções hidroeletrólíticas, polivitamínicos, aminoácidos e energéticos. Se a confirmação apontar o PCV-2 como o agente, o abate sanitário é recomendado para evitar maior contágio na granja, seguido da limpeza das áreas frequentadas pelos animais, visto que o vírus é resistente ao ambiente (2,25,28). O controle da circovirose suína envolve identificação e eliminação de fatores de risco, redução do estresse no ambiente suinocultor e adoção de medidas preventivas. Não há tratamento específico para suínos afetados, e a resistência do agente no ambiente é um desafio (6,22,28). A prevenção da doença inclui a vacinação de porcas e marrãs com uma vacina inativada e adjuvante oleoso para proteger os leitões. Os leitões também devem ser vacinados a partir de três semanas de idade (27). Além disso, a higiene das instalações e o período de vazio sanitário são essenciais, embora os circovírus sejam resistentes a desinfetantes, especialmente quando protegidos por matéria orgânica (3). Para granjas livres da doença, a biossegurança rigorosa é crucial, tanto externamente (controle de visitantes, veículos, acesso de animais) quanto internamente (uso de desinfetantes, controle de vetores, manejo de instalações). Essas práticas são fundamentais para manter um ambiente livre de PCV-2 e evitar sua disseminação (2,6,28). Esse trabalho tem como objetivo relatar a ocorrência de circovirose em uma granja de suíno (*Sus scrofa domesticus*).

RELATO DE CASO:

Este caso é sobre uma granja de suínos de linhagem genética Topigs, sendo comprados animais machos e fêmeas de marca comercial, apesar de terem avós machos e fêmeas para reposição. O manejo reprodutivo era feito, tanto através da monta natural, quanto por inseminação artificial. A granja era localizada no bairro da Posse, no município de Petrópolis, RJ, com um sistema de criação de confinamento total (SISCON) de todas as fases de criação, tendo um ciclo completo de produção, com 720 matrizes. Neste sistema as maternidades e a pré-creche eram suspensas, enquanto, a creche passa ser no chão. As maternidades eram dispostas em salas separadas com gaiolas individuais. Como a localização da granja era de clima frio, estas fases de maternidade, pré-creche e creche tinham aquecimento, entretanto, as fases de crescimento e terminação não. O manejo alimentar dos animais era feito de acordo com cada protocolo estabelecido por categoria animal, que se baseiam em concentrado e fibras, sendo a ração produzida na própria granja, pois a propriedade tinha uma fábrica de ração para produção própria. A granja não tinha um programa de biossegurança adequado, portanto, não tinha um controle de entrada e saída de pessoas, produtos e transportes de veículos, inclusive, toda vez que compradores iam na granja era permitido a entrada dos mesmo para a escolha dos animais. O manejo de uma forma geral era muito deficiente. 27 Em relação ao manejo sanitário, apesar da existência de vários casos de Micoplasmose (Pneumonia Enzoótica dos Suínos), a granja não tinha nenhum protocolo de vacinação, não sendo nenhum animal vacinado contra circovirose e micoplasmose.

Além disso, os animais acometidos pela micoplasmose, também não são tratados. A granja tinha vários ambientes frios e com a presença de lâmina d'água na terminação (Figura 01 e 02), que complicava ainda mais a situação da higiene e do controle sanitário dos animais. No sistema da granja, todos os animais são separados por lotes com grupos de mesma idade, porém começou a ser observado uma notável diferença no tamanho e no desenvolvimento de muitos dos animais. A falta de uniformidade entre os animais dos lotes era bem visível (Figura 03 e 04), o que resultava em prejuízos financeiros significativos ao produtor. Além disso, na creche e na recria, começaram a apresentar vários animais com uma sintomatologia variada de perda de peso (emagrecimento), com baixo desenvolvimento, assim como, sinais de problemas entéricos e respiratórios, o que levou a suspeita de circovirose suína (PCV-2) no plantel, apesar da propriedade enfrentar sérios problemas relacionados à Micoplasmose (Pneumonia Enzoótica dos Suínos). Foi então coletado uma amostra de sangue desses animais, para o diagnóstico por exame de PCR, que foi positivo para o PCV tipo 2, fechando o diagnóstico de circovirose suína. Não foi aplicado nenhum tipo de tratamento para esses animais, assim como não foi feita a separação desses animais dos lotes. Todos os animais doentes foram a óbito. O resultado dos exames de PCR foi positivo para o PCV-2, confirmando assim os casos de circovirose na propriedade. Como esta não tinha nenhum controle nada foi feito, sendo os animais que permaneceram vivos encaminhados para o abate no matadouro de inspeção estadual localizado na Posse mesmo, mas depois este fechou e os animais passaram a ser encaminhados para o matadouro de Três Rios/RJ. Como medida profilática foi recomendado a vacinação dos animais do plantel, com a vacina conjunta de PCV-2 mais Micoplasma, além das demais medidas sanitárias de controle e higiene, mas é sabido que apesar de terem dito que fariam os protocolos de vacinação, eles não fizeram. E então ocorreu encerramento das ações dessa instalação, que revela um cenário complexo no qual a presença desse agente patogênico pode ter desempenhado um papel crucial. Não se trata apenas do término de uma operação agrícola, mas de um desafio adicional para os envolvidos na gestão, evidenciando as interações entre saúde animal, gestão pecuária e sustentabilidade econômica. As implicações na cadeia de fornecedores e na dinâmica econômica local destacam a necessidade de compreender e abordar adequadamente as doenças associadas ao circovírus. A difícil decisão de encerramento ressalta a urgência de estratégias adaptativas no setor agropecuário, reforçando a importância de medidas preventivas e soluções inovadoras diante das constantes mudanças no ambiente de produção.

DISCUSSÃO:

Neste relato caso, a granja comprava animais machos e fêmeas de marca comercial da linhagem genética Topigs, assim como, o manejo reprodutivo era feito tanto da monta natural, quanto da inseminação artificial, porém, conforme cita Zanella (2), o vírus pode ser transmitido de forma horizontal e vertical, o que quer dizer que pode ser transmitido tanto no contato entre os animais, quanto no ambiente contaminado, além que o sêmen de machos infectados pode contaminar fêmeas e fetos. No presente relato, a falta de aquecimento nas fases de crescimento e terminação, além das lâminas d'água em algumas baias, facilitava a baixa imunidade dos animais, além de causar estresse, concordando com Costa (28), que dizem que o circovirus é um microrganismo que tem potencial para afetar os suínos em diversas situações, tendo um aumento da incidência, quando os animais enfrentam condições de estresse, variações de temperatura, superpopulação e situações precárias em termos de manejo e saúde, que enfraquecem a imunidade dos animais, tornando-os mais suscetíveis a infecções e facilitando a entrada de agentes invasores. A ausência de um programa de biossegurança era um sério problema nesta granja de suínos do presente relato, pois não existia nenhum controle sanitário permitindo o livre acesso de pessoas, produtos e veículos a granja e aos animais, além de nenhum tipo de quarentena, que de acordo com Zanella (6), a forma de prevenção para a entrada do PCV-2 em granjas de suínos, são as medidas de biossegurança, como no controle de entrada

de visitantes, veículos, acesso de animais e introdução de suínos e sêmen, quanto internamente, incluindo o uso de desinfetantes, controle de vetores, manejo das instalações e minimização do estresse. Na granja do presente caso, antes de ter tido os resultados positivo para o PCV-2 (circovirose), já existiam vários casos de animais do plantel com Micoplasmose, que segundo Zanella (6) e França (1), a circovirose gera uma maior suscetibilidade dos animais a infecções secundárias e a associação do vírus com outros agentes patogênicos, 33 destacando-se o Síndrome Respiratório e Reprodutivo Porcino (PRRSV), o Parvovírus Porcino (PPV), a Influenza Suína (SIV), o Mycoplasma e o Haemophilus. Neste caso, os animais que apresentaram as manifestações clínicas que levaram ao quadro positivo de circovirose eram animais que estavam nas fases de creche e recria, estando de acordo com Weyrich (25) e Friebel (3), pois estes afirmam que a circovirose suína, geralmente, acomete suínos após o desmame em fase de crescimento/terminação. Os animais desse relato apresentaram um quadro variado de perda de peso (emagrecimento), com baixo desenvolvimento, assim como, sinais de problemas entéricos e respiratórios, o que levou a suspeita de circovirose suína no plantel, que de acordo com Zanella (2), Zanella (6), Flores (22), os principais sintomas observados nos suínos incluem emagrecimento gradual, perda de apetite, aumento no tamanho dos linfonodos, diarreia crônica e sintomas respiratórios, entretanto, discordando de Zanella (2), Sant'ana (26), Castro (27), Costa (28), que afirmam que, além dessas manifestações clínicas observadas neste caso, os animais com circovirose também apresentam falhas reprodutivas, síndrome de dermatite, nefropatia suína (SDNS) e tremor congênito (TC). Neste caso, todos os animais doentes vieram a óbito, que concorda com Sant'ana (26), que afirmam que o PCV-2 pode levar os animais acometidos ao óbito e de forma rápida. No presente relato, a suspeita inicial da ocorrência da circovirose, foi devido a observação dos sinais clínicos clássicos de animais com emagrecimento, baixo desenvolvimento e problemas respiratórios e/ou diarreia, concordando com Zanella (2) e Zanella (6), que dizem que o diagnóstico inicial para esta doença deve ser estabelecido considerando a observação dos sintomas clínicos de perda nos rebanhos, correlacionando com as alterações patológicas, tanto a olho nu, quanto microscopicamente. O diagnóstico definitivo para o PCV-2 suíno, neste relato, foi feito através da realização do exame de PCR, que foi resultado positivo para o PCV-2, confirmando a ocorrência da circovirose suína no plantel, como afirmam Zanella (6) e Castro (27), que o diagnóstico definitivo para a circovirose deve ser feito através das técnicas de imunohistoquímica ou reação em cadeia da polimerase (PCR), para a confirmação da presença do PCV-2 suíno. Nesta granja não era feito nenhum tipo de protocolo vacinal para os animais, tanto para circovirose suína como para a Micoplasmose, que segundo Zanella (6), Flores (22), Costa (28) e MSD (29), a vacinação dos suínos é uma medida eficiente no controle e prevenção dessas doenças tanto no Brasil, quanto em outros países.

Figura 06- Baía de suínos com a lâmina d'água (seta)



Fonte: SILVEIRA, 2023.

Figura 02- Baía de suínos na terminação com a lâmina d'água (seta)




Fonte: SILVEIRA, 2023.

Figura 03- Suínos com a diferença de crescimento com alguns animais bem menores (seta) do que os demais



Fonte: SILVEIRA, 2023.

Figura 04- Suíno com a diferença de crescimento em relação aos demais animais (seta)



Fonte: SILVEIRA, 2023.

CONSIDERAÇÕES FINAIS:

A circovirose suína é uma preocupação crescente na indústria suinícola, e seu impacto econômico e de saúde animal é significativo. A prevenção, o diagnóstico precoce e o controle adequado são essenciais para minimizar as perdas e garantir a saúde e a produtividade dos rebanhos suínos. À medida que continuamos a aprender sobre essa doença, é imperativo que a pesquisa e a colaboração entre produtores, veterinários e cientistas continuem a avançar na busca por estratégias mais eficazes de controle e prevenção. Em resumo, este estudo sobre a circovirose suína reforça a necessidade de vigilância constante, pesquisa contínua e colaboração dentro da indústria para enfrentar os desafios apresentados por esta doença. Espera-se que as informações e análises apresentadas neste trabalho contribuam para uma compreensão mais profunda da circovirose suína e para a melhoria das práticas de controle e prevenção, com o objetivo de proteger a saúde dos suínos e a viabilidade econômica das operações suinícolas

ABSTRACT

Porcine circovirus is a virus, caused by a porcine circovirus PCV type 2, which has multisystem action, degrading pig production in Brazil and worldwide, and is often fatal. The affected animals are pigs after weaning until completion and when the animal does not die, it becomes a chronic patient. The animals do not develop, having a great loss of weight, demonstrating a body wasting, generating a great economic loss for the producers. The diagnosis is made through clinical signs and pathological findings, as well as by tests such as PCR, immunohistochemistry and viral isolation. There is no specific treatment, only symptomatic. Piglets are vaccinated at weaning, in addition to a correct sanitary management of the facilities. This study aims to report a case of circovirus in a pig farm. In a pig farm in the city of Petrópolis/RJ, with a total confinement breeding system, in the nursery and in the rearing, several animals began to

present with a varied symptomatology of weight loss (weight loss), with low development, as well as signs of enteric and respiratory problems, which led to the suspicion of porcine circovirus (PCV-2) in the herd. A blood sample was collected from these animals for diagnosis by PCR test, which was positive for PCV type 2, closing the diagnosis of porcine circovirus. All the sick animals died. Adequate and efficient sanitary measures are necessary to prevent the entry of the virus into the farm, in addition to its spread.

Keywords: Circovirus. Pig farming. Sanitary Control.

REFERÊNCIAS:

- França TN, Ribeiro CT, Cunha BMD, Peixoto PV. Circovirose suína. *Pesq. Vet. Bras.*, 2005; 25 (2): 59–72.
- Zanella JRC, Morés N. Circovirose suína. In: Megid J, Ribeiro MG, Paes AC, editors. *Doenças infecciosas em animais de produção e de companhia*. 1ª ed. Rio de Janeiro: Roca; 2016. p. 580-586.
- Friebel J, Ciconet CF, Quadros TA, Kummer AD. Relato de caso de circovirose suína. In: *Anais do 6º Simpósio de Agronomia e Tecnologia (AGROTEC)*, Itapiranga, Santa Catarina, Brasil, 6. Itapiranga, SC; 2019. p. 1-5. [acesso 12 Out. 2023] Disponível em: https://eventos.uceff.edu.br/eventosfai_dados/artigos/agrotec2019/1137.pdf.
- Chae CA. Review of porcine circovirus 2-associated syndromes and diseases. *Vet J.* 2005;169(3):326-336.
- Cino-Ozuna AG, Henry S, Hesse R, Nietfeld JC, Bai J, Scott HM, Rowland RR. Characterization of a new disease syndrome associated with porcine circovirus type 2 in previously vaccinated herds. *J Clin Microbiol.* 2011;49(5):2012-2016.
- Zanella JRC, Morés N. Circovirose suína. 1ª ed., Circular Técnica 37, Concórdia, SC: EMBRAPA Suínos e Aves; 2003. p. 1-12. [acesso 05 Out. 2023] Disponível em: <https://ainfo.cnptia.embrapa.br/digital/bitstream/item/124317/1/CIT-37.pdf>.
- Francisco-Velilla R, Embarc-Buh A, Abellan S, Martinez-Salas E. Picornavirus translation strategies. *FEBS Open Bio.* 2022;12(6):1125-1141.
- Franzo G, Segalés J. Porcine circovirus 2 (PCV-2) genotype update and proposal of a new genotyping methodology. *PLoS One.* 2018;13(12):e0208585.
- Wang Y, Noll L, Lu N, Porter E, Stoy C, Zheng W, Bai J. Genetic diversity and prevalence of porcine circovirus type 3 (PCV3) and type 2 (PCV2) in the Midwest of the USA during 2016–2018. *Transbound Emerg Dis.* 2020;67(3):1284-1294.
- Firth C, Charleston MA, Duffy S, Shapiro B, Holmes EC. Insights into the evolutionary history of an emerging livestock pathogen: porcine circovirus 2. *J Virol.* 2009;83(24):12813-12821.
- Hamel AL, Lin LL, Nayar GP. Nucleotide sequence of porcine circovirus associated with postweaning multisystemic wasting syndrome in pigs. *J Virol.* 1998;72(6):5262-5267.
- Morozov I, Sirinarumitr T, Sorden SD, Halbur PG, Morgan MK, Yoon KJ, et al. Detection of a novel strain of porcine circovirus in pigs with postweaning multisystemic wasting syndrome. *J Clin Microbiol.* 1998;36(9):2535-2541.
- Liu Q, Tikoo SK, Babiuk LA. Nuclear localization of the ORF2 protein encoded by porcine circovirus type 2. *Virology.* 2001;285(1):91-99.
- Mankertz A, Hillenbrand B. Replication of porcine circovirus type 1 requires two proteins encoded by the viral rep gene. *Virology.* 2001;279(2):429-438.

- Lekcharoensuk P, Morozov I, Paul PS, Thangthumnyom N, Wajjawalku W, Meng XJ. Epitope mapping of the major capsid protein of type 2 porcine circovirus (PCV2) by using chimeric PCV1 and PCV2. *J Virol.* 2004;78(15):8135-8145.
- Liu J, Chen I, Kwang J. Characterization of a previously unidentified viral protein in porcine circovirus type 2-infected cells and its role in virus-induced apoptosis. *J Virol.* 2005;79(13):8262-8274.
- Todd D, Bendinelli M, Biagini P, Hino S, Mankertz A, Mishiro S, et al. Circoviridae. In: Fauquet CM, Mayo MA, Maniloff J, Desselberger U, Ball LA, editors. *Virus Taxonomy: Eighth Report of the International Committee on Taxonomy of Viruses.* San Diego: Elsevier Academic Press; 2005. p. 327–334.
- Liu J, Chen I, Du Q, Chua H, Kwang J. The ORF3 protein of porcine circovirus type 2 is involved in viral pathogenesis in vivo. *J Virol.* 2006;80(10):5065-5073.
- Gillespie J, Opriessnig T, Meng XJ, Pelzer K, Buechner-Maxwell V. Porcine circovirus type 2 and porcine circovirus-associated disease. *J Vet Intern Med.* 2009;23(6):1151-1163.
- Klaumann F, Correa-Fiz F, Franzo G, Sibila M, Núñez JI, Segalés J. Current knowledge on porcine circovirus 3 (PCV-3): a novel virus with a yet unknown impact on the swine industry. *Front Vet Sci.* 2018;5:315.
- Saikumar G, Das T. Porcine circovirus. In: Malik YS, Singh RK, Yadav MP, editors. *Recent Advances in Animal Virology.* Izatnagar, Uttar Pradesh, India: Springer Nature Singapore Pte Ltd.; 2019. p. 171-195. Disponível em: Porcine Circovirus - PMC (nih.gov).
- Flores EF. *Virologia Veterinária.* Rio Grande do Sul: Santa Maria, 2007. 888p.
- Takeuti KL, De Barcellos DESN. O que há de novo sobre a infecção por *Mycoplasma hyopneumoniae* em suínos. In: *Anais do X SINSUI – Simpósio Internacional de Suinocultura,* Porto Alegre, Rio Grande do Sul, Brasil, 10. Porto Alegre, Rio Grande do Sul; 2017. p. 120-214.
- Li D, Wang J, Xu S, Cai S, Ao C, Fang L, Jiang Y. Identification and functional analysis of the novel ORF6 protein of porcine circovirus type 2 in vitro. *Vet Res Commun.* 2018;42(3):1-10.
- Weyrich K, Linzmeier GL, Dos Santos JMG. Circovirose suína: características e impacto na produção. In: *Anais do V EPCC Encontro Internacional de Produção Científica,* CESUMAR, Maringá, Paraná. Maringá, PR; 2007. p. 1-4. [acesso 05 Out. 2023] Disponível em: http://www.cesumar.br/prppge/pesquisa/epcc2007/anais/karine_weyrich.pdf.
- Sant’ana DS, De Oliveira MT, Bernardi CMM, Carrazza LG, Carrazza TG. Aspectos gerais sobre a circovirose suína. *PUBVET.* 2011;5(10):1058-1064.
- Castro AMMG, Cortez A, Heinemann MB, Brandão P, Richitzenhain LJ. Circovirus Suíno Tipo 2 (PCV-2). *Arq Inst Biol.* 2007;74(3):281-291.
- Costa SF, Silva ALZ, Shimizu AC, Perreira NCT, Bonatto NCM. Aspectos da circovirose em suínos e aves: revisão de literatura. In: *Anais do Curso de Medicina Veterinária das Faculdades Integradas de Ourinhos FIO/FEMM.* 2016. p. 13. [acesso 06 Out. 2023] Disponível em: http://www.cic.fio.edu.br/anaisCIC/anais2016/pdf/10_01.pdf.
- MSD Saúde Animal. Bula da Vacina CIRCUMENT® PCV: Vacina inativa contra Circovírus suíno Tipo 2. Rahway, NJ, USA: Merck & Co., Inc.; 2023. [acesso 12 Out. 2023] Disponível em: <https://www.msd-saude-animal.com.br/produto/circumvent-pcv/#resumo-da-bula>.

COINFEÇÃO POR HEMOPARASITOS EM CÃO: RELATO DE CASO

Sandro da Costa Leite¹; Tatiana Didonet Lemos²; Daniela Mello Vianna Ferrer²;
Bethânia Ferreira Bastos²; Denise de Mello Bobany²; Rafael Rempto Pereira³

RESUMO

Hemoparasitoses são causadas por organismos intra-celulares como piroplasmas ou rickettsias e são transmitidos aos caninos através da picada de carrapatos ixodídeos. Estes hematozoários infectam as células sanguíneas e têm como principais espécies no Brasil *Babesia* spp., *Rangelia vitali* e *Ehrlichia canis*. Os cães infectados com piroplasmas podem apresentar sinais clínicos inespecíficos como: depressão, febre, taquicardia, taquipneia, perda de apetite e mucosas pálidas e, em casos graves, pode ocorrer anemia hemolítica severa. Já nos animais infectados com *Ehrlichia canis*, a doença pode se apresentar com sinais clínicos leves ou formas mais graves e, dependendo da fase da infecção, os animais afetados podem apresentar fraqueza e anemia. O diagnóstico das hemoparasitoses baseia-se na avaliação física, achados hematológicos, pesquisa de hematozoários por meio de microscopia óptica, ou testes sorológicos. O tratamento consiste na administração de terapia de suporte, fluidoterapia, polivitamínicos e antibiótico, sendo a doxiciclina o de escolha para a *Ehrlichia canis*, O dipropionato de imidocarb é a droga mais indicada no tratamento das piroplasmoses. O presente trabalho é um relato de caso de um canino, fêmea, pinsher, com 5 meses de idade, não castrado e não vacinado. Que foi diagnosticado com hemoparasitoses: como *Ehrlichia* sp. e piroplasmas através do esfregaço de ponta de orelha sendo submetido ao tratamento clínico e terapêutico para hemoparasitoses acompanhado de fluidoterapia e transfusão sanguínea.

Palavras-chave: Hemoparasitoses. Piroplasma. *Ehrlichia* sp.

INTRODUÇÃO:

Hemoparasitoses são frequentes na clínica de pequenos animais. São causadas por parasitos intracelulares, têm como vetor o carrapato e acometem cães de todas as idades e raças de todo mundo. Estas parasitoses acometem cães por todo território brasileiro causando manifestações clínicas e laboratoriais inespecíficas (1). Piroplasmoses são hemoparasitoses que são transmitidas por protozoários como *Babesia* sp. e *Rangelia vitalli* (2) que infectam eritrócitos e/ou células endoteliais. Assim como em outras parasitoses, nas piroplasmoses os agentes etiológicos são transmitidos aos hospedeiros através do vetor, que é o carrapato. Várias espécies de carrapatos podem transmitir os piroplasmas, incluindo *Rhipicephalus sanguineus* e *Amblyomma aureolatum* (3, 4). Os sinais clínicos observados nos animais parasitados são inespecíficos e incluem: depressão, febre, taquicardia, taquipneia, perda de apetite e mucosas pálidas. Acredita-se que esses sinais ocorrem devido à anemia, que causa hipóxia tecidual (5). Em casos de cães acometidos por *R. vitalii* os sinais são inespecíficos e incluem: mucosas hipocoradas, icterícia, desidratação, depressão, febre intermitente, linfadenomegalia e hepatoesplenomegalia. Um achado clínico comum, mas não patognomônico, em cães parasitados é o sangramento. Este sangramento pode ter origem na pele ou no sistema gastrointestinal. Sangramentos cutâneos ocorrem, mais frequentemente, nas extremidades das orelhas e na área do focinho, mas podem surgir em qualquer parte da pele, inclusive após a administração

1 Discente no curso de Medicina Veterinária do UNIFESO – sandro.c.leite@hotmail.com

2 Docente do curso de Medicina Veterinária do UNIFESO – tatianalemos@unifeso.edu.br; danielaferrer@unifeso.edu.br; bethaniabastos@unifeso.edu.br; denisenobany@unifeso.edu.br

3 Coordenador da clinica-escola de medicina veterinária do UNIFESO – rafaelremptvet@gmail.com

de medicamentos ou punção venosa (6, 7, 8). As manifestações clínicas em animais com babesiose mais comuns são, anorexia, tristeza, prostração, febre, acompanhados de algumas alterações hematológicas, como anemia regenerativa e trombocitopenia (3,4). Alguns cães apresentam leucocitose, linfocitose, neutrofilia e monocitose (9). A erliquiose é uma hemoparasitose causada por bactérias intracelulares que parasitam leucócitos. Em caninos, *Ehrlichia canis* é uma riquétsia que infectam leucócitos, como linfócitos e monócitos (10, 11). Na fase aguda da doença, os sinais clínicos incluem depressão, anorexia, febre, fraqueza, perda de peso, corrimentos ocular e nasal, dispnéia, linfadenopatia e edema dos membros. Os sinais clínicos e os achados do exame físico da fase aguda resultam, principalmente, da hiperplasia disseminada do sistema fagocítico mononuclear (12). Na fase subclínica da doença, os sinais clínicos não são visualizados e podem ocorrer apenas algumas alterações laboratoriais como hiperglobulinemia, trombocitopenia, neutropenia, linfocitose, monocitose e títulos positivos para *Ehrlichia* sp. (13). A fase crônica da doença pode se manifestar meses ou até anos após a infecção, com os sinais clínicos da fase aguda, que podem variar em intensidade, podendo, em casos graves, resultar no óbito do cão (2). A piroplasmose pode ser confirmada através da microscopia óptica com a visualização dos piroplasmas nos eritrócitos, através do esfregaço sanguíneo de sangue total ou periférico. Embora a morfometria seja mais utilizada no diagnóstico da babesiose, não dá distinção das espécies de piroplasmas, como *Babesia* spp. e *Rangelia* sp. são idênticas morfológicamente idêntica morfológicamente. Porém, os piroplasmas podem ser diferenciados por testes de PCR (14,4). O teste ELISA é utilizado para detecção de anticorpos IgG anti-*B. canis*., sendo utilizado na fase crônica da doença (15). Para diagnosticar a Ehrlichiose em cães, é fundamental combinar informações do histórico clínico do animal, os sinais clínicos e os resultados de exames hematológicos, juntamente com a realização de testes sorológicos e moleculares. Uma abordagem comum inclui o uso de testes laboratoriais comerciais, como a imunofluorescência, em conjunto com testes que detectam a presença de anticorpos contra *Ehrlichia canis* no soro sanguíneo. Esses testes podem ser realizados na própria clínica, oferecendo um diagnóstico rápido e eficaz (13). Além da análise sorológica e dos exames hematológicos, a confirmação do diagnóstico da Ehrliquiose canina pode ser alcançada através da identificação, através de microscopia óptica, de estruturas intracelulares denominadas mórulas, que são encontradas no sangue de cães infectados. As mórulas consistem em aglomerados de microrganismos intracelulares e podem ser observadas em esfregaços sanguíneos durante a fase aguda da infecção, sendo observada em monócitos e linfócitos (figura 1) (16). O tratamento das hemoparasitoses é realizado com antibióticos, como doxiciclina, ou dipropionato de imidocarb e, se necessário, reposição hidroeletrolítica e transfusão sanguínea (17). A transfusão sanguínea é uma forma de transplante, em que o sangue é o tecido a ser transplantado. Geralmente é um procedimento de urgência, uma medida de suporte para manter a os parâmetros vitais até que se chegue ao diagnóstico e início do tratamento e recuperação do animal, pois na transfusão podem ocorrer reações e rejeições (21). Os cães que apresentarem valores de hematócrito (Ht) igual ou inferior a 15% devem ser considerados candidatos para transfusões sanguíneas a fim de prevenir danos aos seus órgãos vitais devido à hipóxia grave (22,23). Dependendo da gravidade da anemia, a transfusão sanguínea pode ser realizada (18). O tratamento de suporte tem grande importância na recuperação e melhora do prognóstico do animal. Deve ser instituído para o tratamento dos sinais clínicos apresentados pelo paciente, como êmese, diarreia e desidratação. O suporte nutricional é benéfico para cães com anemia, com a utilização de vitaminas e minerais (polivitamínicos). Prednisona na dosagem de 1 a 2 mg/Kg a cada 12 horas, por via oral é indicada nos casos em que a trombocitopenia (provavelmente por mecanismos imunomediados) for severa (19,20).).A coinfeção por hemoparasitas em cães pode ser facilitada pela presença do carrapato *Rhipicephalus sanguineus*. Este carrapato atua como vetor de algumas

das parasitoses mais comuns que infectam cães, tais como *Anaplasma platys*, *Babesia* sp., *Hepatozoon* sp. e *Ehrlichia canis* (24, 25). Em muitos casos, a infecção por *Babesia* sp. pode se tornar grave devido à presença de outros hemoparasitas nos cães. *Ehrlichia* sp. pode causar imunossupressão e aumentar a suscetibilidade do cão à babesiose e resultar em sinais clínicos mais graves (26). O objetivo deste trabalho é relatar um caso de coinfeção por hemoparasitos em um cão, cujo diagnóstico foi realizado através de microscopia óptica.

RELATO DE CASO:

Foi atendido, no dia 08 de março de 2023, na Clínica Escola do UNIFESO, na cidade de Teresópolis, RJ, uma cadela da raça Pinscher, com 5 meses de idade, fêmea, não castrada, não vacinada, pesando 2,02 kg. A tutora do animal relatou que o mesmo se apresentava prostrado, não se alimentou e apresentou um episódio de diarreia. O exame físico revelou apatia, mucosas hipocoradas e hepatoesplenomegalia à palpação (figura 3). A temperatura retal era de 39,9°C e as ausculta cardíaca e pulmonar não apresentaram alterações. Foi realizada a coleta de sangue para hemograma completo. O animal foi medicado com ondansetrona (1mg/Kg, via subcutânea), metronidazol (15mg/Kg, via endovenosa) e fluidoterapia com soro ringer lactato (100mL, via endovenosa). Foi solicitado que o tutor retornasse com o paciente para reavaliação do quadro para ajuste de medicações e acompanhamento do quadro. O resultado do hemograma revelou anemia microcítica normocrômica arregenerativa, linfopenia e trombocitopenia. As observações do hemograma foram: presença de piroplasmas, amostra icterica e lipêmica. No dia seguinte, o paciente retornou a clínica para acompanhamento. O tutor relatou que o animal apresentou episódios de vômitos. Ao exame clínico, o animal ainda apresentava prostração, as mucosas estavam hipocoradas, ictericas e a temperatura era de 36,7OC. Foi realizada coleta de sangue da ponta de orelha para pesquisa de hematozoários. Devido à severa anemia, optou-se pela realização de transfusão sanguínea e foi coletado 80 mL de sangue de um cão doador. Não foi possível a realização de hemograma do doador nem de teste de compatibilidade sanguínea. O resultado da pesquisa de hemoparasitos da ponta da orelha demonstrou a presença de estruturas intra e extra-eritrocitárias, com morfologia piriforme (figura 2) compatíveis com piroplasmas. Ainda, foram visualizados corpúsculos de inclusão em monócitos e linfócitos compatíveis com *Ehrlichia* sp. A transfusão sanguínea ocorreu sem intercorrências. Imediatamente após a transfusão, o animal apresentava mucosas menos hipocoradas e demonstrou ligeira melhora dos seus parâmetros vitais. Após a transfusão, foi aplicado dipropionato de imidocarb (5 mg/kg, via subcutânea) associado a atropina (0,2 mg/kg, via subcutânea) e dexametasona (0,3 mg/kg, via subcutânea). Foi prescrito doxiciclina suspensão (10 mg/kg, via oral, duas vezes ao dia, durante 28 dias), prednisolona (1 mg/kg, via oral, uma vez ao dia, durante 5 dias) e complexo vitamínico com a composição: Zinco, Vitamina B2, Vitamina K, Ácido Nicotínico, Pantenato de Cálcio, Vitamina B1, vitamina B12, Maltodextrina, Cobalto, Cobre, Ferro, Vitamina B6, Vitamina C, Ácido Fólico, Molibidênio e Extrato de Semente de Uva. (1 gota duas vezes ao dia, durante sete dias). No dia 24 de março, o animal retornou para reavaliação. A tutora relatou que o animal apresentava apetite normal e estava mais alerta. O exame clínico revelou mucosas normocoradas (figura 4), temperatura de 39OC e abdômen menos abaulado em relação ao dia 08 de março de 2023. Foi realizada nova coleta de sangue para hemograma que revelou anemia microcítica normocrômica, leucocitose, neutrofilia com desvio à esquerda regenerativo e monocitopenia. O plasma apresentava-se límpido. Não foram visualizados hematozoários na amostra. Ainda nesta data, foi realizada segunda aplicação de dipropionato de imidocarb (5 mg/kg, via subcutânea) associado à atropina (0,2 mg/kg, via subcutânea). Foi solicitado o retorno do paciente no dia 31 de março. O animal do presente relato não compareceu para o retorno no dia 31 de março. Porém, o tutor do animal relatou por telefone que animal teve melhora significativa.

DISCUSSÃO:

No presente relato, foi relatado pelo tutor da paciente, que o animal apresentava prostração, falta de apetite, apresentou episódios de diarreia. O fato está de acordo Prado et al. (3), Santos et al. (4), que afirmam que as manifestações clínicas mais comuns das hemoparasitoses são: anorexia, tristeza, prostração, febre, acompanhados de algumas alterações hematológicas, como anemia e trombocitopenia. O exame físico do paciente revelou apatia, mucosas hipocoradas, febre e hepatoesplenomegalia na palpação. Esta informação vai de acordo com o que foi descrito por Loretti, Barros (6), Figuera et al. (7), Lemos et al. (8) que relatam que cães acometidos por *R. vitalii* apresentam sinais inespecíficos. No animal do relato, foi realizado tratamento de suporte com ondansetrona, metronidazol e fluidoterapia por via endovenosa. Este protocolo terapêutico está de acordo com Nelson e Couto (18), que relatam que o tratamento de suporte tem grande importância no tratamento e melhora do prognóstico do animal. Deve ser instituído para o tratamento dos sinais clínicos apresentados pelo paciente, como vômito, diarreia e desidratação. O suporte nutricional é benéfico para cães com anemia, com a utilização de vitaminas e minerais (polivitamínicos). Dependendo da severidade da anemia, a transfusão sanguínea e fluidoterapia podem ser realizados. O resultado de hemograma revelou anemia microcítica normocromica arregenerativa, linfopenia e trombocitopenia. Estes achados estão de acordo com Prado et al. (3), Santos et al. (4) que afirmam que as alterações hematológicas mais comuns em cães com hemoparasitose são anemia e trombocitopenia. O diagnóstico das hemoparasitoses do paciente foi realizado através da microscopia óptica. Fato este que está de acordo com Macintire et al. (14), Santos et al. (4) que afirmam que o diagnóstico das hemoparasitoses pode ser realizado através da microscopia óptica com a visualização de piroplasmas nos eritrócitos e *Ehrlichia canis* em linfócitos e monócitos. No paciente do relato, a visualização de piroplasmas no esfregaço sanguíneo não possibilitou a distinção entre as espécies de piroplasmas. Fato este que concorda com Lemos et al. (8), que relatam que *Babesia canis* e *Rangelia vitalii* não são distinguíveis morfológicamente, mas somente, através de métodos moleculares como a PCR. No animal do relato optou-se pela realização de transfusão sanguínea devido à anemia severa (volume globular 10,5%). Este fato está de acordo com Braga (21), que afirma que a transfusão sanguínea é um procedimento de urgência para manutenção dos parâmetros vitais. Reichmann, Pereira (22), Lourenço (23) afirmam, ainda, que animais que apresentarem valores de volume globular igual ou inferior a 15% são candidatos a receber transfusão sanguínea. No presente relato, o animal foi medicado com dipropionato de imidocarb, atropina e dexametasona. Fato este que concorda com o que foi descrito por Dias e Ferreira (2016), que o tratamento das hemoparasitoses é realizado com antibióticos, como doxiciclina, ou dipropionato de imidocarb. Foi prescrito para o paciente prednisolona (1 mg/kg, via oral, uma vez ao dia, durante 5 dias), que, de acordo com Tilley e Smith (19), Kastelan et al. (20), a prednisona na dosagem de 1 a 2 mg/Kg a cada 12 horas, por via oral é indicada nos casos de trombocitopenia imunomediada. No dia 24 de março, o animal retornou para reavaliação, o animal apresentava apetite normal e estava mais alerta. O exame clínico revelou mucosas normocoradas, temperatura de 39°C e abdômen menos abaulado em relação ao dia 08 de março de 2023., foi feito novamente a coleta de sangue que revelou anemia normocítica normocromica, leucocitose, neutrofilia com desvio a esquerda e plasma límpido. Porém não havia presença hematozoários na amostra. Que está de acordo com o que descrevem França et al. (9) existem relatos de anemia normocítica normocromica e macrocítica normocromica. O leucograma tem como característica leucocitose, linfocitose, neutrofilia e monocitose.

Figura 1- Esfregaço de sangue de ponta de orelha do animal do presente relato. Presença de corpúsculo de inclusão em monócito compatível com Ehrlichia sp. (seta); presença de estruturas intra eritrocitárias compatíveis com piroplasmas

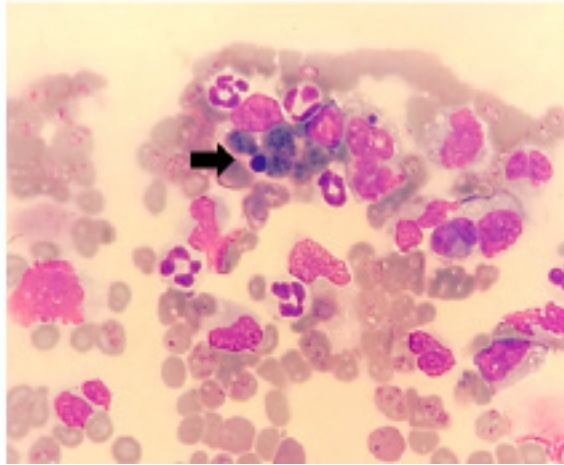


Figura 2- Esfregaço de sangue de ponta de orelha do animal do presente relato. Presença de estruturas intra e extra-eritrocitárias, com morfologia piriforme compatíveis com piroplasmas

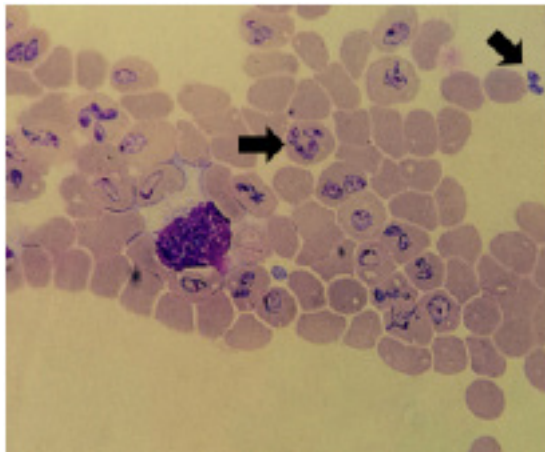
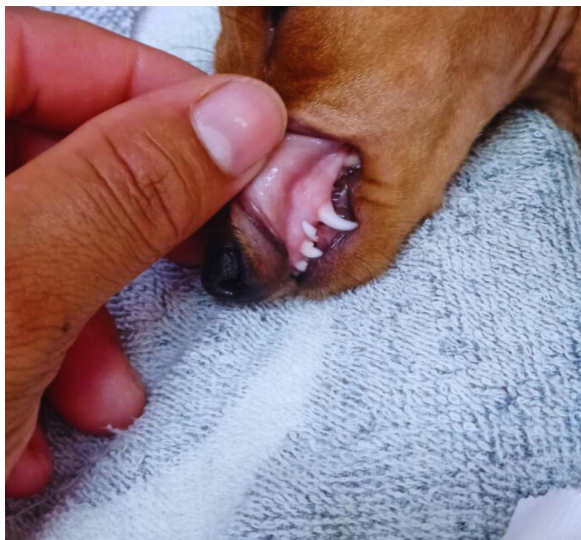

Figura 3 - Paciente do presente relato apresentando mucosas hipocoradas



Figura 4- Paciente do presente relato logo após a transfusão sanguínea



CONSIDERAÇÕES FINAIS:

As hemoparasitoses são patologias de grande importância na veterinária e necessitam de um diagnóstico precoce para um tratamento eficaz e prognóstico favorável. No caso relatado acredita-se que a doença se encontrava na fase aguda, sendo possível o diagnóstico por meio de esfregaço sanguíneo. A coleta de sangue para o esfregaço de ponta de orelha permitiu observar microscopicamente estruturas como piroplasmas e mórulas de *Ehrlichia sp.* O tratamento instituído para hemoparasitoses com uso de doxiciclina em associação com dipropionato de imidocarb foi bem-sucedido no cão do relato. Devido à anemia severa, o cão do relato necessitou de transfusão sanguínea que foi de suma importância para melhorar o quadro clínico e, assim, favorecer a recuperação do paciente, que apresentou excelente prognóstico.

ABSTRACT

Hemoparasitoses are caused by intracellular organisms such as piroplasms or rickettsia and are transmitted to canines through the bite of ixodid ticks. These hematozoa infect blood cells and their main species in Brazil are *Babesia spp.*, *Rangelia vitali* and *Ehrlichia canis*. Dogs infected with piroplasms may present non-specific clinical signs such as: depression, fever, tachycardia, tachypnea, loss of appetite and pale mucous membranes and, in severe cases, severe hemolytic anemia may occur. In animals infected with *Ehrlichia canis*, the disease may present with mild clinical signs or more severe forms and, depending on the stage of infection, affected animals may present weakness and anemia. The diagnosis of hemoparasitosis is based on physical evaluation, hematological findings, research for hematozoa using optical microscopy, or serological tests. Treatment consists of the administration of supportive therapy, fluid therapy, multivitamins and antibiotics, with doxycycline being the choice for *Ehrlichia canis*. Imidocarb dipropionate is the most recommended drug in the treatment of piroplasmosis. The present work is a case report of a female pinsher canine, 5 months old, not castrated and not vaccinated. Who was diagnosed with hemoparasitosis: such as *Ehrlichia sp.* and piroplasms through ear tip swabs undergoing clinical and therapeutic treatment for hemoparasitosis accompanied by fluid therapy and blood transfusion.

Keywords: Hemoparasitosis. Pyroplasm. *Ehrlichia sp.*

AGRADECIMENTOS:

Ao Centro Universitário Serra dos Órgãos – UNIFESO, pela oportunidade de publicar este trabalho e por todas as pessoas que contribuíram para a realização do mesmo.

REFERENCIAS:

- Duh D, Tozon, N, Petrovec, M, Strasek, K, Avsic-zupanc, T. Canine babesiosis in Slovenia: molecular evidence of *Babesia canis canis* and *Babesia canis vogeli*. *Veterinary Research*. 2004; 35: 363-368.
- Jericó M M, Kogika, M M, Neto JPA. Tratado de medicina interna de cães e gatos. 1º ed. Rio de Janeiro: Grupo Gen-Guanabara Koogan, 2015.
- Prado, L G, Sene R V, De Medeiros, E C, Do Nascimento, L M, De Faria, A B F. Hemoparasitas e bactérias hemotrópicas observadas por microscopia direta em amostras de sangue periférico de cães em uma clínica particular no município de Lorena. *Revista de Educação Continuada em Medicina Veterinária e Zootecnia do CRMV-SP*. 2019; 17(3): 16-20.
- Santos FBD, Gazeta, GS, Correa LL, Lobão LF, Palmer JP, Dib LV, et al. Molecular evaluation of piroplasms and hematological changes in canine blood stored in a clinical laboratory in Niterói, Rio de Janeiro. *Revista Brasileira de Parasitologia Veterinária*. 2020; 29(3).
- Lappin MR. Infecções Protozoárias e Mistas. In: Ettinger, Stephen J, Feldman, Edward C. Tratado de medicina interna veterinária: doenças do cão e do gato. 5ª.ed. Rio de Janeiro: Guanabara Koogan. 2008; v1: Cap.87, P. 436.
- Loretti AP, Barros SS. Hemorrhagic disease in dogs infected with an unclassified intraendothelial piroplasm in southern Brazil. *Veterinary Parasitology*. 2005;134:193-213.
- Figuera RA, Souza TM, Kommers GG, Irigoyen L F, Barros CS. Patogênese e achados clínicos, hematológicos e anatomopatológicos da infecção por *Rangelia vitalii* em 35 cães (1985-2009). *Pesquisa Veterinária Brasileira*. 2010; 30: 974-987.
- Lemos TD, Toma HK, Assad RQ, Silva AV, Correa RGB, Almosny NRP. Clinical and hematological evaluation of *Rangelia vitalii*-naturally infected dogs in southeastern Brazil. *Revista Brasileira de Parasitologia Veterinária*. 2017;26(3):307-313.
- França R T, Da Silva AS, Paim FC, Costa MM, Soares JF, mazzanti CM, et al. *Rangelia vitalli* in dogs in southern Brazil. *Comparative Clinical Pathology*, 2010;19:383-7.
- Smith RD, Sells DM, Stephenson EH, Ristic M, Huxsoll DL. Development of *Ehrlichia canis*, causative agent of canine ehrlichiosis, in the tick *Rhipicephalus sanguineus* and its differentiation from a symbiotic rickettsia. *American Journal of Veterinary Research*. 1975;37(2):71-7.
- Labruna MB, Pereira MC. Carrapatos em cães no Brasil. *Clínica Veterinária*. 2001;6(30):24-32.
- Couto CG Doenças rickettsiais. Manual Saunders: Clínica de Pequenos Animais. São Paulo: Roca.1998. P.139-142.
- Nelson RW, Couto CG. Medicina Interna de Pequenos Animais. 3ª ed. Rio de Janeiro: Elsevier, 2006.1227-1234.
- Macintire DK, B Poudreaux MK, West GD, Bourne C, Wright JC, Conrad PA. *Babesia gibsoni* infection among dogs in the southeastern United States. *Journal of the American Veterinary Medical Association*, 2002; 220: 325-334.

- Furuta, PI, Oliveira TMFDS, Teixeira, MCA, Rocha AG, Machado R Z, Tinucci CM. Comparison between a soluble antigenbased ELISA and IFAT in detecting antibodies against *Babesia canis* in dogs. *Revista Brasileira de Parasitologia Veterinária*, 2009; 18(3): 41-45.
- Ettinger SJ, Feldman EC. *Tratado de Medicina Interna Veterinária*. 5º ed. São Paulo: Manole, 2004. P. 546-548.
- Dias VA, Ferreira FL. Babesiose canina: Revisão. *Pubvet*. 2016; 10: 873-945.
- Nelson, R.W.; Couto, C.G. *Medicina interna de pequenos animais*. 5º.ed. Rio de Janeiro: Elsevier, 2015.
- Tilley LP, Smith FWK. *Consulta veterinária em 5 minutos*. 2º ed. São Paulo: Manole, 2003.
- Kastelan D, Dusek T, Kraljevic I, Polasek O, Giljevic Z, Solak M, et al. Hypercoagulability in Cushing's syndrome: the role of specific, endocrine. 2009; 36(1): 70-4.
- Braga, JFV, Silva SMMS. Babesiose canina: uma visao geral da doenca. *Revista de ciências agroveterinárias*, 2013;12(2): 204-213.
- Reichmann P, Pereira P M. Transfusão de Sangue e Seus Derivados. In: Andrade, S F. *Manual Terapêutico Veterinária*. 2ª ed. São Paulo: Roca, 2001.
- Lourenço ACP. Transfusões sanguíneas em cães e gatos: indicações e reações transfusionais. Tese de mestrado - Universidade de Évora; 2013.
- Mundim, A V, Morais IA, Tavares M, Cury MC, Mundim MJS Clinical and hematological signs associated with dogs naturally infected by *Hepatozoon* sp. and with other hematozoa: a retrospective study in Uberlândia, Minas Gerais, Brazil. *Veterinary Parasitology*. 2008; 153:3-8.
- Santos F, Coppede JS, Pereira AA, Oliveira LP, Roberto PG, Benedetti RBR, et al. Molecular evaluation of the incidence of *Ehrlichia canis*, *Anaplasma platys* and *Babesia* spp. in dogs from Ribeirão Preto, Brazil. *The Veterinary Journal*. 2009; 179(1):145-148.
- Boozer AL, Macintire DK. Canine babesiosis. *Veterinary Clinics of North American Small Animal Practice*. 2003; 33: 885-904

DESENVOLVIMENTO DE PATÊS DE TRUTA DEFUMADA COM BASE DE INGREDIENTES ALTERNATIVOS

Maria Fernanda do Nascimento Greco de Pinho¹; Gisele Correia da Silva¹;
Eduardo Arthur de Castro Godinho¹; Flávia Aline Andrade Calixto²;
Maria Eduarda Monteiro da Silva²; Alice Marqui de Carvalho³

RESUMO

O patê é um produto cozido, pronto para consumo, popular na gastronomia de diversos locais de forma global, apresentando características sensoriais individualmente valorizadas. O presente estudo teve como objetivo desenvolver patês de truta defumada, com base de ingredientes alternativos. Os produtos foram desenvolvidos com base de inhame e de biomassa de banana, pasteurizados, avaliados quanto a viabilidade econômica, qualidade microbiológica e sensorial. As análises bacteriológicas realizadas foram pesquisa por *Salmonella*/25g e contagens de *Staphylococcus*/g; bactérias aeróbias mesófilas e *Escherichia coli*/g. Foi realizada análise sensorial por teste de aceitação com 69 julgadores não treinados, usando escala hedônica de 7 pontos, além de questionado a intenção de compra e a preferência entre as duas amostras no quesito cor, odor, sabor e textura. A produção do patê teve um custo relativamente baixo e os resultados microbiológicos estavam dentro do padrão da legislação brasileira. O resultado da análise sensorial foi de 97,1% de aceitação dos produtos. Quanto a intenção de compra, o patê com inhame foi superior ao com banana. Quanto a preferência, o patê com base inhame resultou notas superiores, exceto quanto ao odor. Portanto, o desenvolvimento destes patês mostrou-se seguro, além de apresentar um custo que possibilita a inserção no mercado e ainda obteve ótima aceitação. No entanto, o patê de truta defumada com base inhame foi superior ao com base biomassa.

Palavras-chave: Produto pronto para consumo. Viabilidade econômica. Aceitação.

INTRODUÇÃO:

A população tem buscado uma alimentação mais saudável e funcional, além de praticidade em relação ao seu preparo, em função das diversas atividades diárias que são desenvolvidas pelo homem moderno, principalmente nos grandes centros urbanos. Nesse sentido, o estilo de vida contemporâneo relacionado à alimentação se caracteriza pela falta de tempo para preparo e consumo dos alimentos; pelo aumento do marketing de novos produtos rápidos disponíveis no mercado; pelo surgimento de diversas opções de aplicativos de entrega de comida; pela crescente individualização dos hábitos alimentares, entre outros (1). No entanto, esses fatores facilitam o aumento da substituição das refeições por lanches rápidos e prontos, uma vez que o atual estilo de vida exige, cada vez mais, rapidez e produtividade. Em paralelo, o pescado é considerado uma excelente alternativa de fonte proteica, sendo classificada entre as mais nobres em relação ao seu valor nutritivo, sua acelerada digestibilidade, tipo de gordura e quantidade de vitaminas, como a A, D e as do complexo B (2). Essa carne possui destaque no perfil lipídico pela insaturação, esse fator é relevante e importante na prevenção de doenças crônicas, como enfermidades cardiovasculares

1 Discente do Curso de Graduação em Medicina Veterinária do UNIFESO - grecomfernanda@gmail.com; giselecorreia1207@gmail.com; educastrogodinho@gmail.com

2 Docente do Curso de Graduação em Medicina Veterinária do UNIFESO -flavialinecalixto@unifeso.edu.br; mariaeduardasilva@unifeso.edu.br

3 Mestre em Medicina Veterinária - alice.mcarv@gmail.com

A preferência do consumidor, seguida das suas mudanças comportamentais relacionadas ao consumo de alimentos têm se tornado uma área de estudo para o setor de marketing das empresas e, assim, novas estratégias e novos produtos estão sendo desenvolvidos, a fim de atender a demanda e aceitabilidade dos consumidores. A busca pelo equilíbrio alimentar e da saúde também se referem aos avanços tecnológicos alimentares, que permitem que a indústria ofereça, aos mercados, produtos com características específicas, como é o caso dos alimentos funcionais que são alimentos ou ingredientes que possuem função benéfica à saúde, além do seu valor nutricional comum (3,4). Dessa forma, o processamento do pescado possibilita ampliar a variabilidade de produtos de qualidade em formas e tamanhos diferentes à base de truta visando a manutenção da saúde. Além disso, a tecnologia em questão pode elevar a atividade econômica local, oferecendo novas gerações de emprego, uma vez que o consumo da truta é capaz de fortalecer o turismo gastronômico, principalmente em regiões que apresentam favoráveis para desenvolver tal produção (5). Sendo assim, o presente estudo teve como objetivo desenvolver patês com base de truta defumada, composto por ingredientes alternativos, avaliando quanto a qualidade microbiológica e sensorial.

METODOLOGIA:

Foram adquiridos 2 kg filé com pele de truta defumada congelado embalados a vácuo. Os filés defumados foram transportados para o laboratório de POA em caixa isotérmica com gelo reciclável na proporção 1:1. Foram escolhidas duas matérias-primas com estudos científicos que indiquem que são ingredientes funcionais para ser a base do patê e que fosse de fácil acesso na Região Serrana, RJ, inhame e banana. Todos os ingredientes adquiridos tiveram seus preços registrados para cálculo de custo do produto para avaliar a viabilidade econômica. Foram elaborados dois produtos: patê de truta defumada com base biomassa de banana e o mesmo patê com base inhame. Em todo o desenvolvimento do experimento foi utilizada uma balança elétrica de precisão semi-analítica da marca Shimadzu®, modelo BL3200HL para cálculo de formulação. Para elaboração dos produtos os filés foram descongelados e pesados, sendo o peso inicial total foi 2.389,31g. Após, a pele foi retirada e a carne foi desfiada com auxílio de um garfo, moída em um multiprocessador modelo *Avance Collection* da marca Walita® e pesada, apresentando 1.955,87g. Após a elaboração, os produtos foram submetidos ao tratamento térmico de pasteurização, realizada a 80°C em fogão industrial de 6 bocas da marca VENÂNCIO® modelo VAP6F, durante 35 minutos mexendo de forma constante e homogênea, para que o produto não queimasse no fundo da panela foi usada tela de amianto para obter, assim, uma distribuição uniforme do calor. A temperatura foi controlada por um termômetro tipo espeto. Ao final desse processo, os produtos foram separados em duas amostras heterogêneas da massa pesando um pouco mais de 25g: uma destinada à análise de *Salmonella* spp. e outra para as demais análises microbiológicas. O restante do patê foi armazenado em compartimentos de vidro, em freezer vertical da marca Consul® modelo CVU30, em temperatura próximas a -18°C, até o dia anterior à análise sensorial, a fim de evitar a deterioração e possíveis alterações das características sensoriais dos alimentos, enquanto aguardava os resultados da análise microbiológicas. A manipulação das matérias-primas, ingredientes e produtos finais foi realizada dentro das normas de boas práticas, utilizando corretamente EPI's (Equipamento de Proteção Individual), tais como, luva, touca, máscara descartável e jaleco. Para a biomassa de banana, foi utilizada 1.637g de banana prata verde com casca. A fruta foi lavada em água corrente e posteriormente inseridas em panela de pressão com água em nível de cobertura. As bananas cozinharam por oito minutos a partir do início da pressão. Após o cozimento, as bananas foram descascadas, amassadas com garfo e trituradas, obtendo a biomassa. Em seguida, foram pesadas, obtendo rendimento de 930,29g. Os ingredientes e proporções utilizados para a elaboração deste produto foram: 930g de biomassa

de banana; 372g de filé de truta defumada com pele (equivalente a 40% do peso da biomassa de banana). Para as especiarias utilizadas para temperar o produto, obteve-se: sal; pimenta branca; páprica picante; azeite de oliva; vinagre de maçã; água filtrada. Todos os ingredientes foram inseridos em um “*bowl*” e homogeneizados até obter textura de pasta. O produto apresentou peso de 1,302kg. Após a elaboração, o produto foi pasteurizado e congelado. Para o inhame, foi utilizado 1300g de inhame inteiro. Inicialmente, foram lavados em água corrente descascados, obtendo um peso de 103173g. Posteriormente, inseridos em panela de pressão com água em nível de cobertura. Em sequência, foram cozidos por vinte minutos a partir do início da pressão. Após o cozimento, os inhames foram pesados e triturados, obtendo uma massa com rendimento de 97733g. Os ingredientes e proporções utilizados para a elaboração deste produto foram: 1300g de inhame inteiro; 520g de filé de truta defumada com pele (equivalente a 40% do peso do inhame). Para as especiarias utilizadas na incrementação do produto, obteve-se: sal; pimenta branca; páprica picante; azeite de oliva; vinagre de maçã; água filtrada. Todos os ingredientes foram inseridos em um *bowl* e homogeneizados até obter textura de pasta. O produto final apresentou peso de 1,820kg. Após a elaboração, o produto foi pasteurizado e congelado. As análises bacteriológicas realizadas foram determinadas pelos padrões microbiológicos de alimentos definidos pela Instrução Normativa N°161 (6): pesquisa por *Salmonella*/25g, contagens de Estafilococos coagulase positiva/g, bactérias aeróbias mesófilas e *Escherichia coli*/g. As diluições foram realizadas de 10^{-1} a 10^{-5} e as sementeiras foram em triplicata. Os procedimentos foram os mesmos para as amostras do patê base inhame e patê base biomassa de banana. As amostras para análise microbiológica foram separadas e resfriadas na geladeira após a pasteurização, que foram realizadas no mesmo dia após o resfriamento da amostra. Para análise de mesófilos, utilizou-se o método de plaqueamento APHA 08:2015, semeando o conteúdo sobre método de plaqueamento em superfície Ágar padrão para contagem (APC). Para as diluições, utilizou-se 225mL e tubos de 9mL de Água Peptonada (AP) (7) da marca KASVI®. Os meios de diluição foram acondicionados em Erlenmeyer na diluição 10^{-1} e em tubos rosqueados nas diluições 10^{-2} , 10^{-3} , 10^{-4} , 10^{-5} . Essas diluições foram usadas para todas as contagens. Da amostra, previamente separada, foi pesada 25g e macerada com um pouco do líquido diluente em um Gral (almofariz) com auxílio de um pistilo, ambos autoclavados. A mistura homogênea foi repassada para Erlenmeyer com o restante dos 225mL de Água Peptonada (KASVI®) e agitada até obter um líquido mais homogêneo, tendo como objetivo obter a diluição 10^{-1} . Com a diluição 10^{-1} já obtida, utilizou-se uma pipetador manual conectado a uma pipeta de 1mL, retirando 1mL de conteúdo da diluição de 10^{-1} e passando para um tubo de ensaio de diluição 10^{-2} simultaneamente (7), que já continha 9mL de Água Peptonada (AP). Deste, foi inoculada, a partir do mesmo procedimento, na diluição 10^{-3} , a partir do mesmo processo inoculou-se a diluição 10^{-4} e, da mesma forma, inoculou a diluição 10^{-5} . Dessa forma, os tubos diluídos foram homogeneizados em um Vortex/agitador de tubos da marca BIOMIXER, modelo QL 901 e, em seguida, foi feita a inoculação com 100 microlitros através de pipetador de volumes manual nas placas de PCA (HIMEDIA®), realizando sementeira em superfície com o auxílio de uma alça de Drigalski de vidro para o espalhamento do conteúdo. Após esse processo, as placas foram levadas para a estufa bacteriológica da marca QUIMIS®, por 24 horas, em temperatura de 37°C. Após 24 horas, foram realizadas as contagens de Unidades Formadoras de Colônias (UFC) de todas as placas, com auxílio de um contador de colônias da marca PHOENIX®, modelo CP600 PLUS, para a comparação com a legislação e formulação dos dados estatísticos. Para a análise de coliformes totais e termotolerantes realizou-se os testes presuntivos e confirmativos. Assim, para o teste presuntivo, utilizou-se o método NMP (Número Mais Provável) APHA 9:2015, a partir da inoculação em Caldo Lauril Sulfato Triptose (CLST) com tubos de Durhan invertidos para detecção de formação de gás (7) para três primeiras diluições, já descritas, e três repetições de cada

diluição, inoculado com auxílio de uma pipeta de 1mL, e assim incubados na estufa a 37°C por 24 horas. Após esse tempo, os tubos de ensaio foram avaliados como positivos ou negativos. Foram considerados tubos positivos os que apresentaram turvação e formação de gás. A partir disso, os tubos positivos foram repassados para o teste confirmativo para análise de Coliformes Totais com inoculação em caldo verde brilhante (VBBL) e para *E. coli* com inoculação em caldo *Escherichia coli* (EC). Para a análise confirmativa de *Escherichia coli* (EC), alíquotas foram transferidas dos tubos positivos do Caldo Lauril Sulfato Triptose (CLST), com auxílio de uma alça de platina, para tubos com caldo *Escherichia coli* (EC) contendo tubos de Durham invertidos. Assim, os tubos de ensaio foram incubados em banho maria a 44°C durante 24 horas. Após o tempo, os tubos de ensaio foram avaliados e considerados positivos para coliformes termotolerantes aqueles que apresentaram turvação e formação de gás. O mesmo procedimento foi realizado para teste confirmativo de coliformes totais, alíquotas foram transferidas dos tubos positivos do CLST, com auxílio de uma alça de platina, para tubos com caldo Verde Brilhante (VBBL) contendo tubos de Durham invertidos. Os tubos de ensaio foram incubados em estufa bacteriológica da marca QUIMIS®, por 24 horas, em temperatura de 37°C. Após o tempo, os tubos de ensaio foram avaliados e considerados positivos para coliformes totais aqueles que apresentaram turvação e formação de gás. Os resultados foram expressos em NMP/g (Número Mais Provável/g). Para a contagem de estafilococos coagulase positiva, utilizou-se o método APHA 39.63:2015, a partir da inoculação do meio de cultura Ágar Baird-Parker (BP), telurito de potássio, cloreto de sódio e gema de ovo (7). A análise foi realizada pelo método de plaqueamento em superfície. A partir dos tubos de ensaio contidos de amostra e água peptonada (AP), foi feita a inoculação com 100 microlitros, através de uma pipeta de volume fixo nas placas de BP, realizando semeadura em superfície com o auxílio de uma alça de Drigalski de vidro para o espalhamento do conteúdo. Após esse processo, as placas foram levadas para a estufa bacteriológica da marca QUIMIS®, em temperatura de 37°C. Após 24 e 48 horas, foram realizadas as contagens de Unidades Formadoras de Colônias (UFC) de todas as placas, com auxílio de um contador de colônias da marca PHOENIX®, modelo CP600 PLUS, para a comparação com a legislação e formulação dos dados estatísticos. Para pesquisa de *Salmonella* spp., utilizou-se o método ISO 6579:2002/Corr 1:2004/Amd 1:2007. Foi reservado um pouco mais de 25g de amostra dos patês (inhame e biomassa de banana) homogeneizado e adicionado em 225mL de Água Peptonada na etapa de pré-enriquecimento incubando em estufa a 37°C por 18h. Posteriormente, foram utilizados os caldos Rappaport-Vassilidis e Tetrionato enriquecimento seletivo, transferindo 0,1mL do caldo de pré-enriquecimento para um tubo de ensaio que continha 10ml de caldo Tetrionato e foi adicionado 1mL do pré-enriquecimento para o caldo verde brilhante. Para o plaqueamento por isolamento em superfície, semeou-se as placas de petri em ágar xilose lisina desoxicolato, ágar *salmonella shigella* e ágar verde brilhante (7), com o auxílio de uma alça de platina para o espalhamento do conteúdo. Após esse processo, as placas foram levadas para a estufa bacteriológica estufa de forma invertida da marca QUIMIS®, por 24 horas, em temperatura de 37°C. Após este período, foram realizadas a leitura com base na morfologia das colônias e características do meio. Na véspera da análise sensorial, as amostras foram retiradas do freezer e colocadas em geladeira 12 horas antes. Os produtos foram servidos em um copo descartável de 50mL com a identificação da respectiva amostra, de maneira enumerada com caneta permanente os números 942 para a amostra do patê de truta defumada com inhame e 831 para a amostra de patê de truta defumada com biomassa de banana e uma colher descartável. Foi oferecido um conteúdo de cerca de 10g de cada amostra, junto com um copo plástico de 200mL com água filtrada e uma unidade de biscoito água e sal. As análises sensoriais foram realizadas no Laboratório de POA do Unifeso com provadores não treinados de ambos os sexos compostos por alunos, funcionários e visitantes do local. Todos os voluntários receberam e assinaram

previamente um termo de consentimento livre e esclarecido para participar do teste (TCLE). Foram excluídos do teste, os provadores que não gostarem da matéria-prima ou declararem algum tipo de alergia aos ingredientes. O CEP aprovado para análise sensorial é: CAAE: 52768421.5.0000.5247; número de parecer: 5.133.643. Para o teste de aceitabilidade participaram 69 provadores. Foram apresentadas as duas amostras de patê previamente codificadas (inhamo: 942 e biomassa de banana: 831). Foi solicitado que o provador experimentasse da esquerda para a direita e que, entre as amostras, consumisse a água e biscoito água e sal oferecidos para limpeza das papilas gustativas. Primeiramente, foi solicitado que o provador escolhesse entre as duas amostras a que mais gostou nas categorias: odor, cor, sabor, textura. Para análise do aspecto global, utilizou-se escala hedônica de sete pontos, seguindo escala de notas: 1= desgostei muito; 2= desgostei moderadamente; 3= desgostei ligeiramente; 4= não gostei nem desgostei; 5= gostei ligeiramente; 6= gostei moderadamente; 7= gostei muito, sobre a intenção de compra dos produtos, em 5 escalas de cinco pontos, em que o provador deveria assinalar apenas uma opção relacionada a cada amostra, sendo: decididamente eu não compraria; provavelmente eu não compraria; talvez sim/talvez não; provavelmente eu compraria; decididamente eu compraria. O produto será considerado aceito caso 70% dos provadores atribuam nota ≥ 4 para o aspecto global.

RESULTADOS E DISCUSSÃO:

O patê de truta defumada com base biomassa de banana apresentou rendimento de 56,8% comparado ao peso original e o patê de truta defumada com base inhame obteve rendimento de 75,2% comparado ao peso original. Dessa forma, o rendimento do patê de truta defumada com base biomassa de banana foi similar às três formulações de patê de carne mecanicamente separada (CMS) de matrinxã (*Brycon amazonicus*) que Avelar (8) desenvolveu, as quais apresentaram rendimento médio de 56,49%. Valor esse inferior em 18,71% comparado ao rendimento médio do patê de truta defumada com base inhame desenvolvido neste estudo. O resultado de viabilidade econômica dos patês de truta defumada com base inhame (B. inhame) e base biomassa de banana (B. banana) encontra-se na tabela 1. A tabela apresenta o custo de produção e a estimativa de custo de 240g de produto, sendo que o patê com base de biomassa de banana foi de R\$8,86 e o de inhame foi de R\$8,18 sem considerar os gastos com material de envase. Considerando que os patês de truta artesanais/*gourmet* comercializados em um peso de 240g custam em torno de valor mínimo R\$25,00 e como valor máximo de R\$105,00, com uma média de preço de R\$45,44 por um produto com a mesma denominação de venda da presente pesquisa, patê de truta defumada, a margem de lucro pode ultrapassar 100%. De acordo com Avelar (8), os valores obtidos da viabilidade econômica não apresentam diferenças significativas entre os dois produtos, em razão de ambos terem sido desenvolvidos com os mesmos ingredientes e formulações. Os resultados encontrados para as análises bacteriológicas foram para contagem média de bactérias heterotróficas aeróbias mesófilas $2,36 \times 10^3$ UFC/g para o patê de truta defumada de base inhame (PTBI) e $2,6 \times 10^3$ UFC/g para o patê de truta defumada de base biomassa de banana (PTBB). Não houve crescimento na análise de *Staphylococcus* coagulase positiva em nenhuma das amostras, sendo o resultado < 100 UFC/g (resultado mínimo da técnica de plaqueamento em superfície); a contagem por número mais provável de *Escherichia coli* foi de < 3 NMP/g (resultado mínimo da técnica de contagem por NMP) nas duas amostras e ausência de *Salmonella* em 25g dos produtos. A legislação brasileira indica como padrão microbiológico para alimentos preparados prontos para o consumo, com emprego de calor, consumidos crus, que é o caso dos produtos avaliados, ausência de *Salmonella*/25g, 103 UFC/g para *Staphylococcus* coagulase positiva e 20 UFC/g para *E. coli*. Sendo assim, os produtos estavam

próprios para consumo. Os resultados bacteriológicos desse experimento foram semelhantes ao encontrado por Matiucci et al. (9), que elaborou patês a partir de resíduos do beneficiamento de tilápia com e sem defumação, que apresentou resultados inferiores $<100\text{UFC/g}$ para *Staphylococcus* coagulase positiva e aos resultados de *E. coli* ($<3\text{NMP/g}$) e Honma et al. (10) que elaborou patê pastoso a partir do aproveitamento de resíduo de abatedouro de pescado, com mesmo valor para *E. coli*, $<3\text{NMP/g}$, mas que obteve resultados superiores de *Staphylococcus* (até 105) comparado ao resultado do presente trabalho que teve dois logaritmos a menos. A análise sensorial foi realizada por 69 pessoas, sendo 23 homens e 46 mulheres. A média de idade foi de 37 anos, sendo mínimo de 17 e máximo de 57 anos. O resultado exato dessa análise foi de 97,1%, em que apenas dois provadores deram notas abaixo de 4, tendo uma boa aceitação. O resumo estatístico das notas atribuídas ao aspecto global das amostras está na Tabela 2. Obteve-se para a escala hedônica de 7 pontos, média de 6,3 para impressão global para o patê com base inhame e 5,49 para o patê com base biomassa de banana. Além disso, a distribuição de notas foi distribuída de acordo com os percentuais apresentados no gráfico (Figura 1), ambos os produtos apresentaram nota mínima 2 (desgostei moderadamente) e nota máxima 7 (gostei muito). A média das notas dos patês foram boas, mas o de base de inhame foi excelente. Resultados inferiores ao presente trabalho já foram relatados, Soquetta (11) trabalhou com patê de presunto com diferentes concentrações de farinha de casca de kiwi encontrou resultados inferiores a 76,11% de aceitação e 5,28 de nota média em escala hedônica de 7 pontos para aparência global dos produtos elaborados. J-Raposo; Mendes-Pinto; Morais (12) desenvolveram patê de atum adicionado de algas e obtiveram nota aproximada de 6,8 para uma escala máxima de 10 pontos, apresentando média inferior ao presente trabalho. Outros autores trabalhando com outras carnes encontrarem resultados menos promissores. Grando, Beilke, Palezi (13) desenvolveram patê de frango adicionado do microrganismo probiótico do gênero kefir e enriquecido com farinha de cenoura apresentou uma boa aceitação, com uma porcentagem de 84,4% e uma média de notas entre “gostei extremamente” e “gostei moderadamente” para uma escala hedônica de 9 pontos. Apesar de ser um produto desenvolvido com ingredientes funcionais, o resultado foi inferior ao desta pesquisa. Já Minozzo, Waszczynskyj, Boscolo (14) desenvolveram patês cremoso e pastoso a partir de CMS de tilápia, obtendo na aceitação global para uma escala de 9 pontos uma média de 7,4 para o patê cremoso e 6,4 para o pastoso. Convertendo para escala de 7 pontos conforme o presente trabalho, a média para o patê cremoso seria de 5,75, superior à média do patê com base biomassa de banana e inferior ao patê com base inhame. Para o patê pastoso, a média seria 5,05, inferior aos dois produtos elaborados neste trabalho. Avelar (8) usando escala hedônica de 9 pontos, encontrou, para uma das formulações, 94% de aceitação. Para as demais formulações obteve resultados abaixo de 85%, sendo inferiores aos resultados apresentados no presente estudo. Quando questionados a preferência entre as duas amostras quanto aos atributos: odor, cor, sabor e textura, foram encontradas as notas expressas no gráfico (Figura 2). O patê com base de inhame obteve notas superiores em todas as categorias em relação ao de banana, exceto quanto ao odor. Quanto a intenção de compra, as amostras foram bem avaliadas, tendo o patê de inhame um resultado ainda superior ao de banana, em que 79,7% dos provadores informaram que decididamente comprariam ou provavelmente comprariam, enquanto o produto de outra base obteve 52,16%. Quanto a negativa de compra, 24,62% disseram que não comprariam o patê com base de banana e apenas 7,24% não compraria o com base de inhame. O resumo estatístico das notas atribuídas à intenção de compra das amostras está na Tabela 3 e Figura 3. Sendo assim, os produtos obtiveram bons resultados que possibilitaria uma inserção no mercado. Esse resultado foi superior à porcentagem de intenção de compra de 47,2% para elaboração de patê por

aproveitamento de resíduo de pescado, de acordo com Honma et al. (10). Apesar de o patê com biomassa de banana ter um menor resultado que o do inhame, ainda foi superior a outros autores. Silva, Bispo, Evangelista-Barreto (15) elaboraram patê cremoso de CMS de tilápia enriquecido com biomassa de banana verde e quitosana. Nele, foram desenvolvidas três formulações, sendo a terceira com maior porcentagem de biomassa (3%). Dessa forma, essa amostragem apresentou intenção de compra inferior a 50%, com uma média de 4,69 (compraria ocasionalmente), resultado inferior ao da análise sensorial realizada na presente pesquisa (52,16%). No estudo de Avelar (8) de três formulações distintas de patê de carne mecanicamente separada (CMS) de matrinxã (*Brycon amazonicus*), a amostra com 100% de CMS obteve o melhor resultado de intenção de compra, em que 80% dos julgadores deram nota 5 (comeria frequentemente) numa escala de 7 pontos para tal produto. O presente trabalho teve aprovação de 79,7% para o patê de truta defumada com base inhame e 52,16% para o patê de truta defumada com base biomassa de banana numa escala de 5 pontos para intenção de compra. No campo deixado para observações, a maioria dos apontamentos eram relacionados à textura e odor dos produtos. Na amostra do patê com base inhame foram expressos os seguintes apontamentos positivos: a textura e odor são agradáveis e negativos: o sabor poderia ser mais acentuado; textura muito firme. Já em relação à amostra do patê com base banana, foram expressos os seguintes apontamentos: odor forte; textura pouco firme.

Tabela 1: ingredientes e custo de produção dos patês de truta defumada, base biomassa de banana e inhame.

INGREDIENTES	VALOR (R\$)	
	B. banana	13,1
Inhame		16,74
Filé de Truta	31,63	44,22
Sal	0,06	0,06
Pimenta branca	0,13	0,13
Páprica picante	0,11	0,11
Azeite	2,69	2,69
Vinagre	0,2	0,2
Água mineral	0,19	0,19
Total R\$	48,11	64,34
Peso (g)	1302,42	1887,27
Preço por kg	36,93	34,09
Preço por 240g	8,86	8,18

Tabela 2: resumo estatístico descritivo do teste de aceitação dos patês de truta defumada com base inhame (B. inhame) e base biomassa de banana (B. banana).

Atributo	N	Média	d.p.	Mín.	Máx.
B. inhame	69	6,30	1,01	2	7
B. banana	69	5,49	1,27	2	7

Figura 1 - Distribuição das notas atribuídas aos produtos pelos provadores não treinados para o aspecto global dos patês de truta defumada com base inhame (B. inhame) e base biomassa de banana (B. banana)

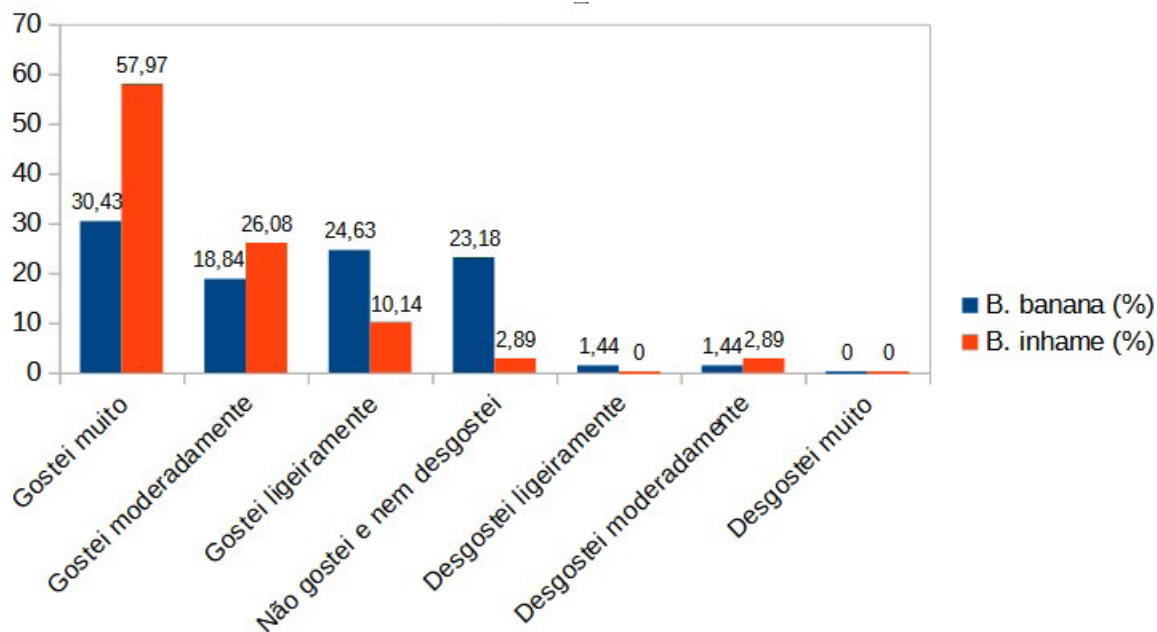


Figura 2 - Preferência entre as amostras de patê de truta defumada com base inhame e patê de truta defumada com base biomassa de banana nos quesitos odor, cor, sabor e textura

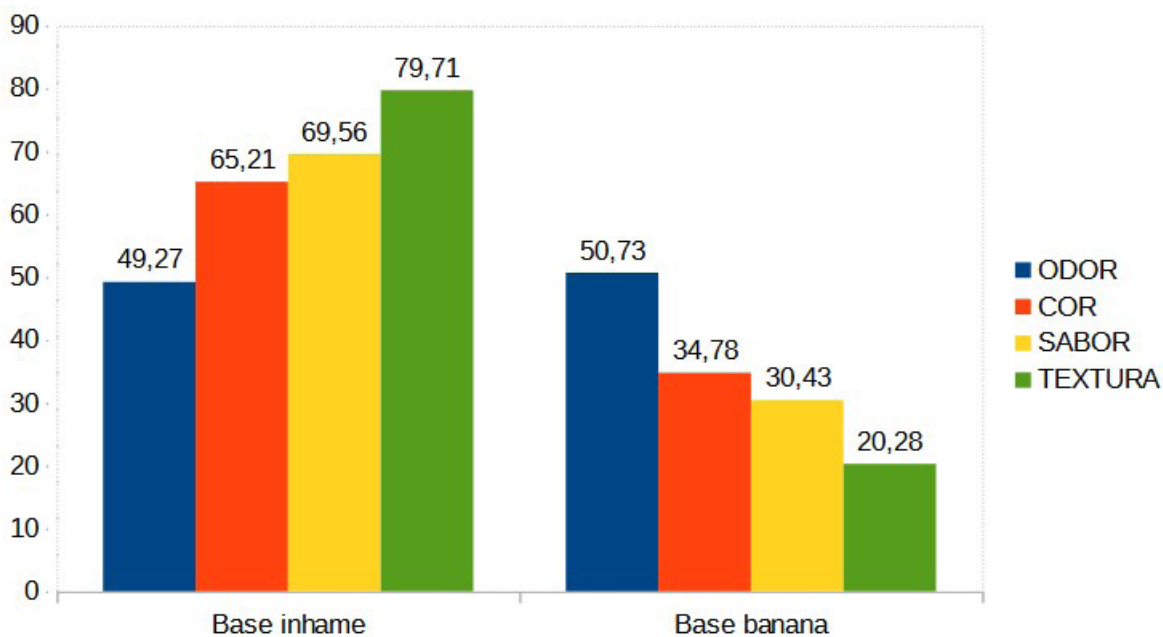
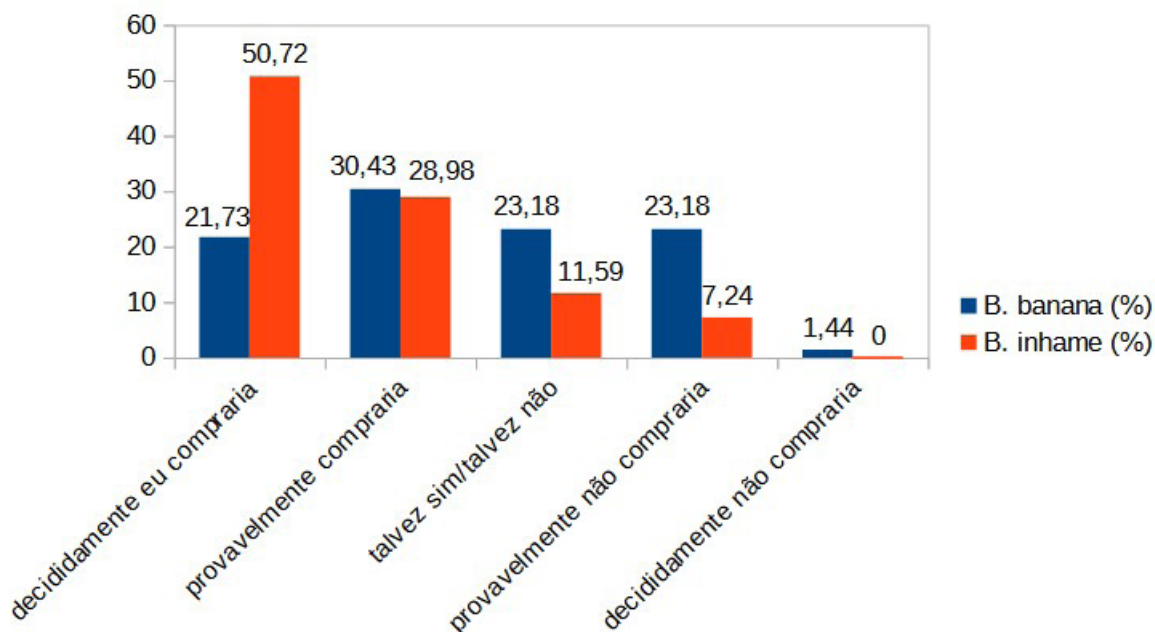


Tabela 3: resumo estatístico descritivo da intenção de compra

Atributo	N	Média	d.p.	Mín.	Máx.
B. inhame	69	4,23	0,94	2	5
B. banana	69	3,48	1,12	1	5

Figura 3 - Distribuição das notas de intenção de compra atribuídas aos produtos pelos provadores não treinados



CONCLUSÕES:

Conclui-se que o desenvolvimento de patê de truta defumada com base inhame e biomassa de banana, se mostrou seguro quanto ao padrão da legislação brasileira., obteve custo que favorece a inserção no mercado, ótima aceitação. Nesse ínterim, pode-se afirmar que o patê de truta defumada com base inhame foi superior ao mesmo produto com base biomassa de banana nas categorias de cor, textura e sabor; além de melhor avaliado quanto a intenção de compra.

ABSTRACT

Pâté is a cooked product, ready to eat, popular in global gastronomy, presenting individually valued sensory characteristics. The present study aimed to develop smoked trout pâtés, based on alternative ingredients. The products were developed based on yam and banana biomass, pasteurized, evaluated for economic viability, microbiological, and sensorial quality. The bacteriological analysis carried out were search for Salmonella/25g and Staphylococcus counts/g; mesophilic aerobic bacteria and Escherichia coli/g. Sensory analysis was performed by acceptance test with 69 untrained judges and using a 7-point hedonic scale. Purchasing intention and preference between the two samples in terms of color, odor, flavor, and texture were also questioned. The production of the pâté had a relatively low cost, and the microbiological results were within the standards of Brazilian legislation. The result of the sensory analysis was 97,1% acceptance of the products. Regarding purchase intention, the pâté with yam was superior to the one with banana biomass. About preference, the yam-based pâté gave better results, except for the odor. Therefore, the development of these pâtés proved to be safe, in addition to presenting a cost that makes it possible to enter the market and also achieved excellent acceptance. However, the yam-based smoked trout pâté was higher than the biomass-based one.

Keywords: Product ready for consumption. Economic viability. Acceptance.

AGRADECIMENTOS:

Ao Centro Universitário Serra dos Órgãos (UNIFESO); ao Projeto de Iniciação Científica e Pesquisa (PICPq) e aos demais envolvidos no desenvolvimento deste trabalho.

REFERÊNCIAS:

- Proença, RPC. Alimentação e globalização: algumas reflexões. *Ciênc. Cult.* 2010; 4(62):43-47.
- Sartori, AGO; Amancio, RD. Pescado: importância nutricional e consumo no Brasil. *Segurança Alimentar e Nutricional.* 2012; 2(19):83-93.
- Silva, VS; Orlandelli, RC. Desenvolvimento de alimentos funcionais nos últimos anos: uma revisão. *Rev. Uningá.* 2019; 56(2):182-194.
- Berté, KAS; Izidoro, DR; Dutra, FLG; Hoffmann-Ribani, R. Desenvolvimento de gelatina funcional de erva-matte. *Ciência Rural.* 2011; 41(2):354-360.
- Sato, GS.; Tabata, YA.; Takahashi, NS. Truta de Campos do Jordão, valorização do produto local através da indicação geográfica do turismo e da gastronomia. *Informações econômicas.* 2011; 41(3): 68-77.
- Brasil, Ministério da Saúde; Agência Nacional de Vigilância Sanitária. Instrução Normativa nº 161, de 1º de julho de 2022. Estabelece os padrões microbiológicos dos alimentos. *Diário Oficial da União, Brasília,* 6 de julho de 2022. Seção 1, p.235.
- Silva, N; Junqueira, VCA; Silveira, NFA; Taniwaki, MH; Gomes, RAR; Okazaki, MM; Iamanaka, BT. Manual de métodos de análise microbiológica de alimentos e água. 6a ed: Blucher, 2017. 602p.
- Avelar, JG. Qualidade do patê da carne de matrinxã (*Brycon amazonicus*, Spix & Agassiz, 1829) e sua caracterização financeira. 2013. 93f. Dissertação [Mestrado em Ciências Pesqueiras nos Trópicos - programa de Pós-graduação em Ciências Pesqueira nos trópicos], Universidade Federal do Amazonas; 2013.
- Matiucci, MA; Souza, MLR; Chambo, APS; Vitorino, KC; Réia, S; Verdi, R. Patês elaborados a partir de resíduos do beneficiamento de tilápia com e sem defumação. *Iniciação Científica CESUMAR.* 2019; 21(2):163-173.
- Honma, JM; Rulim, CR; Batistela, BB; Campinas, DLAL; Martelli, SM; Altêmio, ADC. Aproveitamento de resíduo de abatedouro de pescado para o desenvolvimento de patê pastoso. *Brazilian Journal of Development.* 2020; 6(5):25234-25243.
- Soquetta, MB. Caracterização físico-química, microbiológica e compostos bioativos de farinhas de cascas e bagaço de kiwi (*Actinidia deliciosa*) e sua aplicação em patê. 2015. 110f. Dissertação [Mestrado em Ciência e Tecnologia de Alimentos – Área de concentração em Ciência e Tecnologia de Alimentos], Universidade Federal de Santa Maria; 2015.
- J-raposo, MF; Mendes-pinto, MM; Morais, RM. Desenvolvimento de novos alimentos funcionais contendo microalgas. 2001. 1f. Escola Superior de Biotecnologia – Universidade Católica Portuguesa, 2001.
- Grando, C; Beilke, L; Palezi, SC. Elaboração de um patê de frango adicionado de microrganismo probiótico do gênero kefir e enriquecido com farinha de cenoura. *Área das Ciências Exatas e da Terra.* 2016; 7(1):61-68.

Minozzo, MG; Waszczynskyj, N; Boscolo, WR. Utilização de carne mecanicamente separada de tilápia (*Oreochromis niloticus*) para a produção de patês cremoso e pastoso. Alim. Nutr. 2008; 19(3):315-319.

Silva, BV; Bispo, ASR; Evangelista-barreto, NS. Aceitabilidade de patê cremoso de CMS de tilápia enriquecido com biomassa de banana verde e quitosana. In: Cordeiro, C.A.M.; Silva, E.M.; Evangelista-barreto, N.S. (org). Ciência e Tecnologia de alimentos: pesquisa e práticas contemporâneas: científica digital, 2021. p.21-32.

DIAGNÓSTICO DE HIDRONEFROSE UNILATERAL POR OBSTRUÇÃO URETERAL EM UM FELINO ATRAVÉS DA ULTRASSONOGRAFIA – RELATO DE CASO

Raquel Dornelles de Moura¹; Marcelline Santos Luz²; Fernando Luís Fernandes Mendes²;
Michele Vieira de Azeredo²; Carla Fernanda Moura Carvalho³

RESUMO

A constante evolução das tecnologias diagnósticas na medicina veterinária tem desempenhado um papel crucial no entendimento e abordagem de condições médicas. A ultrassonografia tem se destacado como ferramenta fundamental para avaliar o sistema urinário de animais devido à sua eficácia e por ser um método não invasivo. O sistema urinário felino compreende o trato urinário superior (rins e ureteres) e inferior (bexiga e uretra), sendo vital para a homeostasia e eliminação de produtos metabólicos. A hidronefrose, é o termo utilizado para descrever a dilatação da pelve renal, causada por obstrução do trato urinário. Essa condição é perigosa, causando distorções no sistema urinário, atrofia renal e complicações graves. O diagnóstico precoce e preciso é crucial para intervenção terapêutica adequada, e a ultrassonografia oferece imagens detalhadas e em tempo real, permitindo diagnóstico, monitoramento e planejamento de tratamento. A hidronefrose é causada por cálculos renais, estenoses e anomalias, sendo a ureterolitíase a principal causa em gatos. O objetivo do trabalho é aprofundar o entendimento do diagnóstico ultrassonográfico da hidronefrose, contribuindo para intervenções médicas mais precisas e eficazes.

Palavras-chave: Ureterolitíase. Obstrução. Uropatia. Ureter. Pelve Renal.

INTRODUÇÃO:

No campo da medicina veterinária, a constante evolução das tecnologias diagnósticas tem desempenhado um papel crucial no entendimento e na abordagem de diversas condições médicas. Dentre essas tecnologias, a ultrassonografia tem se destacado como uma ferramenta fundamental para a avaliação não invasiva do sistema urinário dos animais. Gatos são animais de pequeno porte e possuem pouca variação de tamanho, dessa forma, a ultrassonografia dos rins e das vias urinárias é feita facilmente utilizando transdutores lineares e de alta frequência (1). O Sistema Urinário Felino é dividido em Trato Urinário Superior Felino (TUSF), composto pelos dois rins e ureteres, e Trato Urinário Inferior Felino (TUIF), que engloba a bexiga e a uretra (2). Esse sistema é uma parte vital da fisiologia animal, desempenhando um papel essencial na manutenção da homeostasia e na eliminação de produtos metabólicos indesejados (3). A compreensão profunda da anatomia, fisiologia e possíveis disfunções do trato urinário é crucial para a saúde e bem-estar dos animais, especialmente dos felinos. A hidronefrose, caracterizada pelo acúmulo de urina nos rins devido à obstrução do fluxo normal, é uma condição potencialmente fatal, visto que causa distorções no sistema urinário, atrofia do tecido renal e possíveis complicações, como a pionefrose (2,4). É de suma importância o diagnóstico precoce e preciso para garantir a intervenção terapêutica apropriada. Ao permitir a obtenção de imagens detalhadas e em tempo real dos órgãos internos, a ultrassonografia oferece informações valiosas para o diagnóstico, monitoramento e planejamento de tratamento (4). A hidronefrose,

1 Discente em Medicina Veterinária do UNIFESO – raquel_moura3@hotmail.com

2 Docente do curso de Medicina Veterinária do UNIFESO – marcellineluz@unifeso.edu.br;
fernandoluismendes@unifeso.edu.br; micheleazeredo@unifeso.edu.br

3 Docente do curso de Medicina Veterinária da UFRRJ - carlamvet@gmail.com

muitas vezes é resultante de obstruções decorrentes de cálculos renais, estenoses ou outras anomalias (1, 4-6). Em gatos a principal causa de hidronefrose é a ureterolitíase (7,11). Em síntese, este trabalho tem como objetivo contribuir para o aprofundamento da compreensão do diagnóstico ultrassonográfico da hidronefrose, fornecendo subsídios para uma atuação médica mais precisa e eficaz no que tange a essa condição.

RELATO DE CASO:

No dia 13 de agosto de 2022, foi encaminhado para exame ultrassonográfico um felino, sem raça definida, fêmea, 10 anos, 4 kg, anteriormente atendido em uma clínica veterinária localizada na cidade de Teresópolis, onde foi examinado. Ao exame clínico, o animal apresentava massa abdominal, dor à palpação, mucosas normocoradas e temperatura retal de 39,8° C. Dessa forma, foram solicitados exames complementares, sendo esses, bioquímica (Figura 1), hemograma com pesquisa de hematozoários (Figura 2), e ultrassonografia de vias urinárias. Segundo o tutor, o animal apresentava prostração e falta de apetite. Ao exame ultrassonográfico (Figura 3) observou-se acentuada dilatação de pelve renal esquerda e de ureter esquerdo até a porção média, com grande volume de conteúdo anecoico, sugerindo hidronefrose. Vesícula urinária de volume normal, paredes finas e ecogênicas. Rim direito não apresentou alterações dignas de nota. Por conta da dilatação ureteral observada foi sugerido exame radiográfico abdominal (Figura 4), visando localizar o ponto de obstrução ureteral observada ao ultrassom. Neste exame foi observada uma estrutura radiopaca em terço caudal de ureter esquerdo, sugestiva de litíase e aumento de volume do rim correspondente. Sendo assim, o animal foi encaminhado para cirurgia, que foi realizada no mesmo dia para a retirada do urólito em ureter, restabelecendo o fluxo normal de urina do rim esquerdo para a bexiga. O paciente voltou à clínica para retirada da sonda uretral no dia 20 de agosto de 2022, e encaminhado para nova ultrassonografia (Figura 5), que revelou acentuada redução da dilatação pélvica observada anteriormente, constatando restabelecimento do fluxo urinário e preservação da função renal.

DISCUSSÃO:

O felino relatado foi diagnosticado com hidronefrose unilateral secundária a ureterolitíase, corroborando com Larson (1), Debruyne et al. (5), D'Anjou e Penninck (6) e, mais recentemente, Widmer, Mattoon e Vaden (4), que afirmam que a hidronefrose pode ser causada por obstrução ureteral, dessa forma, indo ao encontro ao que afirmam Armbrust et al. (7), Buffington e Chew (8), Kyles et al. (9), Ragone e Allen (10) e Dalby et al. (11) que descrevem a ureterolitíase como a causa mais frequente de hidronefrose unilateral. O rim esquerdo apresentava distensão acentuada, conteúdo anecóico em pelve renal e perda de arquitetura renal. Tais alterações estão em conformidade com Cartee, Selcer e Patton (12), Léveillé (13), Felkai, Vörös e Fenyve (14) e Choi et al. (15), Debruyne et al. (5) e Widmer, Mattoon e Vaden (4) que afirmam que por meio da ultrassonografia é possível observar as alterações citadas anteriormente em casos de hidronefrose. O ureter esquerdo apresentava dilatação até a porção média, indo ao encontro ao que afirmam Debruyne et al. (5) e Widmer, Mattoon e Vaden (4), que relataram que é importante conduzir uma investigação abrangente desde a região renal até a bexiga, a fim de verificar a presença de hidroureter, pois a dilatação simultânea do ureter é habitual. Foi solicitado exame radiográfico abdominal para averiguar a localização e causa exata da obstrução. Durante o exame foi observada uma estrutura radiopaca em terço caudal de ureter esquerdo, sugestiva de litíase e aumento de volume do rim correspondente. Isto reforça as afirmações de Kyles et al., (9) em que a ultrassonografia em conjunto com a radiografia tem sensibilidade de 90% para cálculos ureterais, e em conformidade com D'anjou; Bédard; Dunn (16), Cohen et al. (17) e Lee et al. (18) que declaram que a maior causa de dilatação ureteral é a ureterolitíase. Além disso, esse relato de caso ratifica os autores Widmer, Mattoon e Vaden (4) que declaram a importância dos exames de imagem para diagnóstico e prognóstico da hidronefrose.

Figura 1 - Exame hematológico bioquímica sérica. Alterações: Creatinina e Uréia elevadas

Requisição : 306.600	Paciente : Penelope	Cliente : Diagnosis Diagnóstico Veterinário
Realizado : 13/08/22	Espécie : Felino	Endereço : Av. Alberto Torres,672
Coletado : 13/08/22	Raça : Srd	Alto - Teresópolis - Cep : 25964007
Rota : 2	Sexo : Fêmea	Requisitante : Dr(a). Nao Informado
	Idade : 10A	Proprietário :

Bioquímica

Amostra : Soro

Bioquímicas	Resultados	Referências	Métodos
Uréia	mg/dL 70,0 + (10,0 - 45,0)	Enzimático (Labtest VET)
Creatinina	mg/dL 2,4 + (0,5 - 1,8)	Enzimático Trinder
Proteína Total	g/dL 6,50 (5,40 - 7,80)	Biureto
Fosfatase Alcalina	U/L 20,0 (10,0 - 80,0)	Colorimétrico (Labtest VET)
Alt/Tgp	U/L 33,0 (10,0 - 80,0)	IFCC-UV com piridoxal fosfato

Figura 2 - Exame hematológico – Hemograma, plaquetas e pesquisa por hematozoários. Alterações: Leucocitose, neutrofilia e monocitose absolutas

Requisição : 306.600	Paciente : Penelope	Cliente : Diagnosis Diagnóstico Veterinário
Realizado : 13/08/22	Espécie : Felino	Endereço : Av. Alberto Torres,672
Coletado : 13/08/22	Raça : Srd	Alto - Teresópolis - Cep : 25964007
Rota : 2	Sexo : Fêmea	Requisitante : Dr(a). Nao Informado
	Idade : 10A	Proprietário :

Hemograma e Pesquisa Hematozoários C/ Capa Leucocitária

Amostra : Sangue Total
 Método : AUTOMAÇÃO e MICROSCOPIA

	Resultados	Referências	Valores Relativos (%)	Referências
Eritrograma				
Eritrócitos (x10 ⁹ /µL)	7,99	(5,0 a 10,0)		
Hematócrito (%)	38	(24,0 a 45,0)		
Hemoglobina (g/dL)	13,0	(8,0 a 15,0)		
VGM (fL)	48	(37,0 a 49,0)		
CHGM (%)	34	(30,0 a 36,0)		
RDW (%)	15	(13 a 17)		
Leucograma				
	(cels / µl)			
Leucócitos	24.000 +	(5.500 a 19.500)		
Blastos	0	(0 a 0)	0	
Mielócitos	0	(0 a 0)	0	
Metamielócitos	0	(0 a 0)	0	
Bastonetes	0	(0 a 2.000)	0	
Segmentados	18.480 +	(2.000 a 13.000)	77	
Linfócitos	3.600	(1.000 a 9.000)	15	
Monócitos	1.920 +	(0 a 1.000)	8	
Eosinófilos	0	(0 a 1.500)	0	
Basófilos	0	(0 a 1.000)	0	
Plaquetas	263.000	(175.000 a 500.000)		

Comentários : Leucocitose. Neutrofilia e Monocitose Absolutas.

Hemoparasitos : Não foram observados na amostra

Figura 3 - Rim esquerdo. Alterações: Distensão renal, perda de arquitetura e conteúdo anecóico

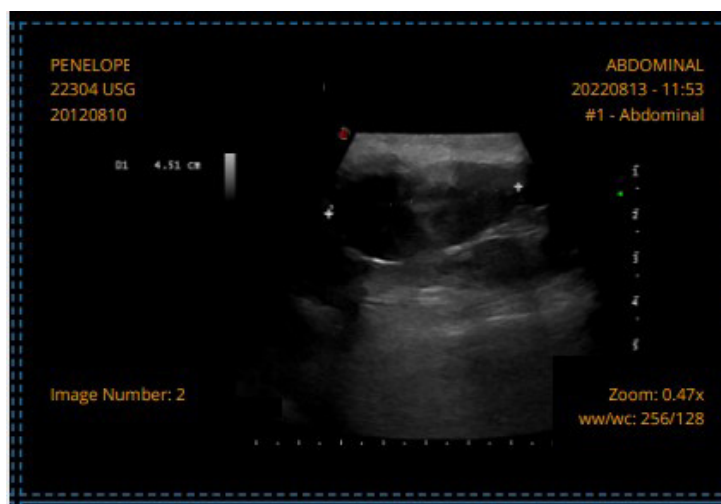


Figura 4 - Radiografia abdominal. Alteração: urólito em ureter esquerdo e rim esquerdo distendido

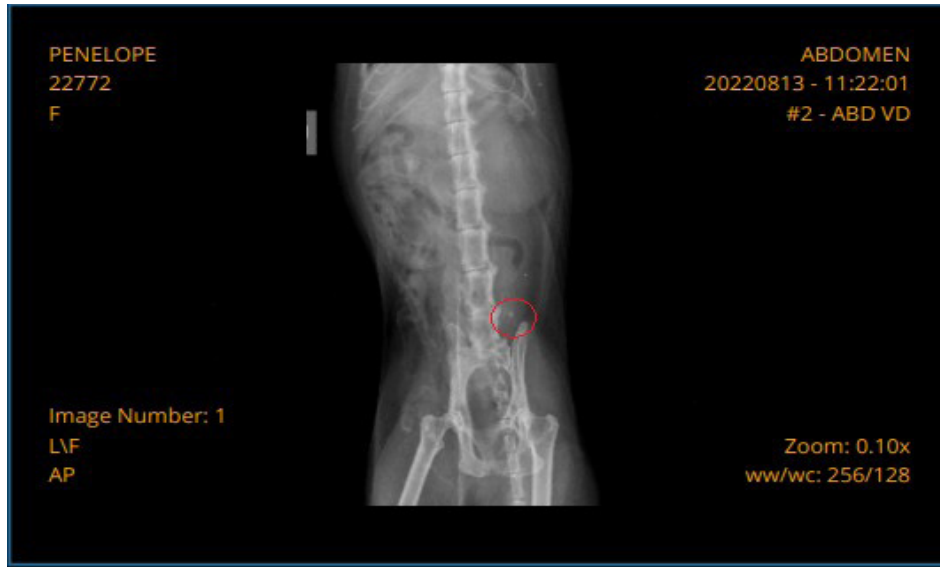
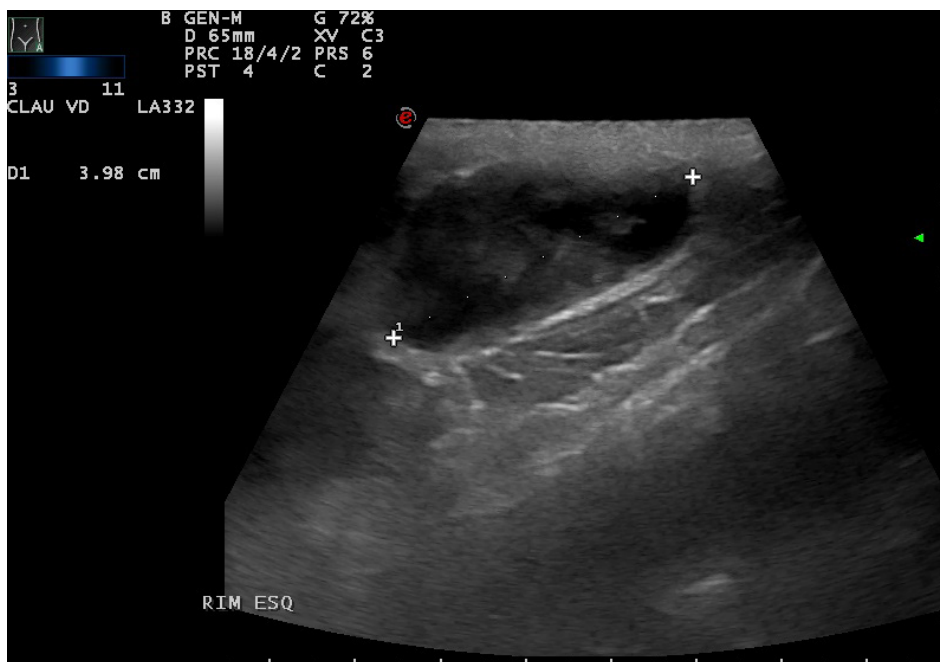
Figura 5 - Imagem ultrassonográfica do rim esquerdo 7 dias após a cirurgia, evidenciando acentuada diminuição do volume renal e da hidronefrose. Pode-se notar perda de arquitetura renal



CONSIDERAÇÕES FINAIS:

Os sintomas inespecíficos apresentados pelo felino no relato ressaltam a relevância da ultrassonografia no diagnóstico e monitoramento da hidronefrose. Em muitos casos, essa condição pode ser assintomática, o que sublinha a importância de realizar a ultrassonografia regularmente, não apenas quando os sintomas se manifestam. Esse exame fornece informações precisas e oportunas, permitindo aos veterinários tomarem decisões clínicas embasadas e oferecerem o tratamento mais apropriado aos pacientes afetados pela hidronefrose. Portanto, a ultrassonografia é uma ferramenta essencial que deveria ser utilizada com maior frequência como parte da avaliação médica de rotina, em felinos.

ABSTRACT

The constant evolution of diagnostic technologies in veterinary medicine has played a crucial role in the understanding and approach to medical conditions. Ultrasound has stood out as a fundamental tool for evaluating the urinary system in animals due to its effectiveness and non-invasive nature. The feline urinary system comprises the upper urinary tract (kidneys and ureters) and the lower urinary tract (bladder and urethra), being vital for homeostasis and the elimination of metabolic waste products. Hidronephrosis a term used to describe the dilation of the renal pelvis caused by obstruction of the urinary tract. This condition is dangerous, causing distortions in the urinary system, renal atrophy, and serious complications. Early and accurate diagnosis is crucial for appropriate therapeutic intervention, and ultrasound provides detailed real-time images, allowing accurate diagnosis, monitoring, and treatment planning. Hidronephrosis is caused by kidney stones, strictures, and anomalies, with ureterolithiasis being the main cause in cats. The aim of the study is to deepen the understanding of ultrasonographic diagnosis of hidronephrosis, contributing to more precise and effective medical interventions.

Keywords: Ureterolithiasis. Obstruction. Uropathy

REFERÊNCIAS:

- Larson MM. The kidneys and ureters. In: O'Brien R, Barr F, eds. *BSAVA Manual of Canine and Feline Abdominal Imaging*. 1ªed. Gloucester: British Small Animal Veterinary Association; 2009. P. 185-204.
- País SG. Obstrução ureteral parcial em gatos: revisão da literatura e relato de 4 casos clínicos [Dissertação de Mestrado na Internet]. Lisboa: ULusófona - Centro Universitário de Lisboa; 2020. Disponível em: <http://hdl.handle.net/10437/10403>
- Klein BG. *Cunningham Tratado de Fisiologia Veterinária*. 5a ed. Rio de Janeiro: Elsevier; 2014. 499 p.
- Widmer WR, Mattoon JS, Vaden SL. Urinary tract. In: *Small Animal Diagnostic Ultrasound*. WB Saunders; 2021. Cap. 16, P. 583-634.
- DeBruyn K, Haers H, Combes A, Paepe D, Peremans K, Vanderperren K, Saunders JH. Ultrasonography of the feline kidney: Technique, anatomy and changes associated with disease. *Journal of Feline Medicine and Surgery*, P. 794–803, 2012. DOI: 10.1177/1098612X12464461.
- D'Anjou MA, Penninck D. Kidneys and ureters. In: Penninck D, D'Anjou MA, eds. *Atlas of Small Animal Ultrasonography*. 2aed. Hoboken, NJ: Wiley, 2015. P. 331-361.
- Armbrust L, Kraft SL, Cowan LA, Tillson DM, Hoskinson JJ. Radiographic diagnosis: canine ureteral calculus. *Vet Radiol Ultrasound*. 1997 Sep-Oct;38(5):360-2. doi: 10.1111/j.1740-8261.1997.tb02098.x. PMID: 9335093.
- Buffington CA, Chew DJ. Calcium oxalate urolithiasis in cats. *J Endourol*. 1999 Nov;13(9):659-63. doi: 10.1089/end.1999.13.659. PMID: 10608518.
- Kyles AE, Hardie EM, Wooden BG, Adin CA, Stone EA, Gregory CR, Mathews KG, Cowgill LD, Vaden S, Nyland TG, Ling GV. Clinical, clinicopathologic, radiographic, and ultrasonographic abnormalities in cats with ureteral calculi: 163 cases (1984-2002). *J Am Vet Med Assoc*. 2005 Mar 15;226(6):932-6. doi: 10.2460/javma.2005.226.932. PMID: 15786996.
- Ragone JM, Allen HS. What is your diagnosis? Ureteral calculus. *J Am Vet Med Assoc*. 2005 Jan 1;226(1):35-6. doi: 10.2460/javma.2005.226.35. PMID: 15646570.

- Dalby AM, Adams LG, Salisbury SK, Blevins WE. Spontaneous retrograde movement of ureteroliths in two dogs and five cats. *J Am Vet Med Assoc.* 2006 Oct 1;229(7):1118-21. doi: 10.2460/javma.229.7.1118. PMID: 17014360.
- Cartee RE, Selcer BA, Patton CS. Ultrasonographic diagnosis of renal disease in small animals. *J Am Vet Med Assoc.* 1980 Mar 1;176(5):426-30. PMID: 7358560.
- Léveillé R. Ultrasonography of urinary bladder disorders. *Vet Clin North Am Small Anim Pract.* 1998 Jul;28(4):799-821. doi: 10.1016/s0195-5616(98)50079-4. PMID: 9698616.
- Felkai C, Voros K, Fenyves B. Lesions Of The Renal Pelvis And Proximal Ureter In Various Nephro-Urological Conditions: An Ultrasonographic Study. *Vet Radiol Ultrasound [Internet].* Set 1995 [citado 7 dez 2023];36(5):397-401. Disponível em: <https://doi.org/10.1111/j.1740-8261.1995.tb00285.x>
- Choi J, Jang J, Choi H, Kim H, Yoon J. Ultrasonographic features of pyonephrosis in dogs. *Veterinary Radiology & Ultrasound.* 2010;51(5):548-553. DOI: 10.1111/j.1740-8261.2010.01702.x.
- D'Anjou MA, Bédard A, Dunn ME. Clinical significance of renal pelvic dilatation on ultrasound in dogs and cats. *Vet Radiol Ultrasound.* 2011 Jan-Feb;52(1):88-94. PMID: 21322393.
- Cohen L, Shipov A, Ranen E, Bruchim Y, Segev G. Bilateral ureteral obstruction in a cat due to a ureteral transitional cell carcinoma. *Can Vet J.* 2012 May;53(5):535-8. PMID: 23115367; PMCID: PMC3327593.
- Lee N, Choi M, Keh S, Oh Y, Seo J, Choi H, Kim H, Yoon J. Bilateral congenital ureteral strictures in a young cat. *Can Vet J.* 2014 Sep;55(9):841-4. PMID: 25183890; PMCID: PMC4137923

DIFILOBOTRÍASE NO BRASIL – REVISÃO DE LITERATURA

Luis Miguel de Lima Roiffé¹; Beatriz Rodrigues Sturm²; Alfredo Artur Pinheiro Junior²;
André Luiz Medeiros de Souza³

RESUMO

A difilobotríase é uma doença de caráter zoonótico causada por cestódeos do gênero *Diphyllobothrium*, a qual é obtida ao realizar o consumo de peixe cru, malcozido ou que passe pelo processo de defumação de maneira errônea, os quais possuem a presença da forma larval do parasita. Esse cestódeo é distribuído com a contaminação de corpos d'água como, mares, rios, lagos, e principalmente os peixes que habitam nesses ambientes. A doença em si, pode ter alguns sintomas, dentre eles, anorexia, anemia pela falta de vitamina B12, ou pode ser assintomática. O exponencial aumento do consumo de peixe cru, a comercialização entre diversos países, e a falta de higiene em pescado, são alguns dos motivos que sinalizam como as pessoas estão suscetíveis a contaminação pelo parasito. Acima disso, no Brasil, devem ser feitos novos trabalhos sobre a difilobotríase, devido ao aumento populacional e o consumo de pescado.

Palavras-chave: *Diphyllobothrium latum*. Cestódeos. Parasitas.

INTRODUÇÃO:

Conforme estipulado no Artigo 205 do Regulamento de Inspeção Industrial e Sanitária de Produtos de Origem Animal (RIISPOA) do Ministério da Agricultura, Pecuária e Abastecimento (MAPA), a classificação “pescado” engloba uma variedade de animais aquáticos, tais como peixes, crustáceos, moluscos, anfíbios, répteis, equinodermos, e outros, destinados ao consumo humano (1). Ao longo das últimas sete décadas, houve uma notável expansão na produção total de pesca e aquicultura, excluindo algas. Inicialmente situada em 19 milhões de toneladas (em peso vivo) em 1950, esse número atingiu um pico significativo de aproximadamente 179 milhões de toneladas em 2018, impulsionado por uma vigorosa taxa de crescimento anual de 3,3 por cento. O ano de 2019 registrou uma leve diminuição de 1 por cento em relação a 2018, seguida por um aumento modesto de apenas 0,2 por cento em 2020, culminando em um total de 178 milhões de toneladas. O valor global das vendas iniciais da produção de pesca e aquicultura de animais aquáticos foi estimado em impressionantes USD 406 bilhões no ano de 2020. Com exceção da China, o aumento nas capturas de água doce continua a ser impulsionado por diversos países produtores significativos, destacando-se 12 especialmente Índia, Bangladesh, Mianmar e Uganda. A maioria dos países que relatam uma redução nas capturas contribui relativamente pouco para a produção global de capturas de água doce, embora alguns forneçam quantidades importantes para as dietas nacionais ou regionais, especialmente Camboja, Brasil, Vietnã e Tailândia. O consumo de pescado per capita na América Latina e Caribe no ano de 2019, foi de 9.9 kg/capita/ano, e o consumo per capita mundial é de 20.5 kg/capita/ano (2). Nos Estados Unidos e na Europa, áreas historicamente com registros raros de doenças transmitidas pelo consumo de peixe cru, tem-se observado um notável aumento nas estatísticas de tais infecções. O fenômeno pode ser atribuído ao impacto da globalização, ao crescimento do comércio internacional, ao aumento das viagens internacionais entre a população e a maior disponibilidade de compra de peixes frescos oriundos

1 Discente em Medicina Veterinária do UNIFESO – miguelluisroiffe1324@gmail.com

2 Docente do curso de Medicina Veterinária do UNIFESO – beatrizsturm@unifeso.edu.br;
alfredoarturjunior@unifeso.edu.br

3 Docente em Medicina Veterinária do UNIG - andrevetuff@gmail.com

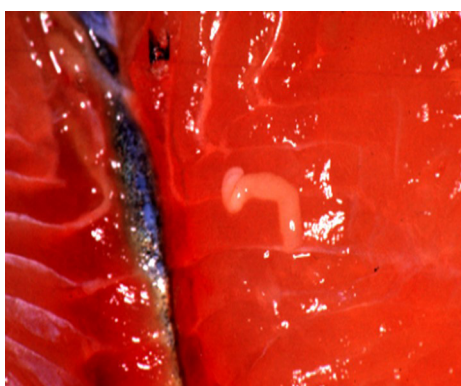
de diversas partes do mundo, inclusive de regiões onde parasitas são endêmicos (3). Helmintos são os parasitos mais frequentemente encontrados em alimentos derivados de peixes crus ou insuficientemente cozidos, que podem estar infectados. Vários parasitos têm a capacidade de serem transmitidos através do consumo de peixe cru, com destaque para espécies como *Echinostoma hortense*, *E. japonicus*, *Heterophyes heterophyse*, *Metagonimus yokogawai*, *Clonorchis sinensis*, *Opisthorchis viverrini*, *Opisthorchis felinus*, *Metorchis conjunctus*, *Diphyllbothrium spp.*, *Capillaria philippinensis*, *Gnathostoma spp.*, *Anisakis spp.* e *Pseudoterranova spp* (4). É fundamental ressaltar que diversas zoonoses parasitárias, em sua maioria causadas por helmintos, podem afetar os seres humanos por meio da ingestão de alimentos. Entre essas doenças zoonóticas, a difilobotríase merece destaque, sendo uma infecção originada por cestódeos do gênero *Diphyllbothrium* (conhecida como “tênia do peixe”). Essa enfermidade é particularmente relevante quando se considera o consumo de peixe cru ou malcozido. A importância desse problema está intrinsecamente ligada à sua propagação através da contaminação de águas em rios, lagos, represas e mares por meio das fezes que transportam os ovos do parasita, tornando-a uma questão de extrema significância em termos de saúde pública (4). Esse trabalho teve como objetivo realizar uma revisão bibliográfica para descrever a difilobotríase, a sua etiologia, ciclo biológico, epidemiologia, sinais clínicos, tratamento, controle e prevenção.

DESENVOLVIMENTO:

A larva invasiva de *Diphyllbothrium latum* pode ser encontrada na carne de peixes, tanto de água doce como de água salgada, que migram para ambientes de água doce para reprodução. Os parasitas afetam principalmente o grupo dos salmonídeos, que inclui espécies como trutas e salmões (Figura 1). No entanto, também foram identificados surtos relacionados a outros peixes, como o atum, nos Estados Unidos. Importante destacar que os seres humanos são considerados hospedeiros definitivos deste parasita, juntamente com outros mamíferos (5). No que se refere à morfologia, o *Diphyllbothrium latum* exibe um escólex em forma oval (Figura 2), com duas pseudo-botridias, uma dorsal e outra ventral. O comprimento do colo é visível e pode variar de acordo com a expansão e contração do cestódeo. Na parte mais posterior do corpo, as proglótides são claramente definidas na região anterior e aumentam em largura na parte central. É importante notar que as proglótides finais (Figura 3), são consideravelmente menores e mais recolhidas devido à sua função na produção de ovos. Em cada proglote, pode ser visualizado um útero tubular, que pode gerar vários ovos, e diversos folículos na camada cortical que irão fornecer o material genético (7). O ciclo biológico do *Diphyllbothrium latum* (Figura 4), envolve três hospedeiros, dois intermediários e um definitivo. Os ovos são excretados nas fezes do hospedeiro definitivo, e ao chegar na água, liberam um embrião móvel chamado coracídio. Esse coracídio se transforma em procercóide após ser ingerido por crustáceos copépodes, que são os primeiros hospedeiros intermediários. O procercóide é liberado quando esses crustáceos são consumidos principalmente por salmonídeos, que servem como o segundo hospedeiro intermediário. No novo hospedeiro intermediário, o procercóide sofre metamorfose, tornando-se plerocercóide, onde permanece nos tecidos do peixe até atingir a próxima fase do ciclo (4). Os peixes, mais frequentemente, infectados pelo parasita são os frescos de água doce ou de água salgada que se reproduzem em água doce, como salmão e trutas. Outros peixes como a perca (*Perca fluviatilis*) e o lúcio (*Esox lucius*) também podem se infectar (7,8). Quando os hospedeiros definitivos consomem carne de peixe que contém larvas plerocercóides, essas larvas se fixam na mucosa do íleo, onde continuarão seu desenvolvimento no ciclo (10). A Vigilância Epidemiológica é vital para adquirir informações sólidas sobre a propagação de doenças. Isso envolve a identificação precoce de casos, análise dos fatores causais e a rápida adoção de medidas preventivas. No caso de uma doença associada a hospedeiros intermediários, como crustáceos

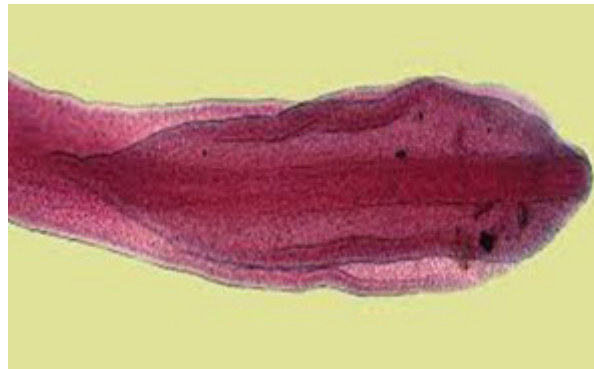em rios, lagos e regiões costeiras do Brasil, é crucial evitar sua disseminação. Isso pode ser feito controlando o consumo de peixes contaminados e prevenindo a disseminação via esgoto não tratado, especialmente em áreas com saneamento básico deficiente. A responsabilidade por essas ações recai sobre as autoridades de saúde pública do país (9). A maioria das infecções causadas pelo *Diphyllobothrium* geralmente não apresenta sintomas. No entanto, quando os sintomas ocorrem, incluem flatulência, inchaço abdominal, perda de apetite, desconforto na região do estômago, náuseas, vômitos e diarreia, geralmente aparecendo cerca de dez dias após consumir peixe cru ou mal cozido (5). Em situações mais graves, pode ocorrer obstrução intestinal, e, em circunstâncias mais raras, a migração de partes do parasita pode provocar inflamações na vesícula biliar (colecistite) ou nos ductos biliares (10). O tratamento da doença em seres humanos envolve a administração de medicamentos anti-helmínticos, como o Praziquantel, em uma única dose de 10-25 mg por quilograma de peso corporal, que é eficaz tanto contra as larvas quanto contra os vermes adultos. A maioria das larvas, mesmo as incrustadas, é eliminada e se desintegra completamente dentro de um período de 5 meses. Outra opção terapêutica é o uso de Niclosamida, com uma dose única de 2g para adultos, 1g para crianças com peso entre 10 kg e 35 kg, e 0,5g para crianças com menos de 10 kg (11). a prevenção da difilobotríase pode ser alcançada ao consumir peixes que foram devidamente cozidos ou submetidos a um processo de congelamento prévio. Estas também recomendam que o peixe seja submetido a um processo de congelamento a -35°C por 15 horas após atingir o estado sólido, -20°C por 24 horas após atingir o estado sólido ou em congelador convencional com temperatura até -20°C por 7 dias. Esse procedimento de congelamento não apenas elimina o *Diphyllobothrium spp.*, mas também elimina outros parasitas de peixes que podem representar riscos para a saúde (12,13). Parasitas potencialmente prejudiciais são transmitidos quando as pessoas ingerem peixes crus ou insuficientemente cozidos. Para enfrentar essa questão, existem três estratégias: a cuidadosa escolha da localização da pesca, das espécies de peixes e da idade deles; a detecção e remoção de peixes infectados por parasitas, através da inspeção com uma fonte de luz; e a aplicação de técnicas para eliminar os parasitas na carne do peixe (14). A inspeção de pescados desempenha um papel crucial na identificação e controle de parasitas na indústria pesqueira. Nos locais de processamento de frutos do mar, a utilização de uma mesa de luz branca se destaca como um método altamente eficaz para a detecção visual de parasitas nas fibras musculares dos peixes. Nesse processo, os filés descongelados são dispostos sobre uma superfície acrílica com cerca de 5 mm de espessura e uma transparência de 45%, enquanto uma potente fonte de luz branca, com intensidade de aproximadamente 1500 lux, é projetada por baixo da placa. Essa iluminação intensa possibilita uma clara identificação dos parasitas, cuja presença pode resultar em perdas significativas devido à aparência desagradável que podem conferir aos produtos pesqueiros. Essas anormalidades visíveis podem levar à rejeição por parte dos consumidores ou até mesmo à rejeição total pelos estabelecimentos (15).

Figura 1 - Parasito *Diphyllobothrium* em salmão



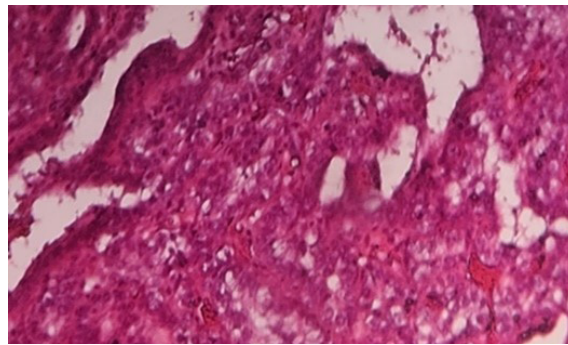
Fonte fishparasite.fs.a.u-tokyo.ac.jp, 2023.

Figura 2 - Parasito *Diphyllobothrium* em salmão



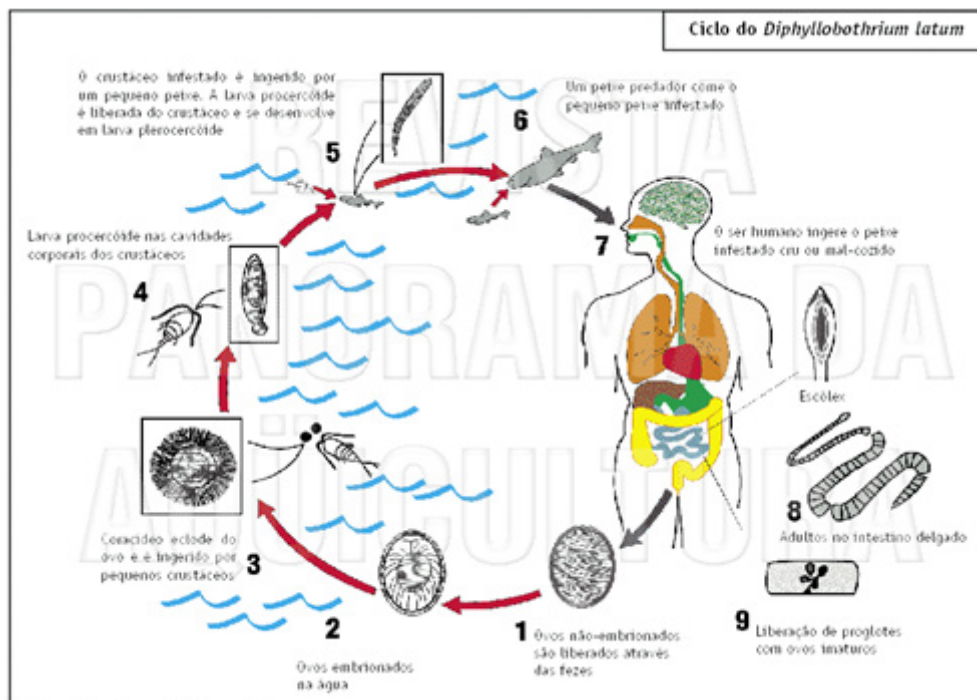
Fonte: estudeparasitologia.wordpress.com, 2016.

Figura 3 - Proglótides de *Diphyllobothrium latum*



Fonte: parasitology.ou.ac.lk, 2023.

Figura 4 - Ciclo biológico do *Diphyllobothrium latum*



Fonte: panoramadaaquicultura.com, 2023.

CONSIDERAÇÕES FINAIS:

A difilobotríase, também chamada de difilobotriose, é uma doença emergente com alcance global que afeta pessoas que consomem peixes contaminados, seja de forma crua, mal cozida, marinada ou defumada. O perfil epidemiológico dessa doença, assim como de outras transmitidas por alimentos, está passando por mudanças significativas. Essas transformações podem ser atribuídas à introdução de novos hábitos alimentares, ao aumento das viagens internacionais, à mobilidade humana impulsionada pelo turismo, às melhorias nos sistemas de transporte e ao crescimento do mercado internacional de alimentos, tudo isso no contexto da globalização. É de suma importância sensibilizar tanto a população quanto os profissionais da área para essa questão. Alimentos como peixes devem ser originários de fontes conhecidas, ser armazenados e acondicionados de maneira adequada, além de serem submetidos ao tratamento térmico conforme as orientações das autoridades de saúde. As principais medidas de prevenção e controle concentram-se na redução da contaminação da água, no tratamento das pessoas afetadas pelo parasita e na prevenção da transmissão das larvas infectantes dos peixes para os seres humanos. Investimentos em saneamento básico, aprimoramentos em estações de tratamento de esgoto, promoção de práticas de higiene e programas educacionais em saúde desempenham um papel crucial nesse processo. Adicionalmente, é essencial realizar pesquisas adicionais para aprofundar nossa compreensão sobre essa doença e conscientizar o público em geral sobre essa importante questão de saúde pública.

ABSTRACT

Diphyllobothriasis is a zoonotic disease caused by tapeworms of the genus *Diphyllobothrium*, which is obtained by consuming raw, undercooked or erroneously smoked fish, which have the presence of the larval form of the parasite. The tapeworm is distributed with the contamination of water bodies such as seas, rivers, lakes, and especially the fish that inhabit these environments. The disease itself may have some symptoms, including anorexia, anemia due to lack of vitamin B12, or it may be asymptomatic. The exponential increase in the consumption of raw fish, commercialization between different countries, and the lack of hygiene in fish, are some of the reasons that indicate how people are susceptible to contamination by the parasite. Furthermore, in Brazil, new studies on diphyllobothriasis must be carried out, due to population growth and fish consumption.

Keywords: *Diphyllobothrium latum*. Cestodes. Parasites.

AGRADECIMENTOS:

Ao Centro Universitário Serra dos Órgãos – UNIFESO, pela boa infraestrutura de ensino, professores qualificados durante toda a graduação.

REFERÊNCIAS:

Brasil. Ministério da Agricultura, Pecuária e Abastecimento (MAPA). Decreto nº 9013 de 29 de março de 2017. Regulamento da Inspeção Industrial e Sanitária de Produtos de Origem Animal - RIISPOA. Brasília, 2017. Página única.

FAO. Food and Agriculture Organization of the United Nations. The State of the World's Biodiversity for Food and Agriculture. 2022. [acesso 22 de nov. 2023]. Disponível em: <https://www.fao.org/3/cc0461en/cc0461en.pdf>

Masson ML, Pinto RA. Perigos potenciais associados ao consumo de alimentos derivados de peixe cru. Boletim do Centro de Pesquisa de Processamento de Alimentos. Curitiba, 1998; 16(1): 71-84.

Cárdia DFF, Bresciani KDS. Helminthoses zoonóticas transmitidas pelo consumo de peixes de forma inadequada. Veterinária e Zootecnia. Botucatu, 2012; 19(1): 55-65.

Emmel VE, Inamine E, Secchi C, Brodt TC, Amaro COM, Cantarelli VV, Spalding S. *Diphyllobothrium latum*: relato de caso no Brasil. Revista da Sociedade Brasileira de Medicina Tropical. Uberaba, 2006; 39(1): 82-4.

Fortes E. Parasitologia veterinária. 4ªed. São Paulo: Ícone, 2004. 607 p.

Scholz T, Kuchta R. Fish-borne, zoonotic cestodes (*Diphyllobothrium* and relatives) in cold climates: a never-ending story of neglected and (re)-emergent parasites. Food and Waterborne Parasitology. 2016; 4: 23-38.

Santos FLN, Faro LB. The first confirmed case of *Diphyllobothrium latum* in Brazil. 2005.

SES/SP. Secretaria de Estado da Saúde de São Paulo. Coordenadoria de Controle de Doenças. Divisão de Doenças de Transmissão Hídrica e Alimentar. Informações básicas sobre a difilobotríase: perguntas e respostas. (São Paulo). Jan. 2008. [Acesso em: 15 set. 2023]. Disponível em: ftp://ftp.cve.saude.sp.gov.br/doc_tec/hidrica/doc/InfBasica09_Diphy.pdf.

Scholz T, Garcia HH, Kuchta R, Wicht B. Update on the human broad tapeworm (Genus *Diphyllobothrium*), including clinical relevance. Clinical Microbiology Reviews, Washington, DC, 2009; 22(1): 146-160.

Brasil. Ministério da Saúde. Secretaria de Vigilância em Saúde. Departamento de Vigilância Epidemiológica. Manual integrado de vigilância, prevenção e controle de doenças transmitidas por alimentos. Brasília: Editora do Ministério da Saúde, 2010. 158p.

Brasil. Agência Nacional de Vigilância Sanitária (ANVISA) / Secretaria de Vigilância à saúde (SVS) / Ministério da Saúde (MS) / Ministério da Agricultura, Pecuária e Abastecimento (MAPA). Difilobotríase: comunicado ANVISA/SVS/MS/MAPA, alerta e recomendações referentes a casos de Difilobotríase no município de São Paulo, 2007. [Acesso em: 28 set. 2023]. Disponível em: http://www.saude.sp.gov.br/resources/cve-centrode-vigilancia-epidemiologica/areas-de-vigilancia/doencas-transmitidas-por-agua-e-alimentos/doc/2005/com4_alertams.pdf

FDA. (Food and Drug Administration). Fish and Fishery Products Hazards and Controls Guidance. Fourth Edition, U.S. Department of Health and Human Services Food and Drug Administration Center for Food Safety and Applied Nutrition (240), April 2011. p. 402-2300.

HUSS HH. Garantia da qualidade dos produtos de pesca. FAO Documento Técnico sobre as Pescas, nº 334, Roma: FAO, 1997. [Acesso em: 12 set. 2023]. Disponível em: <http://www.fao.org/docrep/003/t1768p/T1768P03.htm#ch3>

Brasil. Ministério da Agricultura, Pecuária e Abastecimento. Memorando-Circular nº2/2018/CGI/DI-POA/MAPA/SDA/MAPA, 2018. [Acesso em: 28 set. 2023.] Disponível em: http://seafoodbrasil.com.br/wpcontent/uploads/2018/02/Memorando-Circular-CGI-02-18.-Controle-oficail-de-parasitas-empescado.-SEI_21000.004629_2018_36.pdf

***Dirofilaria immitis* EM CÃO – RELATO DE CASO**

**Iuri Fonte de Azevedo¹; Maria Eduarda Monteiro Silva²; Michele Vieira de Azeredo²;
Tatiana Didonet Lemos²; Bethânia Ferreira Bastos²**

RESUMO

Dirofilaria immitis é um parasita nematódeo causador da dirofilariose, também conhecida como verme do coração dos cães. A dirofilariose é uma doença de extrema importância, principalmente, em regiões tropicais. A transmissão ocorre através da picada do mosquito, principalmente dos gêneros *Aedes*, *Anopheles* e *Culex*, por isso, sua incidência é maior nas regiões onde há uma facilidade na reprodução desses vetores. Os sinais clínicos mais encontrados são relacionados a falta de oxigenação sanguínea, pois esses parasitas se alojam na artéria pulmonar. O diagnóstico pode ser realizado através de exames laboratoriais associados a exames de imagem como a radiografia e o ecocardiograma. O tratamento varia de acordo com a carga parasitária presente no animal, podendo ser medicamentoso ou cirúrgico. Este trabalho tem o objetivo de relatar o caso de um canino, macho, SRD de 10 anos com o diagnóstico de dirofilariose. Animal chegou ao atendimento clínico apresentando severa insuficiência respiratória, perda de apetite e apatia. Foi realizado exame de ensaio de imunoabsorção enzimática, com resultado positivo para dirofilariose. Além disso, o animal também realizou radiografia do tórax, sendo possível visualizar efusão pleural. O animal foi internado com urgência e realizado a toracocentese. Iniciou-se o tratamento medicamentoso e foi realizado ecocardiograma. No ecocardiograma foi encontrado um grande número de filarias no coração e o animal foi submetido à cirurgia.

Palavras-chave: Dirofilariose. Parasita. Canino.

INTRODUÇÃO:

Dirofilaria immitis é um parasita do filo nematódeo que tem como hospedeiro definitivo o cão. A transmissão ocorre através do hospedeiro intermediário, que são os mosquitos dos gêneros *Aedes* sp., *Anopheles* sp e *Culex* sp (1). Dirofilaria Immitis é causadora da dirofilariose, uma doença de caráter zoonótico, comumente encontrada em cães, principalmente, nas regiões litorâneas de países tropicais, devido a fácil reprodução de seus vetores nesta região (2). Os cães podem ser assintomáticos, porém, quando sintomáticos manifestam algumas condições clínicas bastante inespecíficas, como tosse, intolerância a exercício, anorexia, apatia e ascite, sinais que são muito comuns em diversas doenças cardíacas (1). Com o avanço da doença e sem um tratamento adequado o animal pode apresentar uma grande angústia respiratória, pois os parasitas adultos se alojam, principalmente, nas artérias pulmonares (3). O diagnóstico pode ser realizado através de exames de imagem como a radiografia do tórax, revelando algumas irregularidades nas estruturas do pulmão e na silhueta do coração; e o ecocardiograma, onde é possível identificar a presença do parasita dentro do coração (3). Além disso, pode-se diagnosticar a doença por meio de testes imunoenzimáticos (ELISA); provas moleculares; pesquisa de microfírias no sangue, através do esfregaço sanguíneo, teste de Knott e gota espessa (4). O tratamento da dirofilariose é realizado com uso prolongado de medicamentos, restrição à exercícios físicos e, até mesmo, cirurgia dependendo da carga parasitária presente no animal. A profilaxia é realizada com uso de lactonas

1 Discente do Curso de Graduação em Medicina Veterinária do UNIFESO – iurifda00@gmail.com

2 Docentes do Curso de Graduação em Medicina Veterinária do UNIFESO – tatianalemos@unifeso.edu.br; mariaeduardasilva@unifeso.edu.br; micheleazeredo@unifeso.edu.br; bethaniabastos@unifeso.edu.br

macrocíclicas, como por exemplo, ivermectina, milbemicina oxima e moxidectina (5). Este trabalho tem como objetivo relatar o caso de um canino, macho, SRD, diagnosticado aos 10 anos com dirofilariose através de um ensaio de imunoabsorção enzimática, com destaque ao tratamento e evolução do quadro clínico do animal.

RELATO DE CASO:

Um canino macho, SRD, 10 anos, pesando 17kg, residente de Magé, deu entrada em uma clínica veterinária particular, localizada em Guapimirim, no dia 21 de janeiro de 2021. Durante a anamnese, a responsável relatou que o animal apresentava anorexia, ascite, perda de peso, tosse e grande desconforto respiratório. A responsável informou que não realizava nenhuma medida profilática contra verminoses. Animal chegou à clínica apático e com muita dificuldade respiratória. Na ausculta pulmonar o som estava abafado e na ausculta cardíaca os sons dos batimentos estavam muito baixos. Foi realizado a medição da pressão arterial, 240 mm/Hg, evidenciando uma hipertensão. O veterinário realizou a coleta de sangue para hemograma e bioquímica e internou o paciente com urgência. Foi realizada uma radiografia de tórax e solicitou-se que o animal fosse encaminhado para consulta com o cardiologista. Na radiografia do tórax foi possível observar que o animal apresentava efusão pleural. O hemograma revelou neutrofilia e hipoproteïnemia (Tabela 1) e na bioquímica foi possível observar baixos níveis de albumina e globulina e elevação no valor de ALT (Tabela 2). Foi realizado, também, o exame de ensaio de imunoabsorção enzimática, com resultado positivo para dirofilariose. Na internação, o veterinário iniciou o tratamento através dos seguintes medicamentos: doxiciclina 5 mg/kg VO, BID, durante 30 dias, omeprazol 20 mg/kg VO, 1 hora antes da administração da doxiciclina, enalapril 0,5 mg/kg VO, SID e furosemida 6 mg/kg via IV, SID. Além disso, foi realizado uma toracocentese e drenado 1.780 mL de fluido translúcido. Após a drenagem, o animal se apresentava mais ativo e se alimentava normalmente. No total foram realizadas 3 toracocenteses, tendo 4 dias de intervalo entre cada uma, na segunda toracocentese foi drenado 600 mL e na terceira 720 mL. No dia 02 de fevereiro de 2021, o paciente ainda estava internado, mas foi levado pela responsável para a primeira consulta ao cardiologista, onde foi realizado o ecocardiograma (Figuras 1, 2 e 3). No exame foi observado um aumento importante das cavidades direitas, com disfunção sistólica do ventrículo direito, as cavidades esquerdas estavam com os diâmetros reduzidos, porém com funções preservadas e a artéria pulmonar apresentava uma importante dilatação. Foi observado, também, uma insuficiência de grau importante na valva tricúspide e de grau discreto nas valvas pulmonar e mitral. Foi visualizado uma grande quantidade de efusão pleural e a presença de filárias em artéria pulmonar, átrio direito e ventrículo direito em grande quantidade (Figura 3). Diagnosticou-se insuficiência cardíaca congestiva e hipertensão pulmonar, também se observou que o animal já apresentava síndrome da veia cava. Além disso, o animal ainda apresentava grande quantidade de efusão pleural e pequena quantidade de efusão pericárdica. A cardiologista solicitou que o animal realizasse a cirurgia para a remoção das filárias urgentemente. Além disso, receitou um novo protocolo para o tratamento do animal. A dose da doxiciclina foi ajustada para 10 mg/kg VO, BID, diminuiu a dose da furosemida para 4 mg/kg via IV, SID, continuou com o uso do omeprazol em 20mg/kg VO e do enalapril 0,5 mg/kg VO, SID e adicionou dois medicamentos: o pimobendam 0,3 mg/kg VO, BID e sildenafil 3 mg/kg VO, BID. Iniciou-se também o uso tópico da moxidectina mensalmente. Dia 4 de fevereiro de 2021, o animal chegou na clínica para a realização da cirurgia. Ao chegar na clínica o paciente já apresentava um grande desconforto respiratório, então o veterinário decidiu realizar uma radiografia torácica para avaliar a quantidade de efusão (Figuras 4). Na avaliação, constatou-se que o animal já havia uma grande quantidade de líquido no tórax e que

seria necessário realizar uma toracocentese. Foi realizado a toracocentese e drenado grande quantidade de líquido translúcido. Logo após a toracocentese o animal foi encaminhado para a cirurgia. No centro cirúrgico o animal foi anestesiado e colocado em decúbito lateral esquerdo, ou seja, com a jugular direita para cima. A incisão foi realizada no pescoço e a jugular foi exposta e aberta. Através dela passou-se a sonda com um catéter modificado indo até a entrada do átrio direito. Por meio da sonda foi introduzida a pinça e realizado a remoção das filárias do átrio direito do paciente, no total foram retirados 14 vermes adultos, toda a cirurgia foi guiada através do ecocardiograma. O animal retornou muito bem da anestesia e seguiu tomando os medicamentos normalmente. Dia 5 de fevereiro de 2021 o animal teve alta e seguiu com o protocolo de tratamento da cardiologista. O retorno foi marcado para 6 meses depois. Dia 24/08/2021, o paciente retornou para a primeira reavaliação com a cardiologista, pesava 21kg, estava muito bem, ativo e se alimentando normalmente. A responsável informou a veterinária que decidiu, por conta própria, fazer as medicações para a cardiopatia apenas uma vez ao dia, pois estava muito difícil a administração dos medicamentos via oral. A veterinária, então, explicou sobre a importância da medicação duas vezes ao dia e pediu para que ela retornasse a realizar as medicações duas vezes ao dia. Neste mesmo dia foi coletado o sangue para a realização do teste da dirofilariose e foi realizado também um novo ecocardiograma (Figuras 5 e 6). No ecocardiograma foi possível observar que o coração teve uma remodelação de quase 50%, porém houve um aumento da pressão pulmonar, pois a disfunção sistólica do ventrículo direito piorou e começou novamente a ocorrer uma congestão cardíaca, não foram encontradas filárias. A pressão arterial do paciente foi de 220 mm/Hg. O teste de imunoabsorção enzimática deu negativo e não foram encontradas microfíliarias no sangue. A cardiologista iniciou novamente o ciclo de tratamento com a doxiciclina por 30 dias, BID, moxidectina tópica 1 vez ao mês, e manteve o uso de todos os medicamentos, apenas ajustou as doses, pois o animal ganhou 6 kg. Foi marcado a realização de um novo teste de dirofilariose em 6 meses. Dia 17/05/2022, o paciente retornou para a realização do segundo teste de dirofilariose. Tanto o teste de imunoabsorção enzimática quanto o de pesquisa de microfíliarias no sangue foram negativos, suspeitando assim que o paciente se curou totalmente da dirofilariose. A partir deste dia, o paciente continuou o tratamento somente da cardiopatia.

DISCUSSÃO:

O paciente do presente relato é residente de Magé, cidade localizada em região de clima tropical. Essas informações vão de encontro com Alho et al. (6), que relatam uma maior incidência da dirofilariose em regiões de clima quente, pois facilita a reprodução dos mosquitos que são os vetores desta doença. A responsável pelo animal relatou ao veterinário que o animal apresentava tosse, anorexia e grande desconforto respiratório, sinais esses descritos por Leite et al. (2) e American Heartworm Society (7). Na medição da pressão arterial foram obtidos valores acima da referência, evidenciando uma hipertensão, além disso, foi realizado uma radiografia de tórax, onde era possível observar uma grande quantidade de efusão pleural. Esses sinais clínicos são relatados por Leite et al. (2), Venco (8) e American Heartworm Society (7), que descrevem estes sinais quando a doença já está em um grau bastante avançado, já apresentando uma disfuncionalidade cardíaca. No presente relato foi realizado o teste de antígeno para o diagnóstico da dirofilariose, o que está de acordo com Meirelies, Paulo e Serrão (1), que diz que teste de antígeno é uma ótima opção para o diagnóstico da dirofilariose, pois este teste tem uma especificidade de quase 100% e é muito recomendado o seu uso para o diagnóstico da dirofilariose. Após o diagnóstico da dirofilariose iniciou-se o tratamento com doxiciclina 5 mg/kg VO, BID, por 30 dias. Este fato discorda de Bazzocchi et al. (9), American Heartworm Society (7) e Alberigi et al. (10) que recomendam o uso doxiciclina na dose de 10 mg/kg, BID durante 30 dias e em associação com alguma lactona macrocíclica. No presente relato, o animal foi medicado com enalapril (vasodilatador) e furosemida (diurético). Fato este que está de acordo com Ettinger, Feldman e Côté (11). Estes autores descrevem que o enalapril pode ser utilizado em casos de

hipertensão e o diurético, como a furosemida, é recomendado em casos de ICC. A realização do ecocardiograma foi recomendada pelo veterinário ao perceber que o animal já apresentava alguns sinais clínicos característicos de cardiopatia, episódio que corrobora com o que é contado por Lemos et al. (3). De acordo com esses escritores o ecocardiograma tem padrão ouro em detectar anormalidades cardíacas morfofuncionais. O paciente realizou ecocardiograma onde foi possível observar um grande aumento do ventrículo direito, insuficiência da válvula tricúspide e a presença de filarias no interior das cavidades direitas do coração, ainda através do ecocardiograma, diagnosticou-se insuficiência cardíaca congestiva e síndrome da veia cava, o que está de acordo com o que foi referido por Venco (8) e Meireles, Paulo e Serrão (1). Esses autores contam que esses sinais clínicos se desenvolvem à medida que a doença progride. No presente relato, a dose da doxiciclina foi ajustada para 10 mg/kg BID, por 30 dias e iniciou-se o uso da moxidectina tópica mensalmente, o que vai de encontro com o tratamento descrito por Alberigi et al. (10), que dizem que a associação da doxiciclina com a moxidectina tem um resultado muito satisfatório. O cão continuou sendo medicado com enalapril e iniciou-se o uso do pimobendamil e do sildenafil BID. Este fato concorda com Ettinger, Feldman e Côté (11) que descrevem a utilização desses fármacos em animais que apresentam ICC e hipertensão pulmonar, buscando um melhor débito cardíaco. O paciente do presente relato foi submetido a cirurgia para remoção das filárias no coração. Este fato corrobora com o que descreve Venco (8), este autor afirma que a cirurgia é extremamente indicada para pacientes que já apresentam a síndrome da veia cava. A remoção das filarias intracardíacas foi realizada através da veia jugular direita, sendo guiada pelo ecocardiograma, o que não está descrito por Yoon et al. (12), esses autores descrevem o uso da fluoroscopia para guiar o procedimento cirúrgico. O animal do presente relato precisou realizar o teste de antígeno e o de procura de microfilárias no sangue novamente após o primeiro teste dar negativo, este fato está em concordância com o que foi detalhado por Alberigi et al. (10). Estes autores descrevem a necessidade da realização de mais um teste de antígeno após um exame dar negativo, para descartar a possibilidade de um falso negativo.

Tabela 1: Hemograma do paciente do presente relato no dia 21/01/21

Eritrograma		
	Resultado	Referência
Eritrócitos	5,69	5,5 – 8,5 x10 ⁶ /mm ³
Hematócrito	40	37 – 55 %
Hemoglobina	13,1	12 – 18 g/dL
VGM	70	60 – 70 fL
CHGM	32,7	32 – 36 g/dL
RDW	12,7	11 – 15,5 %
	Resultado	Referência
Plaquetas	202	200-900 x10 ³ /mm ³
Proteínas totais	4,54	5,4 – 7,1 g/dL
Leucograma		
	Resultado	Referência
Leucócitos	10,9	6 – 17 x10 ³ /mm ³
Neutrófilos	7,7	3 – 11,4 x10 ³ /mm ³
% Neutrófilos	70,9	60 – 70 %
Linfócitos	2,4	1 – 4,8 x10 ³ /mm ³
% Linfócitos	21,8	12 – 30 %
MID	0,8	0,2 – 2,1 x10 ³ /mm ³
% MID	7,3	5 – 20 %

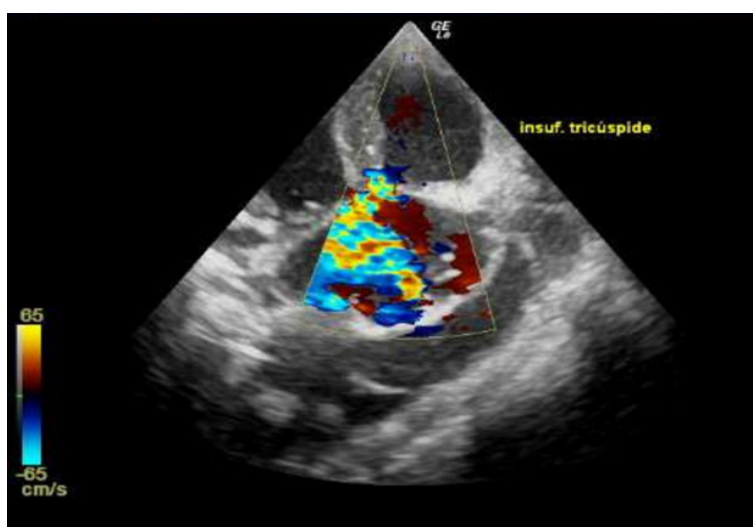
Fonte: Arquivo pessoal, 2021.

Tabela 2: Bioquímica sérica realizada no dia 21/01/21 do paciente do presente relato

Bioquímica		
	Resultado	Referência
Albumina	2,4	2,6 – 3,3 g/dL
ALT (TGP)	171	21 – 102 U/L
Creatinina	0,7	0,5 – 1,5 mg/dL
Fosfatase Alcalina	84	20 – 156 U/L
Globulina	2,1	2,3 – 5,2 g/dL
Ureia	47,4	21 – 59,9 mg/dL

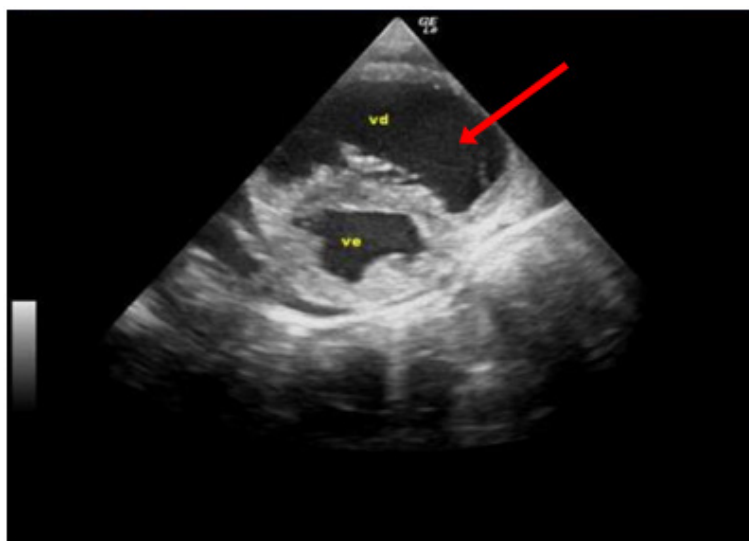
Fonte: Arquivo pessoal, 2021.

Figura 1 – Imagem do ecocardiograma do paciente do presente relato do dia 02/02/2021. É possível observar um refluxo sanguíneo, devido a insuficiência da válvula tricúspide



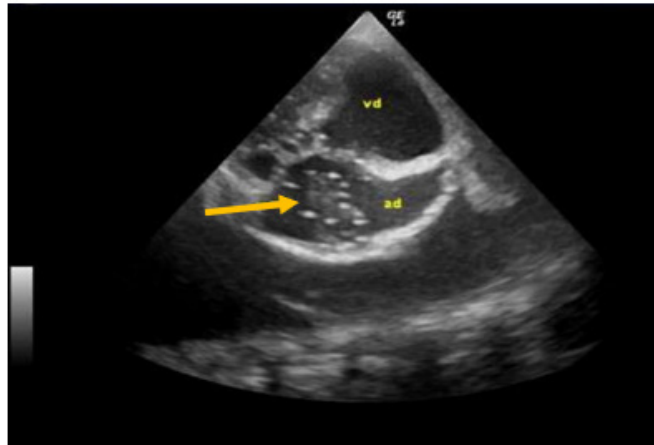
Fonte: Arquivo pessoal, 2021.

Figura 2 – Imagem do ecocardiograma do paciente do presente relato do dia 02/02/2021, é possível observar um grande aumento do ventrículo direito (vd), indicado pela seta vermelha



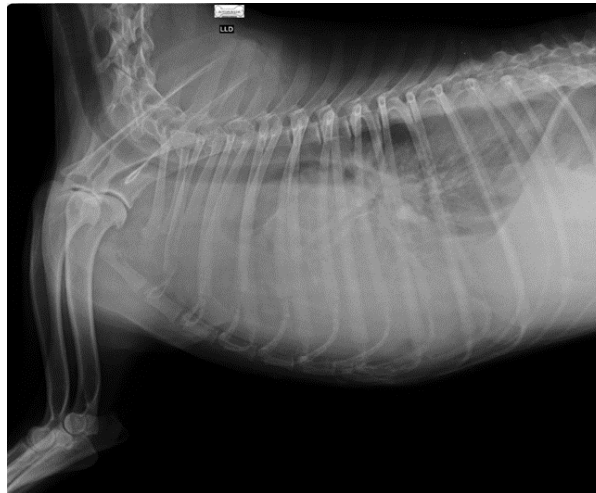
Fonte: Arquivo pessoal, 2021.

Figura 3 – Imagem do ecocardiograma do paciente do presente relato do dia 02/02/2021, imagem sugestiva da presença de filárias indicadas pela seta amarela dentro do átrio direito (ad)



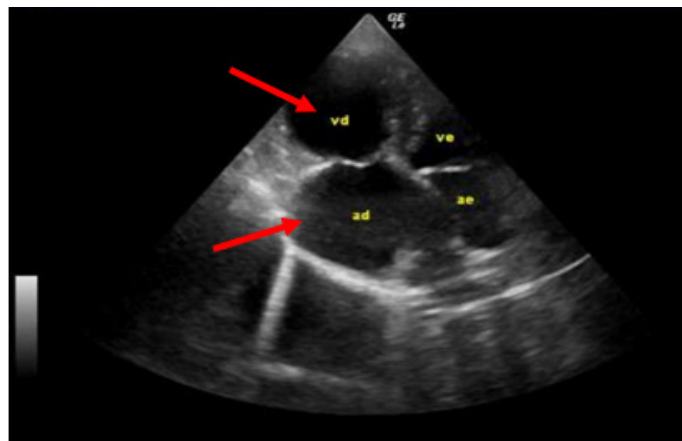
Fonte: Arquivo pessoal, 2021.

Figura 4 – Imagem radiográfica na posição laterolateral esquerda do paciente do presente relato no dia 04/02/2021, evidenciando efusão pleural



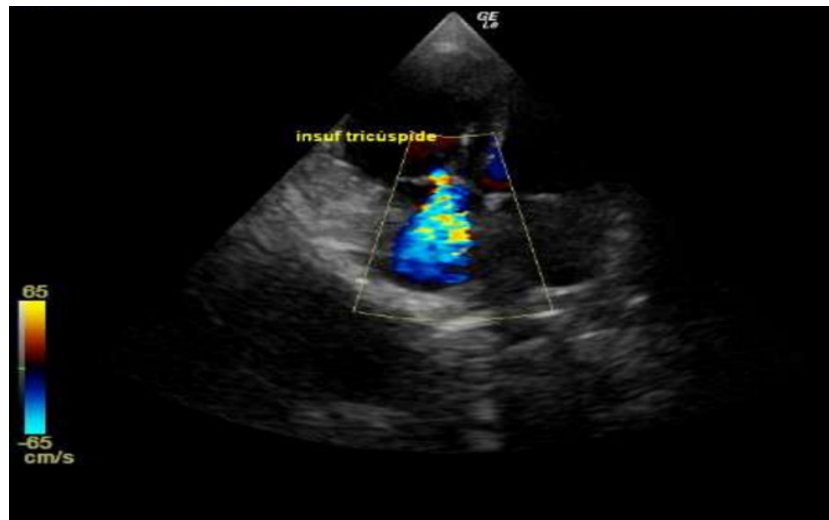
Fonte: Arquivo pessoal, 2021.

Figura 5 – Imagem do ecocardiograma realizado pelo paciente do presente relato no dia 24/08/2021, é possível observar um aumento importante das cavidades direitas do coração, ventrículo direito (vd) e átrio direito (ad) indicado pelas setas vermelhas, sem imagens sugestivas de filaria



Fonte: Arquivo pessoal, 2021.

Figura 6 – Imagem do ecocardiograma realizado pelo paciente do presente relato no dia 24/08/2021, é possível observar um refluxo sanguíneo devido a insuficiência da válvula tricúspide



Fonte: Arquivo pessoal, 2021.

CONSIDERAÇÕES FINAIS:

A maioria dos animais infectados com *D. immitis* são assintomáticos, por isso é de extrema importância alertar aos responsáveis dos animais sobre a existência dessa doença e como realizar corretamente a profilaxia da mesma. O paciente do presente relato era residente de uma área endêmica da doença, e a responsável não realizava nenhuma medida profilática. Por isso, é de extrema importância que os veterinários que atuam em regiões endêmicas alertem sempre os seus clientes sobre esta enfermidade e as formas de prevenção. O animal já chegou ao veterinário em um grau muito avançado da doença, com diversos sinais clínicos que evidenciavam uma severa cardiopatia. Na consulta com a cardiologista foi descoberto que o animal já apresentava até mesmo a síndrome da veia cava, condição muito delicada, além de diversas filarias no interior das cavidades direitas do coração, fornecendo assim um mau prognóstico. A médica veterinária explicou para a tutora que se ela não realizasse a cirurgia, o animal teria uma curta expectativa de vida. A rápida realização da cirurgia para a retirada das filarias e o tratamento com a doxiciclina e a lactona macrocíclica foram essenciais para a ótima evolução clínica do paciente. Na segunda consulta com a cardiologista, o paciente apresentou uma grande melhora, porém a responsável relatou que devido à dificuldade da administração dos comprimidos para a cardiopatia duas vezes ao dia, ela passou a administra-los somente uma vez ao dia. Acredita-se que esse tenha sido o motivo pelo qual o paciente tenha voltado a desenvolver congestão cardíaca. Apesar da provável cura da dirofilariose, o paciente desenvolveu insuficiência cardíaca congestiva, sendo necessário o tratamento desta comorbidade por toda a vida do animal. No presente trabalho, destaca-se que o principal método para prevenção da dirofilariose é a utilização de lactonas macrocíclicas. Se o animal do relato realizasse a profilaxia as chances de ele desenvolver dirofilariose e, conseqüentemente, suas comorbidades, seriam baixas.

ABSTRACT

Dirofilaria immitis is a nematode parasite that causes heartworm disease, also known as dog heartworm. Heartworm disease is an extremely important disease, mainly in tropical regions. Transmission occurs through mosquito bites, mainly of the genera *Aedes*, *Anopheles* and *Culex*, therefore, its incidence is

higher in regions where these vectors easily reproduce. The most common clinical signs are related to a lack of blood oxygenation, as these parasites lodge in the pulmonary artery. The diagnosis can be made through laboratory tests associated with imaging tests such as radiography and echocardiography. Treatment varies according to the parasitic load present in the animal, and may be medication or surgical. This work aims to report the case of a 10-year-old male SRD canine diagnosed with heartworm disease. The animal arrived at clinical care presenting severe respiratory failure, loss of appetite and apathy. An enzyme immunosorbent assay test was performed, with a positive result for heartworm disease. In addition, the animal also underwent a chest x-ray, making it possible to visualize pleural effusion. The animal was urgently hospitalized and thoracentesis was performed. Drug treatment was started and an echocardiogram was performed. The echocardiogram revealed a large number of filariae in the heart and the animal underwent surgery.

Keywords: Heartworm. Parasite. Canine.

AGRADECIMENTOS:

Ao Centro Universitário Serra dos Órgãos – UNIFESO, pela oportunidade de publicar este trabalho e por todas as pessoas que contribuíram para a realização do mesmo. Aos veterinários Antônio Laviola, Rodrigo Brum e Simone por me confiar as informações da paciente do presente relato para elaboração deste trabalho.

REFERÊNCIAS:

- Meireles J, Paulos F, Serrão I. Dirofilariose canina e felina. Revista portuguesa de ciências veterinárias. 2014; 109: 70-8.
- Leite LC, Cirio SM, Queiroz VS, Silva MAN, Luz E, Molinari HP, *et al.* Dirofilariose canina: revisão de uma zoonose emergente. Revista Acadêmica Ciência Animal. 2006; 4(4): 49-56.
- Lemos NMO, Alberigi B, Labarthe N, Knacfuss FB, Bladani CD, Silva MFA. How does *Dirofilaria immitis* infection impact the health of dogs referred to cardiology care. Brazilian journal of veterinary medicine. 2022; 44: e002622.
- Bezerra LS, Lima GRF, Araújo VMJ, Teixeira GG, Coelho JMA, Farzat FA, *et al.* Perfil epidemiológico, hematológico, bioquímico em cães com *Dirofilaria sp.* no Ceará. Research, Society and Development. 2021; 10(8): e23010817252-e23010817252.
- Noack S, Harrington J, Carithers DS, Kaminsky R, Selzer PM. Heartworm disease – Overview, intervention, and industry perspective. International Journal for Parasitology: drugs and drug resistance. 2021; 16: 65-89.
- Alho AM, Meireles J, Belo S, Carvalho LM. Dirofilariose Canina e Felina, uma Parasitose em Evolução (I) – Etiologia, Biologia e Epidemiologia. Revista Clínica Animal. 2014, 2(20): 20-5.
- American Heartworm Society. Current Canine Guidelines for the Diagnosis, Prevention and Management of Heartworm Disease (*Dirofilaria immitis*) Infection in Cats. American Heartworm Society. 2018. [acesso 25 abr. 2023]. Disponível em: <<https://www.heartwormsociety.org/>>.
- Venco L. Heartworm (*Dirofilaria immitis*) disease in dogs. In: Genchi C, Rinaldi L, Cringoli G. Mappa parassitologica Dirofilaria: *Dirofilaria immitis* and *D. repens* in dog and cat and human infections. Naple: Rolando Editore, 2007. Cap. 8, P. 117-125.

Bazzocchi C, Mortarino M, Grandi G, Kramer LH, Genchi C, Bandi C, *et al.* Combined ivermectin and doxycycline treatment has microfilaricidal and adulticidal activity against *Dirofilaria immitis* in experimentally infected dogs. *International Journal for Parasitology*. 2008; 38:1401-10.

Alberigi B, Fernandes JI, Paiva JP, Almeida FM, Knackfuss F, Merlo A, *et al.* Efficacy of semi-annual therapy of an extended-release injectable moxidectin suspension and oral doxycycline in *Dirofilaria immitis* naturally infected dogs. *Parasites & Vectors*. 2020; 12: 503.

Ettinger SJ, Feldman EC, Côté E. *Textbook of Veterinary Internal Medicine*. 8^aed. St. Louis, Missouri: Elsevier; 2017. 2736p.

Yoon, WK, Choi R, Lee SG, Hyun C. Comparison of 2 retrieval devices for heartworm removal in 52 dogs with heavy worm burden. *Journal of Veterinary Internal Medicine*. 2013; 27: 469-73.

ELABORAÇÃO DE MISTURA DE REQUEIJÃO CREMOSO DE LEITE DE CABRA E CREME VEGETAL

Iris Ribeiro Almeida da Silva¹; Thamara Dias Fernandes²; Daniela Mello Vianna Ferrer²;
Flávia Aline Andrade Calixto²; Polyanne Martins da Silva³

RESUMO

A tendência por uma alimentação saudável vem estimulando a criação de alimentos com novas formulações, que atendam a um público cada vez mais preocupado com a saúde e bem-estar. Considerando que o leite de cabra apresenta características desejáveis em relação a digestibilidade e hipoalergenicidade, vários derivados caprinos vêm sendo desenvolvidos para atender a população que busca uma alternativa ao leite de vaca. Com o objetivo de desenvolver um produto similar ao requeijão, utilizando como matéria-prima o leite de cabra, o presente estudo elaborou uma mistura de requeijão cremoso de leite de cabra e creme vegetal. O produto desenvolvido atendeu aos objetivos esperados no que diz respeito a potencialidade do processamento do leite caprino e as características sensoriais, apresentando consistência untável, textura cremosa, formato uniforme, coloração branca brilhosa, sabor suave e agradável e odor tipicamente característico. Conclui-se que a utilização do leite de cabra para fabricação de requeijão cremoso e produtos análogos é uma alternativa que apresenta potencial, sendo uma boa forma de ampliar a oferta e o estímulo ao consumo do leite de cabra.

Palavras-chave: Alimentação saudável. Leite caprino. Produto lácteo.

INTRODUÇÃO:

A caprinocultura brasileira é mais difundida nas regiões Norte e Nordeste. Nestas regiões, o mercado é caracterizado pela informalidade no comércio dos produtos e parte da produção de leite é vendida ao governo que destina o produto para programas de fornecimento de alimentos para a merenda escolar (1). O leite caprino é um alimento que possui valor nutritivo, sendo conhecido por conter elementos necessários para a alimentação humana, como açúcar (lactose), proteínas, gorduras, vitaminas, ferro, cálcio, fósforo e outros minerais (2). De acordo com a Instrução Normativa nº 37, do Ministério da Agricultura e Pecuária e Abastecimento, o leite de cabra é definido como o leite originado de ordenha completa, ininterrupta, de forma higiênica, de animais da raça caprinas sadias, bem alimentadas e descansadas (2). A lactose está presente em todo tipo de leite em uma quantidade de aproximadamente 37 a 54 g/L, ou seja, pouco menos de 5% de lactose, podendo variar de acordo com o tipo de leite, a espécie e a alimentação do animal, em especial na sua fase de lactação. As caseínas são fracionadas em α 1-caseína, α 2-caseína, κ -caseína, β caseína y – caseína (3). A composição proteica do leite é dividida em caseínas (76%), proteínas do soro (18%) e nitrogênio não proteico (6%). As proteínas do soro são denominadas como β -lactoglobulina, β -lactoalbumina, imunoglobulinas, albumina de soro, lactoferrina, lactoperoxidase e lisozima. As caseínas se encontram como forma de dispersão coloidal em partículas de tamanhos variados conhecidas como micelas, formadas também de cálcio e fósforo (3). A gordura do leite muda de concentração podendo variar de acordo com a espécie e a alimentação do animal. A gordura se encontra dispersa no leite na

1 Discente em Medicina Veterinária do UNIFESO – irisalmeidavet@gmail.com

2 Docente do curso de Medicina Veterinária do UNIFESO – thamarafernandes@unifeso.edu.br; dmvferrer@gmail.com; flavialinecalixto@unifeso.edu.br

3 Médica Veterinária autônoma – polyannemartins.vet@hotmail.com

forma de glóbulos esféricos visíveis ao microscópio e desempenham um importante papel na textura, bem como na cremosidade do produto (3). O leite caprino tem mais quantidade de cálcio, fósforo, potássio, magnésio e cloro do que o leite bovino. Porém, apresenta menor conteúdo de sódio e enxofre (4). Em muitos países o processamento do leite de cabra assume grande importância. O leite de cabra possui alto valor biológico e maior digestibilidade, devido às suas características, como menor teor proteico, menor quantidade de caseína, maior teor de substâncias nitrogenadas não proteicas e teor ligeiramente superior de cálcio, possuem efeitos benéficos para manutenção da saúde, funções fisiológicas, na alimentação de crianças e idosos, podendo ser consumido sem efeitos negativos por pessoas que sofrem de alergia ao leite de vaca. Isto destaca o potencial de mercado do leite de cabra (5). Segundo a Portaria nº 359, de 04 de setembro de 1997, “o requeijão é o produto obtido da fusão da massa coalhada, cozida ou não dessorada e lavada, obtida por coagulação ácida e/ou enzimática do leite opcionalmente adicionada de creme de leite e/ou manteiga e/ou gordura anidra de leite ou *butter oil*. O produto poderá estar adicionado de condimentos, especiarias e outras substâncias alimentícias” (6). Dentre estes produtos, destaca-se a mistura láctea que segundo o art. 366, do Decreto nº 9.013, é o produto que contém em sua composição final mais que 50% por cento de produtos lácteos ou produtos lácteos compostos, tal como se consome permitida a substituição dos constituintes do leite, desde que a denominação de venda seja mistura de “o nome do produto lácteo ou produto lácteo composto que corresponda e produto adicionado” (7). A coagulação do leite é a etapa principal na produção de queijos, que tem como objetivo concentrar a proteína do leite, retendo também a gordura. Para que esse processo seja cumprido é necessário a adição de um coagulante, que quando juntado ao leite produz a primeira etapa da formação da coagulação do queijo (8). A adição de ácido láctico ao leite tem o objetivo de reduzir o pH do mesmo, facilitando a ocorrência da coagulação, reduzindo o tempo de produção. A adição de ácido láctico ao leite implica em menor quantidade de coagulante na fabricação do queijo e na redução do tempo de coagulação, conseqüentemente ocorre à redução do tempo de fabricação. E também permite a manutenção das características próprias do queijo, principalmente o sabor (9). O leite in natura possui cálcio suficiente para uma coagulação correta, por este motivo é adicionado o cloreto somente em leite pasteurizado. O cloreto de cálcio permite a formação de uma coalhada mais firme e compacta, impede a perda de sólidos no soro, diminui o tempo de coagulação e eleva a expulsão do soro (10). A função do sal fundente é solubilizar a caseína com formação de um sal homogêneo. Uma possibilidade para função do sódio, é a sua substituição por outros sais que tenham menor quantidade de sódio em sua composição. Em produtos como requeijão que é essencial a utilização, pode ocorrer a redução de sódio por ser realizada através do sal fundente, que é composto por sais à base de fosfatos de potássio ou cálcio e sódio (11). O cloreto de sódio é um composto iônico de fórmula molecular NaCl, que é utilizado na culinária, que tem como função de conservante que preserva os alimentos inibindo o crescimento de micro-organismos patogênicos, texturizador, aglutinador, controlador de fermentação, desenvolvimento da cor e oferecer sabor aos alimentos.(12). As gorduras vegetais mais utilizadas em queijos análogos e requeijão podem ser óleo de soja, óleo de coco, óleo de algodão, óleo de palma, de girassol, entre outros (13). Os condimentos geralmente são usado para agregar sabor e odor aos alimentos e contribuir para a aparência do produto (14). O objetivo desse trabalho foi elaborar uma mistura de requeijão cremoso de leite de cabra e creme vegetal com e sem adição de condimentos, para avaliar requisitos sensoriais como consistência, textura, formato, cor, odor e sabor do produto, visando ampliar a oferta do produto que não há no mercado e o estímulo ao seu consumo.

METODOLOGIA:

A elaboração da mistura de requeijão cremoso de leite de cabra com creme vegetal foi realizada no Centro Universidade Serra dos Órgãos, no setor de Medicina Veterinária no Campus Quinta do Paraíso, Teresópolis – RJ, no laboratório de Produtos de Origem Animal (POA) entre os meses de maio e setembro de 2023. O leite caprino utilizado como matéria prima foi obtido de uma granja leiteira de cabras, localizada no município de Sapucaia/RJ e registrada no Serviço de Inspeção Federal (SIF). O fluxograma básico de produção utilizado foi adaptado de Furtado, Magalhães e Neto (15). Inicialmente, 2 litros de leite de cabra foram submetidos à pasteurização lenta, que é o aquecimento indireto do leite entre 63 °C e 65 °C pelo período de 30 minutos, mantendo o leite em agitação lenta, seguido de resfriamento à 35- 37 °C. Posteriormente, foi adicionado o ácido láctico na proporção de 1 ml com a função de acidificar o meio para a formação de um coágulo mais firme, cloreto de cálcio a 50% na proporção de 0,8 ml, com a finalidade de repor o cálcio perdido durante o processo de pasteurização, e o coagulante líquido, na proporção de 1,8 ml, diluídos em 2 ml de água filtrada. Em seguida, o leite com os ingredientes foi homogeneizado e mantido a temperatura de 36 °C, na em estufa, por aproximadamente 40 – 50 minutos, quando se observou que o coágulo já estava formado. Em seguida a verificação do ponto de corte da coalhada, o coágulo foi cortado no sentido vertical e horizontal com auxílio de uma faca, logo após foi para a agitação manual por 25 minutos. Em seguida, a massa foi dessorada na proporção de 20%, produzindo 300 ml de soro, sendo acrescentada a mesma quantidade retirada de soro de água filtrada na temperatura de 70- 80 °C, depois foi submetido novamente à agitação por 30 minutos. Em seguida, foi retirado todo o soro e realizada a pré-prensagem por 15 minutos. Após a dessoragem, a massa foi pesada novamente e apresentou 250g. Posteriormente foi adicionado em uma panela água filtrada 50 ml, o sal fundente na proporção de 7g, cloreto de sódio na proporção de 1%, equivalente a 4g e o creme vegetal, com 17% de gordura, na proporção de 400g. A mistura foi então aquecida a temperatura de 90 °C, e a a massa foi adicionada ao creme mantendo a temperatura de 90 °C até adquirir o ponto do requeijão (12 minutos). Após o ponto do queijão, foi processado por 5 minutos pelo mixer para ganhar mais cremosidade, e foi pesado novamente para obter o rendimento final que foi de 290g. A seguir foi pesado uma porção de 100g de mistura de requeijão e adicionado 1% de ervas finas, previamente tratadas termicamente. O produto final foi homogeneizado e acondicionado em recipiente com tampa.

RESULTADOS:

A mistura de requeijão cremoso de leite de cabra com creme vegetal atendeu aos objetivos esperados, apresentando características sensoriais como consistência untável, textura cremosa e firme (Figura 1), e uniforme, coloração branca brilhosa, sabor suave e agradável (Figura 2), e o odor tipicamente característico de produtos lácteos da espécie caprina. A mistura de requeijão cremoso de leite de cabra condimentada com ervas fina também apresentou características organolépticas satisfatórias. A adição de ervas finas mostrou ser uma alternativa para suavizar o sabor e odor característicos de produtos caprinos.

DISCUSSÃO:

No presente trabalho a utilização do leite de cabra para realizar a mistura de requeijão cremoso de leite de cabra com creme vegetal obteve resultado satisfatório, concordando com Silva (16), que apresenta o leite caprino como um alimento de grande potencialidade para produção de derivados lácteos. O presente trabalho ocorreu uma variação na formulação do produto e verificou a potencialidade da mistura de requeijão com leite de cabra e creme vegetal. Concordando com o estudo de Torres (17), os análogos

de requeijão possuem grande variação na formulação e, com isto, a padronização desses produtos pode ser usada para aumentar o consumo de derivados de leite de cabra. A mistura de requeijão elaborado obteve a textura cremosa e firme, que de acordo com Torres (17), a textura da mistura de requeijão cremoso tem que ser de forma firme e consistente para obter um produto cremoso. Na mistura de requeijão cremoso de leite de cabra, a utilização de sal fundente e creme vegetal resultaram em um produto com textura lisa e brilhosa, discordando de Rodrigues (18), que em seu trabalho não obteve sucesso na elaboração de produtos utilizando sal fundente e proteína vegetal, pois o produto final apresentou grumos. A mistura de requeijão elaborado ficou com a coloração branca e sabor agradável, concordando com o apresentado por Shabbir, Huma e Javed (19), que relatam que os derivados lácteos de leite de cabra são de cor branca e palatável. O creme vegetal proporcionou ao produto desenvolvido um aspecto brilhoso desejável, concordando com o trabalho de Sobral (13), que relatou que a substituição de gordura láctea por gordura vegetal atuando nos aspectos da cor, aumentando a luminosidade e diminuindo a cor amarela que geralmente fica quando é utilizada a gordura animal. No presente trabalho a substituição de gordura láctea por gordura vegetal permaneceu com o sabor característico de derivados de leite de cabra. Discordando de Gigante (20), que relata que os queijos e requeijão análogos podem não ter uma aceitação favorável no mercado pelo fato de possuírem aroma e sabor inferior aos queijos naturais que contém gordura do leite. Os compostos variáveis e outros componentes produtores de aroma e sabor dependem de grande parte de ácidos graxos de cadeia curta presente no creme de leite. Por esse motivo quando é substituída a gordura do leite por gordura vegetal em queijos análogos ocorre anulação no sabor e aroma característicos dos produtos utilizado a gordura do leite. A mistura de requeijão elaborada ficou de cor branca e um produto apresentando alta luminosidade. Concordando com Dantas (21), o requeijão caprino apresenta uma luminosidade maior. A produção de derivados a partir do leite de cabra convencionalmente é mais branca quando se compara com produtos produzidos de leite de vaca devido á característica de que as cabras convertem o betacaroteno em vitamina A, e através da produção de glóbulos de gordura de menor tamanho. O presnete trabalho identificou sabor característico no produto desenvolvido. De acordo com Rocha (22), o sabor único do leite de cabra é devido às características próprias desse tipo de leite que estão relacionadas ao elevado conteúdo de ácidos graxos caprótico, caprílico e cáprico.

Figura 1- Textura da mistura de requeijão



Figura 2- Cor da mistura de requeijão



CONCLUSÕES:

Diante dos resultados obtidos através deste trabalho, conclui-se que o leite de cabra utilizado para mistura de requeijão cremoso tem suas características nutricionais e podem ser incluídos na alimentação humana. Através de estudo foi possível observar o potencial do leite de cabra na elaboração de mistura láctea de requeijão cremoso com creme vegetal. Além do que, demonstra de forma favorável a substituição de gordura láctea por gordura vegetal para elaboração de derivados lácteos. Desta forma, entende-se que a utilização do leite de cabra para mistura de requeijão cremoso é viável.

CONSIDERAÇÕES FINAIS:

Desta forma, o presente trabalho afirma o grande potencial no processamento do leite de cabra para utilização em mistura de requeijão cremoso de leite de cabra com creme vegetal.

ABSTRACT

The trend towards healthy eating has been encouraging the creation of foods with new formulations, which cater to a public increasingly concerned about health and well-being. Considering that goat's milk has desirable characteristics in terms of digestibility and hypoallergenicity, several goat milk products have been developed to serve the population looking for an alternative to cow's milk. With the aim of developing a product similar to cream cheese, using goat's milk as raw material, the present study created a mixture of cream cheese made from goat's milk and vegetable cream. The developed product met the expected objectives regarding the potential of goat milk processing and sensory characteristics, presenting a greaseable consistency, creamy texture, uniform shape, bright white color, smooth and pleasant flavor and typically characteristic odor. It is concluded that the use of goat's milk to manufacture cream cheese and similar products is an alternative that has potential, being a good way to expand the supply and encourage the consumption of goat's milk.

Keywords: Healthy eating. Goat milk. Dairy product.

AGRADECIMENTOS:

Ao Centro Universitário Serra dos Órgãos- UNIFESO que foi responsável pela minha formação acadêmica.

REFERÊNCIAS:

Ibge. Censo Agropecuário. 2006 e 2017. [acesso 25 set. 2023]. Disponível em: <https://www.gov.br/fundaj/pt-br/destaques/observa-fundaj-itens/observa-fundaj/padrao-racial-de-ovinos-raca-lacaune/censo-agropecuário-ibge-2017>.

Brasil. Ministério da Agricultura Pecuária e Abastecimento. Instrução Normativa nº 37, 31 de outubro 2000. Regulamento Técnico de Identidade e Qualidade de Leite de Cabra. Diário Oficial da União, Brasília, 08 de novembro de 2000. Seção 1, p. 23.

Koblitz MGB. Bioquímica de alimentos: teoria e aplicações práticas. 1ª ed. Rio de Janeiro: Guanabara Koogan, 2008. 256 p.

Junior IJD, Siqueira KB, Stock LA. Produção, composição e processamento de leite de cabra no Brasil. 2020. [acesso 25 set. 2023]. Disponível em: <https://www.infoteca.cnptia.embrapa.br/infoteca/bitstream/doc/1126798/1/CT-122-Leite-de-Cabra.pdf>.

Santos TDR, Gonçalves BRF, Carvalho AS, Fernandes SAA, Ferrao SPB. Physical, chemical and sensory characteristics of cream goatcheese produced with Saanen and Alpine milk. *International Journal of Engineering Research & Science*. 2016; 2 (2): 1-10.

Brasil. Ministério da Agricultura, Pecuária e Abastecimento. Portaria nº 359, de 04 de setembro de 1997. Regulamento Técnico para fixação de Identidade e Qualidade do Requeijão ou Requesõn. Diário Oficial da União. Brasília, 08 de setembro de 1997. Seção 1, p. 9690.

Brasil. Decreto nº 9.013, de 29 de março de 2017. Diário Oficial da União, Brasília, 29 de março de 2017.

Pal M, Pinto SV, Dudhrejiya PT. Goat Milk Products and their significance. *Beverage e food world*, 2017; 44, (7): 21- 25.

Machado GM, Costa RGB, Paula JCJ, Paiva PHC, Taveira LB, Almeida FA. viabilidade tecnológica do uso de ácido láctico na fabricação de queijo de coalho. *Revista do Instituto de Laticínios Cândido Tostes*, 2011; 66, (379): 1-15.

Gonçalves CAA, Jerônimo M, Mattos IAF, Ciabotti S, Silva MBL. Efeito do uso de cloreto de cálcio nos aspectos sensoriais do queijo minas frescal. 2010; 6 (10): 1-4.

Van Dender AGF, Spadoti LM, Zacarchenco PB, Trento FKHS, Ormenese RCSC, Morgano MA. Efeito dos sais fundentes nas características do requeijão cremoso sem adição de gordura e com teor reduzido de sódio. *Revista do Instituto de Laticínios Cândido Tostes*, 2012; 67 (384): 38-47.

Souza KAFD, Cardoso AA. A formação em química discutida com base nos modelos proposto por estudantes de pós-graduação para o fenômeno de dissolução, *Química Nova*, 2009; 32, (1): 237-243.

Sobral D. Otimização do processo de fabricação de análogos de requeijão culinário. Campinas, São Paulo, Brasil. 102f. Dissertação. [Mestrado em tecnologia de alimentos] – Universidade Estadual de Campinas; 2007.

Carvalho H HC, Cruz FT, Wiest JM. Atividade antibacteriana em plantas com indicativos etnográfico condimentar. *Revista brasileira de plantas medicinais*, 2005; 7, (3): 25-32.

Furtado MM, Magalhães JP, Neto L. *Tecnologia de queijos: Manual técnico para a produção industrial de queijos*. 1ª ed. 1994.

Silva TMCF. *Elaboração e caracterização de requeijão cremoso caprino condimentado com alho (Allium sativum L.)*. Paraíba, Brasil. 53 f. Monografia. [Graduação em Nutrição] - Universidade Federal de Campina Grande, Cuité; 2016.

Torres FR. *Estudo das características sensoriais, físicas e químicas em requeijão cremoso tradicional e adicionado de amido e gordura vegetal, obtidos no comércio varejista*. Niterói, Brasil. 78f. Dissertação. [Mestrado em higiene veterinária e processamento tecnológico de produtos de origem animal] - Universidade Federal Fluminense; 2015.

Rodrigues AP. *Desenvolvimento de formulação de produto lácteo tipo queijão cremoso com substituição parcial de proteína animal por proteína vegetal*. Pirassunga, Brasil. 112f. Dissertação. [Mestrado em gestão e inovação na indústria animal] - Faculdade de zootecnia e engenharia de alimentos da universidade de São Paulo; 2021.

Shabbir U, Huma N, Javed A. *Propriedades composicionais e texturais de queijo de leite de cabra elaborado com dahi (iogurte) como cultura inicial: Composição e propriedades de textura de queijo de leite de cabra preparado usando dahi (iogurte) como starter*. *Brazilian Journal of Food Technology*. 2019; 22: 1-7.

Gigante ML. *Requeijão cremoso obtido por ultrafiltração de leite pré-acidificado adicionado de concentrado proteico de soro*. Campinas, São Paulo, Brasil. 139f. Monografia. [Curso de engenharia de alimentos] – Faculdade Estadual de Campinas; 1998.

Dantas DLS. *Desenvolvimento de requeijão cremoso caprino simbiótico adicionado de lactobacillus casei subsp. paracasei e inulina*. João Pessoa, Paraíba, Brasil. 90f. Dissertação. [Mestrado em Ciência e Tecnologia de Alimentos] - Universidade Federal da Paraíba; 2019.

Rocha D. *O Leite de cabra como alimento funcional*. [acesso 22 Set 2023]. Disponível em: <https://ainfo.cnptia.embrapa.br/digital/bitstream/item/52663/1/Midia-O-leite-como-alimento.pdf>.

ENRIQUECIMENTO AMBIENTAL EM RECINTO PARA PRIMATAS: *Leontopithecus rosalia* (Linnaeus, 1766) e *Sapajus xanthosternos* (Wied-Neuwied, 1826) – PRIMATES

Anderson Bruno Plum da Silva¹; Alcides Pissinatti²; Denise de Mello Bobany²;
Alfredo Artur Pinheiro Júnior²; Daniela Mello Vianna Ferrer²; Luiz Paulo Luzes Fedullo²

RESUMO

O enriquecimento ambiental consiste em proporcionar modificações no recinto, com a finalidade de aumentar os níveis de bem-estar animal. Essas modificações abrangem várias técnicas para tornar o ambiente do animal mais estimulante, com o intuito de incentivar a interação dentro do ambiente cativo e que não se encontram mais em seu habitat natural. O enriquecimento ambiental tem o objetivo de diminuir ou eliminar os comportamentos indicativos de estresse como, por exemplo, as estereotípias, estimular os comportamentos normativos da espécie, diminuir a casuística clínica e mortalidade, aumentar a taxa reprodutiva, e etc. O presente trabalho visa avaliar os aspectos comportamentais de pré e pós-enriquecimento ambiental, principalmente aos que se referem os indicadores de estresse dos animais mantidos em cativeiro e/ou recintos de conservação das espécies de primatas do novo mundo *Leontopithecus rosalia* (mico-leão-dourado) e *Sapajus xanthosternos* (macaco-prego-de-peito-amarelo). O estudo foi realizado no Centro de Primatologia do Rio de Janeiro (CPRJ) localizado no Parque Estadual dos Três Picos, entre os municípios de Guapimirim e Cachoeiras de Macacu. Foi dividido em 3 fases: pré-enriquecimento onde foram qualificados e quantificados todos os comportamentos normativos dos gêneros e também comportamentos potencialmente indicativos de estresse através do etograma elaborado utilizando-se da técnica de *Ad libitum*, enriquecimento onde foram aplicadas as técnicas propriamente dita e por fim a fase de pós-enriquecimento onde os dados obtidos foram lidos, interpretados e discutidos com base na literatura. As técnicas de enriquecimento ambiental utilizadas foram: Alimentar, física, cognitiva e sensorial.

Palavras-chave: Habitat natural. Estresse. Comportamento animal.

INTRODUÇÃO:

A ordem dos primatas inclui uma enorme variedade de espécies, algumas delas já familiares como: os lêmures de Madagascar, os grandes símios da Ásia e África, e todos os primatas do mundo tropical. Outras espécies de primatas existentes são bem peculiares e de certa forma não muito conhecida que a maioria das pessoas nunca viu, são os: pottos e tásios, lorises e galagos, angwantibos e mais. Atualmente são reconhecidas 533 espécies de primatas não humanos dentro de 82 gêneros, totalizando de 723 primatas entre espécies e subespécies no geral. Novas espécies e subespécies são descritas continuamente: 128 desde 1990, 101 delas desde 2000. A Ordem dos primatas é considerada a primeira na escala zoológica e é dividida em duas subordens: **PROSIMII** que inclui os prossímios que são evolutivamente mais primitivos e, **ANTHROPÓIDEA** que se divide em dois grandes grupos: a infraordem **CATARRHINI** (do grego, *Kata* = inferior, e *Rhinos* = nariz) onde estão inseridos os primatas do Velho Mundo, que possuem as aberturas nasais voltadas para baixo e possuem o septo nasal delgado e focinho longo. Já infraordem **PLATYRHINI** (do grego, *Platy* = largo, e *Rhinos* = nariz) que são primatas do Novo Mundo, em que a

1 Discente em Medicina Veterinária do UNIFESO – bruno.informatica1@gmail.com

2 Docente do curso de Medicina Veterinária do UNIFESO – alcidespissinatti@unifeso.edu.br; denisebobany@unifeso.edu.br; alfredoarturjunior@unifeso.edu.br; danielaferrer@unifeso.edu.br; luizpaulofedullo@unifeso.edu.br

abertura das narinas é voltada para o lado e focinho curto (1). O Mico-leão-dourado (*Leontopithecus rosalia*) é um símbolo da luta pela preservação das espécies brasileiras ameaçadas de extinção e é considerada uma “espécie bandeira” para a conservação da Mata Atlântica, vegetação predominante na bacia hidrográfica do rio São João e de inigualável biodiversidade. Segundo avaliação da preservação de primatas, usando as categorias Mace-Lande, adotadas pela IUCN em 1996, o mico-leão-dourado foi classificado como um dos sete primatas neotropicais criticamente ameaçados de extinção. Atualmente o mico-leão-dourado tem sua distribuição por toda a baixada fluminense até o extremo sul do Espírito Santo pela zona baixa. No interior do estado do Rio de Janeiro, na bacia do rio São João, nos municípios de Casimiro de Abreu, Silva Jardim, Rio Bonito, Cachoeiras de Macacu, Araruama, Rio das Ostras, Cabo Frio e Macaé (2). As características mais notáveis do mico-leão-dourado são os pelos de cor dourada. Seu porte é pequeno, atingindo aproximadamente 60 cm de altura, da ponta da cauda a cabeça. Possuem atividades diurnas e formam grupos de dois a 11 indivíduos, passam a maior parte do tempo em árvores. Como abrigos utilizam ocos de árvores durante a noite ou abrigos formados por cipós, bambuzais, bromélias, palmeiras ou sob as folhas de palmeiras vivas ou mortas. São onívoros. A dieta é composta, em sua maior parte, por frutos, insetos, pequenos vertebrados e ovos e, em menor parte, por néctar, flores e outras partes vegetais. A presença de dedos longos e finos os permite preda animais em aberturas de árvores e em bromélias. O período de reprodução do mico-leão-dourado vai de setembro a novembro e de janeiro a março. Em geral, cada gestação produz dois filhotes gêmeos. *Sapajus* é um gênero de primatas da América do Sul que inclui as espécies de macacos-prego pertencente à família Cebidae e que são considerados macacos do Novo Mundo. De acordo com estudos recentes morfológicos e moleculares, as oito espécies que eram anteriormente classificadas como a forma robusta e “com tufo” do gênero *Cebus*, pertencem agora ao gênero *Sapajus* que é composto por 8 espécies (*S. apella*, *S. macrocephalus*, *S. libidinosus*, *S. cay*, *S. nigritus*, *S. robustus*, *S. xanthosternos* e *S. flavius*), e o gênero *Cebus* passa a ser constituído apenas pelas espécies gráceis e “sem tufo” (*C. albifrons*, *C. olivaceus*, *C. capucinus* e *C. kaapori*). O macaco-prego-do-peito-amarelo (*Sapajus Xanthosternos*) é reconhecido pela A International Union for Conservation of Nature (IUCN) como “Criticamente ameaçado” de extinção e pelo Ministério do Meio Ambiente - MMA como “Ameaçado” de extinção devido ao alto grau de degradação e fragmentação de seu habitat de ocorrência. O Macaco-prego-do-peito-amarelo é um primata endêmico da Mata Atlântica. A distribuição da espécie é limitada ao norte e a oeste pelo rio São Francisco (Sergipe e Bahia), ao sul pelo Jequitinhonha (Minas Gerais e Bahia) e leste pelo oceano Atlântico. Historicamente, o estudo do bem-estar passou a ser fundamentado na criação de metodologias e protocolos de avaliação que identifique se os animais estão livres de condições de estresse ou condições ambientais adversas, tais como dor, medo e privação de necessidades básicas, dentre elas, alimento, água e contato social. As “cinco liberdades de Brambell”, surgiram em 1965 através do ministério da agricultura da Inglaterra e foram reformuladas em 1979 pelo Conselho para o Bem-Estar dos Animais de Produção (Farm Animal Welfare Council, FAWC). Agora reconhecidas como as “cinco liberdades do bem-estar animal” (3), que são: **1** - Livre de sede e fome, **2** - Livre de dor e doenças, **3** - Livre de desconforto, **4** - Livre de medo e estresse, **5** - Livre para expressar comportamentos naturais da espécie. O enriquecimento ambiental consiste em proporcionar modificações no recinto, com a finalidade de aumentar os níveis de bem-estar dos animais. Essas modificações abrangem várias técnicas criativas e engenhosas para tornar o ambiente mais estimulante, com o intuito de incentivar a interação do animal dentro do recinto. O enriquecimento ambiental pode ser feito por meio de técnicas diferentes e estas estão divididas em 5 grupos: 1 - **Físico**: Está relacionada à estrutura física do recinto, 2 - **Sensorial**: estímulo dos cinco sentidos dos animais, 3 - **Cognitivo**: Dispositivos para estimular a capacidade intelectual do animal, 4 - **Social**: Interação intra e interespecífica dentro de um recinto, 5 - **Alimentar**: alimentação variada, em horários diferentes, a busca pelo alimento dentro do recinto. O enriquecimento ambiental é de enorme influência para a garantia do bem-estar dos animais que não

se encontram mais em seu habitat natural em caráter provisório (preparação para solturas, por exemplo) ou definitivo, uma vez que esse trabalho visa a redução do estresse e possibilita a sanidade fisiológica e psíquica dos animais (4). O enriquecimento é avaliado de maneira positiva, quando se percebe uma redução de estereotípia que é um indicativo de estresse do animal e, no medo a presença de pessoas quando há aumento de atividade e, conseqüentemente, observa-se maior atividade exploratória, ou seja, um aumento do comportamento natural (5). O objetivo do trabalho realizado foi de avaliar aspectos comportamentais principalmente os indicadores de estresse e também fisiológicos dos animais mantidos em cativeiro e/ou recinto de conservação das espécies em questão, aplicando as diferentes técnicas de enriquecimentos ambientais dividida em fases de pré-enriquecimento, e pós-enriquecimento ambiental.

METODOLOGIA:

O presente trabalho foi realizado no Centro de Primatologia do Rio de Janeiro (CPRJ) localizado no Parque Nacional dos Três Picos, entre os municípios de Guapimirim e Cachoeiras de Macacu. O Centro possui 105 viveiros com diversas espécies de primatas, dentre elas estão: o Mico-leão-dourado, Mico-leão-de-cara-dourada, Mico-leão-preto, Sauim-de-coleira, Sagui-da-serra-escuro, Macaco-da-noite, Sagui-branco amazônico, Bugio-ruivo, Macaco-prego-do-peito-amarelo, Macaco-prego, Macaco-preguiça e outros. Para a realização deste trabalho foram utilizados três recintos localizados no setor 1 do CPRJ, o recinto de nº 7 e 16 com um Macaco-prego-do-peito-amarelo (*Sapajus xanthosternos*, Wied-Neuwied, 1826) cada, e o recinto de nº 19 com uma família de 6 indivíduos de Micos-leões-dourados (*Leontopithecus rosalia*, Linnaeus, 1766). Todos os animais foram identificados de acordo com o controle do CPRJ. Os recintos de nº 7, 16 e 19 possuem medidas específicas (6m de comprimento por 3m de largura e 3m de altura), lados e fundos fechados, bem como frente telada e voltada para o sol nascente, indispensáveis para a absorção da vitamina D pelos animais. No alto de um canto protegido, fica uma caixa de madeira para abrigo. No interior são dispostos os poleiros feitos de galhos e ripas horizontais em diversos níveis de inclinação e altura para a movimentação dos animais assim como na natureza. Os pisos dos recintos são constituídos de terra com cobertura de material orgânico (folhas e gramas cortados) o que chamamos de forragem, o que ajuda na decomposição das fezes e na destruição de possíveis ovos de parasitas e outros agentes patogênicos. Após a fermentação dessa cobertura, ela é removida e, com os restos alimentares, destinada à compostagem e à adubação de fruteiras e árvores do CPRJ. O estudo foi executado em três fases: pré-enriquecimento (etograma), enriquecimento e pós-enriquecimento com sessões de observações para as fases de pré e pós- enriquecimento utilizando o método animal focal. Foram realizadas 4 horas diárias de coleta de dados, divididas entre manhã e tarde por 12 dias, totalizando 48 horas de observações na fase de pré-enriquecimento. Para cada dia houveram 2 sessões com duração de 2 horas (120 minutos) cada, com observações focais de 5 minutos e intervalos de 2 minutos, totalizando uma hora e vinte cinco minutos (85 minutos) de observações efetivas e 34 minutos de intervalo efetivo conforme cálculos abaixo. As sessões ocorreram nos períodos da manhã e tarde em dias de sol e dias nublados. Foram realizadas duas sessões por dia, duas vezes por semana para compor a fase de pré-enriquecimento e montagem do etograma. **A primeira fase** do estudo consistiu no levantamento e observação livre dos macacos-prego pelo método *Ad libitum*, através da amostragem de todas as ocorrências por estabelecer certa confiabilidade intra e inter-observadores. Para os micos-leões-dourados as observações foram feitas a partir do método *animal focal*, muito utilizado para observações de grupos de animais que permitem certa aproximação do observador. **A segunda fase** do estudo consistiu na aplicação das técnicas de enriquecimento ambiental propriamente dita. Dos cinco grupos existentes foram utilizados quatro grupos. Todos os materiais utilizados para o enriquecimento foram confeccionados de forma artesanal e retirados do próprio CRPJ, como: cipós, galhos de árvores diversas, folhas, cascas e palhas de


coqueiro, exceto a corda de sisal e a mangueira de incêndio utilizada para confeccionar uma rede para os recintos 7 e 16 (macacos-prego). Para o recinto dos Micos-Leões-Dourados foram confeccionadas 2 camas de palha de coqueiro (figura 1-A) para preenchimento com forragem e assim estimular o forrageamento, duas escadas estilo passagem de fauna para locomoção (figura 1-B), um ramo de Imbé-furado (*Monstera adansonii*) plantado ao redor do tronco central do poleiro para mimetizar um habitat natural com vegetações (figura 1-C), um tronco de árvore com algumas Bromélias (Bromeliaceae) próximas a toca para estímulo de forrageamento e caça a insetos, pequenos invertebrados e ingestão de água, pois na natureza servem de reservatório de água da chuva (figura 1-D), um oco feito de duas palhas de coqueiro com pequenos orifícios, onde são inseridos alimentos, insetos e pequenos vertebrados para estímulo de olfato e forrageamento na busca de alimentos (figura 1-E), uma palha de coqueiro inteira com os ramos internos presos a um dos troncos centrais do poleiro, utilizado também para estímulo cognitivo e forrageamento em busca insetos e pequenos invertebrados (figura 1-F), uma rampa de palha de coqueiro para passagem do poleiro do fundo ao poleiro central do recinto (figura 1-G) e pedaços de galhos menores fixados ao tronco lateral/central do recinto para facilitar o acesso ao topo do poleiro (figura 1-H). Desta forma o intuito foi mimetizar ao máximo situações encontradas em habitat natural. Para os recintos dos Macacos-prego foram confeccionadas uma rede para descanso feito de mangueira de incêndio trançada e costurada com cordas de sisal (figura 2-A), uma escada confeccionada com mangueira de incêndio e galhos de árvores para simular os degraus (figura 2-B), e uma segunda escada preparada com corda de sisal e tiras de mangueira de incêndio para simular os degraus (figura 2-C). **A terceira e última etapa** foi composta por mais 5 dias de observações com 2 sessões diárias de 2 horas (120 minutos) cada para quantificar os comportamentos do antes (dias 1 e 2) e depois (dias 3,4 e 5) do enriquecimento. Essa etapa foi importante para avaliar os efeitos dos enriquecimentos aplicados e assim comparar com os comportamentos exibidos na fase anterior para assim, determinar se houveram diferenças nos comportamentos dos animais entre as fases pré e pós-enriquecimento com a aplicação os distintos modelos de enriquecimento ambiental.

RESULTADOS E DISCUSSÃO:

Os resultados apresentados pelos animais foram qualificados e quantificados na fase de pré-enriquecimento e novamente quantificados na fase do pós-enriquecimento. Na fase de pré-enriquecimento os Micos-leões-dourados alojados no recinto de nº 19 apresentaram 27 comportamentos classificados dentro de 7 categorias (Figura 3). Quanto ao Macaco-prego do recinto de nº 16, o mesmo apresentou 15 comportamentos classificados dentro de 6 categorias (Figura 4). Por último, o Macaco-prego alojado no recinto 7 apresentou 18 comportamentos classificados dentro de 7 categorias (Figura 5). Logo após a aplicação do enriquecimento ambiental para os Micos-leões-dourados, foram observadas interações quase que instantâneas com os objetos do recinto. A exemplo da categoria de locomoção houve uma diminuição dos comportamentos: se pendurando na grade o que mostra que os animais passaram a interagir mais com os objetos adicionados. Os comportamentos de correr e andar pelo poleiro também diminuiram devido a instalação de objetos aéreos, como as escadas estilo passagem de fauna e cestos de palha de coqueiro suspensos, com isso, os animais passaram a saltar mais para esses objetos. Parado ativo e parado inativo também diminuiram devido à alta interação com o novo ambiente. Os atos de girar a cabeça e balançar o corpo não foram mais observados. Na categoria de alimentação o ato de comer teve um aumento considerável durante o forrageamento com os objetos de enriquecimento cognitivo, utilizando o compartimento de palhas de coqueiro com orifícios onde foram adicionadas frutas e tenébrios, frutas espetadas nos galhos do ramo interno da palha de coqueiro inteira que foi fixado a um dos troncos do poleiro do recinto, e também adicionado tenébrios dentro das bromélias fixadas em troncos de árvores adicionadas ao recinto. Na categoria fisiológica houve a diminuição considerável do ato de se coçar, e a auto catação não foi mais

observada. Para a categoria social o ato de brincar aumentou e a interação com o observador não foi observada, evidenciando que o enriquecimento ambiental trouxe uma interação maior com o ambiente do que com o observador. As categorias reprodutivas e sociais evidenciaram um aumento no ato de marcação de território tanto para a marcação esternal quanto para a genital, que é a deposição de odores em determinados locais como, por exemplo, nos poleiros do recinto. Ainda na categoria reprodutiva o comportamento de tentativa de cópula não foi mais observado. Os resultados apresentados por este trabalho sugerem que o gênero *Leontopithecus*, embora mantidos *ex situ* sob cuidados humanos, apresentaram um amplo repertório comportamental e que vai ao encontro do que diz Beresca (5) quando afirma que o enriquecimento é avaliado de maneira positiva aumentando o comportamento exploratório, ou seja, o comportamento natural e normativo do gênero. Beresca⁵ complementa ainda o fato dos animais dispenderem de tempo e energia consideráveis a procura de alimentos, ninhos, defesa de territórios e predadores, acasalamentos e etc, justificando a necessidade de enriquecer os ambientes em condições *ex situ*. Para os *Sapajus* o modelo de enriquecimento ambiental aplicado como: as escadas suspensas para os recintos de nº 7 e 16, e a cama confeccionada com mangueira de incêndio para o recinto de nº 16, não se mostraram eficazes no objetivo de diminuir e/ou eliminar os comportamentos estereotipados, estes que são classificados como indicativos de estresse como, por exemplo, os que foram observados e registrados nos dois recintos de Macacos-prego: andar em círculos, comprimir as genitálias no poleiro repetidas vezes, se encolher comprimindo o abdômen, balançar o corpo constantemente, se masturbar, balançar e girar a cabeça. Não foi observada nenhuma interação dos animais com os itens adicionados aos recintos, o que justifica os resultados do antes e depois do enriquecimento não apresentarem diferenças significativas. Estes resultados reforçam a ideia de que cada espécie possui suas próprias habilidades, preferências e instintos que foram evoluindo ao longo do tempo para que pudessem sobreviver a diferentes tipos ambientes. Portanto, foi possível confirmar que as técnicas de enriquecimento funcionam bem para uma espécie, porém, podem não ser eficazes, relevantes ou seguras para outras.

Figura 1 - Modelos de enriquecimentos utilizados para os Micos-leões-dourados



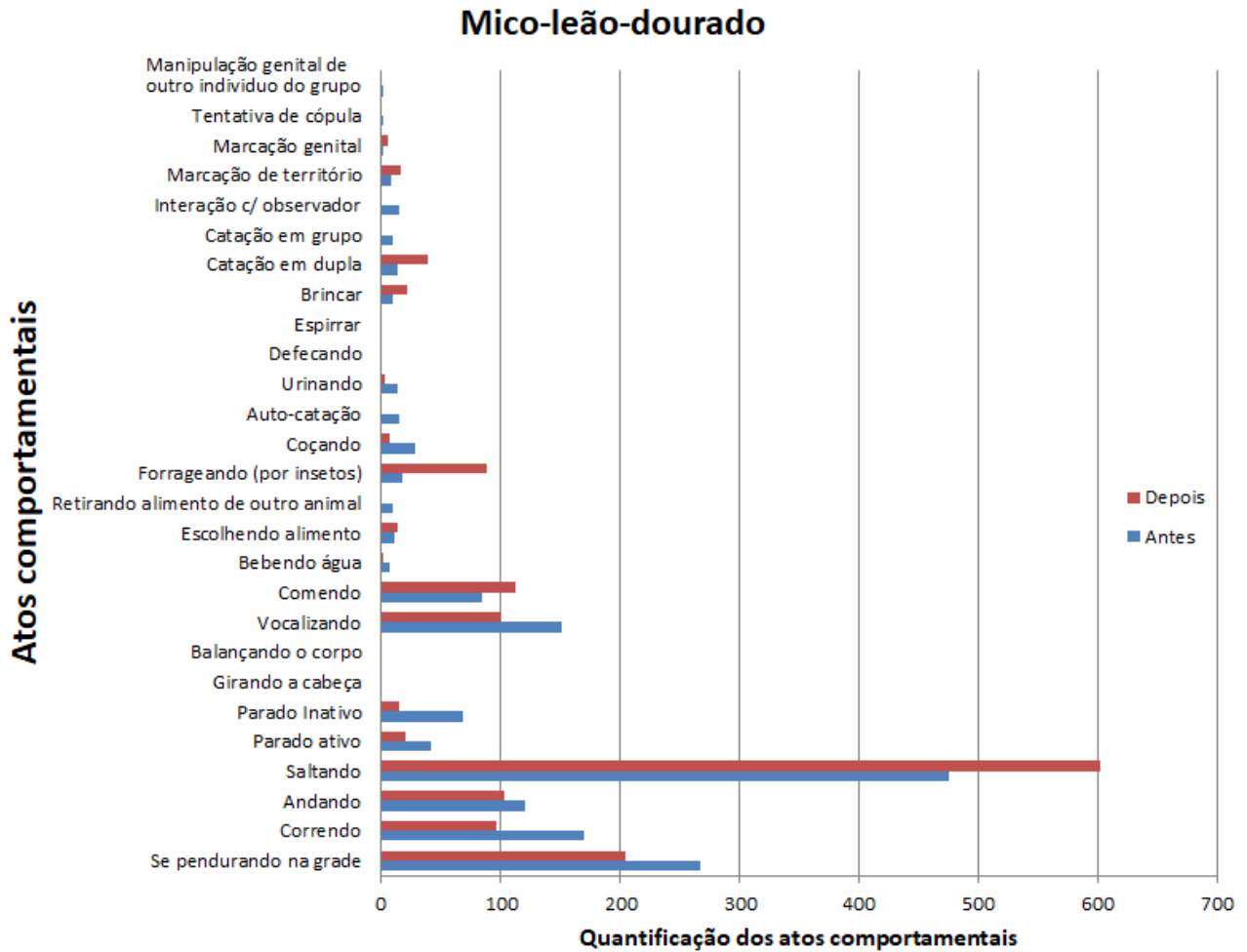
Fonte: Arquivo pessoal, 2023.

Figura 2 - Modelos de enriquecimentos utilizados para os macacos-prego



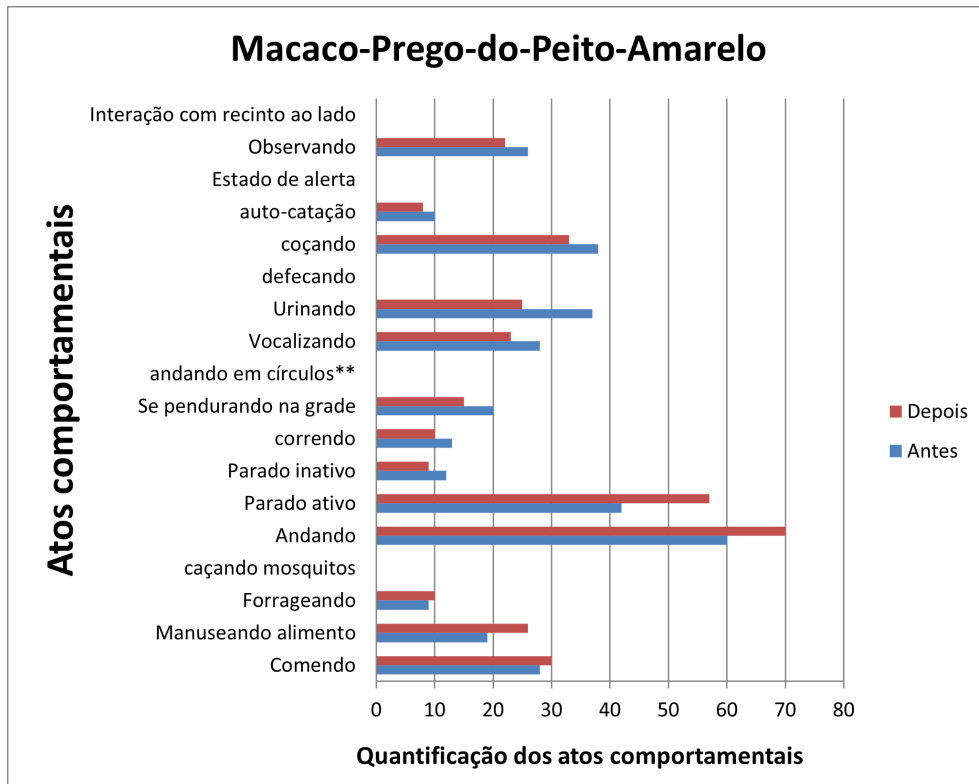
Fonte: Arquivo pessoal, 2023.

Figura 3 – Gráfico da quantificação de eventos exibidos antes e depois da aplicação de enriquecimento ambiental para a espécie *Leontopithecus rosalia*, viveiro 19 setor 1



Fonte: Arquivo pessoal, 2023.

Figura 4 – Gráfico da quantificação de eventos exibidos antes e depois da aplicação de enriquecimento ambiental para a espécie *Sapajus xanthosternos* do viveiro 16 setor 1



Fonte: Arquivo pessoal, 2023.

Notas: **Eventos com potencial indicativo de estresse

Figura 5 - Gráfico da quantificação de eventos exibidos antes e depois da aplicação de enriquecimento ambiental para a espécie *Sapajus xanthosternos* do viveiro 7 setor 1

Eletrocardiograma

Identificação		
Identificação: 2021_08_20_08_34	Data: 20/08/2021 08:34:18	Peso: 0,0 kg
Paciente: Bily	Idade: 20 anos e 0 mês	Sexo: Macho
Espécie: Canina	Raça: Poodle Toy	
Proprietário:	Solicitante: ---	
Comentários		
Ausculta Cardíaca: Sopro grau IV em foco mitral		
Ausculta Pulmonar: Sem alteração		
TPC: 2s		
Pulso Femural: Normocinético		
Conclusões		
Ritmo: Arritmia sinusal respiratória com marcapasso migratório.		
Traçado eletrocardiográfico sugere sobrecarga atrial direita.		

Fonte: Arquivo pessoal, 2023.

Notas: **Eventos com potencial indicativo de estresse.

CONSIDERAÇÕES FINAIS:

A presente pesquisa constata que o enriquecimento ambiental é uma importante ferramenta no desenvolvimento e promoção do bem-estar animal. Os dados obtidos dos animais no Centro de Primatologia do Rio de Janeiro mostram que apesar das distintas espécies pertencerem à mesma ordem, Primates, possuem necessidades diferentes, assim demandando do enriquecimento ambiental uma estrutura e variedades diferentes, a depender da espécie. Para os *Leontopithecus rosalia* do recinto 19 os resultados evidenciam o que diz respeito a interação com o enriquecimento instalado dado a facilidade de acesso aos animais, confecção dos materiais devido ao seu porte e tamanho. Para os *Sapajus xanthosternos* dos recintos 7 e 16 se constata certas dificuldades para o enriquecimento no que diz respeito à confecção de materiais que possam atender as necessidades comportamentais da espécie. Um ponto importante que a pesquisa aborda é o tempo de observação na fase pós-enriquecimento, pois diante da alta complexidade cognitiva do gênero *Sapajus* sp. se faz necessário um período maior de observações e com maior estrutura e variedades de enriquecimento para ambientes *ex situ*. Ao longo do tempo os animais perdem o interesse pelo enriquecimento instalado surgindo assim, a necessidade de renovação e troca dos itens instalados ou mudança nas técnicas aplicadas. Portanto, não existe um método perfeito de observação, mas sim aquele que se adequa melhor com as espécies a serem estudadas, e nas circunstâncias que se encontram. Assim, sugere-se a continuidade da aplicação do enriquecimento ambiental para os animais do Centro de Primatologia do Rio de Janeiro com o intuito de promover e proporcionar o bem-estar dos animais, pois a falta do conhecimento e informações quanto ao comportamento de uma espécie traz limitações ao entendimento de suas necessidades em ambiente *ex situ*.

ABSTRACT

Environmental enrichment consists of providing modifications to the enclosure, with the aim of increasing animal welfare levels. These modifications encompass several creative and ingenious techniques to make the environment more stimulating, with the aim of encouraging the interaction of the animal within the captive environment and which is no longer in its natural habitat, whether of a temporary nature (preparation for release, for example) or definitive. Environmental enrichment aims to reduce or eliminate behavior potentially indicative of stress (BIPS), such as stereotypies, stimulate species-normative behaviors (GNB), reduce clinical casuistry and mortality, increase reproductive rate, etc. The present work aims to evaluate behavioral aspects, mainly those related to stress indicators of animals kept in captivity and/or conservation enclosures of the new world primate species *Leontopithecus rosalia* (golden lion tamarin) and *Sapajus Xanthosternos* (yellow-breasted capuchin monkey). The study was carried out at the Rio de Janeiro Primatology Center (CPRJ) located in the Três Picos National Park, between the municipalities of Guapimirim and Cachoeiras de Macacu. It was divided into 3 phases: pre-enrichment where all normative behaviors of the genders were qualified and quantified and also behaviors potentially indicative of stress through the ethogram prepared using the Ad libitum technique, enrichment where the techniques themselves were applied and by end the post-enrichment phase where the data obtained were read, interpreted and discussed based on the literature. The environmental enrichment techniques used were: Feed, physical, cognitive and sensory.

Keywords: Environmental Enrichments. Well-Being. Primates.

AGRADECIMENTOS:

Agradeço ao Centro de Primatologia do Rio de Janeiro (CPRJ) junto ao INEA pelo apoio e oportunidade de realização deste trabalho, que certamente foi muito enriquecedor.

REFERÊNCIAS:

Kindlovits A, Kindlovits LM. Primatas em Cativeiro: Classificação, Descrição, Biologia, Comportamento e Distribuição Geográfica. In: Clínica e Terapêutica em Primatas Neotropicais. 2ª ed. Rio de Janeiro: L.F Livros, 2009. p. 27-51.

Associação Mico-leão-dourado. A espécie. Associação Mico-Leão-Dourado, 2022. [acesso 20 abr. 2023] Disponível em: <<https://micoleao.org.br/a-especie/>>.

Farm Animal Welfare Council. Farm Animal Welfare in Great Britain: Past, Present and Future. Londres: Farm Animal Welfare Council; 2009.

Neves ACAC, Santos ACL. Enriquecimento ambiental: Ideias para colocar em prática hoje. 1ªed. Rio de Janeiro: RIOZOO, 2019. 100 p.

Beresca AM. Enriquecimento Ambiental. In: Cubas SZ, Silva RCJ, Dias C LJ. Tratado de Animais Selvagens: Medicina Veterinária. São Paulo, SP: Roca Ltda, 2014. p.96-103.

ESTUDO PRELIMINAR DA UTILIZAÇÃO DE XILAZINA E DEXMEDETOMIDINA NA ANESTESIA EM HERNIOPLASTIA ABDOMINAL EM RATOS (*Rattus norvegicus*), VARIEDADE WISTAR

Guilherme Machado Magalhães¹; Siria da Fonseca Jorge²; Daniela Mello Vianna Ferrer²;
Juan Benito Campos Diz Atan²; Carolina Seabra da Costa³

RESUMO

A anestesia e analgesia dos animais de experimentação são cruciais para o desenvolvimento de pesquisas que promovam estresse, dor e desconforto. Devido a isso, os protocolos anestésicos devem ser escolhidos de acordo com a pesquisa visando conforto, bem estar e menores influências nos resultados. A utilização dos fármacos alfa 2 agonistas em associação com a cetamina promove analgesia cirúrgica, hipnose e relaxamento muscular. Este trabalho relata a utilização de dois protocolos anestésicos, sendo eles a xilazina 8mg/kg com cetamina 75mg/kg por via intraperitoneal em 5 animais e a dexmedetomidina 100µg/kg com cetamina 75 mg/kg por via intraperitoneal em 5 animais para cirurgia de hernioplastia abdominal. Os animais foram contidos quimicamente em câmara de acrílico contendo isoflurano para reduzir o estresse na aplicação dos fármacos e foram avaliados o tempo de sedação profunda e analgesia cirúrgica nos protocolos. Os animais permaneceram no trans-cirúrgico com suplementação de oxigênio 100% e foram monitorados durante todo procedimento, sendo aferidos a frequência cardíaca, respiratória, oximetria e temperatura. No pós-operatório imediato foi realizado analgesia com tramadol 12,5 mg/kg e avaliados o tempo de recuperação anestésica, escala de dor e presença de vocalização. No pós-operatório os animais foram avaliados durante cinco dias, sendo realizado tramadol 12,5 mg/kg a cada 24 horas e avaliados a escala de dor, o estado dos animais e o peso ao sétimo dia. Ambos os protocolos se mostraram eficazes e seguros para hernioplastia abdominal em ratos, promovendo mínimo estresse e bom controle analgésico, sendo a dexmedetomidina um promissor fármaco para utilização em ratos.

Palavras-chave: Xilazina. Dexmedetomidina. Ratos.

INTRODUÇÃO:

A maioria das pesquisas em experimentação básica utiliza como modelo experimental animais de pequeno porte, como os ratos, cobaias, camundongos e gerbis, sendo esses predominantes do total de espécies utilizadas (1). O rato de laboratório, pertence à espécie *Rattus norvegicus*, foi uma das primeiras espécies utilizadas em pesquisas nos laboratórios e biotérios, e ainda hoje é um dos mais utilizados em todo o mundo devido a sua ampla capacidade de adaptação a diferentes climas, seu temperamento dócil, facilidade de manejo, reprodução e utilização em diversos tipos de modelos experimentais. O mais frequentemente utilizado é o rato albino, denominado Wistar (2, 3). A anestesia e analgesia dos animais de experimentação são fatores cruciais nas pesquisas em procedimentos que causem dor, estresse e desconforto. A anestesia feita de maneira correta e controlada é fundamental para o sucesso do experimento, menores interferências nos resultados, bem estar dos animais e segurança (4). A anestesia quando se trata de animais de experimentação, após uma grande evolução, se estagnou aos mesmos protocolos sem procura de melhoria

1 Discente em Medicina Veterinária do UNIFESO – guilhermem.magalhaes@hotmail.com

2 Docente do curso de Medicina Veterinária do UNIFESO – siriajorge@unifeso.edu.br; danielaferrier@unifeso.edu.br; juanatan@unifeso.com.br

3 Mestranda do programa de pós-graduação em clínica e reprodução animal da UFF-carolinaseabra@outlook.com

e individualização. Os protocolos de anestesia se limitam a poucas técnicas e usadas a décadas, como a associação de cetamina e xilazina. A variedade de anestésicos e suas associações são inúmeras e a evolução dos protocolos não tem acompanhado o linear evolutivo observado na medicina humana e veterinária, em cães, gatos e cavalos (5,6). A xilazina é um fármaco agonista dos receptores alfa 2 adrenérgicos, tendo como principais características miorelaxamento, analgesia e sedação, possuindo capacidade de potencializar efeitos de outros anestésicos para chegar a anestesia cirúrgica. A xilazina é um fármaco antigo e possui relação de seletividades dos receptores α -2/ α -1 de 160, sendo uma relação inferior às outras drogas de mesma classe, como a dexmedetomidina (7). A dexmedetomidina é o enantiômero dextrógero da medetomidina, sendo a parte ativa e mais pura, apresentando relação de seletividade α -2/ α -1 de 1600, sendo considerado um fármaco bastante seletivo. Assim como os fármacos da mesma classe, a dexmedetomidina causa principalmente sedação, miorelaxamento e analgesia, porém com menos depressão respiratória e maior estabilidade hemodinâmica (8, 9, 10). Os agonistas alfa 2 são fármacos utilizados na maioria dos protocolos de anestesia sendo a xilazina um dos fármacos mais frequentemente utilizado em animais de experimentação. Esse fármaco possui efeitos adversos como depressão respiratória e severas alterações hemodinâmicas. A dexmedetomidina, pertencente a mesma classe farmacológica, se mostra uma alternativa promissora devido a sua maior seletividade e conseqüente menores efeitos colaterais. Esse trabalho visa relatar dois protocolos anestésicos, utilizando a xilazina ou a dexmedetomidina ambos em associação com a cetamina, na anestesia de ratos Wistar, para realização de hernioplastia abdominal, em uma linha experimental com implantes biológicos. Avaliando suas implicações hemodinâmicas trans-operatórias, escala de dor no pós-imediato e durante cinco dias após os procedimentos.

METODOLOGIA:

Este relato foi desenvolvido a partir da coleta de dados do protocolo, procedimento anestésico e pós-operatório de um subgrupo de 10 ratos empregados em um projeto de pesquisa experimental do Programa de Iniciação Científica e Pesquisa – Picpq/UNIFESO, o qual visa testar a utilização de pele de Truta arco-íris como bioimplantes em hernioplastias abdominais. Todos os procedimentos anestésicos e cirúrgicos foram realizados de forma idêntica, com a mesma técnica cirúrgica e mesmo cirurgião, variando apenas o fármaco α 2 agonista. O projeto de pesquisa qual refere os designados relatos submetido e aprovado a Comissão de Ética do Uso de Animais de Experimentação (CEUA/UNIFESO) do Centro Universitário Serra dos Órgãos, e aprovado sob registro nº 528/21. E encontra-se de acordo com a Lei nº 11.794 de 8 de outubro de 2008 (11), também, em conformidade com os princípios adotados internacionalmente, sobre a utilização, manutenção e proteção de animais de laboratório. Todas as seções do estudo aderem às Diretrizes ARRIVE (Animal Research: Reporting of In Vivo Experiments), para publicação de pesquisas utilizando animais. Ao desenvolvimento destes relatos foram utilizados 10 ratos (*Rattus norvegicus albinus*), linhagem Wistar, machos, com idade aproximada de 3 meses e peso de 400 ± 50 g. Neste estudo, os animais foram provenientes e permaneceram alojados na Instalação de Ciência Animal do Centro Universitário Serra dos Órgãos-UNIFESO, no Campus Quinta do Paraíso, em Teresópolis/RJ. Em caixas de polipropileno (43 cm x 23 cm x 16 cm), com tampa de arame cromado, zincado ou aço inox, com laterais retangulares e forradas de maravalha autoclavada, enriquecidas com rolos de papelão e brinquedos suspensos e com disponibilidade hídrica e nutricional a todo tempo. Ainda, mantidos sob ciclo circadiano (12 horas claro, 12 horas escuro), temperatura ambiente de 22 ± 2 °C, umidade relativa do ar entre 45% e 60% e exaustão de ar de 10 – 15 trocar de ar/hora, além de ração comercial para roedores ad libitum e água potável. Foram anestesiados 10 animais, sendo estes submetidos a protocolo anestésico quase idêntico, diferindo o fármaco de associação

com Cetamina 10%. Houve emprego de dois diferentes $\alpha 2$ -agonistas, a Xilazina em 5 animais, e a Dexmedetomidina em 5 animais. O registro anestésico foi realizado através da ficha anestésica, preenchida a cada animal, contendo as informações individuais e protocolo anestésico submetido, ainda, campo de preenchimento para avaliação pré-anestésica, trans anestésica e pós anestésica. As técnicas anestésicas destes relatos preconizaram o manejo consciente dos ratos, evitando o estresse, e respeitando seus ideais de bem-estar. A contenção química dos animais aconteceu alocando estes em câmara anestésica de acrílico, própria para roedores, recebendo Isoflurano em conjunto com a entrada de oxigênio 100% através da mangueira proveniente da estação de anestesia para ratos e camundongos (Insight®) com vaporizador universal. Após observação da sedação dos animais, os mesmos foram retirados da câmara, onde foram pesados, alocados para tricotomia enquanto se realizam cálculos de doses. Após os cálculos a medicação foi aplicada com agulha roxa (20x0,55) acoplada em seringa de 1 ml via intraperitoneal para indução anestésica. O cálculo das doses dos anestésicos foi realizado através da multiplicação do seu peso pela dose do fármaco, e divisão pela sua concentração. Então, o Grupo X com indução anestésica com associação de Cetamina (Dopalen 10%; Ceva) com Xilazina (Anasedan 2%; Ceva) nas doses de 75 mg/kg e 8 mg/kg (12), respectivamente. E, o Grupo D, com indução anestésica com associação de Cetamina (Dopalen 10%; Ceva) com Dexmedetomidina (Genérico 100 μ g/ml; Aurobindo) nas doses de 75 mg/kg e 100 μ g/kg (12, 13), respectivamente. Foram avaliados também, o turgor cutâneo para avaliação da hidratação, o tempo de preenchimento capilar (TPC) e a coloração da mucosa na cavidade oral. O tempo necessário para indução anestésica foi avaliado considerando os reflexos protetores dos animais. Foram observados os reflexos de reação a estímulos de sopro a bigodes e orelhas para sedação profunda e reflexos de não retirada ao pinçamento de cauda e pata como anestesia cirúrgica. Após induzidos a anestesia, os animais foram posicionados na mesa cirúrgica com uma máscara facial própria para espécie em seu focinho, conectada à estação de anestesia com fluxo de oxigênio 100% durante todo o procedimento. Após, foram mensurados alguns parâmetros através do monitor multiparamétrico Life Window Lite, da marca Digicare®, sendo posicionado o sensor de oxímetro na base da cauda para aferir a estimativa de concentração do oxigênio dissolvido (Spo2) e a frequência cardíaca (FR), além do cabo de temperatura, modelo esofágico, inserido na via retal. A frequência cardíaca foi mensurada a cada 2 minutos e anotada na ficha anestésica, durante toda a cirurgia, por fim, a partir escolha de 5 pontos de tempo, foi realizada média da frequência cardíaca ao longo do procedimento, em cada um dos 10 animais. A frequência respiratória foi mensurada a cada 2 minutos e anotada na ficha anestésica durante toda a cirurgia, sendo utilizados, também, 5 pontos cirúrgicos e realizado a média desta frequência, em cada animal. A saturação de oxigênio foi mensurada a cada 2 minutos e anotada na ficha anestésica durante toda a cirurgia, sendo utilizados, também, 5 pontos cirúrgicos e realizado a média da SpO2, em cada animal. A temperatura foi aferida assim que o animal foi posicionado na mesa cirúrgica e ao término da cirurgia, sendo realizada a diferença das temperaturas. No pós operatório imediato foi realizado a aplicação de Cloridrato de tramadol (Tramadon® 50mg/mL; Cristalía), na dose 12,5 mg/kg (12) via subcutânea e depois os animais foram posicionados na caixa e cobertos com maravalha. O tempo de recuperação anestésica foi avaliado com o retorno aos estímulos, sendo avaliado o tempo em que consegue mexer o corpo. Ao conseguirem mexer o corpo, foram avaliados o estado em que acordou, a escala de dor e se o animal está vocalizando. Depois, o pós operatório foi feito a cada 24 horas por 5 dias avaliando individualmente cada animal, avaliando novamente o estado dos animais, classificados em deprimido, tranquilo, alerta, excitado ou agressivo, de acordo com a movimentação na gaiola, interação entre si e com os pesquisadores. A escala de dor também foi avaliada por meio da escala Grimace, avaliando a órbita ocular, o nariz, as orelhas e os bigodes e classificando em escores correspondentes em 0, 1 ou 2, de

acordo com a escala, e a presença de vocalização. O peso individual dos animais foi averiguado no dia dos procedimentos cirúrgico/anestésico e ao sétimo dia e averiguado individualmente e em média de acordo com cada protocolo anestésico empregado nas anestésias dos animais.

RESULTADOS:

No pré-anestésico foram avaliados clinicamente todos os animais após sedados, sendo observado o turgor cutâneo de 1 segundo, o tempo de preenchimento capilar (TPC) de 1 segundo também, e as mucosas orais se apresentaram normocoradas. Para induzir os animais foram avaliados os tempos de sedação profunda e anestesia cirúrgica por meio dos reflexos neuromusculares protetores e observou-se que o tempo de sedação profunda e anestesia cirúrgica nos animais induzidos com associação de cetamina + xilazina foi em média 3,4 minutos, não sendo possível mensurar o intervalo entre a sedação profunda e a anestesia cirúrgica, por conta da rápida perda total de respostas aos estímulos. O estímulo de sopro de bigodes e orelhas, utilizado para caracterizar sedação profunda foi perdido no mesmo momento que ocorreu a perda dos estímulos de retração de membros e cauda, que caracterizavam o plano de anestesia cirúrgica dos animais. Aos animais induzidos com associação de dexmedetomidina + cetamina, foi observado que o tempo médio de sedação profunda (perda dos reflexos de movimentação de bigodes e orelhas ao sopro) foi de 2,8 minutos, enquanto a anestesia cirúrgica (perda de reflexo de retração dos membros e cauda ao pinçamento) foi alcançada com 5,2 minutos em média. O trans-anestésico foi avaliado por parâmetros de frequência cardíaca, oximetria, frequência respiratória e temperatura. Foi observado que os animais anestesiados com associação de Dexmedetomidina apresentavam redução da frequência cardíaca a partir do segundo tempo de cirurgia (T2), e de forma progressiva, de acordo com o passar dos tempos cirúrgicos, também foi observada a bradicardia transoperatória, logo ao terceiro tempo cirúrgico, sendo acentuada ao fim do procedimento, ao quarto e quinto tempo cirúrgico (T4 e T5), como demonstrado na Figura 1. Nos animais com protocolo de associação Xilazina e Cetamina, observou-se também redução da frequência cardíaca, porém em menor amplitude, principalmente ao segundo tempo cirúrgico (T2), a partir deste ponto, foi observada variação das frequências cardíacas, com elevação, manutenção e queda, aos tempos cirúrgicos seguintes (T3, T4 e T5), como demonstrado na Figura 2. A frequência respiratória dos animais anestesiados com Dexmedetomidina quanto com Xilazina mantiveram-se esteveis e dentro do estimado a ratos sob anestesia. Ao primeiro tempo cirúrgico (T1) observou-se que a frequência respiratória elevada em comparação aos demais tempo de cirurgia, em todos os animais independente do protocolo anestésico (Figura 3 e 4). Sendo assim, nos seguintes tempos de cirurgia foram observadas pequenas variações nas frequências respiratórias. A saturação de oxigênio nos animais anestesiados com Dexmedetomidina demonstrou-se estável, com limites nos padrões esperados durante os tempos cirúrgicos de avaliação. Aos animais induzidos com associação com Xilazina também foram observadas saturações estáveis e dentro dos padrões fisiológicos. A temperatura dos animais anestesiados tanto com dexmedetomidina, quanto com xilazina demonstraram redução no trans-cirúrgico (Figuras 5 e 6). Os animais anestesiados com xilazina apresentaram uma média de perda de 1.44 graus. Os animais anestesiados com dexmedetomidina apresentaram perda, em média, de 1.12 graus. Assim, observou-se que os animais do grupo com xilazina apresentou maior de perda de temperatura quando se comparado ao grupo com dexmedetomidina, na observação em média. Ambos os protocolos proporcionaram bom relaxamento muscular e estabilidade hemodinâmica. No pós-operatório foi avaliado o tempo de despertar dos protocolos, porém nos animais com protocolo anestésico com Dexmedetomidina esse parâmetro não pôde ser avaliado com precisão devido ao retorno anestésico ser superior a 6 horas de pós procedimento. Nos animais com protocolo anestésico com Xilazina esse parâmetro variou entre 1h e

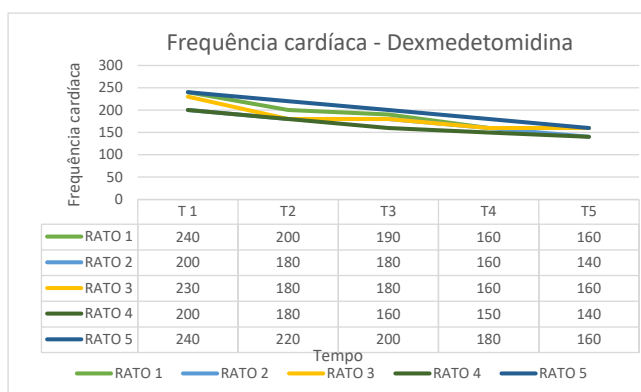
11min e 2hs e 22 min. Nenhum animal apresentou dor ou vocalização no pós- imediato, apresentando-se tranquilos e/ou alertas. O estado dos animais avaliado a cada 24 horas por 5 dias demonstrou que os animais quando estavam sem dor permaneciam tranquilos ou alertas e em caso de dor deprimido. A escala facial de dor Grimace foi realizada e nenhum animal apresentou vocalização. Os animais não demonstraram dor em pós-cirúrgico imediato. Nos dias subsequentes houve boa resposta analgésica, apesar de um animal do grupo anestesiado com xilazina apresentar dor ao segundo dia, de grau moderado “1”, momentos antes do resgate analgésico com o tramadol, estando após a aplicação, foi reestabelecida a analgesia. A perda de peso foi observada em todos os animais, independente do protocolo anestésico utilizado (Figuras 7 e 8). Em relação aos protocolos, a média de perda de grupo anestesiado com dexmedetomidina foi inferior a 7% e de xilazina a média foi inferior a 6%.

DISCUSSÃO:

Neste estudo, os animais utilizados para os relatos proveram de uma pesquisa de hernioplastia para biomateriais, já que não se justificaria anestésiar e causar estímulo cirúrgico em ratos experimentais a fim de somente avaliar o protocolo anestésico e dor pós-operatória, garantindo o princípio de redução, princípio dos 3 R's de Rivera (14) e Ong e Neves (15). O manejo pré anestésico, com a contenção química com isoflurano foi eficaz para promover diminuição da ansiedade e evitar estresse no momento da contenção física para aplicação das associações anestésicas, concordando com o descrito por Flecknell e Thomas (12), que relatam ser o isoflurano em câmara de acrílico ideal e seguro para essa finalidade. A utilização de isoflurano em câmara acrílica para diminuição do estresse relacionado a contenção física para aplicação intraperitoneal, promoveu uma ação rápida e retorno rápido à consciência não interferindo diretamente nas mensurações de tempo de sedação profunda ou anestesia cirúrgica, concordando com Flecknell e Thomas (12) que afirmam ser este método de ação fugaz. As associações anestésicas tiveram um rápido tempo de sedação e anestesia cirúrgica após a aplicação intraperitoneal, apresentando tempo médio de 3,4 minutos e 5,2 minutos para xilazina e dexmedetomidina, respectivamente, possibilitando o rápido início das cirurgias, concordando com Kaur et al. (16), que relata ser esse período em média de seis minutos. No presente estudo, em ambas as associações anestésicas, não houve a necessidade de se utilizar manutenção anestésica com isoflurano e nem repique de fármacos, em um período de aproximadamente 30 a 45 minutos de trans-operatório, concordando com Schanaider e Silva (17), e Flecknell e Thomas (12), que citam serem 40 a 60 minutos o tempo médio de duração de anestesia cirúrgica, utilizando-se as associações de cetamina e xilazina. Em nosso estudo a monitoração anestésica mostrou-se difícil, com oscilações de funcionalidade das aferições, sendo necessário a verificação de parâmetros, em curtos espaços de tempo, pré estabelecidos de 2 em 2 minutos, para que ao final do estudo, pudessem ser colhidos dados fidedignos, em ao menos, cinco tempos em todos os animais, concordando com Wright e Hellyer (18), que afirma ser a monitoração em animais de laboratório dificultada. As frequências cardíacas dos animais sofreram redução devido ao uso dos fármacos alfa 2 agonistas. Nos animais com o uso da dexmedetomidina essa queda foi mais evidenciada devido a sua ação mais seletiva nos receptores alfa 2 dos vasos, que causa vasoconstrição periférica, resultando então na bradicardia reflexa, como visto por Rankin (7). Nos animais com xilazina também houve bradicardia, entretanto com algumas variações durante o procedimento que podem estar relacionadas a presença de dor e/ou ao fato da xilazina apresentar uma maior interação aos receptores alfa 1, como visto por Mckune et al. (19), e Fantoni e Cortopassi (20). A oximetria em ambos os protocolos esteve superior a 95%, caracterizando boa oxigenação tecidual e que o suporte com oxigênio 100% possui efeito imediato e satisfatório para manutenção anestésica como evidenciado por Laporte (21), que afirma

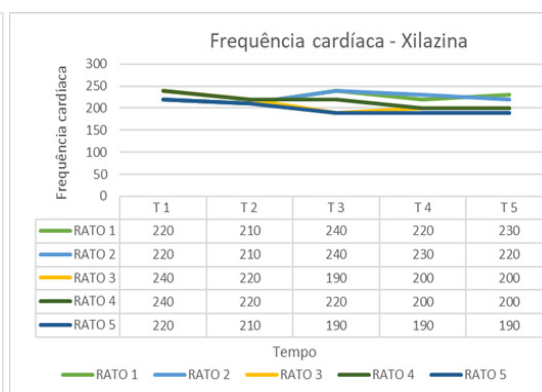
que a suplementação de oxigênio em anestésias injetáveis é necessária devido ao animal poder apresentar hipoxemia. Assim, a suplementação ajuda a manter o animal mais estável, mantendo então a saturação e garantindo conseqüentemente melhor recuperação. A frequência respiratória na dexmedetomidina reduziu com o tempo evidenciando a distribuição dos fármacos e ajuste de plano, que se manteve estável após o período inicial, concordando com Bagatini et al. (8), que afirma pouca depressão respiratória com o uso da dexmedetomidina. Nos animais com uso da xilazina, ocorreu o mesmo, porém com alterações durante o procedimento que sofreram elevação nos mesmos momentos e com os mesmos animais que tiveram aumento da frequência cardíaca, podendo caracterizar dor, como apresentado por Mckune et al. (19). A temperatura dos animais sofreu queda durante a anestesia, o que é algo comum em ratos devido a sua superfície corporal, diminuição do metabolismo devido a anestesia, abertura de cavidade abdominal do procedimento e devido à oxigenação com gás frio, como evidenciado por Damy et al. (22). A recuperação anestésica dos animais foi calma e sem presença de dor. Os animais com xilazina obtiveram despertar anestésico em média de 105 minutos, valor próximo ao descrito por Lapchik, Mattaraia e Ko (3), que afirmam ser o tempo de recuperação de 120 minutos. Os animais com dexmedetomidina tiveram um despertar anestésico prolongado e superior a 6 horas. Acredita-se que esse fato poderia ser atenuado com a reversão da dexmedetomidina com o atipamezole, como visto por Flecknell e Thomas (12) e Rankin (7). O controle de dor dos animais foi eficaz em ambos os protocolos com o analgésico tramadol. Um dos animais do grupo xilazina apresentou dor no segundo dia de grau moderado, que foi cessado após o resgate analgésico. Evidenciando que o Tramadol assim como Flecknell e Thomas (12) afirmaram, possuiu analgesia eficaz na dose de 12,5 mg/kg a cada 24 horas. O peso dos animais em ambos os protocolos obteve queda com 7 dias após o procedimento, de aproximadamente 7%, podendo ser correlacionado ao trauma cirúrgico como visto por Jorge (24). A similaridade de percentual de perda ponderal entre os grupos xilazina e dexmedetomidina levam a crer que o trauma cirúrgico e alterações metabólicas imediatas inerentes ao procedimento, podem ter interferido na perda de peso, conforme Sartori e Mello (25). A utilização de protocolos anestésicos selecionados com foco em conforto para os animais, indicação correta do uso de cada fármaco e presença de um médico veterinário monitorando constantemente os pacientes conforme o realizado nesse estudo, gera anestésias seguras sem presença de intercorrências, dor, sofrimento ou óbitos no trans ou pós operatório, concordando com Flecknell e Thomas (12), que preconizam a utilização de protocolos analgésicos e anestésicos éticos para os animais de laboratório.

Figura 1 - Frequência cardíaca com Dexmedetomidina



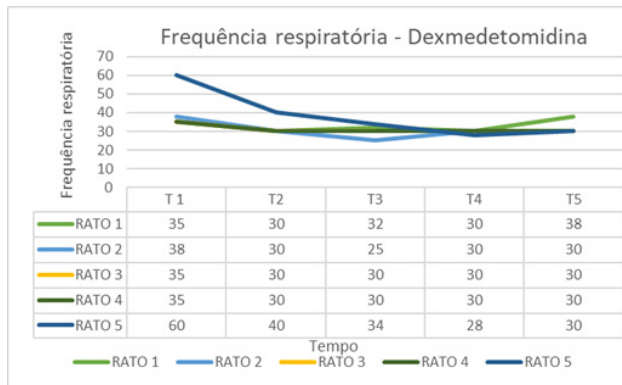
Fonte: Arquivo pessoal, 2023.

Figura 2 - Frequência cardíaca com Xilazina



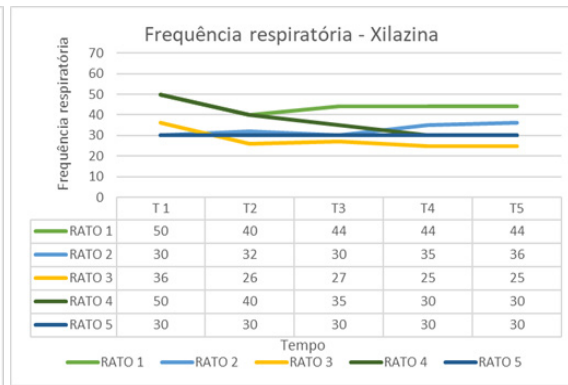
Fonte: Arquivo pessoal, 2023.

Figura 3 - Frequência respiratória com Dexmedetomidina



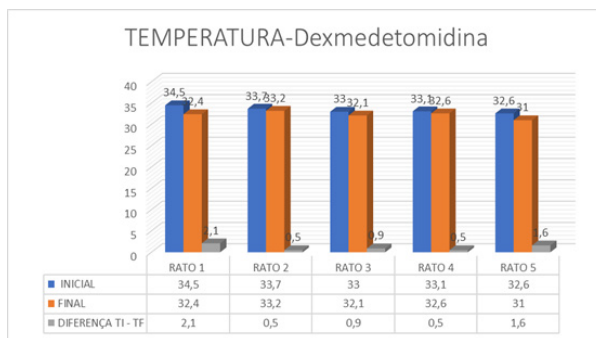
Fonte: Arquivo pessoal, 2023.

Figura 4 - Frequência respiratória com Xilazina



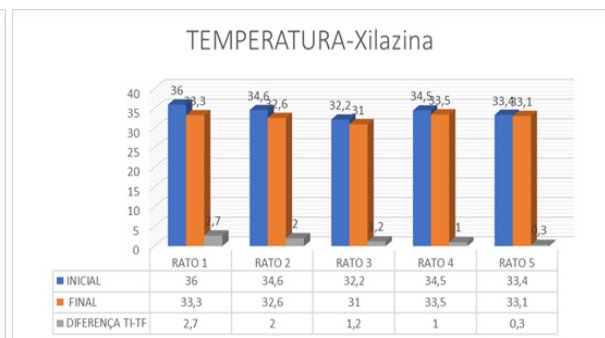
Fonte: Arquivo pessoal, 2023.

Figura 5 - Temperatura com Dexmedetomidina



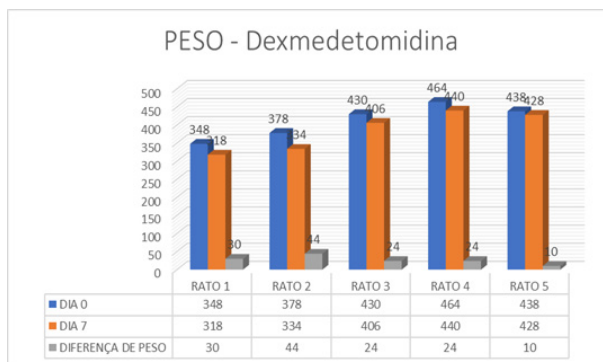
Fonte: Arquivo pessoal, 2023.

Figura 6 – Temperatura com Xilazina



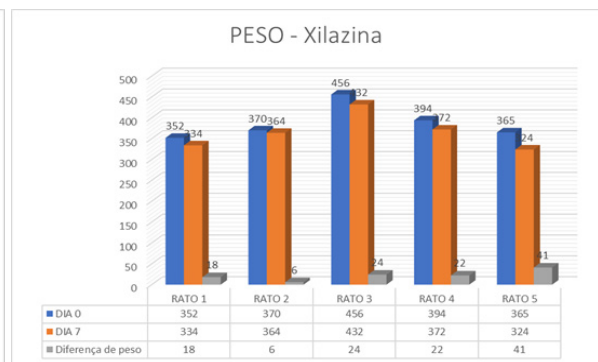
Fonte: Arquivo pessoal, 2023.

Figura 7 – Variação de peso com Dexmedetomidina



Fonte: Arquivo pessoal, 2023.

Figura 8 – Variação de peso com Xilazina



Fonte: Arquivo pessoal, 2023.

CONSIDERAÇÕES FINAIS:

Os $\alpha 2$ agonistas, xilazina e dexmedetomidina se mostraram eficazes como sedativos, promovendo segurança no procedimento sem comprometer a hemodinâmica dos animais, sendo então eficazes para o procedimento de hernioplastia. A anestesia e analgesia dos protocolos foi eficaz com mínimo estresse e bom controle analgésico no trans-operatório. O tramadol foi eficaz isoladamente na analgesia pós-operatória. A

dexmedetomidina apresentou uma curva regular e com poucas oscilações, nos parâmetros de frequência cardíaca e respiratória durante o período trans-operatório. Novos estudos com um número amostral maior devem ser realizados com objetivo de aprimorar os resultados promissores da dexmedetomidona.

ABSTRACT

Anesthesia and analgesia for experimental animals are crucial for the development of research that promotes stress, pain and discomfort. Because of this, anesthetic protocols must be chosen according to research aiming for comfort, well-being and less influence on results. The use of alpha 2 agonist drugs in association with ketamine promotes surgical analgesia, hypnosis and muscle relaxation. This work reports the use of two anesthetic protocols, namely xylazine 8mg/kg with ketamine 75mg/kg intraperitoneally in 5 animals and dexmedetomidine 100µg/kg with ketamine 75 mg/kg intraperitoneally in 5 animals for hernioplasty surgery. abdominal. The animals were chemically contained in an acrylic chamber containing isoflurane to reduce stress during drug application and the time of deep sedation and surgical analgesia were evaluated in the protocols. The animals remained in the surgical procedure with 100% oxygen supplementation and were monitored throughout the procedure, with heart rate, respiratory rate, oximetry and temperature measured. In the immediate postoperative period, analgesia with tramadol 12.5 mg/kg was performed and the anesthetic recovery time, pain scale and presence of vocalization were also evaluated. Postoperatively, the animals were evaluated for five days, using tramadol 12.5 mg/kg every 24 hours and evaluating the pain scale, the condition of the animals and their weight on the seventh day. Both protocols proved to be effective and safe for abdominal hernioplasty in rats, promoting minimal stress and good analgesic control, with dexmedetomidine being a promising drug for use in rats.

Keywords: Xylazine. Dexmedetomidine. Rats.

AGRADECIMENTOS:

Ao Centro Universitário Serra dos Órgãos – Unifeso, pela oportunidade de um estudo de qualidade e a todos que diretamente ou indiretamente contribuíram com a realização deste trabalho.

REFERÊNCIAS:

- Fagundes DJ, Taha MO. Modelo animal de doença: critérios de escolha e espécies de animais de uso corrente. *Acta Cirurgica Brasileira*, 19, 59–65, 2004.
- Sirois M. *Medicina de Animais de Laboratório: Princípios e Procedimentos*. São Paulo: Editora Rocca; 2007.
- Lapchik VB, Mattaraia VGM, Ko MG. *Cuidados e manejos de animais de laboratório*. São Paulo: Atheneu; 2010:73-81.
- Molina AM, Moyano MR, Serrano-Rodriguez JM, Ayala N, Lora AJ, Serrano-Caballero JM. Analyses of anaesthesia with ketamine combined with different sedatives in rats. *Veterinarni Med*. 2015;6:368-375.
- Welberg LA, Kinkead B, Thirivikraman K, Huerkamp MJ, Nemeroff CB, Plotsky PM. Ketamine-xylazine-acepromazine anesthesia and postoperative recovery in rats. *J Am Assoc Lab Anim Sci*. 2006;45(2):13-20.
- Bougherara H, Bouaziz O. Effects of anesthetic/tranquilizer treatments (ketamine, ketamine+acepromazine, Zoletil) on selected plasma biochemical parameters in laboratory rats. *Cent Eur J Exp Biol*. 2014;3(2):1-5.
- Rankin DC. Sedativos e tranquilizantes. In: Lumb & Jones, editors. *Anestesia e Analgesia em Veterinária*. 5ª ed. Rio de Janeiro: Editora Roca; 2017. p. 188-198.

- Bagatini AG, Gomes CR, Masella MZ, Rezer G. Dexmedetomidine: pharmacology and clinical application. *Rev Bras Anesthesiol.* 2002; 52:606-617.
- Vilela NR, Nascimento JPJ. Uso de dexmedetomidina em anestesia. *Rev Bras Anesthesiol.* 2003; 51:97-113.
- Bacchiega TS, Simas RC. Dexmedetomidina: um novo medicamento na anestesiologia veterinária. *Rev Cient Eletr Med Vet.* 2008;1(10).
- Brasil. Presidência da República. Lei nº 11.794, de 8 de outubro de 2008. Regulamenta o inciso VII do parágrafo 1º do artigo 225 da Constituição Federal, estabelecendo procedimentos para o uso científico de animais; revoga a Lei nº 6.638, de 8 de maio de 1979; e dá outras providências. [Internet]. *Diário Oficial da União.* 2008.
- Flecknell PA, Thomas AA. Anestesia e Analgesia Comparada em Animais de Laboratório. In: Lumb & Jones, editors. *Anestesia e Analgesia em Veterinária.* 5ª ed. Rio de Janeiro: Editora Roca; 2017. p. 2199-2202.
- Sahin T, Begeç Z, Elbe H, Vardi N, Durmus M, Ersoy MÖ. Dexmedetomidine attenuates lung injury induced by liver ischemia-reperfusion injury in rats. *Biomed Res.* 2017;28(6):2452-2455.
- Rivera EAB. Ética na Experimentação Animal. In: Andrade A, Pinto SC, Oliveira RS, editors. *Animais de Laboratório: criação e experimentação.* Rio de Janeiro: Editora Fiocruz; 2002. p. 25-28.
- Ong FMP, Neves SMP. Ética na Experimentação Animal. In: Neves SMP, Mancini-Filho J, Menezes EW, editors. *Manual de cuidados e procedimentos com animais de laboratório do Biotério de Produção e Experimentação da FCF-IQ/USP.* São Paulo: FCF-IQ/USP; 2013.
- Kaur M, Singh PM. Current role of dexmedetomidine in clinical anesthesia and intensive care. *Anesth Essays Res.* 2011;5(2):128-133.
- Schanaider A, Silva PC. Uso de animais em cirurgia experimental. *Acta Cir Bras.* 2004;19:441-447.
- Wright B, Hellyer PW. Respiratory monitoring during anesthesia: pulse oximetry and capnography. *Compend Contin Educ Pract Vet.* 1996;18:1083-1097.
- McKune CM, Murrell JC, Nolan AM, White KL, Wright BD. Nociceção e Dor. In: Grimm KA, Lamont LA, Tranquilli WJ, Greene SA, Robertson SA, editores. *Lumb & Jones Anestesiologia e Analgesia em Veterinária.* Rio de Janeiro: Guanabara Koogan; 2017. Cap. 29, p. 576-619.
- Fantoni DT, Cortopassi SRG. *Anestesia em cães e gatos.* São Paulo: Roca; 2002.
- Laporte JMA. Refinamento das técnicas de anestesia injetável visando garantir o bem-estar de ratos de laboratório em procedimentos experimentais. 2017 [Dissertação] Doutorado em Medicina Veterinária - Universidade de São Paulo; 2017.
- Damy SB, Camargo RS, Chammas R, Figueiredo LFPD. Aspectos fundamentais da experimentação animal - aplicações em cirurgia experimental. *Rev Assoc Med Bras.* 2010;56:103-111.
- Jorge SF. Avaliação Clínica, Termográfica e Morfológica da Utilização da Pele de Rã-Touro (*Lithobates catesbeianus*) e do Polietileno de Baixa Densidade Laminar Bolhoso (Plástico Bolha) na Hernioplastia da Parede Abdominal de *Rattus norvegicus*, variedade Wistar. *Seropédica;* 2016. 94f. [Dissertação] Doutorado em Medicina Veterinária - Universidade Federal Rural do Rio de Janeiro, Rio de Janeiro, RJ, 2016.
- Sartori AS, Mello JRB. Anestesia em animais de laboratório: revisão bibliográfica. *Vet em Foco.* 2018;15(2):19-28.

FASCIULOSE BOVINA EM ACHADO DE MATADOURO – RELATO DE CASO

Raiane Aparecida Bulhões Lima¹; Daniela Mello Vianna Ferrer²;
Maria Eduarda Monteiro Silva²; André Vianna Martins²; Andréa Matta Ristow³

RESUMO

A fasciolose é uma zoonose causada pela *Fasciola hepatica*, que é encontrada no fígado e canais biliares em: ovinos, caprinos, bovinos, búfalos, suínos e seres humanos. No frigorífico, durante a inspeção *post-mortem*, é feita a avaliação do fígado através da busca de lesões características, por meio da observação macroscópica e tátil do espessamento dos ductos biliares. Os fígados infectados por este parasita serão sempre considerados impróprios e, portanto, condenados. Além disso, as carcaças de animais portadores de fasciolose também devem ser condenadas, quando apresentarem caquexia. Este trabalho tem como objetivo relatar um caso de fasciolose bovina em achado de matadouro, além de conscientizar sobre a importância dessa zoonose, que é de interesse da saúde pública, estudando sobre os métodos de profilaxia da doença, como os métodos corretos na inspeção das carcaças nos matadouros. Foi realizado um abate de um lote de bovinos em um matadouro no município de Três Rios, RJ. O animal chegou no matadouro, com escore de 3,75 a 4, com um bom acabamento de gordura e sem nenhum problema aparente. Na linha de inspeção das carcaças e das vísceras, durante o exame *post-mortem*, foi observado no fígado desse animal, a presença de *Fasciola hepatica*, ainda viva e em movimento. Devido a regulamentação existente, logo após esse achado, o fígado foi condenado, sendo enviado para graxaria, entretanto, a carcaça foi considerada apta para consumo *in natura*. Portanto, o controle da fasciolose bovina é de extrema importância para a redução dos prejuízos para o produtor.

Palavras-chave: *Fasciola hepatica*. Lesões. Parasitose.

INTRODUÇÃO:

O Brasil é o maior criador de gado e o maior exportador de carne bovina do mundo, levando conseqüentemente um maior consumo de carne bovina. Gerando assim uma cadeia de valor, onde toda indústria de insumos é impulsionada, desde da sua distribuição, transporte e comercialização desses produtos e subprodutos vindos da produção de carne. Esse sistema traz aos matadouros frigoríficos e seus distribuidores a oportunidade de emprego e a contribuição de renda de muitas pessoas, e também se trata da saúde pública, pois também se trata de zoonose. A fasciolose hepática é uma zoonose causada por um parasita trematódeo da Classe Digenea e Família Fasciolidae, denominado de *Fasciola hepática*, também conhecida, popularmente, como “baratinha do fígado” ou “saguaipé”. A *Fasciola hepática* é um trematódeo encontrado no fígado e canais biliares dos ovinos, caprinos, bovinos, búfalos, suínos e em seres humanos. Este é um verme achatado e com o corpo em forma de folha, apresentando uma coloração avermelhada (1). Para se desenvolver necessita dos hospedeiros intermediários, representados, normalmente, por moluscos Pulmonata do gênero *Lymnaea*. Os ovos são produzidos dentro das vias biliares dos hospedeiros definitivos infectados, ocorre a postura dos ovos, que são conduzidos até o intestino pela bile e através das fezes

1 Discente no curso de Medicina Veterinária do UNIFESO – raianelima.vet@gmail.com

2 Docente do curso de Medicina Veterinária do UNIFESO – danielaferrer@unifeso.edu.br;
mariaeduardasilva@unifeso.edu.com; andremartins@unifeso.edu.br

3 Docente do curso de Medicina Veterinária da UNINASSAU – andreamristow@gmail.com

desses hospedeiros vertebrados que vão para o meio ambiente (2). O ciclo biológico, que se inicia com a eliminação dos seus ovos com a bile, e quando estão nas fezes vão eclodir produzindo, assim um miracídio, apenas consegue sobreviver em ambientes úmidos. Depois, o miracídio entra ativamente no hospedeiro intermediário, que é um caramujo aquático do gênero *Lymnaea*. Dentro do hospedeiro cada miracídio vai se desenvolver em um esporocisto. Cada um desses esporocisto vai dar a origem entre a 5-8 rédias que, por sua vez, vai dar origem a rédias filhas e cercárias. Estas cercárias abandonam o caramujo e se encistam nas lâminas de vegetais, que estão logo no nível abaixo da água, que vai virar as metacercárias. A patogenia e sintomatologia provocadas pela *Fasciola hepatica* alteram o modo que vão ocorrer, de acordo com a carga parasitária, tipo e idade do hospedeiro, localização, ambiente e clima (3). O diagnóstico da fasciolose existe algumas técnicas coproparasitológicas para a detecção dos ovos da *Fasciola hepatica*, onde é vista a fase crônica da doença. porém possui baixa sensibilidade pois só é possível realizar após a liberação dos ovos, que dificulta no diagnóstico. No exame *post mortem* de um fígado com fasciolose é observado, que este está firme e pode ter um contorno irregular, além os ductos biliares estarem espessados e proeminentes, na fase visceral, os ductos biliares podem aparecer com ramificações de formas volumosas, brancas e firmes e áreas com um diâmetro maior. O espessamento dos ductos biliares pode ser também visto na área externa do corte. A inspeção *post mortem* deve ser realizado pelo Auditor Fiscal Federal Agropecuário, que tenha formação em Medicina Veterinária ou o médico veterinário integrante da equipe do serviço de inspeção federal, que poderão ser assistidos por Agentes de Inspeção Sanitária e Industrial de Produtos de Origem Animal ou por auxiliares de inspeção, devidamente capacitados. O procedimento consiste: no exame da carcaça, das partes da carcaça, das cavidades, dos órgãos, dos tecidos e dos linfonodos, realizado por visualização, palpação, olfação e incisão, quando necessário, e demais procedimentos são definidos em normas complementares específicas para cada espécie animal (4). Este trabalho tem como objetivo relatar um caso de fasciolose bovina em achado de matadouro, além de conscientizar sobre a importância dessa zoonose, que é de interesse da saúde pública, estudando sobre os métodos de profilaxia da doença, como os métodos corretos na inspeção das carcaças nos matadouros.

RELATO DE CASO:

Esse caso é sobre um bovino, fêmea, da raça Nelore, com escore de condição corporal 4, pesando aproximadamente 510 kg, oriunda de uma fazenda localizada no município de Areal, RJ. Este animal chegou em lote de oito vacas de descarte para o abate no Matadouro localizado no município de Três Rios, R.J., que funciona sobre o sistema de inspeção de fiscalização estadual. O Médico Veterinário responsável do frigorífico acompanhou a chegada dos animais no caminhão de transporte, onde foi feita a inspeção ante-mortem dos mesmos. Primeiramente, foi feita a avaliação visual do lote, onde foi observada a saída de todas as vacas no caminhão, para a verificação de animais com dificuldade de locomoção, além de presença de alguma desfolha ou fratura nos seus membros. Mesmo com a informação que o lote era de vacas de descarte, foi observado se alguma delas poderia estar prenha ou “apontando o mojo”, pois isso impede a realização do abate desse animal. Após a avaliação visual, foi realizada a verificação da documentação dos animais, em relação a Guia de Transporte Animal, Nota Fiscal e Ficha Sanitária. Visto que todo o lote estava apto para o abate, os animais foram então destinados ao curral de chegada e seleção. O lote ficou no curral em jejum e dieta hídrica por 24h antes do abate (Figura 1), onde não foi observada a ocorrência de nenhuma doença, como brucelose ou febre aftosa, fraturas, caquexia, assim como, nenhum tipo de emergência que se precisa de abate emergencial. Após este período de 24 horas, os animais foram encaminhados para o banho de aspersão e assim prosseguindo para o abate. No abate é seguido o fluxograma de insensibilização,

com pistola pneumática, que atinge o sistema nervoso central do animal, preservando a região do bulbo, mantendo assim, o sistema cardio-circulatório funcionando, portanto, tem uma maior eficiência na sangria, também é feita a pendura do animal para vômito; sangria (secção dos grandes vasos); esfolia, onde ocorre a retirada do couro e mocotós e pôr fim a evisceração, que é feita a retirada dos órgãos internos da carcaça. Na inspeção post-mortem foi realizado a inspeção das linhas pelo Médico Veterinário responsável do frigorífico: LINHA A- exame dos pés e mãos (mocotós); LINHA B- exame do conjunto da cabeça-língua; LINHA C- cronologia dentária (esse exame não foi feito, pois esse lote não tinha valor zootécnico); LINHA D- exame do trato gastro intestinal, baço, pâncreas, bexiga e útero; LINHA E- exame do fígado (onde foi visto a fasciolose) (Figura 2); LINHA F- exames do pulmão e coração (Figura 3); LINHA G- exame dos rins (Figura 4); LINHA H- exame da parte caudal da meia-carcaça; LINHA I- exames da parte cranial meia-carcaça; LINHA J- carimbagem das meias carcaças. A única condenação feita em todo o lote foi no fígado de um bovino, onde teve a presença do parasita vivo da *Fasciola hepatica*. Nos exames realizados na inspeção post-mortem, todas as carcaças estavam aptas para o consumo humano (Figura 5), não havia: tuberculose, brucelose, cisticercose e verminose, sendo as principais doenças acometidas em descarte de carcaça bovino. Por serem vacas de escore de condição corporal 4, elas também não estavam com caquexia, pois, um animal caquético, tem sua carcaça, condenada a carcaça e encaminhada para graxaria (farinha de carne e ossos). O diagnóstico da inspeção “post-mortem” de todo o lote de vacas, apenas foi visto um fígado com a presença do protozoário *Fasciola hepatica* vivo e em movimento na localização do ducto biliar e em outras áreas do fígado, sendo que protozoário estava encapsulado. No exame macroscópico do órgão, foi observado se tratava de caso crônico de fasciolose bovina, é mais comum nesta espécie de animal. Os achados observados foram a presença do parasita vivo e em movimento entre o ducto biliar (Figura 6), próximo ao lobo direito do fígado, assim como, havia presença de parasito adulto se projetado para o interior do ducto espessado por tecido fibroso e infiltrado inflamatório (Figura 7). O fígado na parte do ducto estava com sua coloração e espessura normal, não estando rígido ao corte, nem com necrose. No lobo esquerdo, também havia *Fasciola hepatica* adulta, infiltrada no interior do fígado espessado por tecido fibroso e infiltrado inflamatório. O parasita foi visto após o corte e palpação do órgão, pois estava espessado e com hiperplasia (Figura 8). No processo papilar e caudado do lobo caudado (Figura 9), também havia hiperplasia, visto que o parasito adulto estava no interior deste, que estava espessado por tecido fibroso com infiltrado inflamatório, coloração do fígado normal, tendo no interior a formação de flocos de bile, pus e células epiteliais de revestimento ductal descamadas de fragmentos. Ao final da inspeção pos-mortem do fígado, devido aos achados macroscópicos de fasciolose, e as alterações hepáticas, bem evidente, além da presença da *Fasciola hepatica* viva, o Médico Veterinário, responsável pela matança, teve como conduta de condenar o órgão, que condenado foi enviado para a graxaria.

DISCUSSÃO:

O presente relato sobre um animal com fasciolose bovina ocorreu no município de Três Rios, RJ, concordando com Paraense (4), que cita o Rio de Janeiro, Rio Grande do Sul, Santa Catarina, Goiás, São Paulo, Distrito Federal, Mato Grosso, Mato Grosso do Sul e Minas Gerais, como os estados mais acometidos pelo hospedeiro intermediário da *Fasciola hepática*, tendo registros de muitos casos de fasciolose bovina. Neste caso o bovino acometido pela fasciolose, não demonstrou nenhuma alteração fisiológica durante a inspeção *ante mortem*, apesar de estar na fase crônica da doença, sendo um animal assintomático, discordando de Marques (5) que cita que o animal na fase crônica da fasciolose apresenta anemia, palidez nas mucosas e edema submandibular. Neste relato, na inspeção *post-mortem* foi realizado

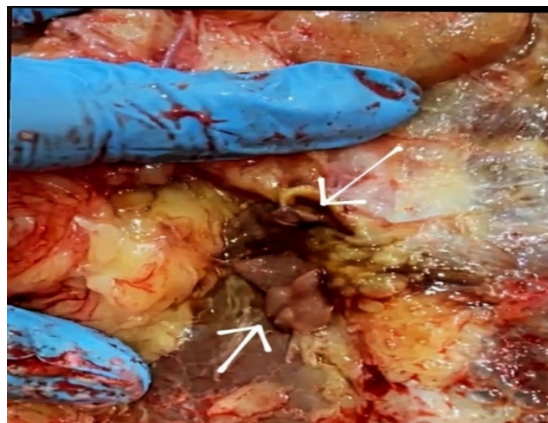
a inspeção das linhas de abate, onde foi registrado alteração na LINHA E (exame do fígado), que foi observada a presença da *Fasciola hepatica* viva em movimento nos ductos biliares do fígado do animal inspecionado, que segundo Boray (6) e William e Donald (7) é possível observar a presença de trematódeos adultos nos ductos biliares de bovinos acometidos por fasciolose no exame *post mortem*. Neste caso citado, o bovino estava apresentando a fasciolose em estado crônico, onde é visto a presença da *Fasciola hepática* adulta, ainda em movimento nos ductos biliares e encapsulada em outras áreas do fígado, concordando com Müller (8) que diz que no caso da fasciolose a fase crônica é a mais comum em bovinos, observadas na linha de abate durante a inspeção *post mortem*. No presente relato, foi observado macroscopicamente, que os ductos biliares estavam com o tecido fibroso, infiltrado inflamatório, que é decorrente do caso crônico da fasciolose em bovinos concordando com Mendes e Pilati (9) que citam que é visto em bovinos na fase crônica da doença essas alterações de tecido fibroso e infiltrado inflamatório no fígado. Neste relato, na inspeção *post mortem* do bovino em questão, o único órgão que foi condenado pelo médico veterinário responsável pela a inspeção das linhas de abate, foi o fígado devido as lesão limitadas a este órgão, que segundo Brasil (10) e Brasil (11), quando a lesão for circunscrita ou limitada ao fígado, sem repercussão no estado geral da carcaça, o órgão (fígado) é condenado e a carcaça é liberada para consumo humano, sendo somente em caso de caquexia ou icterícia que a carcaça condenada.

Figura 1 - Lote no curral de seleção, onde pode ser vista a vaca do caso (seta)



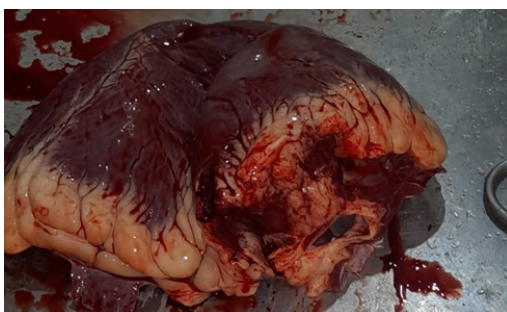Fonte: Arquivo pessoal, 2023.

Figura 2 - LINHA E: Inspeção do fígado bovino com presença da *Fasciola hepatica*



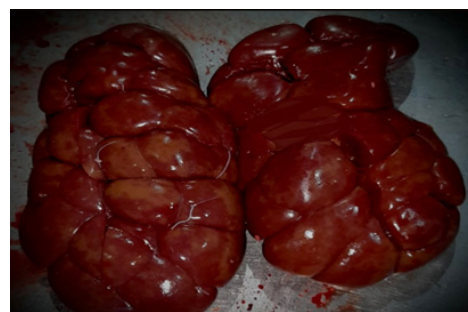
Fonte: Arquivo pessoal, 2023.

Figura 3 – LINHA F: Inspeção do coração bovino



Fonte: Arquivo pessoal, 2023.

Figura 4 – LINHA G: Inspeção do rim bovino



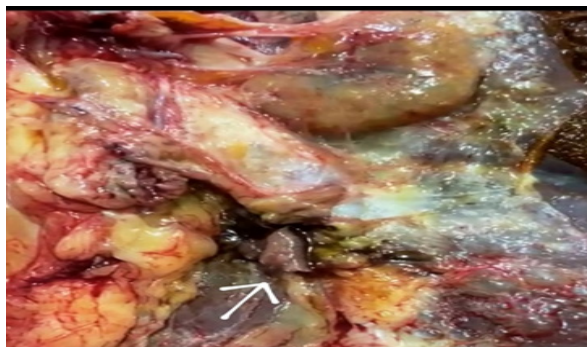
Fonte: Arquivo pessoal, 2023.

Figura 5 – Carcaça Bovina inspecionada



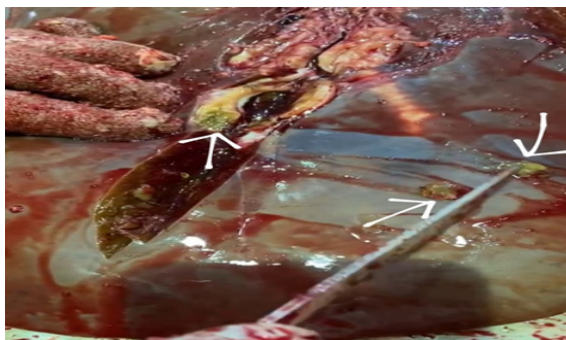Fonte: Arquivo pessoal, 2023.

Figura 6 - Fasciola hepatica viva e em movimento (seta) entre o ducto biliar no fígado do bovino observado durante a inspeção post mortem



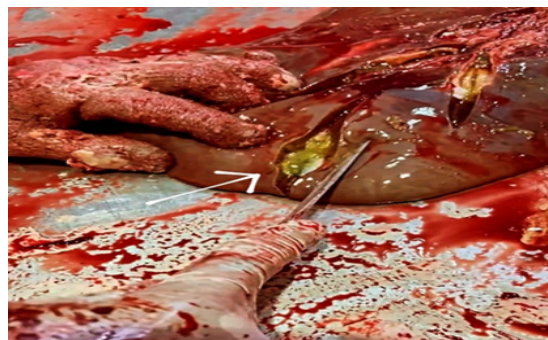Fonte: Arquivo pessoal, 2023.

Figura 7 – Parasita adulto projetado no interior do ducto espessado por tecido fibroso e infiltrado inflamatório (setas)



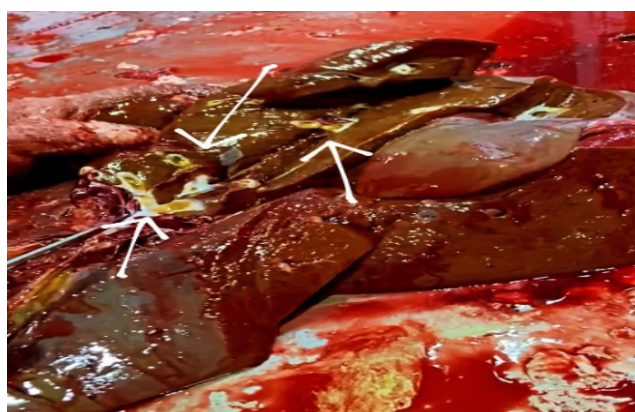
Fonte: Arquivo pessoal, 2023.

Figura 8 - Lobo esquerdo do fígado bovino com Fasciola hepatica (seta)



Fonte: Arquivo pessoal, 2023.

Figura 9 - Processo papilar e caudado do lobo caudado do fígado bovino com Fasciola hepatica (seta)



Fonte: Arquivo pessoal, 2023. Fonte: Arquivo pessoal, 2023.

CONSIDERAÇÕES FINAIS:

A fasciolose bovina é uma zoonose, onde a principal espécie afetada é o bovino. Os principais impactos da fasciolose são a perda do fígado bovino na inspeção *post mortem* que é feita no matadouro, pois, quando um fígado é diagnosticado com essa doença, ele tem que ser descartado imediatamente para

graxaria. Em alguns casos quando a carcaça apresenta um comprometimento sistêmico, esta também é condenada, não apenas o fígado, gerando um grande prejuízo econômico para os produtores. Assim, a fasciolose não atinge somente a saúde e o bem-estar animal, mas também a economia dos produtores. Além disso, a doença gera custos com tratamentos e controle, sendo necessário ter estratégias de prevenção e manejo para a redução da transmissão do parasita e assim minimizar os gastos.

ABSTRACT

Fasciolosis is a zoonosis caused by *Fasciola hepatica*, which is found in the liver and bile ducts in: sheep, goats, cattle, buffalo, pigs and humans. In the refrigerator, during the post-mortem inspection, the liver is evaluated by searching for characteristic lesions, through macroscopic and tactile observation of the thickening of the bile ducts. Livers infected by this parasite will always be considered unfit and therefore doomed. In addition, the carcasses of animals carrying fasciolosis should also be condemned when they present cachexia. This work aims to report a case of bovine fasciolosis in a slaughterhouse finding, in addition to raising awareness about the importance of this zoonosis, which is of interest to public health, studying about the methods of prophylaxis of the disease, such as the correct methods in the inspection of carcasses in slaughterhouses. A batch of cattle was slaughtered in a slaughterhouse in the municipality of Três Rios, RJ. The animal arrived at the slaughterhouse, with a score of 3.75 to 4, with a good fat finish and no apparent problem. In the line of inspection of the carcasses and viscera, during the post-mortem examination, the presence of *Fasciola hepatica*, still alive and moving, was observed in the liver of this animal. Due to the existing regulations, soon after this finding, the liver was condemned, being sent to grease, however, the carcass was considered fit for consumption in natura. Therefore, the control of bovine fasciolosis is extremely important for the reduction of losses to the producer.

Keywords: *Fasciola hepatica*; Injuries; Parasitosis.

AGRADECIMENTOS:

Ao Centro Universitário Serra dos Órgãos – UNIFESO, pela oportunidade de publicar este trabalho e por todas as pessoas que contribuíram para a realização do mesmo. Ao Hospital Veterinário de Corrêas por me confiar as informações da paciente do presente relato para elaboração deste trabalho.

REFERÊNCIAS:

- Santos I.LQS. Epidemiologia da fasciolose em duas fazendas na região do Vale do Paraíba-SP. 63f. Monografia [Especialização em Malacologia de Vetores], Instituto Oswaldo Cruz\FIOCRUZ, Rio de Janeiro, RJ; 2014.
- Alves D.P, Martins IVF. Atualizações no controle parasitário da Fasciolíase em bovinos. Enciclopédia Biosfera. 2013; 9(16): 323-351.
- Tessele B, Brum JS, Barros CSL. Lesões parasitárias encontradas em bovinos abatidos para consumo humano. Pesquisa Veterinária Brasileira. 2013;33(7): 873-889.
- Fortes E. Parasitologia veterinária. 4ªed. São Paulo: Ícone, 2004. 607 p.
- Marques SMT, Scroferneker ML, Quadros RM. *Fasciola hepatica*: identificação in situ de antígenos. Braz. J.vet.anim.Sci. 2006; 103-106.

Boray JC. Experimental fascioliasis in Australia. *Advances in parasitology*. 1969; (7): 95-210.

William WC, M. Donald MG. *Patologia Veterinária Especial de Thomason*. 2ªed, Porto Alegre, RS: Art-med, 1998. 95-123 p.

Müller G, Riet-correa F, Schild AL, Lemos RAA, Borges JRJ. *Doenças de Ruminantes e Equinos*. 3ªed. São Paulo: Varela. 2007; (8): p. 639-650.

Mendes RE, *PILATI C*. Estudo morfológico de fígado de bovinos abatidos em frigoríficos industriais sob inspeção estadual no Oeste e no Planalto de Santa Catarina Brasil. *Ciência Rural*, Santa Maria nov-dez 2007: 1728-1734.

BRASIL, Ministério da Agricultura, Pecuária e Abastecimento (MAPA). Decreto nº 9013 de 29 de março de 2017, Regulamento da Inspeção Industrial e Sanitária de Produtos de Origem Animal - RIISPOA. Brasília, DF: MAPA, 2017, p. 29 e 33.

BRASIL, Ministério da Agricultura, Pecuária e Abastecimento (MAPA). Decreto nº 10468 de 18 de agosto de 2020, Revisão do RIISPOA, que altera o decreto nº 9013 de 29 de março de 2017. Brasília, DF: MAPA, 2020. p. 29 e 33.

HEMATOMA ESPLÊNICO EM CÃO – RELATO DE CASO

Pedro Araujo Fita¹; Tatiana Didonet Lemos²; Fernando Luís Fernandes Mendes²;
Rafael de Oliveira Cunha Mello³; Michele Vieira de Azeredo³; Bethânia Ferreira Bastos³

RESUMO

O hematoma esplênico é uma lesão benigna que acomete, principalmente, cães de grande porte com idade média de 10 anos. Os sinais clínicos variam podendo ocorrer, mais comumente: aumento abdominal, apatia, palidez, anorexia e vômitos. O paciente também pode apresentar dor moderada a forte, taquipneia devido a compressão causada pelo aumento do baço. Este trabalho visa relatar um caso de um canino, fêmea, Bulldog inglês de, aproximadamente, 11 anos de idade diagnosticada com hematoma esplênico. A paciente chegou à clínica apresentando grande aumento abdominal onde se suspeitou de tumor abdominal. O diagnóstico foi obtido a partir do exame ultrassonográfico que constatou uma grande massa proveniente do baço. O animal foi encaminhado para laparotomia exploratória de urgência onde se confirmou massa esplênica e foi realizada a esplenectomia total. O diagnóstico foi realizado com a histopatologia, que concluiu que a lesão era um hematoma esplênico.

Palavras-chave: Esplenomegalia. Hiperplasia linfóide. Baço.

INTRODUÇÃO:

O hematoma esplênico é a esplenomegalia benigna mais comum nos cães domésticos. Pode ser ocasionado por diversas circunstâncias, como traumas, doenças hemoparasitárias e, geralmente, está associado a hiperplasia linfóide ou hemangiossarcomas esplênicos (1). Os sinais clínicos são bastante variados, podendo ocorrer: aumento abdominal, poliúria, polidipsia, apatia, palidez, anorexia, diarreia e vômitos (2). A suspeita do quadro se dá, principalmente, pelo aumento abdominal e os sinais clínicos secundários a compressão causada pela esplenomegalia (3). O exame físico, principalmente a palpação, é um dos principais métodos de diagnóstico para esplenomegalias, visto que a maioria dos pacientes não apresentam sinais clínicos específicos de doenças esplênicas. Já com a ultrassonografia abdominal é possível, na maioria das vezes, identificar a origem da massa abdominal e ter uma estimativa de tamanho, além de auxiliar em um diagnóstico precoce (4). Todavia, o diagnóstico definitivo é feito por meio da histopatologia do baço retirado. A citologia guiada por ultrassom tem grande valor no diagnóstico, principalmente, descartando neoplasias (5). O hematoma esplênico tem baixo risco de ruptura em comparação com o hemangiossarcoma (3), entretanto a esplenectomia, que é o único tratamento possível, deve ser realizada o mais rápido possível para evitar uma piora no quadro do paciente (6). O prognóstico está muito correlacionado ao resultado do exame histopatológico (7), sendo considerado excelente em casos de hematomas esplênicos e, quando não há ruptura esplênica, com ótimo tempo de sobrevivência após a esplenectomia. Já em casos de hematoma associado a hemangiossarcoma, o prognóstico evolui para reservado ou desfavorável, com risco de ruptura esplênica aumentando consideravelmente, podendo causar hemoperitônio, levando o animal a morte por choque hipovolêmico (1). O objetivo deste trabalho é relatar um caso de hematoma esplênico de um canino, fêmea, Bulldog inglês de, aproximadamente, 11 anos de idade, pesando 16,550 Kg, com quadro de sangramento intestinal, fezes ressecadas e aumento abdominal.

1 Discente em Medicina Veterinária do UNIFESO – fita0025@gmail.com.

2 Docente em Medicina Veterinária do UNIFESO – tatianalemos@unifeso.edu.br; fernandoluismendes@unifeso.edu.br; micheleazeredo@unifeso.edu.br; bethaniabastos@unifeso.edu.br

3 Médico Veterinário Autônomo – rafaelocmello@gmail.com.

RELATO DE CASO:

No dia 03 de janeiro de 2023, foi atendido em uma clínica particular, um canino, fêmea, Bulldog inglês de, aproximadamente, 11 anos de idade, pesando 16,550 Kg. O paciente deu entrada no atendimento clínico apresentando quadro de sangramento intestinal, onde o responsável apresentou fotos das fezes com sangue “vivo” com muco em gotas, fezes muito duras, quebradiças e ressecadas. Ao exame clínico, o animal apresentava aumento de volume abdominal, onde na palpação foi observado uma massa de consistência firme, temperatura 38,4 C° e mucosas hipocoradas. Foram solicitados exames de sangue (hemograma e bioquímica sérica) e ultrassonografia abdominal. Foi prescrito metronidazol 25 mg/Kg, a cada 24 horas, durante 7 dias. O resultado do exame de sangue do dia 13/01/2023 revelou anemia normocítica normocrômica regenerativa (hematócrito 34,1%) e a bioquímica não demonstrou alterações. A ultrassonografia abdominal foi realizada no dia 13/01/2023 e demonstrou visualização parcial do baço, com contornos irregulares e de tamanho aumentado. Também foi evidenciado uma formação arredondada, ocupando todo abdômen cranial, médio e caudal, heterogênea sólida, medindo, no mínimo, em torno de 18,0cm x 12,0cm, apresentando áreas hipo/anecogênicas, sugerindo cavitações, de contornos definidos, porém irregulares, moderadamente vascularizada. Com as imagens sugerindo alteração infiltrativa neoplásica proveniente do baço. Também foi observado discreta quantidade de líquido livre no abdômen e peritônio reativo. Foi realizada uma radiografia torácica do animal para avaliação pré-operatória e aferição de possíveis metástases em pulmão. O parênquima pulmonar foi evidenciado com discreta opacificação difusa em campos pulmonares, principalmente em região perihilar e de lobos caudais, apresentava padrão intersticial e visibilização de algumas paredes brônquicas e não foi evidenciado nenhuma imagem retículo-nodulares compatíveis com metástase pulmonar. A silhueta cardíaca se apresentava dentro dos limites da normalidade radiográfica para a idade do animal. Com os resultados dos exames, o animal foi encaminhado para a cirurgia de laparotomia exploratória no dia 16 de janeiro de 2023. Foi realizado a medicação pré-anestésica no animal utilizando midazolam na dose 0,5 mg/Kg associado a metadona na dose de 0,3 mg/Kg, ambas administradas por via intramuscular. Logo após foi feita a indução do paciente utilizando propofol na dose de 3 mg/Kg e cetamina na dose de 2 mg/Kg por via intravenosa, e a manutenção do plano anestésico foi realizada com isoflurano a 1,5 %. No trans operatório foi feito fentanil para controle de dor na dose de 5 mcg/Kg em bolus por via intravenosa. Durante a laparotomia foi visualizado uma grande massa de origem esplênica de contornos irregulares e aderida ao omento (figura 1). Foi realizada a esplenectomia total, havia também diversas aderências do baço no omento que, juntamente com o tumor, foram retiradas. Para as ligaduras de vasos de grande calibre foi utilizado o fio vicryl, para cauterização de pequenos vasos e aderências foi utilizado o bisturi de radiofrequência. Para fechamento da pele foi feita a sutura com fio de nylon no padrão de Wolff, conhecido também como ponto em “U”. O procedimento ocorreu sem intercorrências e no pós-operatório imediato foi administrado dexametasona na dose de 0,15 mg/Kg por via intravenosa, metadona na dose de 0,2 mg/Kg e antibiótico a base de Benzilpenicilina Benzatina e Diidroestrentomicina na dose de 0,2 mg/Kg, ambas por via intramuscular. Após a cirurgia, foi evidenciado que o baço apresentava dimensões aproximadas de 20x20 cm e pesava 2,300 kg (figura 2). O baço foi imergido em formol a 10% e enviado para o exame histopatológico. No exame histopatológico observou-se a formação de um grande hematoma esplênico em organização, com proliferação de tecido de granulação, necrose coagulativa e aporte de macrófagos repletos de hemossiderina. Havia proliferação hiperplásica de folículos linfóides assim como proliferação eventual de tecido hematopoiético. O diagnóstico histopatológico foi: hematoma esplênico associado a hiperplasia linfóide e hematopoiese extramedular. O paciente foi mantido na internação até o dia seguinte, onde recebeu alta da internação no dia 17 de janeiro de 2023 se apresentando ativo, bebendo

água normalmente, com apetite seletivo, urinando e evacuando normalmente, com temperatura, ausculta cardíaca e respiratória dentro da normalidade. Foram receitadas como medicações pós-cirúrgicas: Pantoprazol na dose de 0,6 mg/Kg, a cada 24 horas, durante 7 dias; dipirona na dose de 25 mg/Kg, a cada 12 horas, durante 3 dias; amoxicilina com clavulanato de potássio na dose 20 mg/Kg, a cada 12 horas, durante 6 dias; e rifamicina spray para uso tópico na ferida cirúrgica durante 14 dias. No dia 25 de janeiro de 2023 o animal retornou à clínica para a retirada dos pontos cirúrgicos. A responsável relatou que a paciente se apresentava mais ativa, urinado melhor, evacuando normalmente e com fezes de bom aspecto e se alimentando muito bem, cerca de 4 vezes ao dia em boa quantidade. A ferida estava completamente cicatrizada, foi realizada a retirada dos pontos e o paciente recebeu alta cirúrgica.

DISCUSSÃO:

O paciente do relato era da raça Bulldog inglês, este fato discorda de Patten; Boston; Monteith (1) que relatam que as raças mais acometidas pelo hematoma esplênico são o Pastor alemão e o Labrador retriever. Entretanto, a idade do paciente de aproximadamente 11 anos, vai de encontro com a média de idade deste estudo, que revela que cães com aproximadamente de 10 a 11 anos são mais acometidos pelo hematoma esplênico. O exame físico e a palpação foram essenciais para a suspeita de massa abdominal, este fato vai de encontro com o que diz Dionísio (4), que relata que a palpação é de grande importância para detecção de massas que causam distensão abdominal. O paciente do presente relato apresentava aumento de volume abdominal, o que concorda com Prymak et al. (8) que revelam que cerca de 58% dos cães com hematoma esplênico apresentam aumento abdominal. O hemograma do animal revelou anemia, que está acordo com Lee et al. (7) que dizem que pelo menos 22% dos animais com lesões esplênicas benignas apresentam anemia, e que a maioria dos cães não apresentam trombocitopenia, hipoalbuminemia e hipoproteinemia, como o paciente deste relato. A ultrassonografia foi o exame realizado para o diagnóstico de esplenomegalia e nódulo esplênico e avaliação da dimensão da massa. Este achado concorda com Dionísio (4) que afirma que o diagnóstico e avaliação de tumores esplênicos de forma mais fidedigna devem ser realizados com exames de imagem como a ultrassonografia. Entretanto, com o exame de ultrassom não foi possível diferenciar o tipo de massa esplênica presente no paciente deste relato, o que vai de encontro com Ivancic, Long e Seiler (9), que afirmam que a ultrassonografia é inespecífica para diferenciação de lesões benignas e neoplasias esplênicas. O tratamento escolhido no presente relato foi a esplenectomia total devido ao tamanho da massa e a possibilidade de rompimento da capsula esplênica. Este tratamento vai de acordo com Bandinelli et al. (10), Fossum e Caplan (11), e Cleveland e Casale (6), que afirmam que o tratamento para hematoma e outras lesões/neoplasias esplênicas deve ser a esplenectomia total ou parcial, quando possível. O método para diagnóstico definitivo escolhido foi a histopatologia, este fato vai de acordo com o que dizem Christensen et al. (5) e Dionísio (4), que afirmam que a histopatologia é o único método capaz de se obter um diagnóstico final de hematoma esplênico diferenciando de outras lesões esplênicas. No exame histopatológico foi observado um hematoma esplênico com tecido de granulação, necrose coagulativa e macrófagos repletos de hemossiderina, estas observações concordam com Fossum e Caplan (11) e Ko et al. (12) que afirmam que estes elementos histológicos citados acima são frequentemente vistos em amostras de hematomas esplênicos. Além disto, foi observado que o hematoma estava associado a uma hiperplasia linfoide, este fato vai de encontro com Spangler e Culbertson (13) e Patten, Boston e Monteith (1), que afirmam que o hematoma esplênico geralmente está associado a outros processos patológicos no baço, inclusive a hiperplasia nodular linfoide. O paciente do presente relato teve uma ótima recuperação, se encontra ativo e bem até os dias atuais, o que concorda com Patten, Boston e Monteith (1), que revelam que animais com o diagnóstico histopatológico de hematoma esplênico possuem um excelente tempo de vida após a esplenectomia.

Figura 1 – Baço do paciente do presente relato durante laparotomia para realização da esplenectomia

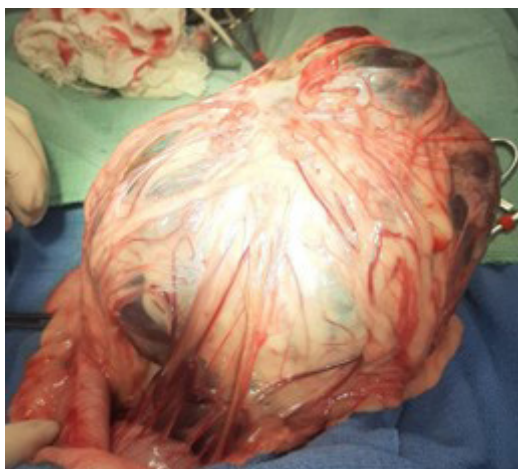
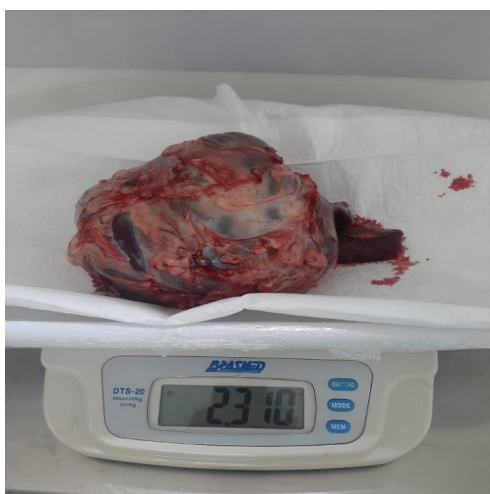

Figura 2 - Baço do paciente do presente relato após esplenectomia total sobre uma balança revelando o peso de 2,310 Kg



CONSIDERAÇÕES FINAIS:

No presente relato, o exame físico, principalmente a palpação, foi essencial para a suspeita de massa abdominal e condução do animal para realização da ultrassonografia. A ultrassonografia, neste relato, foi de suma importância para evidenciar a massa esplênica e, a partir deste resultado foi estabelecido a necessidade do tratamento cirúrgico de urgência. O hemograma teve grande valor ao avaliar se o animal do presente relato estaria apto para o procedimento cirúrgico e se seria necessário ou não uma transfusão sanguínea durante ou após o procedimento cirúrgico. O tratamento cirúrgico foi primordial para a melhora clínica do animal deste relato e evitar a ruptura do baço que poderia levar o animal a morte. Tumores no baço são majoritariamente de caráter maligno, logo, a histopatologia foi de suma importância para o diagnóstico de hematoma esplênico neste relato. No presente relato, o diagnóstico também foi importante para definição de um prognóstico favorável, sendo o hematoma esplênico uma lesão de caráter benigno que apresenta uma sobrevida excelente para o paciente após a esplenectomia.

ABSTRACT

Splenic hematoma is a benign lesion that mainly affects large breed dogs with an average age of 10 years. Clinical signs can vary, with the most common ones being abdominal enlargement, apathy, pallor, anorexia, and vomiting. The patient may also experience moderate to severe pain, rapid breathing due to compression caused by spleen enlargement. This work aims to report a case of a female English Bulldog, approximately 11 years old, diagnosed with splenic hematoma. The patient arrived at the clinic with significant abdominal enlargement, raising suspicion of an abdominal tumor. The diagnosis was obtained through an ultrasound examination, which revealed a large mass originating from the spleen. The animal was referred for emergency exploratory laparotomy, confirming a splenic mass, and a total splenectomy was performed. The diagnosis was made using histopathology, which concluded that the lesion was a splenic hematoma.

Keywords: Splenomegaly. Lymphoid hyperplasia. Spleen.

AGRADECIMENTOS:

Agradeço ao Centro Universitário Serra dos Órgãos, pela oportunidade de uma formação de qualidade e pela publicação deste trabalho.

REFERENCIAS:

- Patten SG, Boston SE, Monteith GJ. Outcome and prognostic factors for dogs with a histological diagnosis of splenic hematoma following splenectomy: 35 cases (2001-2013). *The Canadian Veterinary Journal*. 2016; 57(8); 842-846.
- Vieira J, Gomes SGR. Linfadenopatia e Esplenomegalia. In Jericó MM, Neto JPA.; Kogika MM. *Tratado de medicina interna de cães e gatos*. 1ªed. Rio de Janeiro: Roca; 2017.
- Boes KM, Durhan AC. Medula Óssea, Células Sanguíneas e o Sistema Linfoide/Linfático. In Zachary JF. *Bases da patologia em veterinária*. 6ªed. Rio de Janeiro: Elsevier; 2018.
- Dionísio MIM. Prevalência da doença esplénica em cães e sobrevivência após esplenectomia: estudo retrospectivo. 2016. 83f. [Dissertação] Mestrado integrado em medicina veterinária – Faculdade de medicina veterinária, Universidade de Lisboa, 2016.
- Christensen NI, Canfield PJ, Martin PA, Krockenberger MB, Spielman DS, Bosward KL, Cytopathological and histopathological diagnosis of canine splenic disorders. *Australian veterinary journal*. 2009; 87(5); 175-181.
- Cleveland MJ, Casale S. Incidence of malignancy and outcomes for dogs undergoing splenectomy for incidentally detected nonruptured splenic nodules or masses: 105 cases (2009-2013). *Journal of the American Veterinary Medical Association*. 2016; 248(11); 1267-1273.
- Lee M, Park J, Choi H, Lee H, Jeong SM. Presurgical assessment of splenic tumors in dogs: a retrospective study of 57 cases (2012-2017). *Journal of veterinary science*. 2018; 19(6); 827-834.
- Prymak C, Mckee LJ, Goldshmidt MH, Glickman LT. Epidemiologic, clinical, pathologic, and prognostic characteristics of splenic hemangiosarcoma and splenic hematoma in dogs: 217 cases (1985). *Journal of the American Veterinary Medical Association*. 1988; 193(6); 706-712.
- Ivancic M, Long F, Seiler GS. Contrast harmonic ultrasonography of splenic masses and associated liver nodules in dogs. *Journal of the American Veterinary Medical Association*. 2009; 234(1); 88-94.

Bandinelli MB, Pavarini SP, Oliveira EC, Gomes DC, Cruz CEF, Driemeier D. Estudo retrospectivo de lesões em baços de cães esplenectomizados: 179 casos. *Pesquisa veterinária brasileira*. 2011; 31(8); 697-701

Fossum TW, Caplan ER. Cirurgias do sistema hemolinfático. In Fossum TW. *Cirurgia de pequenos animais*. 4ªed. Rio de Janeiro: Elsevier; 2014.

Ko Y-U, Bae M-K, Sur J-H, Choe N-H. Analysis of the Prevalence of Canine Splenic Mass Lesions in Republic of Korea via Histopathological Diagnosis with Immunohistochemistry. *Journal of veterinary science*. 2023; 10(4);247.

Spangler WL, Culbertson MR. Prevalence, type, and importance of splenic diseases in dogs: 1,480 cases (1985-1989). *Journal of the American Veterinary Medical Association*. 1992; 200(6); 829-834.

HÉRNIA PERINEAL EM CÃO – RELATO DE CASO

Ana Luiza de Oliveira Cereja Teixeira¹; Sírnia da Fonseca Jorge²; Denise de Mello Bobany²;
Juan Benito Campos Diz Atan²; Fernando Luis Fernandes Mendes²

RESUMO

A hérnia perineal é um deslocamento anormal de órgãos abdominais e pélvicos para região do períneo devido ao enfraquecimento ou separação dos músculos e fáscias que formam o diafragma pélvico. É comumente encontrada em cães machos, não castrados com a idade variada de 7 a 14 anos. Os sinais clínicos variam de acordo com a gravidade da doença e seu tratamento é sempre cirúrgico, é indicado que associe a orquiectomia com a herniorrafia, pois a mesma reduz os casos de recidiva. Este trabalho tem como objetivo relatar o caso de hérnia perineal unilateral em cão, SRD, 10 anos de idade, castrado, utilizando a técnica cirúrgica de herniorrafia tradicional, onde o animal não apresentou recidiva pós 6 meses de cirurgia.

Palavras-chave: Hérnia Perineal. Herniorrafia Tradicional. Recidiva.

INTRODUÇÃO:

A hérnia perineal é definida como um deslocamento anormal de órgãos abdominais e pélvicos para região do períneo, ocorre devido ao enfraquecimento ou separação dos músculos e fáscias que formam o diafragma pélvico. O conteúdo do saco herniário varia, sendo os mais comuns a vesícula urinária, próstata, reto e fluido seroso (1,2). É uma doença que acomete, principalmente, em cães machos, idosos e sexualmente intactos, sendo considerada rara em fêmeas. Pode ocorrer uni ou bilateral na região perineal, porém se tratando da hérnia unilateral, é comum que o lado oposto se apresente alterado (3,4). O períneo é a região da parede corporal que envolve a saída pélvica e contorna os canais anal e urogenital. Essa região é delimitada na parte de trás pela primeira vértebra caudal, nas laterais pelos ligamentos sacrotuberosos e na parte da frente pelas tuberosidades isquiáticas e pelo arco isquiático (5). A área pélvica é constituída pelo osso coxal e é definida pela sínfise púbica. Nessa região, diversos músculos se ancoram no osso coxal, formando o períneo. Esses músculos incluem o músculo esfíncter anal externo, o músculo obturador interno, o ligamento sacrotuberal, o músculo coccígeo, os músculos elevadores do ânus, o músculo isquiorretal, o músculo bulboesponjoso e o músculo isquiocavernoso (6). A estrutura mais significativa do períneo é o diafragma pélvico, pois ele se sustenta pelos músculos coccígeos e elevadores, juntamente com suas fáscias internas e externas adjacentes. Esses músculos se estendem desde a pelve até as primeiras vértebras caudais e têm suas inserções na sétima vértebra caudal. A fáscia perineal é composta por tecido conjuntivo que envolve e protege a musculatura, dividindo-se em camadas profunda e superficial. A camada profunda está intimamente ligada aos músculos, enquanto a camada superficial consiste em tecido conjuntivo mais amplo que dá origem ao saco da hérnia (4,5). Diversos elementos têm sido apontados como contribuintes na origem da herniação perineal, sendo que nenhum deles age isoladamente na causa dessa condição. Sugere-se que os casos incluem uma predisposição congênita à fragilidade do diafragma pélvico, desequilíbrios hormonais e a presença de prostatopatia (7,8). São consideradas comuns em cães e raras em gatos, estima-se que 90% desta doença acomete em cães machos não castrados. Quando encontrada em cadelas, estas geralmente estão associadas a traumas. As hérnias perineais em felinos são mais comuns em gatos machos

1 Discente em Medicina Veterinária do UNIFESO – luliscereja@gmail.com

2 Docente em Medicina Veterinária do UNIFESO – siriajorge@unifeso.edu.br; denisebobany@unifeso.edu.br; juanatan@unifeso.edu.br; fernandoluisfernandes@unifeso.edu.br

castrados, apesar de rara em fêmeas, as gatas apresentam uma maior suscetibilidade a esse tipo de hérnia quando comparadas às cadelas (9). A maioria dessas hérnias tende a ser bilaterais em gatos e unilaterais em cães, sendo que no caso dos cães, o lado direito é mais frequentemente afetado. O conteúdo mais comum dessas hérnias é composto por intestino ou tecido adiposo que se origina da cavidade abdominal. Além disso, a bexiga e/ou próstata podem ser deslocadas por meio de herniação. Em algumas situações, a bexiga é a estrutura que sofre herniação, muitas vezes devido à sua retroflexão, enquanto em outras ocasiões, a próstata pode ser a primeira a herniar, arrastando consigo a bexiga (10,11,12). Dentre os fatores anatômicos, é possível mencionar a menor aderência do músculo elevador do ânus com o esfíncter anal externo, que é mais curta nos machos em comparação com as fêmeas. Em cães de cauda curta, os músculos elevador do ânus e coccígeo podem não se desenvolver adequadamente devido à sua função na movimentação da cauda, resultando em uma redução da resistência do diafragma pélvico, o que pode predispor à hérnia perineal. A atrofia do músculo elevador do ânus tem sido associada ao desenvolvimento da tumefação perineal, embora a causa primária ainda não seja definitiva. Acredita-se que essa atrofia tenha uma origem neurogênica, possivelmente causada pela compressão repetitiva das fibras nervosas durante o esforço durante a defecação (4,7). A radiografia ou a ultrassonografia são importantes para avaliar o conteúdo da hérnia. Além disso, exames de dosagem sérica de ureia e creatinina são úteis na avaliação do estado clínico de animais com a vesícula urinária retrofletida e, possivelmente, obstrução do trato urinário. A correção cirúrgica por meio de uma herniorrafia perineal, combinada com a orquiectomia, oferece os melhores resultados a longo prazo. O prognóstico é reservado, e cuidados clínicos contínuos podem ser necessários (13). As hérnias perineais podem ocorrer na parte dorsal ou ventral e são categorizadas com base em sua localização anatômica, utilizando como ponto de referência a linha que se estende do centro do ânus à tuberosidade isquiática. Essas hérnias podem ser classificadas em quatro tipos: Hérnia caudal – quando acomete os músculos esfíncter; elevador do ânus e obturador interno; Hérnia ciática – quando ocorre entre o ligamento sacrotuberal e o músculo coccígeo; Hérnia dorsal – quando formada pelo rompimento dos músculos elevador do ânus e músculo coccígeo; Hérnia ventral – quando origina nos músculos isquiorretal, bulbocavernoso e isquiocavernoso (6). Embora os sintomas possam variar de acordo com a gravidade do problema, é comum observar sinais clínicos que incluem aumento do volume na região perineal, que pode ser ou não redutível ao toque. O aumento da próstata pode causar dificuldade na evacuação devido à compressão do reto, resultando em desconforto, dor, flatulência e tenesmo no animal. Além disso, pode ocorrer compressão na uretra (6,14). Também é possível que ocorra a retroflexão da bexiga, o que pode levar ao desenvolvimento de sintomas como disúria, anúria, incontinência fecal e urinária neste animal. Esses sintomas podem incluir o inchaço da região perineal, dificuldade para urinar e defecar, bem como vômitos, devido ao impacto sobre o funcionamento dos sistemas urinário e intestinal (7,14). Seu diagnóstico se dá através da palpação, onde se baseia em encontrar um diafragma pélvico enfraquecido ou através de exames de imagem, que nem sempre serão necessários para fechar o diagnóstico da hérnia perineal, porém são de extrema importância para avaliar o conteúdo herniário (9,14). O tratamento é sempre cirúrgico, sendo classificado como cirurgia de emergência quando há retroflexão de bexiga e aprisionamento visceral. É indicado que em casos de hérnia perineal seja feita a castração, pois reduz os casos de recidiva (7). Existem uma variedade de técnicas cirúrgicas que podem ser escolhidas pelo cirurgião, sendo as mais comuns: a técnica tradicional de sutura onde se inclui suturas entre os músculos esfíncter externo do ânus, músculo coccígeo, e entre os músculos esfíncter externo do ânus e obturador interno; A técnica de elevação do músculo obturador interno onde o tendão do músculo é seccionado e o músculo é deslocado para o diafragma pélvico, o fixando à região através de pontos simples nos músculos coccígeo, elevador do ânus e esfíncter anal; A técnica utilizando o uso de

prótese onde consiste na implatação da protese escolhida nos tecidos adjacentes entre os músculos sendo de fácil manuseio e fixada por meio de sutura com fio não absorvível (3,13,15). Este trabalho se justifica por relatar um caso de tratamento cirúrgico de hérnia perineal em cão utilizando a técnica cirúrgica tradicional sem ocorrência de recidiva e tem como objetivo relatar um caso de tratamento cirúrgico de herniorrafia em cão, macho, SRD, 10 anos de idade, pesando 36 Kg, diagnosticado com hérnia perineal unilateral, relatando o pré, o trans e o pós operatório

RELATO DE CASO:

Foi atendido na clínica escola de Medicina Veterinária do UNIFESO um cão, macho, SRD, de 10 anos, pesando 36kg, com queixa principal de dificuldade em defecar, tenesmo, dor e tumefação do lado esquerdo do ânus. Após o exame físico diagnosticou-se a presença de uma hérnia perineal localizada do lado esquerdo. O paciente foi encaminhado para o tratamento cirúrgico sendo realizado um exame de hemograma completo e bioquímica sérica, para a avaliação pré-operatória, onde não apresentou alterações relevantes. Para medicação pré-anestésica foi utilizado 0,03mg/kg de acepromazina, 0,2 mg/kg de metadona via intravenosa. Para indução da anestesia foi utilizado 2,5mg/kg de propofol via intravenosa e a manutenção anestésica foi realizada em circuito com absorvedor de CO₂ com isoflurano em vaporizador universal, de acordo com a necessidade do paciente ao decorrer da cirurgia. O animal foi posicionado na mesa cirúrgica, em decúbito esternal em céfalodeclive e teve sua cauda fixada de maneira elevada (Figura 1). Foi realizada a tricotomia ampla da região perineal e antissepsia com solução de álcool iodado. Realizou-se uma sutura em bolsa de tabaco ao redor do ânus com fio de náilon 2.0 e logo após a colocação dos panos de campo e compressas cirúrgicas. Iniciou-se o procedimento cirúrgico com incisão na pele de aproximadamente 7cm de comprimento, em sentido dorso-ventral lateral ao ânus. Foi realizada dissecação do tecido subcutâneo e identificação da hérnia. O conteúdo herniário constituído de omento (Figura 2) foi reduzido para dentro da cavidade abdominal e foi mantido nesse local com auxílio de uma compressa de gaze, fixada a uma pinça hemostática longa. Foram então colocadas pré-suturas de fio de náilon 0, com pontos interrompidos, utilizando uma agulha curva. As suturas foram colocadas entre o esfíncter anal externo e o músculo elevador do ânus e coccígeo. Os pontos foram colocados com uma distância inferior a 1 cm entre eles. Conforme se progrediu a sutura ventral e lateralmente, foi incorporado o ligamento sacrotuberoso. Após isso, foram realizados os pontos entre o esfíncter anal externo e o músculo obturador interno. Após finalização da colocação dos pontos de pré-sutura, os nós foram amarrados, iniciando-se dorsalmente e progredindo em direção ventral (Figura 3). A compressa de gaze usada para manter a redução, foi retirada antes de fechar os últimos pontos. A herniorrafia foi avaliada e apresentou-se satisfatória sem a necessidade de pontos adicionais. A área foi lavada com solução fisiológica estéril e o tecido subcutâneo foi suturado com sutura contínua simples e fio de náilon 0. A pele foi suturada em padrão interrompido aposicional, pontos em “X” e fio de náilon 2.0 (Figura 4). No pós-operatório imediato foi administrado enrofloxacina na dose de 5mg/kg, via subcutânea e meloxicam na dose de 0,2mg/kg via subcutânea. O animal recebeu alta hospitalar no mesmo dia, sendo prescrito enrofloxacina 5mg/kg via oral por 15 dias e meloxicam 0,2mg/kg via oral por 5 dias. Após 15 dias do procedimento cirúrgico, o animal retornou para retirada de pontos, onde apresentou boa cicatrização. Após 6 meses voltou para revisão e não apresentou indícios de recidiva herniária.

DISCUSSÃO:

No presente relato o paciente era um cão macho SRD de 10 anos de idade, concordando com Mortari; Rahal (2015) e Conci (2017) que relata a hérnia perineal ser mais frequente em cães machos idosos. O animal já era castrado, antes de apresentar a hérnia perineal, discordando de Radlinsky (2014) que afirma ser raro o aparecimento deste tipo de hérnia em animais castrados. O animal apresentava como principais queixas a dificuldade de defecar, tenesmo, dor e tumefação concordando com Dean; Bojrab (2008) e Schossler (2013) que afirmam ser estes os principais sintomas. Seu diagnóstico se deu através da palpação e dos sinais clínicos, não havendo necessidade de exames de imagem concordando com Schossler (2013) e Radlinsky (2014), que afirmam que apesar de importantes, é possível fechar o diagnóstico sem os exames de imagem. A hérnia se apresentou unilateral concordando com Ribeiro (2010), Schmitz; Paiva; Henriques (2016) e Fernandes (2019), que afirmam que a hérnia perineal unilateral é mais comum em cães. Seu tratamento se deu através da técnica cirúrgica tradicional de sutura concordando com Fossum (2014) que afirma que esta é uma das técnicas mais utilizadas. O paciente já era castrado e não apresentou recidiva após 6 meses da cirurgia, fato esse que demonstra a eficácia da técnica cirúrgica tradicional de sutura para correção da hérnia perineal em cães, concordando com Dean; Bojrab (2008) que afirmam que a orquiectomia reduz os casos de recidiva.

Figura 7 - Animal posicionado em decúbito lateral em céfalo-declive com a cauda fixada de maneira elevada

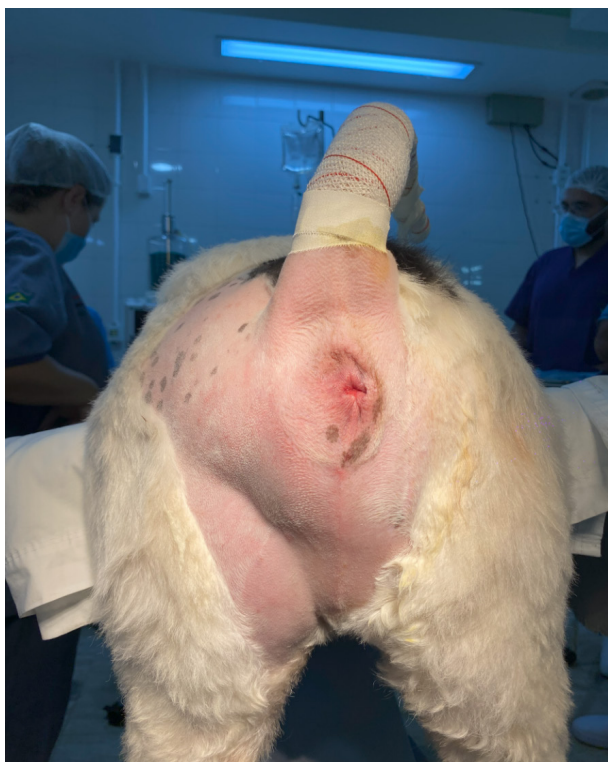

Figura 8 - Identificação do conteúdo heriário

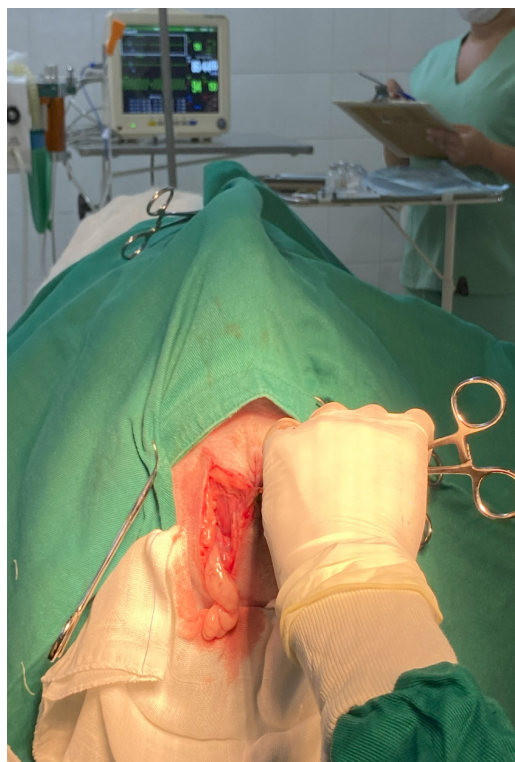

Figura 9 - Nós amarrados, iniciando-se dorsalmente e progredindo em direção ventral

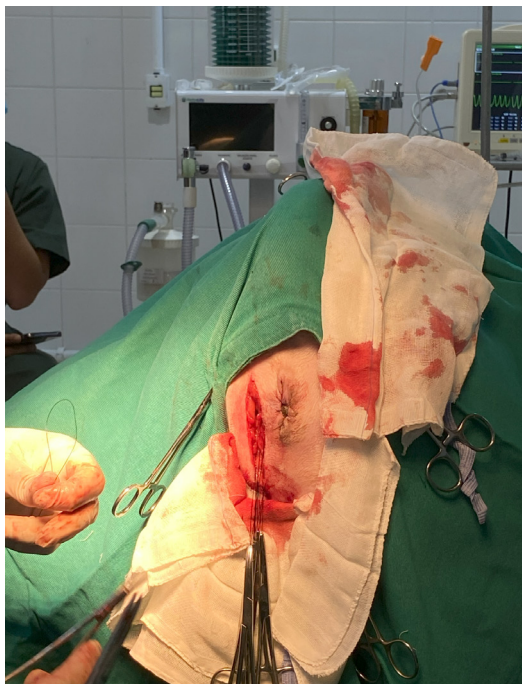
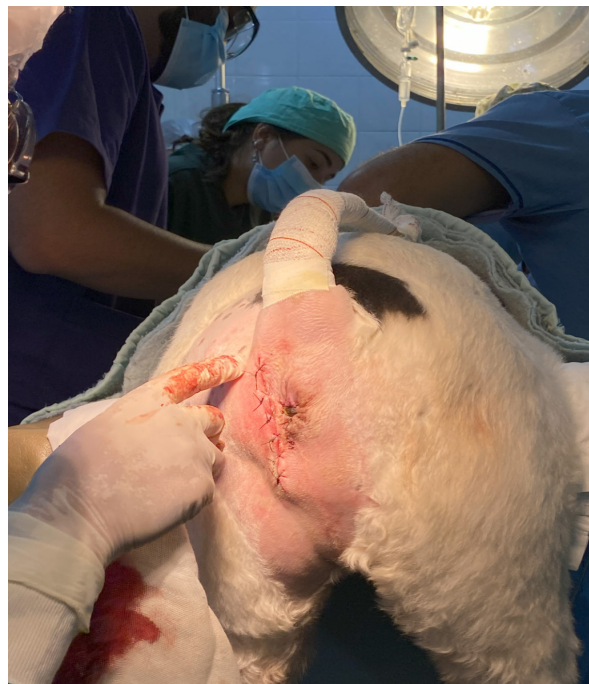
Figura 10 - Pele suturada em padrão interrompido aposicional, pontos em “X”



CONSIDERAÇÕES FINAIS:

Após a conclusão deste trabalho, é possível considerar que a herniorrafia utilizando a técnica tradicional de sutura se mostrou eficaz, visto que o paciente apresentou boa recuperação pós cirúrgica e não apresentou recidiva após 6 meses da realização do procedimento cirúrgico.

ABSTRACT

Perineal hernia is an abnormal displacement of abdominal and pelvic organs into the perineal region due to weakening or separation of the muscles and fascia that form the pelvic diaphragm. It is commonly found in male dogs, especially those that are not neutered, typically occurring between the ages of 7 to 14 years. Clinical signs vary depending on the severity of the condition, and surgical intervention is always recommended. It is advisable to combine orchietomy with herniorrhaphy to reduce the risk of recurrence. This study aims to report a case of unilateral perineal hernia in a 10-year-old neutered mixed-breed dog, using the surgical technique traditional herniorrhaphy with no recurrence observe, d six months post-surgery.

Keywords: Perineal hernia. Traditional Herniorrhaphy. Recurrence

AGRADECIMENTOS:

Agradeço ao Centro Universitário Serra dos Órgãos – UNIFESO por todo aprendizado nesses 5 anos de formação e a todos aqueles que estiveram diretamente me ajudando nessa caminhada.

REFERÊNCIAS:

Assumpção TCA, Matera JM, Stopiglia AJ. Herniorrafia Perineal Em Cães – Revisão De Literatura. Revista de Educação Continuada em Medicina Veterinária e Zootecnia do CRMV-SP. São Paulo: Conselho Regional de Medicina Veterinária, 2016; 14 (2): 12-19.

- Machado ÂVLP, Lugocho G, Santos API, Gonçalves MEP, Oliveira MT, Vilela JAP, Beckmann DV. Hérnia Perineal em Canina Fêmea. *Acta Scientiae Veterinariae*, 2020; 48 (1): 491.
- Mortari AC, Rahal SC. Hérnia perineal em cães. *Ciência rural*, 2005; 35: 1220-1228.
- Conci FK. Estudo Retrospectivo De Herniorrafia Perineal Realizadas Em Cães No Hospital De Clínicas Veterinárias Da Ufrgs. Monografia para obtenção do título de Médica Veterinária- Universidade Federal Do Rio Grande Do Sul, Porto Alegre, 2017. 42f.
- Penaforte MAJ, Aleixo GAS, Maranhão FECB, Andrade LSS. Hérnia perineal em cães: revisão de literatura. *Medicina Veterinária (UFRPE)*, 2015; 9 (1-4): 26-35.
- Fossum TW. Cirurgia da Cavidade Abdominal. In: Fossum, TW. *Cirurgia de Pequenos Animais*. Rio de Janeiro: Interbook, 2014. Cap. 19.
- Dean PW, Bojrab, MJ. Reparo de Hérnia Perineal no Cão. In: Bojrab, MJ. *Técnicas Atuais em Cirurgia de Pequenos Animais*. São Paulo: Interbook, 2008. Cap. 34.
- Leal LM, Moraes PC, Souza IB, Machado MRF. Herniorrafia Perineal Com Tela De Polipropileno Em Cão - Relato De Caso. *Revista Científica Eletrônica de Medicina Veterinária*, (18).
- Radlinsky MG. Cirurgia do Périneo, Reto e Ânus. In: Fossum, TW. *Cirurgia de Pequenos Animais*. Rio de Janeiro: Interbook, 2014. Cap. 20.
- Ribeiro JCS. Hérnia Perineal Em Cães: Avaliação e Resolução Cirúrgica. *Revista Lusófona de Ciência e Medicina*, 2010.
- Shimitiz JA, Paiva MGA, Hemriques MO. Hérnia perineal em cadela: Relato de caso. *Saber Digital*, 2016; 9 (2): 107-116.
- Fernandes, SPR. Abordagem Clínica e Cirúrgica De Hérnias Abdominais e Perineais: Descrição de Quatro Casos Clínicos em Pequenos Animais. 2019. 99 f. Dissertação [Mestrado Integrado em Medicina Veterinária]- Faculdade de Medicina Veterinária da Universidade Lusófona de Humanidades e Tecnologias de Lisboa, 2019
- Medeiros APC. Uso de tela de polipropileno na herniorrafia perineal em cão (canis lupus familiaridade): estudo de caso. *Biblioteca UNIFESO*. Teresópolis, RJ, 2019. 44f.
- Schossler JEW. *Conceitos Básicos de Clínica Cirúrgica Veterinária*. 1ªed. R.S: editora UFSM, 2013.
- Daleck CR, Padilha Filho JG, Daleck CLM, Costa Neto JM. Reparação de hérnia perineal em cães com peritônio de bovino conservado em glicerina. *Ciência Rural*, 1992; 22: 79-183.

INFUSÃO CONTÍNUA DE LIDOCAÍNA PARA CONTROLE DA DOR PERIOPERATÓRIA EM SUÍNO (*Sus scrofa*) SUBMETIDO A VIDEOCIRURGIA - RELATO DE CASO

Arthur Ribeiro Cruz¹; Juan Benito Campos Dias Atan²; Fernando Luis Fernandes Mendes²; Sírnia da Fonseca Jorge²; Carolina Bistritschan Israel Rempto³

RESUMO

As técnicas anestésicas em suínos são pouco recorrentes na rotina dos Médicos Veterinários o que pode ser explicado devido a criação do tipo industrial, onde o animal caso apresente algum problema, desde que apto para o consumo, é encaminhado ao abate. O presente trabalho busca relatar as particularidades anestésicas observadas na videocirurgia e em suínos, por meio de um relato de caso de um animal com criptoquirdismo que será submetido a correção cirúrgica por meio da videolaparoscopia

Palavras-chave: Anestesia em Suínos. Videocirurgia. Videolaparoscopia.

INTRODUÇÃO:

As técnicas anestésicas em suínos são pouco recorrentes na rotina dos Médicos Veterinários o que pode ser explicado devido a criação do tipo industrial, onde o animal caso apresente algum problema, desde que apto para o consumo, é encaminhado ao abate. Tendo sua maior aplicação nas pequenas criações, em reprodutores com importância no aprimoramento do rebanho ou como modelo biológico para cirurgias experimentais. A castração cirúrgica em suínos independente do sexo é algo que causa dor e estresse e está diretamente relacionado a perda de produtividade dos animais. Além disso com o decorrer da vida do animal, sua carne vai adquirindo odor característico que pode ser evitado com a castração do mesmo. A utilização de fármacos sedativos e analgésicos diminui o estresse e dor, fazendo com que o animal volte a se alimentar mais rápido, evitando assim uma perda de peso e na pior das hipóteses a morte. Os suínos são considerados animais de contenção difícil, em virtude do formato de seu corpo e da falta de apêndices para que se possa segurá-los com facilidade (1). Os suínos apresentam veias superficiais limitadas que podem ser facilmente acessadas para aplicações, como por exemplo as veias marginais das orelhas (veias auriculares) que são visíveis em suínos de qualquer tamanho. Por apresentarem grande volume de secreção nas vias respiratórias, o uso de anticolinérgicos na medicação pré-anestésica desses animais com intuito de evitar a broncoconstrição, diminuir o volume de secreção das vias respiratórias e inibir a salivação, podendo criar condições para uma intubação orotraqueal mais fácil (2). A intubação orotraqueal para a manutenção da anestesia geral é importante em suínos submetidos a procedimentos de mais de alguns minutos de duração, ou quando animais inconscientes são colocados em decúbito dorsal, o que pode de outro modo resultar em hipoxia, hipercapnia ou obstrução das vias respiratórias. Os sedativos, tranquilizantes e agentes anestésicos gerais causam, em sua maioria, depressão respiratória, que pode ser grave nos suínos, em decorrência da necessidade de sedação mais profunda para diminuir o estresse, e também devido ao elevado trabalho da respiração imposto pelas vias respiratórias superiores estreitas do suíno. Além disso, os suínos são muito propensos ao laringospasmo, e o líquido tende a se acumular na região faríngea em anestesia.

1 Discente em Medicina Veterinária do UNIFESO – arthurcruz.ribeiro@outlook.com

2 Docente em Medicina Veterinária do UNIFESO – juanatan@unifeso.edu.br; fernandoluismendes@unifeso.edu.br; siriajorge@unifeso.edu.br

3 carolinaisrael@unifeso.edu.br

Embora a intubação dos suínos possa ser um desafio, ela pode ser realizada rapidamente com sucesso depois de algum treinamento (2). A principal dificuldade durante a intubação orotraqueal é a visualização da laringe do suíno, por causa da anatomia. Os suínos têm línguas espessas e espaço orofaríngeo longo e estreito. O palato mole alongado pode ocultar a epiglote. Os suínos também apresentam um divertículo faríngeo longo (3 a 4 cm nos adultos, 1 cm em leitões), que faz protrusão a partir da parede da faringe, acima do esôfago. O ângulo entre o assoalho dos ventrículos laterais e a traqueia, caudal à abertura da laringe, é obtuso e pode dificultar a intubação (3,4). Os suínos podem ser intubados em decúbito dorsal ou esternal, embora o decúbito esternal seja mais fácil e mais rápido para o profissional menos experiente (3). De modo ideal, a cabeça do animal não deve ser estendida, visto que a extensão dificulta ainda mais a identificação das cartilagens aritenóideas e, em alguns casos, pode até mesmo obstruir a via respiratória. Para melhorar a visualização da laringe é conveniente utilizar um laringoscópio com uma lâmina reta e longa (Miller) com ponta curva de pelo menos 195 mm de comprimento para suínos com peso de até 50 kg. Uma vez visualizada a laringe, as cartilagens aritenóides podem ser borrifadas com lidocaína a 2% para diminuir o laringospasmo e a tosse (2). A colocação correta do tubo endotraqueal pode ser confirmada ao observar o movimento do ar expirado através do tubo, por confirmação visual por meio da laringoscopia, com ausculta bilateral do tórax, radiografia ou capnografia (1). Tanto a anestesia quanto a cirurgia videolaparoscópica tem alterada a sua execução principalmente pela criação de um espaço de trabalho intra-abdominal, que pode ser realizada através da suspensão da parede abdominal com método mecânico ou através do pneumoperitônio, que é a técnica mais amplamente utilizada, principalmente com o dióxido de carbono (CO₂) como agente insuflante (5; 6). O uso do dióxido de carbono é justificado por algumas de suas características: alta solubilidade (limitando a ocorrência de embolismo), não explosivo (possibilitando o uso de diatermia), barato e facilmente obtido (7; 8). Mas durante a cirurgia este gás pode ser uma das causas de hipercarbia, que pode levar as arritmias cardíacas (9). Adicionalmente ao pneumoperitônio, o posicionamento de Trendelenburg, tendo sido utilizado com o fim de facilitar o deslocamento cranial das vísceras e melhorar o campo visual em cirurgias pélvicas, no entanto, essa associação é conhecida, em humanos, por causar hipertensão intracraniana (10). O coração está apoiado no diafragma e é sustentado pelos grandes vasos torácicos no espaço mediastinal médio e sua base é composta pelos principais vasos de saída do fluxo sanguíneo. Compreender os efeitos compressivos do pneumoperitônio sobre esse órgão e os efeitos de seu deslocamento em direção à sua base, quando em posição de Trendelenburg, é fundamental para verificar alterações transitórias na hemodinâmica e, até mesmo, uma possível obstrução dinâmica na via de saída do ventrículo esquerdo, advinda do cefalodeclive (11). Os anestésicos locais, classe farmacológica que contempla a lidocaína, bupivacaína e outros fármacos, são clássicos bloqueadores reversíveis dos canais de sódio, que atuam impedindo a condução do impulso nociceptivo através da via aferente da dor (12). O uso de anestésicos locais em bloqueios locorregionais promove a atenuação ou eliminação da sinalização sensorial aferente, resultando em uma redução significativa do requerimento de fármacos para manutenção anestésica (13). A administração sistêmica de lidocaína promove redução da concentração alveolar mínima (CAM) dos anestésicos halogenados em diversas espécies, sugerindo um possível papel deste fármaco na modulação da dor, além de reduzir a dor pós-operatória e facilitar a recuperação do paciente (14,15). Quando utilizada pela via intravenosa a lidocaína, a princípio, é distribuída aos órgãos mais perfundidos e em seguida para órgãos menos perfundidos (16). A lidocaína é biotransformada em sua maior parte pelo fígado, e em pequena porcentagem pelos rins (17). Seus efeitos analgésicos são conferidos por bloquearem os canais de sódio periféricos e centrais, ativação da resposta da via inibitória da dor (ligação a receptor muscarínico M₃), inibição de receptores de glicina e liberação endógena de

opioides (18). O uso da lidocaína intravenosa em forma de infusão contínua tem sido 15 amplamente utilizado em associação a outros agentes analgésicos, que quando empregados simultaneamente, atuam em diferentes vias conferindo assim maior eficácia e minimizando possíveis efeitos colaterais decorrentes de altas doses de outros fármacos (18). A lidocaína é um anestésico local de ampla aplicabilidade na medicina humana e veterinária, visto que a mesma pode ser empregue por diferentes vias, como a tópica, subcutânea, intramuscular, intravenosa, entre outras, além de possuir diversas finalidades, como ação analgésica, anti-inflamatória e antiarrítmica (16). Seu uso por via intravenosa em infusão contínua cresceu consideravelmente nas últimas décadas, devido principalmente à sua efetividade multimodal (19; 20) A lidocaína, quando utilizada por infusão contínua, pode ser associada com outros agentes analgésicos, conferindo maior eficácia, além de reduzir o requerimento de anestésicos inalatórios (18). A propriedade analgésica da lidocaína pode persistir mesmo após os níveis plasmáticos terem diminuído, favorecendo a teoria do bloqueio da condução nervosa (21). Seus efeitos são mais pronunciados quando sua infusão ocorre no período intraoperatório e podem continuar por dias ou semanas, isto é, além do tempo de infusão e da sua meia-vida plasmática (22) Sob o sistema cardiovascular, a lidocaína exerce efeito antiarrítmico, o que a torna um importante agente adjuvante em anestésias, uma vez que os anestésicos voláteis podem sensibilizar o miocárdio à ação das catecolaminas, aumentando a probabilidade de arritmias (23). Thiesen et al. (24) avaliaram o efeito da infusão contínua de lidocaína sobre o ritmo cardíaco de cães anestesiados com isoflurano e induzidos a arritmia por doses crescentes de adrenalina, concluindo que nas taxas de 50, 100 e 200 mcg/kg/minuto houve eficácia na prevenção de extrassístoles ventriculares em resposta a infusão de adrenalina. Em humanos, nas concentrações plasmáticas terapêuticas (1,5 a 5µg.ml-1), diminui a hiperexcitabilidade sem afetar a condução nervosa; promove a redução da sensibilidade medular e despolarização pós-sináptica NMDA e mediada por neurocinina; também reduz a atividade neuronal medular. Esse conjunto de ações resulta em propriedades antinociceptivas, anti-hiperalgésicas e anti-inflamatórias, resultando em efeito poupador de analgésicos e anestésicos gerais (19,25). Segundo o recente consenso da SFETD (Société Française d'Etude et de Traitement de la Douleur), publicado em 2020, o emplastro de lidocaína a 5% foi apontado como tratamento de 1ª linha da dor neuropática localizada, especialmente em idosos e pacientes com comorbidades ou polimedicados. A lidocaína tópica apresenta ainda a vantagem de reduzir a alodinia e ser de fácil aplicação pelo paciente (26). Os efeitos tóxicos mais comuns estão associados a excitação do sistema nervoso central, demonstrando convulsões, desorientação, ataxia, agitação, sinais gastrointestinais como vômitos, hipotensão quando aplicados rapidamente pela via intravenosa e indução de arritmias em pacientes com desequilíbrios eletrolíticos. Em humanos é relatado gosto metálico (27,28). Os anestésicos tanto inalatórios quanto injetáveis podem ser usados para manutenção da anestesia em suínos. A anestesia inalatória é preferida para anestesia prolongada, pacientes debilitados ou para estudos experimentais específicos, visto que ela proporciona uma transição mais suave, um plano mais controlado de anestesia e uma recuperação mais rápida do que muitas combinações injetáveis. Todos os anestésicos inalatórios atuais têm sido utilizados com segurança e de modo efetivo em suínos. Independentemente do anestésico escolhido, o animal deve receber oxigênio por um circuito anestésico apropriado (29; 1). Os aparelhos de anestesia e sistemas de fornecimento destinados a seres humanos ou a pequenos animais podem ser usados para a maioria dos animais com 17 peso até 150 kg, contanto que o canister absorvente de dióxido de carbono seja de tamanho suficiente. Os suínos adultos são normalmente mantidos com um fluxo de oxigênio de 1 a 3 ml/min (1,29) Hodgson comparou o uso do isoflurano e do sevoflurano para a anestesia a curto prazo em leitões e observou que ambos os agentes podem ser usados para castração sem complicações; entretanto, o custo do isoflurano é menor (29). Os anticolinérgicos são

comumente usados em anestesia veterinária para o tratamento e/ou a prevenção da bradicardia pré-anestésica e anestésica, para diminuir as secreções salivares e das vias respiratórias, dilatar a pupila, bloquear reflexos mediados vagalmente (viscerovagal, oculocardiaco, de Branham) e bloquear os efeitos dos agentes parassimpatomiméticos (30). Os anticolinérgicos foram conhecidos durante muitos anos como a medicação pré-anestésica universal, pois estavam em todos os protocolos anestésicos utilizados no homem. Quando ainda se empregava clinicamente o éter, o uso da atropina era quase obrigatório, pois reduzia as secreções do trato respiratório induzidas pelo agente volátil (31). O mecanismo de ação dos anticolinérgicos baseia-se no bloqueio da acetilcolina nas terminações das fibras colinérgicas do sistema nervoso autônomo. Clinicamente são usados, principalmente, para reduzir a salivação e a secreção bronquial, bloquear os efeitos dos impulsos do nervo vago e bloquear o efeito produzido por certas drogas que estimulam o sistema parassimpático (31). O principal agente utilizado em Medicina Veterinária é a atropina, embora também a escopolamina possa ser encontrada no mercado nacional. A administração de atropina no animal sem qualquer medicação promoverá taquicardia sinusal, o que em alguns pacientes será extremamente deletério tendo em vista a diminuição do tempo de enchimento ventricular, aumento do consumo de oxigênio pelo miocárdio, pois ambos os fatores podem desencadear isquemia (31). Os benzodiazepínicos exibem efeitos ansiolíticos, tranquilizantes, hipnóticos, miorrelaxantes, provocam amnésia e alterações psicomotoras, agindo, fundamentalmente, sobre o sistema límbico reduzindo a atividade funcional do hipotálamo e córtex, com ação sobre o ácido gama aminobutírico (GABA), como neurotransmissor inibidor do sistema nervoso central (32). Os benzodiazepínicos, de forma geral, são GABAÉRGICOS, ou seja, atuam em receptores do GABA (ácido gama aminobutírico) de forma que estimulam sua abertura e aumenta o influxo de cloro para dentro da célula. Promovendo sono fisiológico, devido ao seu efeito ansiolítico e hipnótico. Além disso, vai produzir relaxamento muscular e sinergismo com outros fármacos como opioides, propofol, etomidato, cetamina, potencializando seus efeitos com um boa estabilidade cardiovascular (33). A dor pode ser discreta quando facilmente tolerada, não levando a alterações comportamentais, moderada, quando o animal manifesta alterações comportamentais, ou intensa quando leva o paciente a vocalização constante, automutilação e comportamento totalmente anormal. O reconhecimento do comportamento adotado pelo animal frente ao estímulo doloroso auxilia no diagnóstico da classificação da dor (34). Os médicos veterinários possuem uma tarefa desafiadora para avaliação da dor nos animais, e para prevenir ou tratar a dor é necessário reconhecê-la. Porém, não há métodos objetivos para a avaliação da intensidade da dor, tanto em pacientes humanos quanto para os animais, sendo neste último ainda mais subjetiva. Por não haver uma única maneira objetiva confiável de avaliar a dor em animais, muitas vezes seu diagnóstico acaba sendo baseado na associação de avaliações subjetivas e objetivas, requerendo uma observação cuidadosa do paciente. Entretanto, somando as respostas comportamentais, hormonais e metabólicas, pode-se obter uma avaliação com maior tendência à realidade e intensidade da dor (35). O desenvolvimento de escalas de dor para espécies específicas é importante para determinar a exigência e a eficácia do tratamento antiálgico. O êxito para mensurar a dor depende da validade, confiabilidade e sensibilidade da ferramenta de medição empregada, baseada no comportamento da espécie. Nos suínos relatam-se diversos comportamentos anormais relacionados ao estresse e dor, tais como: mordidas de cauda ou de objetos, pressionar o bebedouro sem beber água, movimento de mastigação com a boca vazia, vocalização, ficar muito tempo deitado, sem movimentação, balançar de cauda e esfregar região pélvica no piso. Com isso o Programa de Pós Graduação em Medicina Veterinária do Centro de Saúde e Tecnologia Rural da Universidade Federal de Campina Grande desenvolveu uma escala de dor aguda em suínos. A escala proposta consistiu em seis itens, cada um com quatro subitens, que perfaz um escore máximo de 18 pontos, tendo como ponto corte ótimo o escore

4, pontuação gerada pelo somatório de cada item. Sendo aferida em 4 momentos, sendo eles antes do procedimento (M1), 2 a 4 horas após (M2), 1 hora após o resgate analgésico (M3) e 24h após o ato cirúrgico (M4) (36). O objetivo do presente trabalho é relatar a infusão contínua de lidocaína para controle da dor perioperatória na anestesia de um suíno, sem raça definida com três meses de idade, portador de criptoquirdismo bilateral que será submetido a uma videolaparoscopia.

RELATO DE CASO:

O animal relatado nesse trabalho é um suíno (*Sus scrofa*), macho, com idade estimada pelo tutor de 3 meses, pesando 12kg e sem uma raça definida. A queixa trazida foi que o animal não possuía bolsa escrotal. Com isso, foi levado pelo tutor a Clínica Escola de Medicina Veterinária UNIFESO no dia 2 de março, com intuito de confirmar o diagnóstico de criptorquidismo bilateral e corrigir a anomalia anatômica. Durante o exame clínico foi confirmado a ausência de testículos e bolsa escrotal, reafirmando a suspeita clínica inicial. O animal apresentava mucosas normocoradas, ausculta cardíaca e respiratória sem alterações evidentes e temperatura retal de 38,8°C. O mesmo também apresentava lesões cutâneas sugestivas para sarna. Na palpação abdominal foi possível perceber a presença de duas massas, uma em cada fossa ilíaca, indicando os possíveis testículos ectópicos. Com isso foi realizado um exame ultrassonográfico, onde foi possível observar imagens sugestivas dos testículos em ambas as fossas ilíacas, porém, devido às limitações do aparelho de ultrassom, não foi possível a geração do registro de imagem. Com a confirmação do exame, o animal ficou alojado na Faculdade de Medicina Veterinária UNIFESO, para realização de novos exames e para a preparação cirúrgica. Devido as lesões cutâneas e por se tratar de um animal sem histórico de vermifugação, foi administrado no dia 16 de abril, 0,3mg/kg de Ivermectina. No dia seguinte já foi possível observar incontáveis vermes intestinais nas fezes. Com isso a aplicação foi repetida após 15 dias. Durante o seu alojamento o animal foi tratado com uma mistura de farelo de trigo e ração concentrada para crescimento de suínos (Suimix®) na proporção 1:2. Onde foi nítido o seu desenvolvimento nutricional. No dia 24 de abril, o animal foi submetido a outro exame ultrassonográfico para acompanhar o crescimento e posição dos testículos ectópicos. Sendo possível identificar crescimento dos mesmos e que não houve mudança na posição anatômica. O animal foi sedado para realização do exame e transporte, com Ketamina 10% na dose de 17 mg/kg e Midazolam 0,5% com dose 0,2mg/kg, no intuito de minimizar o estresse. Com a proximidade do dia do ato cirúrgico, no dia 28 de abril, foi realizada a coleta de sangue do animal pela veia auricular para realização de exames bioquímicos, perfil hepático e renal, além de hemograma com série branca e vermelha. Todos os valores estavam dentro da normalidade. No dia 4 de maio o animal foi avaliado com a escala de dor aguda para suínos, desenvolvida pelo Programa de Pós-Graduação em Medicina Veterinária do Centro de Saúde e Tecnologia Rural da Universidade Federal de Campina Grande. Como o mesmo estava sob jejum de 12 horas e apto para correção, foram iniciados os preparativos da cirurgia. O animal obteve um ganho de 8kg no confinamento, totalizando 20kg de massa corporal. A medicação pré-anestésica foi a associação de midazolam (0,2 mg/kg), ketamina 10% (17,5mg/kg) e sulfato de atropina (0,04 mg/kg) por via intramuscular profunda utilizando agulha 1,20 x 25, com auxílio do extensor acoplado a seringa, na região cérvico-lateral. Decorridos 10 minutos, o animal foi avaliado pela escala de sedação, onde foi possível observar o sucesso do protocolo e permitiu que o animal fosse retirado do estabelecimento para higienização do mesmo com água e solução saponácea. A indução foi realizada com o animal em decúbito esternal, com Isoflurano através da máscara fascial. O uso do isoflurano na indução serviu como teste do halogenado, comprovando que o animal não possuía o gene da hipertermia maligna. Logo após, foi realizado o acesso venoso com cateter 22 na veia auricular esquerda,

para soro Ringer Lactato e na veia auricular esquerda foi utilizado lidocaína (0,6mg/kg/h) diluída no soro ringer lactato que foi iniciada a infusão 5 minutos antes do início do procedimento. Após a rotação do globo ocular, o animal foi posicionado para intubação orotraqueal, com auxílio do laringoscópio de lamina reta tipo Miller número 5, utilizando traqueotubo tamanho 6. A manutenção anestésica foi realizada em aparelho de anestesia inalatória, circuito semi-fechado em vaporizador universal, com Isoflurano e oxigênio a 100%, em fluxo de 2 Litros/minuto sob ventilação espontânea. A vaporização foi ajustada de modo a manter um plano cirúrgico de anestesia (2º plano do estágio III de Guedel). O animal foi colocado em decúbito dorsal, e conectados aos sensores de monitoramento: Um primeiro sensor preso à língua para monitoração de frequência cardíaca (FC) e saturação de oxigênio em hemoglobina (SpO₂); O segundo por meio de manguito, para aferição da pressão arterial não invasiva. Em seguida foi realizada a tricotomia e antissepsia do local com clorexidina 2% e álcool 70%. A cirurgia teve início as 10:13 e a infusão de lidocaína 5 minutos antes. Após a inserção do trocarte, a insuflação para pneumoperitônio foi iniciada as 10:21, diminuindo assim a complacência pulmonar e aumento da pressão intra abdominal. As 10:33 o animal foi colocado em posição de Trendelenburg, com angulação aproximada de 30°, para melhor visualização da área que está sendo manuseada, diminuindo ainda mais a complacência pulmonar. As 11:03 o animal foi retirado da posição de céfalo-declive e fim da insuflação, a sutura de pele foi finalizada as 11:10, caracterizando o fim da cirurgia. Foi então encerrada a infusão da lidocaína e cessado o fornecimento de isoflurano. Foi realizada a diminuição gradativa do fluxo de oxigênio até a completa extubação as 11:18. Com o fim do ato cirúrgico o animal foi medicado com meloxicam 0,1 mg/Kg e penicilina (Vetipen) 2ml e foi levado a baia que já estava ambientado para recuperação cirúrgica. O animal não pontuou em nenhum momento na escala de dor para suínos, indicando que a analgesia trans operatória e as medicações pos cirúrgicas foram suficientes para dar conforto e analgesia. O mesmo ficou alojado nas dependências da clínica escola UNIFESO sendo medicado com a mesma medicação por mais 5 dias. O animal apresentou boa recuperação cirúrgica e ausência de dor no período da internação.

DISCUSSÃO:

O jejum alimentar de 12 horas realizado no presente estudo mostrou-se eficaz, tendo em vista a inexistência de emese e broncoaspiração no período transanestésico, estando de acordo com o tempo de 12 h preconizado por Malavasi (2), com o objetivo de evitar essas complicações. A autora afirma que contribui para uma menor sobrecarga gástrica sobre o diafragma quando o paciente é posicionado em Trendelenburg, diminuindo assim as complicações respiratórias decorrentes deste quadro. A administração da medicação pré-anestésica por via intramuscular, na região cervico-lateral, utilizada neste estudo mostrou-se eficaz, sem a ocorrência de complicações ou estresse aos animais, estando de acordo com o preconizado por Malavasi (2), que relata uma maior facilidade de aplicação de fármacos por essa via, neste local, devido à menor camada de gordura, o que melhora a perfusão dos fármacos. A sedação dos animais com a associação de cetamina, atropina, e midazolam, por via intramuscular, nas doses utilizadas no presente estudo foi considerada de boa efetividade, onde os animais mantiveram decúbito lateral com relaxamento muscular e facilidade de manuseio, permitindo a cateterização venosa com tranquilidade. Este protocolo sedativo se encontra de acordo com o proposto por Lerche (37) e Malavasi (2), A indução com isoflurano através de máscara facial mostrou-se bastante eficaz no aprofundamento do plano anestésico até a perda do reflexo laringotraqueal do animal, sem ocorrência de apneia, e permitindo uma intubação em tempo tranquilo de realização, discordando de Malavasi (2), que afirma dispor-se de tempo limitado para intubação em suínos induzidos com isoflurano. A visualização das estruturas anatômicas que dificultam a intubação dos

suínos foi bastante facilitada com o uso de laringoscópio Miller de lâmina longa e reta, e o tamanho ideal do tubo endotraqueal foi de 6.5 mm; estando estas constatações de acordo com Chum e Pacharinsak (4) e Malavasi (2). Os parâmetros fisiológicos, como frequência cardíaca esteve em todo ato cirúrgico entre 70 a 110 batimentos por minuto. O que vai de acordo com Malavasi (2017), onde os valores normais de FC para suínos situam-se entre 60 e 120 bpm, pode-se considerar que valores acima desse limite representam um quadro de taquicardia. A frequência respiratória ficou estável entre 20 a 23 movimentos por minuto, a saturação de oxigênio permaneceu próximo a 100% e a pressão arterial no início estava 108/64 e ao final 118/79 aumentando de forma gradativa o que vai de acordo com Marques (38) que concluiu que o uso da lidocaína em infusão contínua não alterou as funções sistólica e diastólica do ventrículo esquerdo de coelhos hípidos sedados com midazolam. Sendo assim nas condições experimentais estabelecidas, a lidocaína mostrou-se segura sob o ponto de vista cardiovascular. A aferição dos parâmetros fisiológicos de frequência cardíaca (FC), frequência respiratória (FR), temperatura corporal (TC) e saturação de oxigênio em hemoglobina (SpO₂) para monitoramento da dor, se encontram de acordo com Malavasi (2), que ressaltaram ainda, que além desses sinais utilizados, pode-se realizar mensuração de hormônios como cortisol, para complementar a avaliação nociceptiva. O animal voltou a se alimentar normalmente o que vai de acordo com Ribeiro e Silva (39), que enfatiza a utilização de fármacos sedativos e analgésicos na castração diminui o estresse, dor, e assim faz com que o leitão volte a se alimentar mais rapidamente, evitando que ocorra perda de peso, ou até mesmo morte. O uso da infusão de Lidocaína vai de acordo com Jesus e colaboradores (40) que concluíram que a adição de lidocaína ao protocolo composto por morfina e cetamina em gatas submetidas a ovariossalpingohisterectomia incrementou a analgesia oferecida, reduzindo o número de resgates analgésicos transoperatórios, a dose total de fentanil, bem como a probabilidade de os animais necessitarem desse tipo de resgate.

CONSIDERAÇÕES FINAIS:

A infusão contínua de Lidocaína utilizada se mostrou eficiente no controle da dor cirúrgica, não tendo sido evidenciada a presença de sensação dolorosa em nenhum momento do procedimento e no pós com base nos parâmetros que foram avaliados. Além disso, a técnica cirúrgica laparoscópica se mostrou eficaz, apresentando vantagens como menor nível de dor e melhor recuperação no pós operatório

ABSTRACT

The anesthetic techniques in swines are infrequent in the routine of Veterinary Doctors, which can be explained due to the creation of industrial types, where the animal, if suitable for consumption, is sent to slaughter even if it presents any problem. This paper aims to report the anesthetic particularities observed in videocirurgia and in swines, through a case report of an animal with cryptorchidism that will undergo surgical correction through videolaparoscopy.

Keywords: Anesthesia in swines. Videocirurgia. Videolaparoscopy.

REFERÊNCIAS:

- Thurmon JC, Smith GW. Swine. In: Tranquilli WJ, Thurmon JC, Grimm KA, eds. Lumb and Jones' Veterinary Anesthesia and Analgesia, 4^aed. Ames, IA: Blackwell Publishing; 2007. P. 747–764.
- Malavasi LM. Suínos. In: Grimm KA, Lamont LA, Tranquilli WJ, Greene SA, Robertson SA, eds. Lumb Jones: Anestesiologia e Analgesia em Veterinária. 5^aed. Rio de Janeiro: Roca; 2017. p. 2709–2749.

- Theisen MM, Maas M, Grosse Hartlage MA. Ventral recumbency is crucial for fast and safe orotracheal intubation in laboratory swine. *Laboratory Animals*. 2009;43(1):96-101.
- Chum H, Pacharinsak C. Endotracheal intubation in swine. *Lab Animal*. 2012;41(11):309-311.
- Nishizaki T. Laparoscopic splenectomy using a wall-lifting procedure. *Surgical Endoscopy*. 1999;13(10):1055-1056.
- Brun MV, et al. Acesso Laparoscópico alternativo em coelhos – nota prévia. *Ciência Animal Brasileira*. 2000;1:179.
- Leme MC, Natalini CC, Beck CAC, Brun MV, Contesini EA, Lima SDA, Stedile R. Pneumoperitônio com dióxido de carbono associado a três posições para laparoscopia em cães. *Ciência Rural*. 2002;32(2):281-287.
- Cohen VR, Pinheiro JC, Schiavon CA, Correa JLL. Alterações Sistêmicas e Metabólicas da Cirurgia Laparoscópica. *Revista Brasileira de Vídeo-Cirurgia*. 2003;1(2):77-81.
- Muccillo MS. Avaliação hemodinâmica e homogasométrica de cadelas submetidas à ovariohisterectomia videolaparoscópica, sob anestesia geral intravenosa contínua com propofol e fentanil, com ou sem o uso de infusão contínua de atracúrio, mediante ventilação controlada com pressão expiratória final positiva ou não. 2008.
- Halverson A, Buchanan R, Jacobs L, Shayani V, Hunt T, Riedel C, Sackier J. Evaluation of mechanism of increased intracranial pressure with insufflation. *Surg. Endosc*. 1998;12:266-269.
- Magalhães ML, Nishimura LT, Souza AT, Magalhães CF, Mattos Junior E, Honsho CS, Paulino Junior D. Avaliação do fluxo de saída do ventrículo esquerdo em gatos anestesiados submetidos ao pneumoperitônio e à posição de Trendelenburg. *Arq. Bras. Med. Vet. Zootec*. 2017;69(5):1139-1144.
- Lamont LA. Adjunctive analgesic therapy in veterinary medicine. *Veterinary Clinics of North America: Small Animal Practice*. 2008;38(6):1187-1203.
- Beckman B. Anesthesia and pain management for small animals. *Vet. Clin. Small. Anim*. 2013;43:669-688.
- McKune MC, Murrell JC, Nolan AM, White KL, Wright BD. Nociception and pain. In: Grimm KA, Lamont LA, Tranquilli WJ, Greene SA, Robertson SA. *Veterinary anesthesia and analgesia - The fifth edition of Lumb and Jones*. Hoboken: Wiley-Blackwell; 2015. p. 584-616.
- Elvir-Lazo OL, White PF. Postoperative pain management after ambulatory surgery: Role of multimodal analgesia. *Anesthesiology Clin*. 2010;28:217-224.
- Estèbe JP. Intravenous lidocaine. *Best Practice & Research. Clinical Anaesthesiology*. 2017;31(4):513-521.
- Papich MG. *Manual Saunders de terapia veterinária: pequenos e grandes animais*. 3ªed. Rio de Janeiro: Elsevier Saunders; 2012.
- Fantoni D, Martins A. Analgesia para cirurgia geral. In: Fantoni D. *Tratamento da dor na clínica de pequenos animais*. Rio de Janeiro; 2012.
- Lauretti GR. Mecanismos envolvidos na analgesia da lidocaína por via venosa. *Revista Brasileira de Anestesiologia*. 2008;58(3):280-286.
- Oliveira CMB, Issy AM, Sakata RK. Lidocaína por via venosa intraoperatória. *Revista Brasileira de Anestesiologia*. 2010;60(3):183-187.

- Kuo CP, Jao SW, Chen KM, Wong CS, Yeh CC, Sheen MJ, Wu CT. Comparison of the effects of thoracic epidural analgesia and i.v. infusion with lidocaine on cytokine response, postoperative pain and bowel function in patients undergoing colonic surgery. *BJA: British Journal of Anaesthesia*. 2006;97(5):640-646.
- Koppert W, Weigand M, Neumann F, Sitt R, Schuettler J, Schmelz M, Hering W. Perioperative intravenous lidocaine has preventive effects on postoperative pain and morphine consumption after major abdominal surgery. *Anesthesia & Analgesia*. 2004;98(4):1050-1055.
- Steffey EP, Mama KR. Anestésicos inalatórios. In: Tranquilli WJ, Thurmon JC, Grimm KA, eds. *Anestesiologia e analgesia veterinária*. São Paulo: Roca; 2013. p. 335-384.
- Thiesen R, Nunes N, Belmonte EA, Barbosa VF, Conceição EDV, Moro JV. Infusão contínua de lidocaína em diferentes taxas no controle de arritmias induzidas pela administração de adrenalina em cães anestesiados com isoflurano. *Arquivo Brasileiro de Medicina Veterinária e Zootecnia*. 2012;64(1):32-38.
- Mendonça FT. Systemic Lidocaine for Perioperative Analgesia: A Literature Review. *Journal of Anesthesia & Intensive Care Medicine*. 2015;1(1):45-50.
- Liggieri A, Minson F, Palladini M. Tratamento de dor neuropática pós-operatória localizada com lidocaína tópica a 5%. *Relato de caso. BrJP*. 2023.
- Bonagura JD, Schober KE. Medicamentos cardiovasculares. In: Bichard SJ, Sherding RG, eds. *Manual Saunders: clínica de pequenos animais*. 3ªed. São Paulo: Roca; 2006. Cap. 146.
- Nelson W, Couto CG. *Medicina interna de pequenos animais*. 5ªed. Rio de Janeiro: Elsevier; 2015.
- Hodgkinson O. Practical sedation and anaesthesia in pigs. *In practice*. 2007;29(1):34-39.
- Grimm KA, Lamont LA, Tranquilli WJ, Greene SA, Robertson SA. *Lumb Jones: Anestesiologia e Analgesia em Veterinária*. 5ªed. Rio de Janeiro: Roca; 2017.
- Fantoni DS, Cortopassi SRG. *Anestesia em cães e gatos*. 6ªed. São Paulo: Roca; 2002. 389 p.
- Beths T, Reid J, Nolan AM, Glen JB. Evaluation and optimization of a target controlled infusion system for administering propofol to dogs as part of a total intravenous anaesthetic technique during dental surgery. *Vet Rec*. 2001;148(7):198-203.
- Sant'Ana AJ. *Guia prático de Sedoanalgesia em Cães e Gatos*. 1ªed. Santa Catarina: Deva Digital LTDA; 2022. 85p.
- Aleixo GAS, Tudury EA, Coelho MCOC, Andrade LSS, Bessa ALNG. Tratamento da dor em pequenos animais: fisiopatologia e reconhecimento da dor (revisão de literatura: parte I). *Medicina Veterinária (UFR-PE)*. 2016;10(1-4):19-24.
- Rosa AL, Massone F. Avaliação algimétrica por estímulo térmico e pressórico em cães pré-tratados com levomepromazina, midazolam e quetamina associados ao butorfanol ou buprenorfina. *Acta Cir Bras*. 2005;(1):20:39.
- Araújo AL. *Avaliação da dor aguda em suínos e da tranquilização em asininos*. 2015.
- Lerche P. Anticolinérgicos. In: Lumb WV, Jones. *Anestesiologia e analgesia em veterinária*. 5.ed. Rio de Janeiro, RJ: Editora Roca; 2017. p. 171-174.

Marques AEGW. Avaliação ecocardiográfica de coelhos submetidos à infusão contínua de lidocaína sedados com midazolam. 2019. 52f. Dissertação [Mestrado em Ciência Animal] - Faculdade de Medicina Veterinária da Universidade Estadual Paulista “Júlio de Mesquita Filho” – UNESP.2019.

Ribeiro RN, da Silva DM. Desempenho de ganho de peso de leitões submetidos a um protocolo anestésico para castração. Arquivos Brasileiros de Medicina Veterinária FAG. 2020;3(1).

Jesus M, Padilha VS, Tocheto R, Comassetto F, Ronchi SJ. Infusão de morfina e cetamina, associada ou não à lidocaína, em gatas submetidas à ovariossalpingo-histerectomia. Arquivo Brasileiro de Medicina Veterinária e Zootecnia. 2020;72:161-168.

LEVANTAMENTO EPIDEMIOLÓGICO DE ACIDENTE OFÍDICO EM HUMANOS NO MUNICÍPIO DE TERESÓPOLIS/RJ NO PERÍODO DE 2012 A 2022

Regina Fernandes Barcellos¹; Daniela Mello Vianna Ferrer²; Maria Eduarda Monteiro Silva²;
Flávia Aline Andrade Calixto²; André Vianna Martins²

RESUMO

O acidente ofídico, também conhecido como, ofidismo, é um problema de saúde pública, que afeta, principalmente, populações rurais em áreas onde a fauna selvagem é abundante. Tal fato, também vem ocorrendo, devido ao aumento da expansão urbana, que segue invadindo as áreas de matas, que é habitat natural desses animais. O Estado do Rio de Janeiro, e mais especificamente, o município de Teresópolis, é uma região onde a ocorrência desses acidentes tem sido relatada com grande frequência. Os acidentes ofídicos também causam impactos socioeconômicos, pois afetam, pessoas em idade produtiva, gerando incapacidade temporária ou permanente para o trabalho e onerando o sistema de saúde com custos relacionados ao tratamento, internações e reabilitação das vítimas. Este trabalho tem como objetivo a elaboração do levantamento epidemiológico de acidentes ofídicos em humanos no município de Teresópolis/RJ no período de 2012 a 2022, assim como, estudar as características dos acidentes ofídicos no município. Este foi realizado através dos registros e documentos disponíveis de pacientes que sofreram os acidentes com serpentes no município de Teresópolis, obtidos pelo SINAN e no Hospital das Clínicas Constantino Ottaviano, avaliando distribuição geográfica, perfil das vítimas e espécies de serpentes envolvidas nos acidentes, além, da avaliação dos sintomas e dos prognósticos clínicos. Os resultados foram analisados estatisticamente observando que no município de Teresópolis, o gênero masculino, que residem ou trabalham da zona rural, são os mais acometidos pelos acidentes ofídicos. Além disso, o gênero de serpente mais envolvidos nestes acidentes é o *Bothrops*.

Palavras-chave: Ofidismo. Epidemiologia. Serpentes.

INTRODUÇÃO:

O acidente ofídico, também conhecido como, ofidismo, ou envenenamento por mordida de serpentes, é um problema de saúde pública, que afeta, principalmente, populações rurais em áreas onde a fauna selvagem é abundante. Tal fato, também vem ocorrendo, devido ao aumento da expansão urbana, que segue invadindo as áreas de matas, que é habitat natural desses animais. No Brasil, devido à sua vasta extensão territorial e diversidade de ecossistemas, a ocorrência de acidentes ofídicos em humanos é relativamente frequente, especialmente, em áreas tropicais e subtropicais. As serpentes peçonhentas estão distribuídas por todo o território nacional e pertencem, principalmente, às famílias Elapidae e Viperidae (1). As *Bothrops* (jararacas) habitam diferentes ecossistemas, como a Mata Atlântica, o Cerrado, a Caatinga e a Amazônia, as *Crotalus* (cascavéis) estão presentes, principalmente, em áreas de Cerrado e Caatinga, além de regiões de campos do Brasil, as *Lachesis* (surucucu-pico-de-jacas) são encontradas principalmente na região amazônica, ocorrendo também em áreas de floresta atlântica no nordeste do Brasil, e as pertencentes ao gênero *Micrurus* (corais-verdadeiras) estão distribuídas por todo o território brasileiro, habitando

1 DiscentedoCursodeGraduaçãodemedicina VeterináriadoUNIFESO-reginaenf.barcellos@gmail.com

2 Docente do curso de Medicina Veterinária do UNIFESO – danielaferre@unifeso.edu.br;
mariaeduardasilva@unifeso.edu.com; andremartins@unifeso.edu.br

diferentes regiões (2). A biologia das serpentes peçonhentas é bastante diversificada e varia de acordo com o gênero ao qual pertencem. Esses animais geralmente exibem comportamento territorialista e se alimentam principalmente de pequenos vertebrados, como roedores, aves, anfíbios e até outras serpentes menores (1). As serpentes peçonhentas têm glândulas de veneno desenvolvidas e associadas a um sistema de inoculação através de sua dentição, que tem como principal função subjugar e digerir suas presas (3). As serpentes da família Elapidae do gênero *Micrurus* apresentam veneno com neurotoxinas de ação neurotóxicas centrais (age no SNC) e alucinógenas, enquanto, as serpentes do gênero *Crotalus* (da América do Sul) e *Lachesis* tem neurotoxinas de ação neurotóxicas e hemolítico (destruição do sistema nervos periférico e dos glóbulos vermelhos) e o gênero *Bothrops* tem ação hematóxico e proteolítico (coagulação nos grandes vasos e degradação das proteínas) (4). O veneno é composto por uma mistura de várias toxinas como enzimas, proteínas e peptídeos que induzem atividades biológicas em suas vítimas. Apesar de sua principal função estar relacionada à captura de alimento, o veneno também pode ser utilizado como mecanismo de defesa, causando acidentes em seres humanos e animais domésticos.(5,6). Acidentes ofídicos não são necessariamente sinônimos de inoculação de veneno. Eles podem ocorrer, a chamada “mordida seca”, quando a serpente apenas dá o bote como sinal de repressão as suas vítimas. Este termo ocorre quando não há sinais de alterações fisiológicas no acidentado (7). As serpentes peçonhentas podem ser ovovivíparas ou ovíparas, dependendo do gênero. Nas espécies ovovivíparas os embriões se desenvolvem dentro de ovos no interior do corpo da mãe, e os filhotes nascem já com um corpo formado e independente; já nas espécies ovíparas, os ovos são depositados em um ambiente externo e o desenvolvimento dos embriões ocorre fora do corpo materno. Os autores também citam que a atividade das serpentes peçonhentas também varia em relação ao período do dia, com algumas espécies sendo, predominantemente noturnas, enquanto outras são diurnas ou crepusculares(1). Os ofídios peçonhentos, também chamados comumente de cobras, pertencem à ordem Squamata e subordem Serpentes(3). São reconhecidas globalmente três mil quatrocentos e noventa e seis espécies de serpentes. No território brasileiro, existem trezentos e oitenta e seis espécies registradas, sendo sessenta e dois delas classificadas como peçonhentas pertencentes às famílias Elapidae, com trinta e duas espécies, e Viperidae, com trinta espécies(8). Constataram a atualização para quatrocentos e trinta serpentes peçonhentas brasileiras, citando que as serpentes correspondem aos répteis que mais sofreram acréscimo de espécies no Brasil em estudos recentes(9). Sessenta e duas espécies conhecidas são peçonhentas. O autor define um animal “peçonhento” como aquele que possui veneno e mecanismos capazes de inoculá-lo em outro organismo(1). Muitas serpentes são venenosas, como algumas espécies da família Colubridae, mas apenas um número limitado é peçonhento, como as serpentes pertencentes às famílias Elapidae e Viperidae(6). As serpentes peçonhentas brasileiras são classificadas em quatro gêneros principais: *Bothrops*, *Crotalus*, *Lachesis* e *Micrurus* (1), sendo as serpentes do gênero *Bothrops*, *Crotalus* e *Lachesis* da família Viperidae, enquanto, o gênero *Micrurus* da família Elapidae (4,3). Este trabalho tem como objetivo fazer um levantamento epidemiológico de acidentes ofídicos em humanos no município de Teresópolis/RJ no período de 2012 a 2022, assim como, estudar a ocorrência das características dos acidentes ofídicos no município.

METODOLOGIA:

A presente pesquisa foi aprovada pelo Comitê de Ética em Pesquisas (CEP) através da Plataforma Brasil, considerando as diretrizes para pesquisas com humanos. Este estudo seguiu as normas éticas estabelecidas pelo Conselho Nacional de Saúde (CNS), considerando as Diretrizes Curriculares Nacionais (DCN) para os cursos de graduação da área da saúde. Foi realizado um levantamento sobre a ocorrência de

casos de acidentes ofídicos em humanos, com ocorrência no município de Teresópolis, no período de 2012 e 2022, que foram notificados através do SINAN pela plataforma do DATASUS (2023), que é um sistema do governo, que disponibiliza dados pelo Sistema Nacional de Vigilância Epidemiológica para investigação de doenças e agravos da lista nacional de agravos de notificação obrigatória, além da comparação dos dados obtidos direto no sistema de registro do Hospital das Clínicas Constantino Ottaviano em Teresópolis. Dessa forma, foram observadas e avaliadas, quais as espécies de serpentes, mais frequentemente, envolvidas nos acidentes com humanos no município, assim como, a distribuição geográfica por zona municipal (rural e urbana), gênero das pessoas, masculino ou feminino, que sofreram os ataques, o local que ocorreu a picada no corpo das pessoas, se a pessoa que sofreu o acidente teve aplicação de soroterapia e a quantidade de óbitos que ocorreram, devido ao ofidismo. Esta pesquisa apresentou riscos baixos, pois não ocorreu nenhum contato presencial com os pacientes, evitando assim qualquer tipo de constrangimento para os mesmos. Neste caso, serão utilizados apenas os dados sobre acidentes ofídicos na região de Teresópolis através de registros e documentos disponíveis em órgãos de saúde locais e estaduais. Será feito a análise dos dados coletados, identificando tendências e padrões, tais como sazonalidade, distribuição geográfica e perfil das vítimas, além da avaliação das espécies de serpentes envolvidas nos acidentes, bem como dos sintomas e desfechos clínicos associados, e, por fim, elaboração de recomendações e estratégias para prevenção e tratamento dos acidentes ofídicos na região. Vale informar, que será feito o armazenamento adequado dos dados coletados, bem como os procedimentos para assegurar o sigilo e a confidencialidade das informações do paciente que sofreu o acidente. E uma vez concluída a coleta de dados, serão efetuados os estudos estatísticos, que serão traçados através de cálculos matemáticos tradicionais, para os valores de porcentagem dos resultados.

RESULTADOS:

Em relação ao gênero (masculino e feminino), foram obtidos os dados registrados no SINAN, no período de 2012 a 2022, com o total de 220 (100%) pessoas, sendo 56 (25,5%) do sexo feminino e 164 (74,5%) do sexo masculino (Tabela 02). Entretanto, os dados obtidos pelos registros no Hospital das Clínicas Constantino Ottaviano de Teresópolis, no período de 2015 a 2022, foram um total de 87 (100%) casos, sendo 21 (24,1%) pessoas do sexo feminino e 66 (75,9%) do sexo masculino (Tabela 03). Neste estudo comparativo foi observado tanto nos registros do SINAN, quanto nos registros do Hospital das Clínicas de Teresópolis, que, o gênero masculino foi o mais acometido pelos acidentes ofídicos em relação ao número do gênero feminino durante os períodos estudados. Os acidentes com serpentes atingem mais os indivíduos do sexo masculino [10,11,12,16,17,13,14,15]. Em relação ao local da picada no corpo da pessoa, foram obtidos os dados registrados no SINAN, no período de 2012 a 2022, com o total de 216 (100%) casos, sendo 63 (29,2%) acidentes em região de mão e dedos da mão, 113 (52,3%) em pé e dedo do pé, 31 (14,4%) em coxa e perna, 03 (1,4%) em cabeça e 05 (2,3%) em braço e antebraço, 01 (0,5%) no tronco (Tabela 04). Os dados obtidos pelos registros no Hospital das Clínicas Constantino Ottaviano de Teresópolis, no período de 2015 a 2022, foram um total de 87 (100%), sendo 26 (29,9%) acidentes em região de mão e dedos da mão, 30 (34,5%) em pé e dedo do pé, 20 (23,0%) em coxa e perna, 01 (1,1%) em cabeça e 03 (3,5%) em braço e antebraço, 01 (1,1%) no tronco e 06 (6,9%) não informados (Tabela 05). No entanto, neste estudo ao comparar os dados obtidos foi observado que, tanto nos registros do SINAN, quanto nos registros do Hospital das Clínicas de Teresópolis, o gênero masculino foi o mais acometido pelos acidentes ofídicos, em relação ao número do gênero feminino, durante os períodos estudados. Acidentes com serpentes atingem mais os indivíduos do sexo masculino [10,11,12,16,18,17,14,15]. Em relação ao

gênero de serpentes (*Bothrops*, *Crotalus*, *Micrurus*) responsáveis pelos acidentes, foram obtidos os dados registrados no SINAN, no período de 2012 a 2022, com o total de 220 (100%) pessoas que sofreram os acidentes, sendo 217 (98,6%) com *Bothrops*, 01 (0,5%) com *Crotalus*, 02 (0,9%) com *Micrurus* (Tabela 06). Os dados obtidos pelos registros no Hospital das Clínicas Constantino Ottaviano de Teresópolis, no período de 2015 a 2022, foram um total de 87 (100%) casos, sendo 70 (80,5%) com o gênero *Bothrops*, 0 (0,0%) com o gênero *Crotalus* e 0 (0,0%) com o gênero *Micrurus* e 17 (19,5%) não foi identificado a serpente (Tabela 07), entretanto, os dados obtidos tanto nos registros do SINAN, quanto nos registros do Hospital das Clínicas Constantino Ottaviano, no período referente, os acidentes com o gênero *Bothrops* foram o maior número de ocorrências, em relação aos outros gêneros no município de Teresópolis. As serpentes do gênero *Bothrops* correspondem à grande maioria dos acidentes em relação aos ocorridos com os outros gêneros *Crotalus*, *Lachesis* e *Micrurus* [19,3,16,17,13,14,15]. Em relação à necessidade de aplicação de soroterapia nos casos de acidentes ofídicos, pelas peçonhas das serpentes, foram obtidos os dados registrados no SINAN, no período de 2012 a 2022, com o total de 220 (100%) pessoas, sendo 207 (94,1%) que receberam a aplicação de soro e 13 (5,9%) que não receberam a aplicação de soro (Tabela 08). Os dados obtidos pelos registros no Hospital das Clínicas Constantino Otaviano de Teresópolis, no período de 2015 a 2022, foram um total de 87 (100%) casos, sendo 74 (85,1%) que receberam a aplicação de soro e 13 (14,9%) que não receberam a aplicação de soro (Tabela 09). Portanto, pode se afirmar pelo estudo desses dados que, tanto os dados dos registros do SINAN, quanto os dados dos registros do Hospital das Clínicas Constantino Ottaviano de Teresópolis, a maioria dos casos ocorridos, receberam a aplicação de soroterapia. O uso do soro antiofídico e o soro antiofídico-laquetico são usados para o tratamento das vítimas desses acidentes[3]. Neste estudo, o tratamento com a soroterapia, foram todos os soros administrados nos pacientes, por via endovenosa, de acordo com a informação descrita por Brasil (11), que diz que deve ser realizada a administração dos soros antiofídicos, precocemente, por via intravenosa, diluído ou não em solução fisiológica ou glicosada. Entretanto, neste caso discordando de Masmann (3), que recomenda a aplicação de várias pequenas aplicações de soro ao redor na ferida da picada do gênero *Bothrops* (jararaca) para evitar a ocorrência de necrose de difícil cura. Neste caso, não foi avaliado os registros do SINAN, quanto os dados sobre sinais clínicos, pois este sistema não tem registro sobre essas informações. Entretanto, foi possível o levantamento sobre esses dados pelos registros do Hospital das Clínicas Constantino Ottaviano, no período de 2015 a 2022, pois existem os registros nas fichas de notificação dos acidentes ofídicos. Nestas fichas, foi obtido que os principais sinais clínicos apresentados pelas pessoas que sofreram os acidentes, que no caso foram acidentes botrópicos, apresentando dor, sangramento, edema e equimose no local da picada. Nos acidentes ofídicos os sinais clínicos mais observados são dor, edema, equimose, sangramento, abscesso, bolhas e necrose, além das manifestações sistêmicas que são hipotensão, taquicardia e alterações neurológicas[19,1,22,13]. No levantamento dos dados deste estudo, em ambos os sistemas, SINAN e no Hospital das Clínicas Constantino Ottaviano de Teresópolis, não foram registrados nenhum óbito decorrente aos acidentes ofídicos, no período de 2012 a 2022 na região do município de Teresópolis, concordando com Cardoso e Wen (19), que afirmam que, segundo informações do Ministério da Saúde, a taxa de letalidade nos casos de acidentes botrópicos tratados é de cerca de 0,3%, considerado baixo.

DISCUSSÃO:

No levantamento dos dados notificados, de acordo com as informações obtidas pelo SINAN, através da plataforma DATASUS (2023), no período compreendido entre 2012 e 2022, foram registrados o total de 220 acidentes ofídicos de ocorrência, exclusivamente, dentro do município de Teresópolis. Vale

ressaltar que, o sistema Data SUS em relação a variante local da picada, apenas mostra um total de 216 casos dentro do município. Tal fato, pode ser devido ao provável erro do não preenchimento correto do formulário de alguma das notificações registradas, que não deve ter sido preenchido com a informação do local da picada. Os dados obtidos pelos registros de ocorrência no Hospital das Clínicas Constantino Ottaviano de Teresópolis foram 87 acidentes ofídicos de ocorrência, também exclusivamente, dentro do município de Teresópolis, entretanto, não foi possível o acesso dos registros de dados do período de 2012 a 2014, pois estes foram enviados para o arquivo morto. O SINAN não disponibiliza dados sobre a zona do municipal (Rural e Urbano) dos acidentes ofídicos, portanto, em relação a estes dados o levantamento foi elaborado de acordo com os registros obtidos dos 87 (100%) acidentes, no Hospital das Clínicas Constantino Ottaviano de Teresópolis, no período de 2015 a 2022. Foram registrados o total de 57 (65,5%) acidentes na zona rural, 29 (33,3%) acidentes na zona urbana e 01 (1,2%) não informado (Tabela 01), demonstrando uma maior quantidade de acidentes ofídicos na zona rural, do que na zona urbana. A maioria dos acidentes ofídicos ocorre com trabalhadores rurais, ou seja, que trabalham na zona rural [10,11,12,12,14,15].

Tabela 01: Resultados sobre acidentes ofídicos obtidos no Hospital das Clínicas de Teresópolis no período de 2015 a 2022, de acordo com a zona municipal

	2015	2016	2017	2018	2019	2020	2021	2022	Total
Rural	4	0	13	8	15	8	2	7	57 (65,5%)
Urbana	4	1	2	5	7	2	2	6	29 (33,3%)
Não informado	0	0	0	0	1	0	0	0	01 (1,2%)
Total	8	1	15	13	23	10	4	13	87 (100%)

Tabela 02: Resultados sobre acidentes ofídicos obtidos pelo SINAN, no período de 2012 a 2022, de acordo com o gênero das pessoas

	2012	2013	2014	2015	2016	2017	2018	2019	2020	2021	2022	Total
Feminino	3	7	1	4	4	5	6	7	10	6	3	56 (25,5%)
Masculino	8	11	6	11	24	16	15	16	26	22	9	164 (74,5%)
Total	11	18	7	15	28	21	21	23	36	28	12	220 (100%)

Tabela 03: Resultados sobre acidentes ofídicos obtidos no Hospital das Clínicas de Teresópolis no período de 2015 a 2022, de acordo com o gênero das pessoas

	2015	2016	2017	2018	2019	2020	2021	2022	Total
Feminino	1	0	4	2	6	4	0	4	21 (24,1%)
Masculino	7	1	11	11	17	6	4	9	66 (75,9%)
Total	8	1	15	13	23	10	4	13	87 (100%)

Tabela 04: Resultados sobre acidentes ofídicos obtidos pelo SINAN, no período de 2012 a 2022, de acordo com o local da picada no corpo da pessoa

	2012	2013	2014	2015	2016	2017	2018	2019	2020	2021	2022	Total
Mão e dedos da mão	2	3	3	7	5	6	9	7	10	8	3	63 (29,2%)
Pé e dedos do pé	7	13	4	6	17	10	8	10	16	17	5	113 (52,3%)
Coxa e Perna	2	2	0	1	5	2	4	5	6	3	1	31 (14,4%)
Cabeça	0	0	0	0	0	0	0	0	1	0	2	03 (1,4%)
Braço e Antebraço	0	0	0	0	1	2	0	0	2	0	0	05 (2,3%)
Tronco	0	0	0	0	0	0	0	1	0	0	0	01 (0,5%)
Total	11	18	07	14	28	20	21	23	35	28	11	216 (100%)

Fonte: DATASUS, 2023.

Tabela 05: Resultados sobre acidentes ofídicos obtidos no Hospital das Clínicas Constantino Ottaviano de Teresópolis no período de 2015 a 2022, de acordo com o local da picada no corpo da pessoa

	2015	2016	2017	2018	2019	2020	2021	2022	Total
Mão e dedos da mão	5	0	5	5	5	1	2	3	26 (29,9%)
Pé e dedos do pé	3	0	5	5	7	4	0	6	30 (34,5%)
Coxa e Perna	0	0	1	3	7	5	1	3	20 (23,0%)
Cabeça	0	0	0	0	0	0	0	1	01 (1,1%)
Braço e Antebraço	0	0	2	0	1	0	0	0	03 (3,5%)
Tronco	0	0	0	0	1	0	0	0	01 (1,1%)
Não informado	0	1	2	0	2	0	1	0	06 (6,9%)
Total	8	1	15	13	23	10	4	13	87 (100%)

 Tabela 06: Resultados sobre gênero de serpentes (*Bothrops*, *Crotalus*, *Micrurus*) responsáveis pelos acidentes ofídicos obtidos pelo SINAN, no período de 2012 a 2022

	2012	2013	2014	2015	2016	2017	2018	2019	2020	2021	2022	Total
<i>Bothrops</i>	11	18	07	15	27	21	21	23	36	27	11	217 (98,6%)
<i>Crotalus</i>	0	0	0	0	0	0	0	0	0	0	1	01 (0,5%)
<i>Micrurus</i>	0	0	0	0	1	0	0	0	0	1	0	02 (0,9%)
<i>Lachesis</i>	0	0	0	0	0	0	0	0	0	0	0	00 (0,0%)
Total	11	18	07	15	28	21	21	23	36	28	12	220 (100%)

Fonte: DATASUS, 2023.

 Tabela 07: Resultados sobre gênero de serpentes (*Bothrops*, *Crotalus*, *Micrurus*) responsáveis pelos acidentes ofídicos obtidos no Hospital das Clínicas Constantino Ottaviano de Teresópolis no período de 2015 a 2022

	2015	2016	2017	2018	2019	2020	2021	2022	Total
<i>Bothrops</i>	6	1	13	10	17	7	4	12	70 (80,5%)
<i>Crotalus</i>	0	0	0	0	0	0	0	0	0 (0,0%)
<i>Micrurus</i>	0	0	0	0	0	0	0	0	0 (0,0%)
Não identificada	2	0	2	3	6	3	0	1	17 (19,5%)
Total	8	1	15	13	23	10	4	13	87 (100%)

Tabela 08: Resultados sobre a aplicação de soroterapia nos casos de acidentes ofídicos obtidos pelo SINAN, no período de 2012 a 2022

	2012	2013	2014	2015	2016	2017	2018	2019	2020	2021	2022	Total
Aplicado	11	18	5	14	28	21	19	20	33	27	11	207 (94,1%)
Não aplicado	0	0	2	1	0	0	2	3	3	1	1	13 (5,9%)
Total	11	18	07	15	28	21	21	23	36	28	12	220 (100%)

Fonte: DATASUS, 2023.

Tabela 09: Resultados sobre a aplicação de soroterapia nos casos de acidentes ofídicos obtidos no Hospital das Clínicas Constantino Otaviano de Teresópolis no período de 2015 a 2022

	2015	2016	2017	2018	2019	2020	2021	2022	Total
Aplicado	8	1	14	11	19	6	4	11	74 (85,1%)

Não aplicado	0	0	1	2	4	4	0	2	13 (14,9%)
Total	8	1	15	13	23	10	4	13	87 (100%)

CONSIDERAÇÕES FINAIS:

O Hospital das Clínicas Constantino Otaviano é o único do município de Teresópolis responsável no atendimento e distribuição de soro antibotrópico (pentavalente) em casos de acidentes ofídicos, ou seja, ponto de referência para este atendimento na região. Neste estudo, foi possível a observação através dos dados obtidos tanto no Hospital das Clínicas Constantino Otaviano, quanto pelo SINAN das características dos acidentes ofídicos dessa região. Porém, foi observada a existência de convergência, entre os dados obtidos pelo Hospital das Clínicas de Teresópolis e pelo SINAN. Tal fato se deve pelo provável, erro de registro em duplicata de informações, por outras unidades de saúde, que recebem inicialmente, os acidentes e depois encaminham para o Hospital de referência, permitindo uma instabilidade, ou seja, uma subnotificação dos dados reais. Além disso, muitos profissionais preenchem o formulário de notificação de forma errada, registrando corretamente todas as informações, que também ajuda nas subnotificações no sistema oficial de registro de informações. Dessa forma, atrapalhando a avaliação do perfil das características epidemiológicas desses acidentes na região de Teresópolis. Um sistema informatizado corretamente e uma capacitação adequada dos profissionais da área da saúde, em casos de acidentes por animais peçonhentos, vai permitir a melhora e a qualidade nos dados coletados nas rotinas de atendimentos e, conseqüentemente, uma redução de falha no sistema de notificação.

ABSTRACT

The snakebite accident, also known as, ophidism, is a public health problem, which mainly affects rural populations in areas where wildlife is abundant. This fact has also been occurring, due to the increase in urban expansion, which continues to invade the forest areas, which is the natural habitat of these animals. The State of Rio de Janeiro, and more specifically, the municipality of Teresópolis, is a region where the occurrence of these accidents has been reported with great frequency. Snakebite accidents also cause socioeconomic impacts, as they affect people of productive age, generating temporary or permanent incapacity for work and burdening the health system with costs related to treatment, hospitalizations and rehabilitation of victims. This work aims to elaborate the epidemiological survey of snakebite accidents in humans in the municipality of Teresópolis/RJ in the period from 2012 to 2022, as well as to study the characteristics of snakebite accidents in the municipality. This was carried out through the records and available documents of patients who suffered accidents with snakes in the municipality of Teresópolis, obtained by SINAN and the Constantino Ottaviano Clinical Hospital, evaluating geographical distribution, profile of victims and species of snakes involved in accidents, in addition to the evaluation of symptoms and clinical prognoses. The results were statistically analyzed observing that in the municipality of Teresópolis, the male gender, who live or work in the rural area, are the most affected by snakebite accidents. In addition, the genus of snake most involved in these accidents is the *Bothrops*.

Keywords: Ophidism. Epidemiology. Snakes.

AGRADECIMENTOS:

Agradeço a instituição UNIFESO por disponibilizar o espaço e o comprometimento com a minha carreira profissional e a todos que fizeram parte direta ou indiretamente de toda a formulação deste trabalho.

REFERÊNCIAS:

- Costa HC, Guedes TB, Bérnilis RS. Lista de répteis do Brasil: padrões e tendências. *Herpetologia Brasileira*, 2021;10(3): 114-279.
- Nogueira CC, Argôlo AJS, Arzamendia V, Azevedo JA, Barbo FE, Bérnilis RS. Atlas of Brazilian Snakes: verified point-locality maps to mitigate the Wallacean shortfall in a megadiverse snake fauna. *South American Journal of Herpetology*, 2019; 14(1): 1-274.
- Masmann MN. Guia das principais serpentes do mundo. Canoas: Editora da ULBRA, 2001. p. 63-79 e 100-104, Vol.1 e p. 7-9, Vol.2.
- Santos MC. Caracterização das atividades biológicas dos venenos das serpentes brasileiras. In: Nascimento LB, Bernardes AT, Cotta GA. *Herpetologia no Brasil 1*. Belo Horizonte, MG: PUC 1994. P.102-106.
- Melgarejo AR. Serpentes peçonhentas do Brasil. In: CARDOSO, J. L. C.; FRANÇA, O. S. E; WEN, E. H.; Málaque CMS, Haddad JR. V. *Animais peçonhentos no Brasil: biologia, clínica e terapêutica dos acidentes*. 2ed. São Paulo: Sarvier, 2009. P.42-70.
- Naik BS. “Dry bite” in venomous snakes: A review. *Toxicon*, 2017;133: 63–67.
- Uetz P. The Reptile Database, 2014. [acesso 27 abr. 2023]. Disponível em: <<http://www.reptile-database>>
- Costa HC, Guedes TB, Bérnilis RS. Lista de répteis do Brasil: padrões e tendências. *Herpetologia Brasileira*, 2021;10(3): 114-279.
- Bochner R, Struchiner CJ. Epidemiologia dos acidentes ofídicos nos últimos 100 anos no Brasil: uma revisão. *Cadernos De Saúde Pública*, 2003; 19(1): 07-16.
- Oliveira RC, Wen FH, Sifuentes DN. Epidemiologia dos acidentes por animais peçonhentos. In: Cardoso JLC, França OSE, Wen EH, Málaque CMS, Haddad JR. V. *Animais peçonhentos no Brasil: biologia, clínica e terapêutica dos acidentes*. 2ªed. São Paulo: Sarvier, 2009. P.6-21.
- Brasil Ministério da Saúde (MS). Secretaria de Vigilância em Saúde. Coordenação-Geral de Desenvolvimento da Epidemiologia em Serviços. Guia de Vigilância em Saúde: volume único [recurso eletrônico] / Ministério da Saúde, Secretaria de Vigilância em Saúde, Coordenação-Geral de Desenvolvimento da Epidemiologia em Serviços. 3ªed., Brasília: Ministério da Saúde, 2019. P. 653- 655.
- Antunes PAF, Oliveira BF, Mattos GZ, Toth MVB, Siqueira RBL, Costa TR. Incidência de acidentes com serpentes peçonhentas na região Sudeste brasileira: *Brazilian Journal of Health Review*, 2022; 5(5):19830-19837.
- Brasil Ministério da Saúde. Secretaria de Vigilância em Saúde. *Boletim Epidemiológico*, 2022; 53(36): 10-17.
- Rita TS, Sisenando HA, Machado C. Análise epidemiológica dos acidentes ofídicos no município de Teresópolis-RJ no período de 2007 a 2010. *Revista Ciência Plural*, 2016; 2(2): 28-40.
- Vieira GPS, Machado C. Acidentes por animais peçonhentos na região serrana, Rio de Janeiro, Brasil. *Journal Health NPEPS*, 2018; 3(1): 211–227.

Ribeiro LA, Jorge MT. Acidentes por serpentes do gênero Bothrops: série de 3139 casos. Revista da Sociedade Brasileira de Medicina Tropical, 1997; 30(6): 475-480.

Souza RCG. Aspectos clínicos do acidente laquétrico. In: Cardoso JLC, França OSE, Wen EH, Málaque CMS, Haddad JR., V. Animais peçonhentos no Brasil: biologia, clínica e terapêutica dos acidentes. 2ªed. São Paulo: Sarvier, 2009. P.96-124.

Weiss MB, Paiva JWS. Acidentes com Animais Peçonhentos. 1ªed., Rio de Janeiro: Thieme Revender, 2017. P.1-5 e 11.

França OSE, Málaque CMS. Acidente botrópico. In: Cardoso JLC, França OSE, Wen EH, Málaque CMS, Haddad JR., V. Animais peçonhentos no Brasil: biologia, clínica e terapêutica dos acidentes. 2ªed. São Paulo: Sarvier, 2009. P.81-95.

LIPOMA PERICÁRDICO EM CÃO (*Canis Familiaris*)

Raphaella Molinari Veloso da Silveira¹; Siria Fonseca Jorge²;
Maria Eduarda Monteiro Silva²; Carolina Seabra da Costa³

RESUMO

Neoplasias consistem no crescimento desenfreado e não coordenado de uma célula que sofreu alguma mutação. Apesar de não ter uma causa comprovada, há fortes indícios que exista uma predisposição genética. Elas são classificadas em benignas e malignas. As neoplasias benignas apresentam um crescimento localizado e lento, normalmente sem causar transtornos ao hospedeiro. O lipoma é considerado uma neoplasia benigna composta de células adiposas com paredes circunscritas, bem delimitadas. O lipoma apresenta uma baixa incidência em órgãos internos e um difícil diagnóstico. O pericárdio é constituído de um saco seroso de duas camadas, visceral e parietal, que envolve quase todo o coração. Esse trabalho teve como objetivo relatar um caso de lipoma pericárdico em um cão macho da raça Pug, com dez meses de idade e pesando 9,4kg, enfatizando as medidas diagnósticas e tratamento cirúrgico realizado. Após a exérese cirúrgica realizada através de esternotomia mediana, o paciente se recuperou completamente, não apresentando mais nenhum sinal clínico relacionado à neoplasia.

Palavras-chave: Pericárdio. Neoplasia. Lipoma.

INTRODUÇÃO:

O tórax é a região situada entre o pescoço e o abdômen limitada cranialmente pelo manúbrio do esterno, pela primeira vertebra torácica e pelo primeiro par de costelas e caudalmente pelo músculo diafragma que é responsável por separar a cavidade torácica da cavidade abdominal (1). O pericárdio é um saco fibroso que envolve todo o coração e alguns vasos calibrosos, e forma a cavidade pericárdica que contém uma pequena quantidade de líquido seroso, chamado de líquido pericárdico que tem a função de facilitar o movimento do coração no pericárdio (2). O pericárdio é dividido em duas camadas: visceral e parietal que são contínuas uma com a outra (3). Pereira e Larsson (4) afirmam que o pericárdio não é essencial à vida, portanto a remoção cirúrgica não implica no mau funcionamento cardíaco. Apesar disso, esse saco tem muitas funções que se resumem em: reduzir a dilatação cardíaca, ajudar o coração a se manter fixo em sua posição anatômica, atuando como barreira contra agentes infecciosos e células neoplásicas, evitando aderências e o relaxamento excessivo do ventrículo diminuindo o risco de ruptura cardíaca, além de equilibrar os volumes sistólicos dos ventrículos e impedir a regurgitação da valva tricúspide devido ao aumento da pressão diastólica ventricular. O sistema cardiovascular que consiste em coração, vasos sanguíneos e linfáticos, sangue e linfa tem como função principal a circulação do sangue e o transporte de substâncias essenciais como o oxigênio (5). De forma simples, a sístole e a diástole, que são a contração e o relaxamento, respectivamente, das câmaras do coração, causam alteração na pressão que é responsável por movimentar o sistema circulatório (6). Neoplasia que significa “novo crescimento”, consiste em crescimentos e multiplicações anormais de células de forma descontrolada e independente, que mesmo após a ausência do estímulo continua a se proliferar. Essas podem ser classificadas em benignas ou malignas dependendo de seu comportamento clínico e aspecto microscópico (7). As neoplasias malignas comumente

1 Discente em Medicina Veterinária do UNIFESO – raphaella.molinari@hotmail.com

2 Docente do curso de Medicina Veterinária do UNIFESO – siriajorge@unifeso.edu.br mariaeduardasilva@unifeso.edu.br

3 Médica veterinária autônoma – carolinaseabra@outlook.com

chamadas de câncer, caracterizadas por ter alto índice mitótico, rápido crescimento e pouca delimitação, isso é, normalmente invadem os tecidos vizinhos e costumam causar metástases que podem levar o paciente a óbito (8). As neoplasias benignas normalmente apresentam células semelhantes as típicas, com uma cápsula fibrosa delimitante, o que facilita sua total remoção não ocasionando metástases e infiltrações em tecidos próximos. Apresentam baixo índice mitótico com um lento crescimento da massa, representando baixa taxa de transtornos ao portador. Contudo, há uma importância em seu tamanho e localização, já que podem causar pressão e obstrução local, que representam um risco ao paciente (9). Os lipomas são nódulos muito frequentes, benignos, formados de tecido adiposo, células gordurosas. No geral se apresentam no subcutâneo de forma mole, móvel e apesar de o paciente poder apresentar inúmeros nódulos, mas geralmente são únicos. Normalmente ocorrem em membros, tronco e pescoço, de forma assintomática e sem mudança no cutâneo (10). Neoplasias benignas costumam ter crescimento lento e autolimitado, diferentemente dos tumores malignos que são diferentes morfológicamente e fisiologicamente, as células dos lipomas se assemelham com as células do tecido adiposo normal, porém em maior quantidade (11). Apesar da semelhança celular, apresentam metabolismo independente, que não reduz mesmo com diminuição da massa de gordura corporal (9). No trabalho de Albanesi Filho et al. (12) foi relatado um caso de lipoma em região pericárdica, em uma mulher, branca, de 26 anos. Paciente procurou o médico com queixa de dor atípica em tórax durante exercício. Ao exame físico não apresentou sinais clínicos. Foi recomendado exames complementares, eletrocardiograma que apresentou ritmo sinusal, radiografia revelou aumento do átrio direito e retificação do arco médio esquerdo, o ecocardiograma mostrou dimensões típicas, mas presença de massa intrapericárdica e a tomografia computadorizada confirmou essa massa e evidenciou possível origem adiposa. Confirmação de diagnóstico com envio para microscopia do material retirado. O tratamento foi cirúrgico com exérese total da massa encontrada, não apresentando recidiva. Os lipomas pericárdicos são raros e pouco estudados. Em 2002, Kolm et al. (13), relatam que a prevalência de tumores cardíacos na veterinária era de 0,19%, e com maior incidência em animais entre de 7 a 15 anos, sem prevalência de sexo, mas com maior frequência em animais castrados. Em humanos, os lipomas cardíacos representam cerca de 0,8% a 14% dos tumores cardíacos benignos. Foi estudado o caso de um lipoma intrapericárdico em um cão da raça Pastor Alemão de apenas 18 meses. Os principais sintomas que o animal apresentava eram: letargia, inapetência, intolerância a exercício, distensão abdominal e dispneia. Na radiografia apresentava efusão pleural e possível efusão pericárdica. O quadro do animal evoluiu rapidamente e tutor optou pela eutanásia. O diagnóstico definitivo se teve com o resultado do exame histopatológico, realizado com a peça retirada durante a autópsia de 6 x 3,5 x 3,5 cm, apresentava uma massa necrótica e parcialmente calcificada de tecido adiposo, sugerindo lipoma. Em outro caso relatado de lipoma pericárdico, animal apresentava intolerância a exercício, dispneia e distensão abdominal. Foi realizada uma radiografia e encaminhado para realizar os exames de ecocardiograma e eletrocardiograma. O resultado desses exames indicava efusão pleural e torácica. Ao ser realizado o exame de tomografia computadorizada foi observado presença de área de formação heterogênea em átrio direito. Não se procedeu o tratamento cirúrgico pela grande extensão da lesão. Com quadro clínico desfavorável e o aparecimento de novos sintomas como, anorexia e edema subcutâneo no nariz, foi optado por realizar a eutanásia no animal. Os autores desse trabalho relacionam os sintomas com a obstrução causada pela tumoração, e não por alguma infiltração do tumor no tecido cardíaco (14). Esses tumores benignos não costumam apresentar muitos sinais clínicos, sendo de difícil diagnóstico. Ben-Amotz et al. (15) relatam o caso de um cão da raça rottweiler, de 14 anos que em um exame de imagem de rotina apresentou o achado. O lipoma estava localizado no ápice cardíaco ao lado esquerdo. Foi realizada a exérese cirúrgica com a técnica de toracotomia intercostal no lado

esquerdo. Cirurgia se deu sem intercorrências e animal teve alta hospitalar dois dias após a cirurgia. O histopatológico indicou lipoma com capsula fibrosa, confirmando o diagnóstico definitivo. Animal fez retornos periódicos e apresentou total remissão dos sintomas associados ao caso. Os tumores de parede torácica são difíceis de encontrar, representando apenas de 1 a 2% de todas as neoplasias. Os tumores primários em cavidade torácica são menos comuns representando de 25 a 45% da totalidade de neoplasias torácicas. Sendo os benignos somente metade desse número. Da totalidade das neoplasias de cavidade torácica grande parte dos hospedeiros dessa patologia apresentam dor local. Apesar de normalmente ser associada a tumores malignos eles se apresentam assintomáticos em cerca de 50% dos casos e há uma incidência de cerca de 1/3 dos tumores benignos que causam esse sintoma no momento do diagnóstico (16). Medeiros e Terra (16) indicam em seu trabalho que se deve solicitar uma radiografia simples de tórax para suspeitas de neoplasia torácicas por fornecer informações como localização da lesão, se em casos de neoplasias malignas, houve comprometimento ósseo e ou possíveis metástases. Silveira et al. (17) afirmam em seu trabalho de lipoma cardíaco em átrio direito, que a tomografia computadorizada tem uma melhor especificidade para identificar a tumoração e localizá-la no coração, também de delinear forma, dimensão e densidade, além de ser capaz de sugerir lipoma. Dizem também que a ressonância magnética, que é um método não invasivo e de grande sensibilidade e especificidade, pode ser útil, principalmente, nos casos de massas extracardíacas que estão comprimindo a cavidades. Comentam também que nos últimos anos a ecocardiografia tem colaborado para aumentar o número de casos de neoplasias cardíacas diagnosticadas, mas apresenta baixa sensibilidade para separar características de tecido. O tratamento cirúrgico é feito a partir de toracotomia que é uma incisão feita na parede torácica, seja ela realizada por entre as costelas, toracotomia intercostal, ou através do esterno, esternotomia. A toracotomia intercostal é uma técnica muito utilizada na medicina veterinária, porém há uma certa restrição de visibilidade e de acesso a determinadas regiões do tórax. A esternotomia mediana apresenta uma melhor exposição da cavidade sendo preferível para certas cirurgias de tórax, onde se faz necessário acesso ao mediastino, além de apresentar baixo índice de complicações (18). A drenagem da cavidade torácica se faz extremamente necessária tanto no transoperatório quanto em qualquer condição clínica ou pós-cirúrgica que promova acúmulo de líquidos ou gases intrapleurais. A drenagem é realizada para promover adequada expansão e restabelecer a função cardiorrespiratória pois a presença de ar, sangue ou fluidos dentro da cavidade torácica anula a negatividade do espaço pleural e colapsa o pulmão (19). A pré-oxigenação com oxigênio a 100% usando uma máscara facial por três minutos antes da indução, pode aumentar o tempo para ocorrer a dessaturação, em caso de apneia, em cães saudáveis sedados com acepromazina associada com morfina, e propofol para indução (20). A anestesia multimodal apropriada é de extrema importância em todos os pacientes, mas é essencial nos pacientes com comprometimento respiratório subjacente (21). As cirurgias torácicas são consideradas cirurgias com grau de dor severo no pós-operatório, não só pela extensão das incisões, bem como pela secção muscular e, ainda, pela necessidade de drenos tubulares colocados no espaço intercostal e comprimindo estruturas nervosas, sendo necessário um protocolo anestésico com bom suporte analgésico. Os opioides quase sempre estão presentes em todas as prescrições, podem ser utilizados opioides agonistas como morfina, meperidina, fentanila e tramadol ou agonista-antagonista como a nalbufina (22). Em estudo realizado em cães da raça Beagle, no pós-operatório de toracotomia intercostal, foi observado que o uso de bupivacaína como bloqueio intercostal tem efeito analgésico por mais de oito horas (23). Esse trabalho tem como objetivo relatar um caso de lipoma pericárdico em cão macho da raça Pug, com dez meses de idade e pesando 9,4kg, com ênfase em medidas diagnósticas e terapêutica instituídas.

RELATO DE CASO:

Um cão da raça Pug, 10 meses, macho, de cor preta, foi atendido no dia 26 de janeiro com histórico de episódios de desmaio, cansaço e dispneia. Foi submetido ao tratamento de suporte e em seguida a uma radiografia de tórax e exames laboratoriais. No hemograma apresentou leucocitose, neutrofilia, linfocitose e eosinopenia absolutas. O bioquímico não apresentou alterações. O tratamento inicial foi feito com amoxicilina com clavulanato de 250mg, na dosagem de 12,5mg/kg de 12 em 12 horas durante 10 dias. A radiografia apresentou cardiomegalia com possível efusão pericárdica associada, foram feitas duas imagens em duas posições, ventrodorsal (Figura 1) e laterolateral direita (Figura 2). Foi encaminhado a um cardiologista para realização de um eletrocardiograma e um ecocardiograma, que confirmou a efusão pericárdica moderada e mostrou uma formação heterogênea com sinais císticos de aproximadamente 6cm por 4,8cm, próximo ao átrio e ventrículo direito. Foi então solicitado um exame de tomografia computadorizada, apontando a formação da massa de dois ângulos diferentes, sagital e coronal. Com o diagnóstico de cisto ou nódulo no coração, o animal foi encaminhado para um médico veterinário cirurgião para procedimento de retirada. O animal foi pré-medicado com associação de acepromazina na dose 0,02mg/kg, metadona na dose 0,4mg/kg e cetamina na dose 0,5mg/kg por via intramuscular. Após medicação pré-anestésica o paciente foi pré-oxigenado por 5 minutos e foi realizado o acesso venoso, a indução anestésica foi realizada com propofol na dose de 2mg/kg e midazolam na dose de 0,15mg/kg por via intravenosa. Após a indução o paciente foi intubado com traqueotubo número cinco e foi conectado ao circuito anestésico com absorvedor de CO₂ e a manutenção foi realizada com isoflurano em oxigênio a 100%. Para analgesia foi realizada infusão contínua de remifentanil na dosagem de 10mcg/kg/h e de cetamina na dosagem de 20mcg/kg/min. Durante todo o procedimento o animal foi monitorado sendo avaliados os parâmetros: frequência respiratória, frequência cardíaca, pressão arterial sistólica, pressão arterial diastólica, pressão arterial média, saturação de oxigênio e capnografia a cada cinco minutos e se manteve estável com os parâmetros dentro da normalidade durante os 90 minutos de procedimento. O procedimento de toracotomia exploratória foi realizado em fevereiro. Com o paciente em decúbito dorsal, foi realizada a tricotomia da área esternal, da região xifoide até o manúbrio. Realizou-se a incisão pelo acesso esternal com 2/3 do comprimento do esterno começando na xifoide. Foi feita a cauterização de microvasos da região com bisturi elétrico bipolar. Identificou-se as esternébras e em seguida realizou-se a osteotomia da cartilagem xifoide até a quinta esternébra. Foi utilizado afastador auto-estático de Finochietto para acesso e melhor visualização da cavidade torácica. Foi identificado aderências do pericárdio ao esterno e seu ligamento que foram removidos. Identificado o pericárdio e feito o reparo com sutura e feita a pré-drenagem do líquido pericárdico (Figura 3). Identificado a lesão, área que apresentava o cisto houve dissecação do pericárdio abaixo da margem do nervo vago e toda periferia do pericárdio, região do ápice do cardíaco (Figura 4). Dissecado delicadamente do pericárdio ao miocárdio até liberação de todo tecido identificado como patológico (Figura 5). Foi realizada a esternorrafia com fios de polipropileno 0, sutura do tipo “x” (sultan) entre esternébras, no subcutâneo foi feita a síntese com fios de ácido poliglicólico 2-0 em padrão simples e a dermorrafia também em pontos em “x” com nylon 3-0. Após a retirada da massa foi introduzido um dreno número cinco para drenagem torácica acoplado a uma válvula de três vias no 8 espaço intercostal do lado esquerdo. Foi utilizado também uma sonda para infusão de bupivacaina ao longo da região do esterno, para analgesia local. Logo após a cirurgia foi administrado dipirona, 25mg/kg; metadona, 0,3mg/kg; ampicilina, 20mg/kg e dexametasona, 0,5mg/kg. Foi receitado para o tempo de internação de três dias, ampicilina, 15mg/kg duas vezes ao dia; metadona, 0,4mg/kg três vezes ao dia; dipirona, 25mg/kg três vezes ao dia; ondansetrona, 0,7mg/kg três vezes ao dia e dexametasona, 0,5mg/kg uma vez ao dia. Os parâmetros se mantiveram dentro da normalidade durante os três dias em

que o animal ficou internado para observação do pós-cirúrgico. Durante os três dias de internação foram realizadas drenagens torácicas periodicamente, iniciando de hora em hora nas primeiras 8 horas com uma drenagem média de 18ml, em seguida passando para cada quatro horas com média de 8ml de líquido, e no terceiro dia as drenagens estavam sendo feitas a cada 8 horas até não haver mais líquido. Após o período de internação o animal recebeu alta hospitalar e foi prescrito ampicilina na dose de 15 mg/kg, a cada 12 horas por 7 dias; prednisona na dose de 1,0 mg/kg, ao dia por 5 dias; dipirona na dose de 25 mg/kg, a cada 8 horas por 5 dias; cloridrato de tramadol na dose de 5 mg/kg, a cada 12 horas por 3 dias; ondansetrona, se o paciente apresentar vômitos, na dose de 0,3mg/kg, a cada 12 horas por 3 dias. A revisão foi agendada para 15 dias depois. O tumor foi encaminhado para exame histopatológico, peça medindo 10,5 x 5,0 x 3,5 cm. Quinze dias após o procedimento cirúrgico foi realizada revisão e o paciente apresentou boa cicatrização da ferida cirúrgica e procedeu-se a retirada dos pontos. Após 30 dias de pós-operatório o paciente refez os exames de ecocardiograma, eletrocardiograma e radiografia posição ventrodorsal e laterolateral direita, não apresentou alterações nos exames e notou-se remissão total do aumento cardíaco e dos sinais clínicos. O resultado do exame histopatológico da neoplasia indicou lipoma e abscesso.

DISCUSSÃO:

No presente trabalho foi relatado um caso raro, não descrito na medicina veterinária, de lipoma pericárdico, concordando com Albanesi Filho et al. (12) que dizem ser a incidência de tumores cardíacos primários variando de 0,017% a 0,28% na espécie humana e concordando também com Kolm et al. (13) que afirmam que a prevalência de tumores cardíacos na veterinária era de 0,19%. E em humanos, os lipomas cardíacos representam cerca de 0,8% a 14% dos tumores cardíacos benignos. O animal, deste relato, foi atendido por queixa de desmaios, cansaço, intolerância ao exercício e dispneia, concordando com Albanesi filho et al. (12), Kolm et al. (13) e Brambilla et al. (14) que afirmaram que em seus relatos, os pacientes, da espécie humana no primeiro trabalho e da espécie canina nos demais trabalhos, apresentavam lipoma pericárdico e os principais sinais clínicos eram cansaço, intolerância ao exercício e dispneia. Segundo informações do tutor o paciente em questão não demonstrava dor ou perda de peso, concordando com Medeiros e Terra (16) que afirmam que a dor torácica está presente em 1/3 dos tumores benignos e em 50% dos tumores torácicos malignos. Os autores ainda afirmam que à medida que o tumor cresce e invade tecidos adjacentes a dor invariavelmente aparece, tornando praticamente todos os tumores malignos dolorosos. Os resultados do hemograma solicitado no primeiro atendimento clínico apontam que o paciente apresentava leucocitose, neutrofilia, linfocitose e eosinopenia absolutas, concordando com Medeiros e Terra (16) que relatam que ocasionalmente podem ocorrer manifestações sistêmicas como perda ponderal, febre e leucocitose. Para o diagnóstico foram utilizados os exames de radiografia, ecocardiograma, eletrocardiografia e tomografia computadorizada para exploração da cavidade torácica concordando com Medeiros e Terra (16) que dizem ser a radiografia simples e tomografia computadorizada os exames indicados para diagnosticar massas intratorácicas e concordando também com Albanesi Filho et al. (12) que afirmam serem a radiografia simples de tórax, a tomografia computadorizada e o ecocardiograma os exames indicados para diagnóstico de tumores cardíacos. O tratamento de eleição foi a exérese cirúrgica da massa pericárdica concordando com, Silveira et al. (17), Ben-Amotz et al. (15), Ariza, Ricaurte e Caballero (24), Resende, Meirelles e Varella (9) que relatam ser o tratamento cirúrgico o indicado para lipomas de grandes proporções, apesar de ser uma neoplasia benigna, por apresentar danos de compressão e discordando com Aaron (10) que diz ser a aspiração/ punção uma opção de tratamento para essa neoplasia. Neste trabalho foi realizada a pré-oxigenação do paciente com oxigênio a 100% e com uma máscara facial durante cinco minutos

concordando com McNally; Robertson e Pablo (20) que afirmam que a pré-oxigenação com oxigênio a 100% usando uma máscara facial por três minutos antes da indução, pode aumentar o tempo para ocorrer a dessaturação, em caso de apneia, em cães saudáveis sedados. A anestesia utilizada neste caso foi a associação de cetamina, metadona e acepromazina e Propofol para indução concordando com Downing e Gibson (21) que afirmam que a anestesia multimodal apropriada é de extrema importância em todos os pacientes, mas é essencial nos pacientes com comprometimento respiratório subjacente. O protocolo anestésico utilizado no presente trabalho se mostrou eficaz, visto que o paciente se mostrou estável e sem sinais de dor durante todo o procedimento cirúrgico e com boa analgesia, concordando com Heck (22) que diz ser necessário um protocolo anestésico com bom suporte analgésico e que os opioides quase sempre estão presentes em todas as prescrições e podem ser utilizados opioides agonistas como morfina, meperidina, fentanila e tramadol ou agonista-antagonista como a nalbufina. A técnica cirúrgica escolhida para a toracotomia foi a esternotomia mediana para possibilitar o acesso ao mediastino e saco pericárdico, concordando com Pinto et al. (18) que afirma que a esternotomia mediana é a técnica indicada quando se necessita um acesso a essa região e por ser uma cirurgia eficiente e de baixo índice de complicação. No presente relato foi colocado um dreno torácico no trans operatório e deixado por três dias, enquanto o paciente permaneceu internado. A drenagem foi realizada em intervalos de hora em hora, passando para de 4/4hs após as primeiras 8hs e depois foi realizada em intervalos de 8hs no último dia, concordando com Vega et al. (19) que afirmam que a drenagem da cavidade torácica se faz extremamente necessária tanto no transoperatório quanto em qualquer condição clínica ou pós-cirúrgica que promova acúmulo de líquidos ou gases intrapleurais. O diagnóstico definitivo foi realizado após exame de histopatologia, que confirmou se tratar de um caso de Lipoma, concordando com Medeiros e Terra (16) que afirmam serem os exames de imagem insuficientes para confirmação de origem e tipo tumorais. Após trinta dias de pós-operatório o paciente apresentava total remissão dos sinais clínicos, demonstrando normalidade na execução de exercícios e qualidade de vida, concordando com Silveira et al. (14), Ben-Amotz et al. (15), Ariza, Ricaurte e Caballero (19), Resende, Meirelles e Varella (9) que afirmam serem os lipomas, tumores que após totalmente retirados não apresentam recidivas. O estabelecimento do diagnóstico preciso e rápido, assim como a realização da exérese cirúrgica completa da massa tumoral se mostraram essenciais na condução do caso levando a completa remissão dos sintomas e cura do paciente, concordando com Silveira et al. (17) que afirmam que os tumores cardíacos quando não retirados podem manifestar-se com distúrbios da condução atrioventricular ou intraventricular, arritmias, ou interferir na contração miocárdica inclusive levando a morte súbita.

Figura 1- Radiografia ventrodorsal

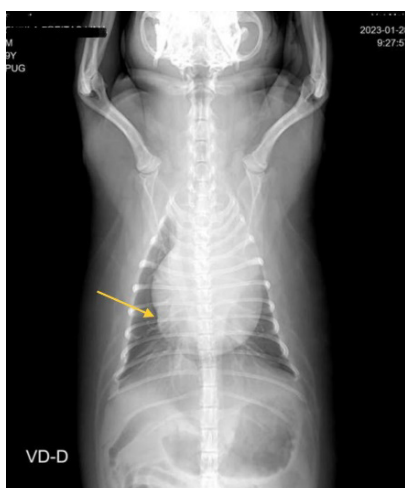

Figura 2- Radiografia laterolateral direita (LLD) de um cão, mostrando o tórax e o abdômen. Uma seta amarela aponta para uma opacidade na região torácica, indicando a presença de um tumor.

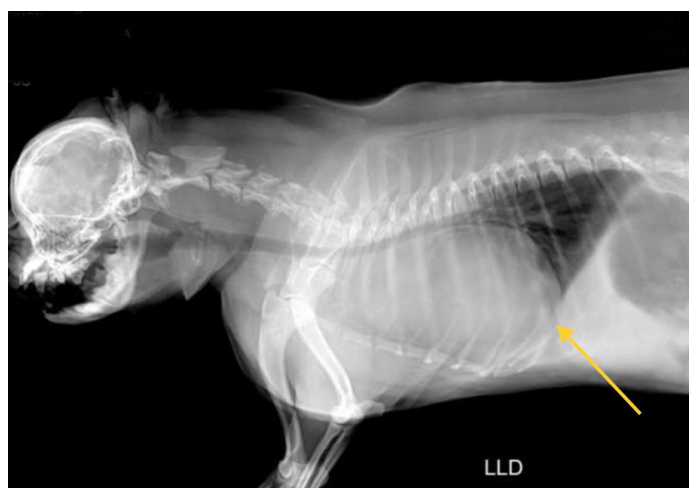
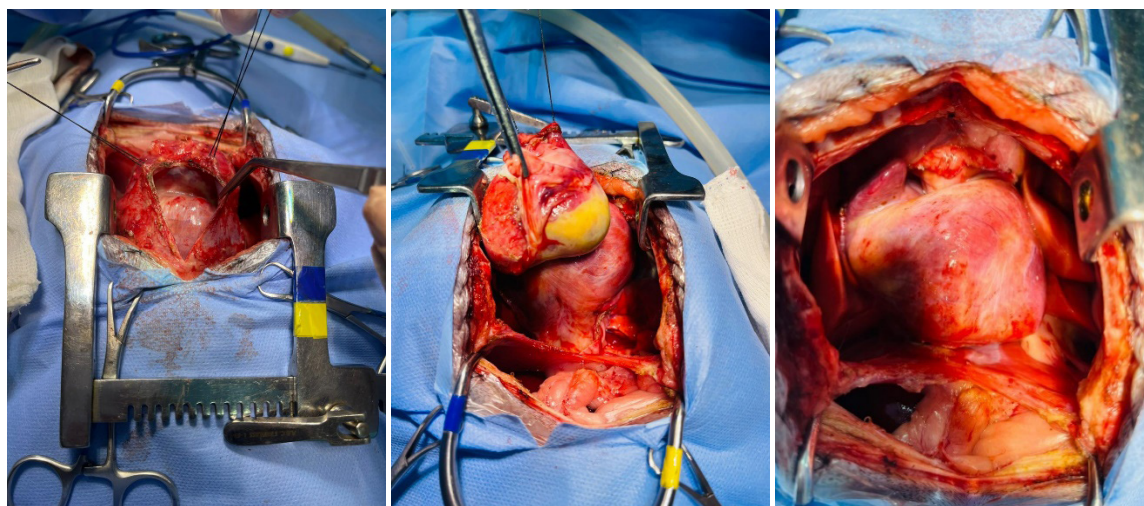


Figura 3 - Reparo em pericár

Figura 4 - Dissecação da área

5 - Tórax após a exérese



CONSIDERAÇÕES FINAIS:

Após realização do presente estudo considera-se que lipomas são frequentes na rotina clínica cirúrgica de pequenos animais, sendo raro em localizações importantes como o pericárdio. Considera-se que há uma carência de relatos dessa patologia que embora não apresente malignidade pode ser de extrema relevância pois sua presença nessas determinadas localizações pode causar danos a saúde do paciente e causar debilidades físicas. O diagnóstico preciso, rápido e a terapêutica cirúrgica estabelecida se mostraram de grande importância pois confirmou se tratar de uma massa no coração e a possibilidade de sua retirada com estabelecimento da cura.

ABSTRACT

Neoplasms consist of the uncontrolled and uncoordinated growth of a cell that has undergone some mutation. Although there is no proven cause, there is strong evidence of a genetic predisposition. They are classified as benign and malignant. Benign neoplasms present localized and slow growth, usually without causing disturbances to the host. Lipoma is considered a benign neoplasm composed of adipose cells with circumscribed, well-defined walls. Lipoma has a low incidence in internal organs and is difficult to diagnose. The pericardium consists of a serous sac with two layers, visceral and parietal, that surrounds almost the entire heart. This work aimed to report a case of pericardial lipoma in a male Pug dog, aged ten months and weighing 9.4 kg, emphasizing the diagnostic measures and surgical treatment performed. After the surgical excision performed through median sternotomy, the patient fully recovered, no longer presenting any clinical signs related to the neoplasm.

Keywords: Pericardium. Neoplasm. Lipoma.

AGRADECIMENTOS:

Gostaria de agradecer a instituição UNIFESO pelo excelente curso, infraestrutura e funcionários que foram fundamentais para a minha formação. Agradeço também a equipe da clínica Vet Cirúrgica, especialmente ao Dr. Marcus Vinicius Machado, Dr. Cassio Medeiro, Dra. Larissa Jeronymo e Dra. Yanna Eposito por todos os ensinamentos, apoio e calma comigo durante esses anos de estágio.

REFERÊNCIAS:

- Vasconcellos RR. Pneumtorax traumático em cães. 2009. 28f. Monografia [graduação em medicina veterinária] – Universidade Federal do Rio Grande do Sul, Porto Alegre, 2009.
- Konig HE, Liebich HG. Anatomia dos Animais Domésticos: Texto e Atlas Colorido. 4ª ed. Porto Alegre, RS: Artmed Editora, 2016. 824p.
- Dyce KM, Sack WO, Wensing CJG. Tratado de Anatomia Veterinária. 4ª ed. Rio de Janeiro, RJ: Elsevier, 2010.
- Pereira GG, Larsson MHMA. Afecções pericárdicas e neoplasias cardíacas. In: Jericó MM, Andrade Neto JP, Kogika MM. Tratado de Medicina Interna de Cães e Gatos. Rio de Janeiro, RJ: Roca, 2017. 2394p.
- Muir WW. Fisiologia cardiovascular. In: Grimm KA, Lamont LA, Tranquilli WJ, Greene AS, Robertson SA. Lumb e Jones: Anestesiologia e Analgesia em Veterinária. Rio de Janeiro, RJ: Roca, 2015. 3062p.
- Engen RL. Dinâmica do sistema cardiovascular. In: Dukes HH. Fisiologia Veterinária. Rio de Janeiro, RJ: Guanabara Koogan, 2015. 926p.
- Sant’ana DR, Thuler LCS, Rezende MCR. ABC do câncer: abordagens básicas para o controle do câncer. In: ABC do câncer: abordagens básicas para o controle do câncer. 2011. p. 127.
- Gamba CO. Diagnóstico anátomo-patológico das neoplasias. Cadernos Técnicos de Veterinária e Zootecnia. Belo horizonte, MG. 2013; 70: 38-44.
- Resende R, Meirelles M, Varella R. Remoção cirúrgica de lipoma de grande proporção: relato de caso. Revista de Cirurgia e Traumatologia Buco-maxilo-facial. Rio de Janeiro, RJ. 2013; 13(2): 37-42.
- Aaron DM. Lipomas. 2022. [acesso 15 set, 2023] Disponível em: <https://www.msmanuals.com/pt-br/profissional/dist%C3%BArbios-dermatol%C3%B3gicos/tumores-cut%C3%A2neos-benignos,-neoplasmas-e-les%C3%B5es-vasculares/lipomas>.
- Rodrigues TLC, Rodrigues FG, Carodos AB, Gandelmann IHA, Cavalcante MAA. Tumores benignos dos maxilares: análise retrospectiva de 10 anos. Revista de Cirúrgica e Traumatologia Buco-maxilo-facial. Rio de Janeiro, RJ. 2010; 10(2) 91-96.
- Albanesi Filho FM, Castier MB, Sá VF, Oliveira FEF, Jazbik W, Gomes Filho JBM. Lipoma intrapericárdico. Arquivo Brasileiro de Cardiologia. 1991; 56(4): 309-312.
- Kolm US, Kleiter M, Kosztolich A, Högler S, Hittmair KM. Benign intrapericardial lipoma in a dog. Journal of Veterinary Cardiology. 2002; 4(1): 25-29.
- Brambilla PG, Roccabianca P, Locatelli C, Giancamillo M, Marcello M, Pittorru M. Primary cardiac lipoma in a dog. Journal of Veterinary Internal Medicine. 2006; 20(3):691-693.
- Ben-Amotz R, Ellison GW, Thompson MS, Sheppard BJ, Estrada AH, Levy JK. Pericardial lipoma in a geriatric dog with an incidentally discovered thoracic mass. Journal of Small Animal Practice. 2007; 48(10): 596-599.
- Medeiros IL, Terra RM. Tumores de parede torácica. 2008. [acesso 4 out, 2023] Disponível em: https://www.medicinanet.com.br/conteudos/revisoes/1397/tumores_de_parede_toracica.htm.
- Silveira WL, Nery MW, Soares ECG, Leite AF, Nazzetta H, Batista MAL, Olivera CP, Oliveira VG. Lipoma de átrio direito. Arquivos Brasileiros de Cardiologia. 2001;77(4): 361-364.

Pinto MPSF, Kozlowsky G, Stopiglia AJ, Freitas RR, Fantoni DT, Simões EA, Binoki. Estudo comparativo entre toracotomia intercostal, esternotomia mediana parcial e total em cães saudáveis (*Canis familiaris*): avaliação clínica e hemogasométrica. *Acta Cirúrgica Brasileira*. 2000; 15(4): 207-214.

Vega NA, Ortega HAV, Tincani AJ, Toro IFC. Utilização da válvula unidirecional de tórax como sistema de drenagem no pós-operatório de ressecções pulmonares. *Jornal brasileiro de pneumologia*. Brasília-DF. 2008; 34(8): 559-566.

McNally EM, Roberson AS, Pablo LS. Comparison of time to desaturation between preoxygenated and nonpreoxygenated dogs following sedation with acepromazine maleate and morphine and induction of anesthesia with propofol. *American journal of Veterinary Research*. 2009; 70(11): 1333-1338.

Downing F, Gibson S. Anaesthesia of the brachycephalic dogs. *Journal of Small Animal practice*. 2018; 59(12): 725-733.

Heck JR. 2007. Analgesia em cirurgia de torácica. In: *Tópicos de Atualização em cirurgia Torácica*. São Paulo, SP: Sociedade Brasileira de Cirurgia Torácica. [acesso 20 set, 2023] Disponível em: https://www.sbct.com.br/Livro-Virtual/01/08%20analgesia_em_cirurgia_toracica.pdf.

Flecknell PA, Kirk AJB, Liles JH, Hayes PH, Dark JH. Post-operative analgesia following thoracotomy in the dog: an evaluation of the bupivacaine intercostal nerve block and nalbuphine on respiratory function. *Laboratory Animals*. 1991; 25(4): 319-324.

Ariza JO, Ricaurte MF, Caballero AD. Lipoma en lengua: aportación de un caso. *Revista española de cirugía oral y maxilofacial*. 2009; 31(5): 329-332.

MIASTENIA GRAVE EM CÃO – RELATO DE CASO

**Raphaella Cristina Houdjakoff Araujo¹; Bethânia Ferreira Bastos²; Denise de Mello Bobany²;
Tatiana Didonet Lemos²; Michele Vieira de Azeredo²; Rafane Lorrane Carneiro³**

RESUMO

A miastenia grave em cães é uma condição neuromuscular autoimune caracterizada por fraqueza muscular excessiva devido a uma falha na transmissão de impulsos nervosos para os músculos. Isso ocorre devido à produção de anticorpos que atacam os receptores de acetilcolina na junção neuromuscular. O diagnóstico envolve exames clínicos, testes neuromusculares. O tratamento está ligado à resposta restauradora dos medicamentos, como administração de anticolinesterásicos de ação prolongada. O objetivo desse trabalho é relatar um caso de um canino, fêmea, Pitbull, 7 meses de idade, que foi diagnosticada com miastenia grave. A queixa principal foi fraqueza muscular progressiva e falta de coordenação motora. Ao exame clínico, o animal apresentava dismetria e fraqueza de membros anteriores, que estavam com massa muscular de baixa densidade. Observou-se que a língua do cão ficava exposta e lateralizada, quando repouso. Além disso, as musculaturas de pescoço, língua e masseter revelavam hipotrofia. Foi instituído um suplemento vitamínico e após alguns exames complementares, receitou-se um anticolinesterásico antimiaستênico (Brometo de Piridostigmina, 60 mg, 1 comprimido a cada 8 horas por 10 dias). Após o início do tratamento, o animal apresentou uma boa evolução do quadro, confirmando o diagnóstico de miastenia grave. Assim, esse caso enfatiza a necessidade de um exame clínico detalhado para um diagnóstico preciso e tratamento assertivo. Desta forma, possibilita um prognóstico favorável para o paciente.

Palavras-chave: Neuromuscular. Fraqueza. Cão.

INTRODUÇÃO:

Para a contração muscular ocorrer, é crucial a comunicação entre o sistema nervoso e o músculo esquelético estriado, que acontece por meio de sinapses na junção neuromuscular. Um aspecto essencial é que o neurônio transmite sua informação para o músculo usando neurotransmissores, como a acetilcolina (3). A junção neuromuscular é o ponto de comunicação entre um nervo e uma célula muscular esquelética. Ela se divide em um lado pré-sináptico, que contém a extremidade do neurônio motor com vesículas contendo o neurotransmissor acetilcolina, e um lado pós-sináptico, com estruturas invaginadas que facilitam a transmissão sináptica (1). A liberação da acetilcolina é desencadeada pela entrada de íons cálcio na membrana pré-sináptica. A acetilcolina então se difunde pela fenda sináptica e se liga aos receptores na membrana pós-sináptica da célula muscular. Isso leva à abertura de canais de sódio, gerando um potencial de ação que se propaga pela fibra muscular. Esse evento resulta na liberação de cálcio dentro da célula, desencadeando a contração muscular (4). A acetilcolina é produzida no citoplasma e é então armazenada levemente dentro das vesículas sinápticas (2). Os receptores de acetilcolina são divididos em pré-sinápticos (presentes nos neurônios), responsáveis por liberar a acetilcolina na fenda sináptica durante a terminação nervosa (1). A junção neuromuscular tem a função de transmitir uma mensagem química de maneira unidirecional entre um neurônio motor e uma célula musculoesquelética, sendo a frequência controlada pelo Sistema Nervoso Central (SNC). A membrana pré-sináptica, associada a cada fila de vesículas sinápticas, libera acetilcolina

1 Discente em Medicina Veterinária do UNIFESO – raphaa.houdjakoff21@gmail.com

2 Docente do curso de Medicina Veterinária do UNIFESO - bethaniabastos@unifeso.edu.br; denisebobany@unifeso.edu.br

3 Médica Veterinária Autônoma - rafanegomes@gmail.com

na fenda sináptica. A membrana pós-sináptica da célula muscular possui características especializadas, como receptores para a acetilcolina, posicionados diretamente em frente à terminação pré-sináptica, facilitando a transmissão sináptica (5). A miastenia grave pode ser de origem adquirida ou congênita. Na forma adquirida, o organismo produz anticorpos que atacam os receptores de acetilcolina, resultando no bloqueio da transmissão neuromuscular (7). A forma congênita da miastenia grave é marcada pela disfunção na junção neuromuscular, levando a uma anormalidade nos receptores de acetilcolina nicotínicos. Isso geralmente é atribuído a uma anomalia genética (6). A miastenia grave pode ser classificada em três formas: generalizada, focal e aguda fulminante. A forma generalizada se manifesta com fraqueza muscular difusa, que tende a melhorar com o descanso. A forma focal envolve disfunção em áreas específicas como faringe, laringe e esôfago, com raro acometimento dos músculos dos membros. Por último a forma aguda é marcada pela rápida progressão dos sintomas, resultando em tetraparesia não-deambulatória e grave dificuldade respiratória em um período de 72 horas (4). A miastenia grave (MG) apresenta sinais clínicos distintivos associados a episódios intermitentes de fraqueza muscular, que se intensificam durante a atividade física. Grupos musculares frequentemente utilizados podem contribuir para sintomas como ptose das pálpebras, dificuldade de engolir, engasgos e alterações na voz (11). O megaesôfago provoca dificuldade no transporte de alimentos para o estômago, resultando na acumulação de comida no esôfago. Isso pode levar a condições como esofagite, regurgitação, pneumonia por aspiração e, em situações mais severas, à ruptura do esôfago (13). No contexto da pneumonia por aspiração, a prevenção e tratamento são de extrema importância devido às altas taxas de complicações e óbitos associados a essa condição. É recomendado alterar a posição do paciente a cada duas a quatro horas, a fim de evitar o acúmulo de fluido nos pulmões e a progressão das lesões já presentes (10). O timoma é um tipo de tumor previamente relacionado com a miastenia grave em humanos, cães e gatos. Por isso, é crucial avaliar a presença ou ausência de uma massa no mediastino cranial através de exames radiográficos, e se necessário, por meio de ultrassonografia. Em cães com miastenia grave adquirida, essas massas são encontradas apenas ocasionalmente. Contudo, a falta de visualização de uma massa no mediastino cranial na radiografia não descarta a possibilidade de um timoma (10). A miastenia grave deve ser considerada como um diagnóstico possível em cães que apresentam um exame neurológico normal, porém demonstram fraqueza muscular generalizada, e em todos os cães com megaesôfago. Para confirmar o diagnóstico definitivo da miastenia grave adquirida, é essencial detectar a presença de anticorpos circulantes contra os receptores de acetilcolina (AChRs) no soro sanguíneo (12). Realizar radiografia de tórax de forma regular é crucial para detectar presenças de timomas, derrame pleural, broncopneumonia aspirativa e megaesôfago (15). O tratamento eficaz da miastenia grave depende da resposta positiva aos medicamentos, sendo a administração de anticolinesterásicos de ação prolongada, como o Brometo de Piridostigmina, uma opção crucial (9). O tratamento se concentra na gestão alimentar e suporte ao megaesôfago, visando evitar a progressão da dilatação e a ocorrência de aspiração. É aconselhável uma dieta de consistência pastosa e a administração em uma superfície elevada, o que permite que o esôfago cervical e torácico permaneça na posição vertical durante a ingestão de alimentos (5). O prognóstico é reservado também em situações com a presença de complicações secundárias como megaesôfago (9). A Miastenia Grave (MG) é um distúrbio da transmissão neuromuscular, que é caracterizado pela fraqueza muscular e fadiga excessiva (6). É caracterizada por diminuição ou ausência dos receptores nicotínicos para acetilcolina na junção neuromuscular (7). Por conta da ausência ou diminuição destes receptores a redução das moléculas de acetilcolina, sendo assim poucas conseguem reagir com os receptores musculares, resultando em uma fraqueza muscular grave (8).

RELATO DE CASO:

No dia 29 de outubro de 2022, um canino, fêmea, da raça brasileira Pitbull, 6 meses de idade, foi levado para atendimento em uma clínica veterinária localizada no município de Guapimirim, Rio de Janeiro. O responsável relatou que o animal caía o tempo todo, apresentava fraqueza e falta de coordenação motora. Tal quadro clínico vinha evoluindo ao longo dos meses. Ao exame clínico, o animal apresentava dismetria e fraqueza de membros anteriores, que estavam com massa muscular de baixa densidade. A musculatura de pescoço, língua e masseter também revelava hipotrofia. Observou-se que a língua do cão ficava exposta e lateralizada, quando em repouso. Na inspeção de movimentos respiratórios, havia leve dispnéia, onde o animal respirava com a boca aberta. A ausculta cardiopulmonar estava normal e as mucosas normocoradas. Havia déficit proprioceptivo somente nos membros anteriores. Foram solicitados exames complementares, de sangue e de imagem, buscando elucidar o quadro. Neste momento inicial, antes dos resultados dos exames, foi prescrito um suplemento vitamínico a base de Omega3 (Omegatop3® 1000mg, 2 cápsulas a cada 24 horas, durante 60 dias). Neste mesmo dia, foi realizada a radiografia de coluna cervical, nas posições laterolateral (decúbito lateral direito) e ventrodorsal. O exame radiográfico não apresentou nenhuma alteração, estando dentro da normalidade para a idade do paciente. No dia 31 de outubro, após a análise do laudo radiográfico foi receitado suplemento vitamínico a base de Vitamina B12, DL-metionina, proteinato de ferro, maltodextrina, vitamina B6, estearato de magnésio, celulose e ácido fólico (Eritrós®, 1 comprimido, a cada 24 horas por 30 dias), e um suplemento para auxiliar e recuperar o estímulo do apetite a base de glicose, frutose e maltodextrina (Glicopan Gold®, 2 comprimidos a cada 12 horas por 15 dias). Solicitou-se uma avaliação com um neurologista veterinário, além da realização de exames sorológicos, como o 4DX, que apresentou o resultado negativo. No dia 12 de novembro, o animal foi levado a clínica para a coleta de sangue. O responsável relatava que não houve melhora dos sinais clínicos até então, mesmo com o uso dos suplementos prescritos. Neste momento o animal apresentava-se normotérmico (38,3°C) e com pressão arterial sistêmica de 130 mmHG. No hemograma observamos anemia normocítica normocrômica e eosinopenia relativa e absoluta. O exame de bioquímica apresentou uma alteração de cálcio total e fósforo, que estavam com valores levemente acima do intervalo de referência. No exame de creatina quinase foi observado um aumento, onde o normal é 20 – 200UI/L e o animal apresentou 784UI/L. A partir deste resultado, juntamente ao histórico clínico do animal, houve a suspeita clínica de miastenia ou toxoplasmose ou neosporose, sendo requisitados exames pertinentes para tal confirmação. Devido à gravidade do caso, optou-se em iniciar o tratamento sintomático para miastenia grave, com o uso do Brometo de Piridostigmina. Assim, no mesmo dia foi receitado um anticolinesterásico, antimiaستênico (Brometo de Piridostigmina 60 mg, 1 comprimido a cada 8 horas por 10 dias), anti-inflamatório esteroide prednisona (Meticorten® 20mg, a cada 24 horas, durante 7 dias). O suplemento vitamínico foi mantido. No dia 19 de novembro, o médico veterinário responsável pelo caso fez contato telefônico com o tutor para saber a evolução clínica do animal. O tutor afirmou que notou melhora no quadro e que o cão até mesmo correu em seu quintal, sem cair e com intensidade. Além disso, o paciente passou a se alimentar normalmente, sem apresentar engasgo. No dia 26 de novembro, foram coletadas novas amostras sanguíneas para realização de hemograma, sorologia de neosporose, toxoplasmose e exame de creatinina quinase. Foi mantida a prescrição do Brometo de Piridostigmina (1 comprimido a cada 12 horas, até novas recomendações). O resultado da sorologia para toxoplasmose e neosporose obteve o resultado negativo. O hemograma apresentou uma alteração de anemia normocítica normocrômica arregenerativa e eosinopenia absoluta. O exame de creatina quinase se manteve alterado, onde o normal é 20 – 200UI/L e o animal apresentou 497UI/L. Em abril de 2023, após contato telefônico, o responsável afirmou que o referido animal estava bem, com desenvolvimento, mastigação e

movimentação satisfatórios. Na ocasião, o tutor relatou que havia mantido a medicação, sendo usada de forma contínua. O médico veterinário solicitou que o cão fosse levado à clínica para reavaliação, porém o responsável disse que não conseguiria levar, por problema de logística.

DISCUSSÃO:

O canino do relato teve o diagnóstico de miastenia grave aos 7 meses de idade, fato que contradiz com o relatado por Shelton (4), que descreve que a doença é mais frequente nos caninos de 6 a 8 semanas na miastenia grave congênita e 1 a 4 anos e de 9 a 13 anos na miastenia grave adquirida. A cadela era da raça Pitbull, o que contradiz Crivellenti (9) que descreve uma maior pré-disposição à miastenia grave em raças como Golden Retriever, Pastor alemão, Labrador Retriever, Dachshund, Scottish Terrier e Akita. O animal apresentava fraqueza muscular durante os exercícios, melhorando em repouso, falta de coordenação motora e dismetria, o que corrobora com o relatado por Lewis (11), que diz que a miastenia grave (MG) é vinculada a períodos intermitentes de fraqueza muscular, que se agravam durante a atividade física. No caso da paciente os exames de hemograma e radiografia não foram observados nenhuma complicação secundária o que não coincide com Lewis (11), que afirma que complicações secundárias como megaesôfago são frequentemente observadas e está geralmente ligada à ocorrência de pneumonia aspirativa. Foi receitado para a paciente a uso de um imunossupressor, prednisona, o que é controverso de acordo com Crivellenti (9) e Shelton (4), que afirma que o uso de imunossupressor pode acentuar a crise miastênica, abrangendo a poliúria, polidipsia e polifagia. Adicionalmente, o uso de doses imunossupressoras de prednisona pode levar a uma piora transitória da miastenia gravis, sendo contraindicado em pacientes com pneumonia aspirativa. Por conta da gravidade do caso foi indicado iniciar o tratamento sintomático para miastenia grave, com o uso de um anticolinesterásico, antimiaastênico (Brometo de Piridostigmina). Tal conduta corrobora com Andrade (14) e Crivellenti (9) que recomendam seu uso, com a necessidade de começar com a dose mais baixa e ajustar conforme a resposta ao tratamento, tomando sempre precauções para evitar a síndrome colinérgica. Após 10 dias de medicação com o anticolinesterásico de longa duração, o tutor relatou que o animal apresentou grande melhora no quadro, o que correlaciona com Andrade (14), que cita que o diagnóstico é confirmado por meio de uma melhora significativa dos sintomas. O prognóstico do animal foi favorável, tendo o tutor relatado que o animal estava bem, com desenvolvimento, mastigação e movimentação satisfatórios, o que condiz com Shelton (4), Crivellenti (9), Nelson; Couto (12), que afirmam que o prognóstico é bom quando não há complicações secundárias como tímoma, pneumonia aspirativa e/ou megaesôfago.

CONSIDERAÇÕES FINAIS:

No presente caso, o cão é diagnosticado com miastenia grave aos 7 meses de idade. Dada a idade, sexo e a progressão da fraqueza muscular ao longo de vários meses, o diagnóstico é estabelecido por meio de um processo de exclusão mediante exames complementares, aliado à resposta ao tratamento com anticolinesterásico. Esta situação sublinha a importância de realizar uma avaliação clínica minuciosa, em conjunto com exames complementares, para um diagnóstico preciso de miastenia grave e reforça a necessidade de considerar diferenciais de doenças degenerativas. Na prática clínica de animais de pequeno porte, a miastenia grave não é tão frequente, o que torna o conhecimento do veterinário essencial para distinguir e diagnosticar a condição em seus estágios iniciais. Isto não apenas aprimora a qualidade de vida do paciente, mas também proporciona um prognóstico mais positivo.

ABSTRACT

Canine myasthenia gravis is an autoimmune neuromuscular condition characterized by severe muscle weakness due to a failure in transmitting nerve impulses to the muscles. This is caused by the production of antibodies that attack acetylcholine receptors at the neuromuscular junction. Diagnosis involves clinical examinations and neuromuscular tests. Treatment is dependent on the response to restorative medications, such as the administration of extended-action anticholinesterases. The purpose of this study is to report a case of a female, 7-month-old Pitbull diagnosed with myasthenia gravis. The main complaint was progressive muscle weakness and lack of motor coordination. During the clinical examination, the animal showed asymmetry and weakness in the front limbs, which had low-density muscle mass. It was observed that the dog's tongue remained exposed and lateralized at rest. Additionally, the muscles in the neck, tongue, and masseter revealed atrophy. A vitamin supplement was administered, and after further complementary tests, an anticholinesterase anti-myasthenic (Pyridostigmine Bromide, 60 mg, 1 tablet every 8 hours for 10 days) was prescribed. Following the initiation of treatment, the animal showed significant improvement, confirming the diagnosis of myasthenia gravis. Therefore, this case emphasizes the importance of a detailed clinical examination for an accurate diagnosis and effective treatment. This approach enables a favorable prognosis for the patient.

Keywords: Neuromuscular. Weakness. Dog.

AGRADECIMENTOS:

Agradeço ao Dr. Jhonatha Belini por ter disponibilizado esse caso para a realização deste trabalho.

REFERÊNCIA:

- Cunningham JG. Tratado de fisiologia veterinária. 2ª ed. Rio de Janeiro: Guanabara Koogan, 1997. P. 61-66.
- Guyton A, Hall J. Tratado de Fisiologia Médica. 10ª ed. Rio de Janeiro: Guanabara Koogan, 2002. P. 75-80.
- Amato A, Salajegheh M. Distúrbios na Junção Neuromuscular. Canadá: Ontário, 2015. 2 [acesso em 15 mar. 2023]. Disponível em: https://www.medicinanet.com.br/conteudos/acp-medicine/7710/disturbios_na_juncao_neuromuscular.htm
- Shelton G. Myasthenia gravis and disorders of neuromuscular transmission. Vet Clin North Am Small Anim Pract. 2002; 32 (1).
- Willard MD. Distúrbios da cavidade oral, faringe e esôfago. In: Couto CG, Nelson RW. Medicina interna de pequenos animais. 3ª ed. Rio de Janeiro: Elsevier; 2006. P. 398-9.
- Tilley LP, Smith FKJ. Consulta Veterinária em 5 minutos Espécies Canina e Felina. 3ª ed. São Paulo: Manole, 2004.
- Jericó M, Neto J, Kogika M. Tratado de Medicina Interna de Cães e Gatos. 2ª ed. Rio de Janeiro: Roca. 2017.P. 2212-13.
- Kornegay JN, Lorenz MD. Neurologia Veterinária. 4ª ed. São Paulo: Manole. 2006.
- Crivellenti LZ, Crivellenti, SB. Casos de Rotina: em Medicina Veterinária de Pequenos Animais. 2ª ed. São Paulo: MedVet, 2015. P. 565-67.
- Penderis J, Vanquero M. P. Juncionopatias: distúrbios da junção neuromuscular. In: Dewey CW, Costa

RC. Neurologia canina e felina: guia prático. 1ª ed. São Paulo: Guará. P. 601, 2017.

Lewis R. Immune-mediated Muscle Disease. *Veterinary Clinics of North America: Small Animal Practice*, 1994; 24 (4).

Nelson RW, Couto CG. *Medicina interna de pequenos animais*. 5ª ed. Rio de Janeiro: Elsevier, 2015. P. 4162-64.

Guedes R, Brown C, Siqueira J, Reis JRJ. Sistema digestório. In: Santos RL, Alessi AC. *Patologia veterinária*. 2ªed. Rio de Janeiro: Roca, 2016.P. 102

Andrade SF. *Manual de Terapêutica Veterinária*. 3ª ed. São Paulo: Roca, 2008. P. 508 – 511.

Lama MG, Travera FJT. Miastenia gravis adquirida em caninos domésticos. *Vet Mexico*. 2000; 31 (3): 231-238.

O USO DA MEDICINA INTEGRATIVA NA REABILITAÇÃO DE LESÃO MEDULAR TRAUMÁTICA EM CÃO - RELATO DE CASO

Anna Luisa da Silva Medeiros¹; Bethânia Ferreira Bastos²; Rafael Rempto Pereira²;
Denise Mello Bobany²; Livia Câmara Moura³;

RESUMO

A lesão medular traumática ocorre através de um evento incapacitante que pode acometer qualquer animal, podendo levar o mesmo a desenvolver distúrbios irreversíveis. Como tratamento, são utilizados agentes neuroprotetores em associação ou não à cirurgia de descompressão e estabilização da coluna vertebral. A medicina integrativa compreende um conjunto de técnicas alopáticas como a hidroterapia, laserterapia e técnicas da medicina tradicional chinesa como acupuntura, laserpuntura e moxaterapia. Essas técnicas podem ser utilizadas em associação ou não ao tratamento clínico/cirúrgico convencional, assim, obtendo uma reabilitação menos invasiva e mais individualizada. O objetivo deste trabalho é relatar o caso de um canino, fêmea, sem raça definida, 2 anos de idade, que sofreu um acidente automobilístico, resultando em uma lesão medular na região entre T12-T13. A paciente foi submetida a uma cirurgia de descompressão medular. No pós-operatório, o animal não recuperou seus movimentos e entrou em um quadro de paralisia dos membros posteriores. Para recuperação e reabilitação de seus movimentos, foram utilizadas técnicas da medicina integrativa, como acupuntura, moxaterapia, laserterapia e laserpuntura. Desta forma, o animal recuperou seus movimentos e sua qualidade de vida. Tal relato demonstra a importância da utilização da medicina integrativa no cotidiano da clínica veterinária de pequenos animais, como método eficaz de tratamento e reabilitação.

Palavras-chave: Lesão medular. Medicina tradicional chinesa. Canino.

INTRODUÇÃO:

O traumatismo é uma alteração frequente na clínica médica de animais de companhia, e desses traumas eventualmente decorrem lesões ortopédicas (1). A Lesão Medular Traumática (LMT) ocorre por meio de um evento incapacitante que pode atingir qualquer animal, podendo levar o paciente a problemas de disfunção motora, intestinais, entre outros agravos, afetando sua autonomia (2). As principais causas de traumas agudos na medula espinhal são em decorrência de luxações e/ou fraturas causadas por atropelamentos, entre outros, sendo a região toracolombar, de T3 a L3 a mais comumente afetada. No tratamento da lesão medular aguda são utilizados agentes neuroprotetores, em associação ou não à cirurgia para descompressão e estabilização da coluna vertebral (3). Em associação aos tratamentos tradicionais, existem protocolos de reabilitação realizados, utilizando a medicina integrativa (4). A Medicina Integrativa compreende um conjunto de técnicas medicinais alternativas utilizadas em associação medicina convencional, como a fisioterapia e hidroterapia, entre essas técnicas estão modalidades da medicina tradicional chinesa como acupuntura, laserpuntura, moxaterapia, entre outros (5). A Medicina Tradicional Chinesa (MTC) define-se como um conjunto de práticas de saúde com origem na China, tendo seu desenvolvimento estimado de aproximadamente 5.000 anos (6). A acupuntura é uma modalidade de tratamento da Medicina Tradicional

1 Discente do Curso de Graduação em Medicina Veterinária do UNIFESO-annaluisamedeiros@gmail.com

2 Docente do Curso de Graduação em Medicina Veterinária do UNIFESO-bethaniabastos@unifeso.edu.br; rafaelremptovet@gmail.com; denisebobany@unifeso.edu.br

3 Médica veterinária-liviacmoura@hotmail.com

Chinesa que se baseia no uso de agulhas aplicadas em pontos específicos da pele, com o objetivo de restaurar o equilíbrio energético do corpo (7). A Laserterapia compreende o uso de L.A.S.E.R - light amplification by stimulated emission of radiation (amplificação da luz por emissão estimulada de radiação), a fim de conduzir através da emissão de uma luz específica, reações químicas e fotópticas nas células da região que for aplicada (8). A moxaterapia consiste na utilização da moxa, sendo a erva mais utilizada a *Artemisia vulgaris*, com a finalidade de expor o paciente a um longo tempo de aplicação de calor através do fogo, produzindo efeitos terapêuticos (9). O termo laserpuntura ou acupuntura a laser refere-se à estimulação por radiação em meridianos descritos na Medicina Tradicional Chinesa (MTC), através do uso de dispositivos de laser de bioestimulação de baixa intensidade (10). Este trabalho tem como objetivo relatar o uso da medicina integrativa na reabilitação pós-cirúrgica de um cão com paralisia dos membros pélvicos, causada por lesão medular traumática.

RELATO DE CASO:

Este trabalho é um relato de caso que dispensa a aprovação do CEUA, de acordo com o deliberado na contextualização do anexo da Resolução Normativa n. 22 (25/6/2015) do CONCEA. No dia 03 de outubro de 2022, um canino, fêmea, sem raça definida, castrada, com 2 anos de idade, pelagem tricolor, pesando 8,500 kg, de nome Jupira, foi levado por sua tutora a uma clínica veterinária particular. Anteriormente, a paciente havia sido tratada em outra clínica, por ter sofrido um acidente automobilístico, onde foi submetida a uma cirurgia de descompressão medular devido à listese e compressão medular em T12-T13, na cirurgia foram inseridos parafusos e cimento ósseo (T12-T13). A paciente foi a primeira consulta 15 dias após a cirurgia. Na anamnese foi relatado pela tutora que o paciente apresentava apetite normal, se alimentava com ração específica para seu porte e sachê para felinos, estava urinando normalmente e com dificuldade para evacuar. Segundo a tutora o animal se deslocava utilizando apenas os membros anteriores, não utilizando os membros posteriores para a locomoção e apresentando ausência de apoio nos mesmos, animal apresentava sinais de dor quando a tutora tentava manusear os membros pélvicos e ao encostar no local da ferida cirúrgica (T12-T13). Com exceção destas alterações, a tutora descreveu o paciente como hígido, sem demais alterações. No dia da consulta, o animal encontrava-se com paralisia dos membros posteriores, com ausência de propriocepção, indicando um trauma em nervo sensorial, ausência de apoio do quadril e presença de dor, o paciente estava agitado, eufórico, com dor intensa na região da cirurgia, tremor localizado, visão, olfato e audição normal, musculatura atrofiada, dor muscular, dispnéia por dor, expectoração ausente e digestão lenta. Segundo o sistema de diagnóstico próprio da medicina tradicional chinesa, a paciente do caso descrito foi diagnosticada com síndrome bi-óssea e deficiência de Yin e Qi do rim. Como protocolo de tratamento, visando a reabilitação do paciente (recuperação da movimentação dos membros posteriores), de acordo com o diagnóstico da medicina tradicional chinesa de síndrome Bi-óssea, deficiência de Yin e Qi do rim. Foram instituídas técnicas da MTC, a acupuntura com duração média de 20 minutos, moxaterapia e laserterapia/laserpuntura. As sessões de tratamento utilizando as técnicas da MTC foram realizadas no consultório veterinário com auxílio da responsável pelo paciente (Figura 1, 2 e 3). Na 1ª sessão de tratamento (03/10/22), o paciente apresentava ausência de apoio do quadril, ausência de sustentação dos membros posteriores, ausência de propriocepção e presença de dor profunda. Foi realizada acupuntura nos pontos B60 e R1. Laserpuntura/laserterapia: ID3, B62, E36, IG4, VB30 e VB39. em ILIB, VIS (luz vermelha) e IV (luz infravermelha) 6J pul (pulsado), local da lesão. Na 2ª sessão de tratamento (05/10/22), o paciente apresentava ausência de apoio de quadril, ausência de sustentação dos membros posteriores, ausência de propriocepção e presença de dor profunda. Foi realizada

acupuntura nos pontos B60, B62, ID3, IG4, F3, E36, R3, VB30, VB34, VB39, VG14 e VG16. Laserterapia VIS e IV 6J. Na 3ª sessão de tratamento (07/10/23), o paciente apresentava presença de leve apoio do quadril (2 segs.), ausência de sustentação dos membros posteriores, ausência de propriocepção e presença de dor profunda. Foi realizada acupuntura nos pontos ID3, B62, B60, IG4, F3, E36, R3, VB30, VB34, VB39, WEI JIAN. Laserterapia VIS e IV 6J no local cirúrgico, VIS a 9.12 hertz na musculatura paravertebral, VIS a 73 hertz na linha média dorsal. B11, B23, B25, BAIHUI (VG20 + espaço lombossacro), VG14, VG12. Moxaterapia direta nos pontos B67 e R1. Na 4ª sessão de tratamento (09/10/22), o paciente apresentava presença moderada de apoio de quadril (20 segs.), presença de sustentação dos membros posteriores, ausência de propriocepção e ausência de dor. Foi realizada acupuntura nos pontos ID3, B62, B60, IG4, F3, E36, R3, VB 30, VB34, VB39, WEIN JIAN. Laserterapia VIS e IV 6J no local cirúrgico, VIS a 9.12 hertz na musculatura paravertebral, VIS a 73 hertz na linha média dorsal B11, B23, B35, VG14, VG16, BAIHUI (VG20 + espaço lombossacro). Moxaterapia direta nos pontos B67 e R1. Na 5ª sessão de tratamento (11/10/22), o paciente apresentava presença de apoio de quadril, presença de sustentação dos membros posteriores, animal levantando-se sozinho e com desenvolvimento leve de propriocepção. Foi realizada acupuntura nos pontos ID3, B62, B60, IG4, F3, E36, R3, VB30, VB34, VB39, WEI JIAN. Laserterapia VIS e IV 6J no local cirúrgico, VIS a 9.12 hertz na musculatura paravertebral, VIS a 73 hertz na linha média dorsal. B11, B23, B35, VG14, VG16, BAIHUI (VG20 + espaço lombossacro). Moxaterapia direta nos pontos B67 e R1. Na 6ª sessão de tratamento (13/10/22), foi realizada acupuntura nos pontos ID3, B62, B60, IG4, F3, E36, R3, VB30, VB34, VB39, WEI JIAN. Laserterapia VIS e IV 6J no local cirúrgico, VIS a 9.12 hertz na musculatura paravertebral, VIS a 73 hertz na linha média dorsal. B11, B23, B35, VG14, VG16, BAIHUI (VG20 + espaço lombossacro). Moxaterapia direta nos pontos B67 e R1. Na 7ª sessão de tratamento (15/10/22), o paciente apresentava presença moderada de propriocepção, conferindo alguns passos. Foi realizada acupuntura nos pontos ID3, B62, B60, IG4, F3, E36, R3, VB 30, VB34, VB39, WEIN JIAN. Laserterapia VIS e IV 6J no local cirúrgico, VIS a 9.12 hertz na musculatura paravertebral, VIS a 73 hertz na linha média dorsal. B11, B23, B35, VG12, VG16, BAIHUI (VG20 + espaço lombossacro). Moxaterapia direta nos pontos B67 e R1. Na 8ª sessão de tratamento (17/10/22), foi realizada acupuntura nos pontos ID3, B62, B60, IG4, F3, E36, R3, VB30, VB34, VB39, WEI JIAN. Laserterapia VIS e IV 6J no local cirúrgico, VIS a 9.12 hertz na musculatura paravertebral, VIS a 73 hertz na linha média dorsal. B11, B23, B35, VG14, VG16, BAIHUI (VG20 + espaço lombossacro). Moxaterapia direta nos pontos B67, R1. Na 9ª sessão de tratamento (19/10/22), o paciente apresentava desenvolvimento avançado da propriocepção e andou por uma distância considerável. Foi realizada acupuntura nos pontos ID3, B62, B60, IG4, F3, E36, R3, VB30, VB34, VB39, WEI JIAN. Laserterapia VIS e IV 6J no local cirúrgico, VIS a 9.12 hertz na musculatura paravertebral, VIS a 73 hertz na linha média dorsal. B11, B23, B35, VG14, VG16, BAIHUI (VG20 + espaço lombossacro). Na 10ª sessão de tratamento (21/10/22), o paciente neste dia andou sem apoio. Foi realizada Laserterapia/laserpuntura VIS e IV 6J no local cirúrgico, VIS a 9.12 hertz na musculatura paravertebral, VIS a 73 hertz na linha média dorsal. A acupuntura a partir deste ponto foi realizada duas vezes na semana. Na 11ª sessão de tratamento (23/10/22), o paciente apresentava apoio considerável nos membros posteriores e dificuldade de andar em piso liso. Foi realizada laserterapia VIS e IV 6J no local cirúrgico, VIS a 9.12 hertz na musculatura paravertebral, VIS a 73 hertz na linha média dorsal. Na 12ª sessão de tratamento (25/10/22), foi realizada acupuntura nos pontos ID3, B62, B60, IG4, F3, E36, R3, VB30, VB34, VB39, WEI JIAN. Laserterapia VIS e IV 6J no local cirúrgico, VIS a 9.12 hertz na musculatura paravertebral, VIS a 73 hertz na linha média dorsal, B11, B23, B35, VG14, VG16, BAIHUI (VG20 + espaço lombossacro). Moxaterapia direta em pontos B67 e R1. Na 13ª sessão de tratamento (01/11/22),

foram realizadas as últimas sessões, paciente andando em piso liso. Foi realizada acupuntura nos pontos ID3, B62, B60, IG4, F3, E36, R3, VB30, VB34, VB39, WEI JIAN. Laserterapia VIS e IV 6J no local cirúrgico, VIS a 9.12 hertz na musculatura paravertebral, VIS a 73 hertz na linha média dorsal, B67, R1, B11, B23, B35, VG14, VG16, BAIHUI (VG20 + espaço lombossacro). Após as 13 sessões de tratamento utilizando as técnicas da medicina integrativa, englobando as técnicas da MTC, acupuntura, moxaterapia e laserterapia/laserpuntura, a paciente recuperou a propriocepção dos membros pélvicos e o apoio dos mesmos, voltou a se locomover sem dificuldade e obteve a recuperação da qualidade de vida e foi considerada apta para receber alta médica, sendo assim, não foram realizadas novas sessões.

DISCUSSÃO:

O canino do presente relato sofreu um trauma medular após ser vítima de um acidente automobilístico, afetando a medula espinhal e a coluna vertebral. Os traumas medulares podem ser secundários a acidentes automobilísticos de acordo com Arias, Severo, Tudury (3). O paciente do se deslocava utilizando apenas os membros anteriores, não utilizando os membros posteriores para a locomoção e apresentando ausência de apoio nos mesmos, que segundo Nelson e Couto (11), são os sinais clínicos da lesão medular dependem do local da lesão e sua gravidade e costuma incluir dor focal ou generalizada, paresia e paralisia dos membros posteriores. O animal apresentava sinais de dor quando a tutora tentava manusear os membros posteriores e ao encostar no local da ferida cirúrgica (T12-T13) e por isso optou-se por uma abordagem terapêutica com uso da acupuntura, indicada principalmente no tratamento e controle da dor de traumas vertebrais como indicam Martins, Silva e Nogueira (9). No dia da consulta, o canino encontrava-se com paralisia dos membros posteriores, com ausência de propriocepção, indicando um trauma em nervo sensorial, ausência de apoio do quadril e presença de dor, confirmando, Chrisman (12) e Marcos (13), que dizem serem os nervos sensoriais responsáveis pelos sentidos, como o tato, dor, temperatura e propriocepção (12, 13). Segundo o diagnóstico da medicina tradicional chinesa, o animal apresentou síndrome Bi-óssea, deficiência de Yin e Qi do rim, que, de acordo com Xie e Preast (14) é um estágio crônico da síndrome Bi, onde os ossos, incluindo a coluna vertebral, são afetados. Foram instituídas durante a primeira consulta, técnicas da medicina integrativa, englobando a medicina tradicional chinesa, como a acupuntura, a técnica de acupuntura consiste em inserir agulhas em pontos específicos na pele, para receber uma resposta terapêutica eficiente, onde o objetivo é estimular as terminações nervosas e o sistema nervoso central, buscando efeitos curativos, concordando com Malaquias e De Paula (15). No animal do presente relato, foi utilizada a técnica de moxaterapia, devido à presença de dor. Segundo Huang et al. (16), as terapias térmicas são utilizadas com o intuito de reduzir a dor e tensão, aliviar espasmos musculares, aumentar o fluxo sanguíneo e o fluxo de nutrientes no local. O canino descrito apresentou dor aguda e crônica, devido à cirurgia ortopédica, a laserterapia é utilizada com frequência no tratamento de distúrbios ortopédicos, musculoesqueléticos e neurológicos conforme citam Ronald, Riegel e Godbold (17). O paciente apresentou dor e a presença de ferida cirúrgica, sendo utilizada a técnica laserpuntura, o laser de baixa intensidade é utilizado para inibição da inflamação, tratamento da dor, cicatrização de ferimentos, entre outros, afirma Sanagua (18). No quadro do canino descrito, houve a presença de dor profunda. A presença da percepção de dor profunda é fundamental para a definição do prognóstico segundo Jericó, Neto e Kogika (19).

Figura 1 - Representação esquemática das sessões de laserterapia durante o tratamento deste relato de caso

LOCAL DE APLICAÇÃO	Luz	Energia (j)	Frequência (htz)	Tempo	Função
ID3	IV	2 J	791	33,5	Estimular ponto.
IG4	IV	2 J	824	33,5	Estimular ponto.
VB30	IV	2 J	583	33,5	Estimular ponto.
VB39	IV	2 J	583	33,5	Estimular ponto.
E36	IV	2 J	471	33,5	Estimular ponto.
B11	IV	2 J	667	33,5	Estimular ponto.
B23	IV	2 J	667	33,5	Estimular ponto.
B25	IV	2 J	667	33,5	Estimular ponto.
B62	IV	2 J	667	33,5	Estimular ponto.
VG14	IV	2 J	667	33,5	Estimular ponto.
VG16	IV	2 J	667	33,5	Estimular ponto.
BAI HUI	IV	2 J	611	33,5	Estimular ponto.
ILIB	VIS+IV	2 J	-	300,5	Imunidade.
Linha dorsal média	VIS	2 J	73	27,5	Recuperação medular.
Musculatura paravertebral	VIS	2 J	9.12	27,5	Fortalecimento Muscular.
Região cirúrgica	VIS+IV	6 J	1.0	40,5	Analgesia e anti-inflamatório.

Figura 2- Representação esquemática da 1ª até 8ª sessão acupuntura, moxaterapia e laserpuntura realizadas durante o tratamento deste relato de caso

	Acupuntura	Moxaterapia	Laserpuntura
1ª sessão (03/10/22)	B-60; R-3.	-	ID3, B62, E36, IG4, VB30 e VB39
2ª sessão (05/10/22)	B-60; B-62; ID-3; IG-4; F-3; E-36; R-3; VB-30; VB-34; VB-39; VG-14; VG-16.	-	-
3ª sessão (07/10/23)	ID-3; B-62; B-60; IG-4; F-3; E-36; R-3; VB-30; VB-34.	B-67; R-1.	-
4ª sessão (09/10/22)	ID-3; B-62; B-60; IG-4; F-3; E-36; R-3; VB-30; VB-34; VB-39; WEI JIAN.	B-67; R-1.	-
5ª sessão (11/10/22)	ID-3; B-62; B-60; IG-4; F-3; E-36; R-3; VB-30; VB-34; VB-39; WEI JIAN.	B-67; R-1.	-
6ª sessão (13/10/22)	ID-3; B-62; B-60; IG-4; F-3; E-36; R-3; VB-30; VB-34; VB-39; WEI JIAN.	B-67; R-1.	-
7ª sessão (15/10/22)	ID-3; B-62; B-60; IG-4; F-3; E-36; R-3; VB-30; VB-34; VB-39; WEI JIAN.	B-67; R-1.	-
8ª sessão (17/10/22)	ID-3; B-62; B-60; IG-4; F-3; E-36; R-3; VB-30; VB-34; VB-39; WEI JIAN.	B-67; R-1.	-

Figura 3- Representação esquemática da 9ª até 13ª sessão de acupuntura, moxaterapia e laserpuntura realizadas durante o tratamento deste relato de caso

	Acupuntura	Moxaterapia	Laserpuntura
9ª sessão (19/10/22)	ID-3; B-62; B-60; IG-4; F-3; E-36; R-3; VB-30; VB-34; VB-39; WEI JIAN.	-	-
10ª sessão (21/10/22)		-	B-67; R-1.
11ª sessão (23/10/22)		-	-
12ª sessão (25/10/22)	ID-3; B-62; B-60; IG-4; F-3; E-36; R-3; VB-30; VB-34; VB-39; WEI JIAN.	B-67; R-1.	-
13ª sessão (01/11/22)	ID-3; B-62; B-60; IG-4; F-3; E-36; R-3; VB30; VB34; VB-39; WEI JIAN	-	-

CONSIDERAÇÕES FINAIS:

O canino relatado no estudo possuía dois anos de idade quando sofreu um acidente automobilístico, que desencadeou uma lesão medular traumática entre T12 e T13, onde, mesmo com o tratamento clínico/cirúrgico convencional, não foi obtida a recuperação dos movimentos dos membros posteriores. A associação de técnicas da medicina integrativa, englobando a medicina tradicional chinesa, proporcionou que o paciente recuperasse seus movimentos e sua qualidade de vida. Na medicina veterinária tem surgido a necessidade de utilização de técnicas alopáticas de tratamento, seja pelo estado de saúde do paciente ou pela preferência do tutor. A medicina integrativa surge para associar o tratamento clínico convencional à medicina alternativa, gerando maiores resultados. Como método de reabilitação para animais com lesões ortopédicas, podem ser utilizados meios de tratamentos não convencionais, como modalidades da medicina tradicional chinesa, assim como no caso descrito, onde houve a recuperação da saúde e do bem-estar do paciente. A utilização da acupuntura, laserterapia, laserpuntura e moxaterapia permitiu que o animal recuperasse os movimentos dos membros posteriores, além da melhora completa da sensação de dor. A medicina integrativa compreende uma importante ferramenta para a clínica médica de animais de companhia. Nos últimos anos têm sido realizados cada vez mais estudos que comprovam sua eficácia e formas de aplicação. Algumas modalidades da medicina integrativa possuem maior reconhecimento e credibilidade no meio veterinário, enquanto outras técnicas ainda geram divergências sobre sua eficiência e benefício. Assim, é necessário destacar que a medicina integrativa possui base científica e comprovação prática e teórica, tendo uma ampla possibilidade de seu uso dentro da Medicina Veterinária.

ABSTRACT

Traumatic spinal cord injury occurs through a disabling event that can affect any animal, which can lead it to develop irreversible disorders. As treatment, neuroprotective agents are used in association or not with decompression surgery and stabilization of the spine. Integrative medicine comprises a set of allopathic techniques such as hydrotherapy, laser therapy and traditional Chinese medicine techniques such as acupuncture, laserpuncture and moxotherapy. These techniques can be used in association or not with conventional clinical/surgical treatment, thus obtaining a less invasive and more individualized rehabilitation. The objective of this study is to report the case of a female, canine without defined breed, 2 years old suffered an automobile accident resulting in a spinal cord injury in T12-T13 and underwent spinal cord decompression surgery. In the postoperative period the patient did not recover her movements and entered into paralysis of the hind limbs, for her recovery and rehabilitation of her movements, techniques of integrative medicine were used, in this way, the animal recovered its movements and its quality of life. This report demonstrates the importance of the use of integrative medicine in the daily routine of the veterinary clinic of small animals, as an effective method of treatment and rehabilitation.

Keywords: Spinal cord injury. Tradicional Chinese medicine. Canine.

AGRADECIMENTOS:

Ao Centro Universitário Serra dos Órgãos – Unifeso, pela oportunidade de um estudo de qualidade. A todos que, direta ou indiretamente, colaboraram para a realização deste trabalho.

REFERÊNCIAS:

- Melo RM. Estudo retrospectivo dos traumatismos ortopédicos em animais de companhia num hospital de referência em Lisboa, Lisboa.67f. Tese. [Doutorado em Medicina Veterinária] - Universidade de Lisboa; 2021.
- Sousa WS, Lima RN. O papel da enfermagem na reabilitação do paciente com lesão medular traumática. *Revista Brasileira Interdisciplinar de Saúde*, 2002;4(2):67-72
- Arias MVB, Severo MS, Tudury E.A. Trauma medular em cães e gatos: revisão de fisiopatologia e do tratamento médico. *Semina ciências agrárias*, 2007;28(1):115-134.
- Fossum TW. *Cirurgia de pequenos animais*. 4aed. Missouri: Elsevier, 2014.
- Alves MVL, Sturion, MAT, Gobetti STC. Aspectos gerais da fisioterapia e reabilitação na medicina veterinária. *Ciência Veterinária UniFil*, 2018; 1(3):69-78.
- Birch SJ, Felt RL. Entendendo a acupuntura: qual é o mecanismo de ação da acupuntura?. São Paulo: Roca, 2002.
- Lemos SF. Significados de acupuntura por usuários de um serviço de atendimento em saúde [tese]. Goiânia: Programa de pós-graduação Multi-institucional em Ciências da Saúde, Convênio Rede Centro-Oeste (UnB, UFG, UFMS) de Goiânia; 2006. 85p.
- Pedro CR, Mikail S. *Fisioterapia veterinária*. 2aed. Barueri: Manole, 2009.
- Martins CS, Silva QC, Nogueira FS. Uso da Moxaterapia em animais: Revisão de literatura. *Medicina Integrativa*, 2021;3(1):9.
- Coello JFH. *Acupuntura laser em síndrome Bi de rodilla*, Equador. 161f. Dissertação. [Mestrado em Acupuntura e moxabustão] - Universidade Andina Simón Bolívar 2022.
- Nelson R, Couto CG. *Medicina interna de pequenos animais*. 5a ed. Elsevier Brasil, 2015.
- Chrisman CE. *A Neurologia para o Clínico de Pequenos Animais*. 1a ed.: São Paulo:Roca, 2005.
- Marcos V M. *Reabilitação após lesão medular em um cão: relato de caso*, Santa Catarina. 29f. Trabalho de Conclusão de Curso [Graduação em Medicina Veterinária] - Universidade Federal de Santa Catarina; 2022.
- Xie H, Preast V. *XIE'S Veterinary Acupuncture*. Iowa: BlackWell, 2007.
- Malaquias JM, De Paula EMN. Contribuições da acupuntura para a ortopedia veterinária.70p. Anais Colóquio Estadual de Pesquisa Multidisciplinar & Congresso Nacional de Pesquisa Multidisciplinar. 2021. [acesso 22 abr, 2023]. Disponível em: [CONTRIBUIÇÕES DA ACUPUNTURA PARA A ORTOPEDIA VETERINÁRIA | Anais Colóquio Estadual de Pesquisa Multidisciplinar \(ISSN-2527-2500\) & Congresso Nacional de Pesquisa Multidisciplinar \(unifimes.edu.br\)](https://www.unifimes.edu.br).
- Huang K, Liang S, Lu L, Morgan PJ, Zhang J. To understand moxibustion from he biological effect of local thermal stimulation. *Word Journaul of Acupuncture- Moxibustion (WJAM)*, China, 2016;26(3):31-48.
- Ronald D, Riegel R.J, Godbold JC. *Laser Therapy in Veterinary Medicine: Photobiomodulation*. 1 a ed. Wiley-Blackwell, 2017.
- Sanagua J. *Manual de Terapia y Acupuntura Láser*. Argentina: Cursolaser, 2014.
- Jericó MM, Neto JPA, Kogika MM. *Tratado de medicina interna de cães e gatos*. 1a ed. Rio de Janeiro: ROCA, 2015.
- Silva A. F. *Abordagem sistêmica na medicina veterinária*, Distrito Federal. 26f.Trabalho de Conclusão de Curso [Graduação em Medicina Veterinária] - Centro Universitário do Planalto Central Aparecido Santos;2021.

OSTEOSSÍNTESE MINIMAMENTE INVASIVA DE TÍBIA EM FELINO – RELATO DE CASO

Ana Paula Daflon Gomes Weber¹; Fernando Luís Fernandes Mendes²; Denise de Mello Bobany²;
Juan Benito Campos Diz Atan²; Síría da Fonseca Jorge²; Philippe Daflon Gomes Weber³

RESUMO

As fraturas estão entre os principais problemas ortopédicos presentes na rotina da Medicina Veterinária. Este trabalho objetivou relatar um caso de um felino, fêmea, pelo curto brasileiro, vacinada, de 7 meses de idade, que foi submetido a uma cirurgia de osteossíntese minimamente invasiva, devido a uma fratura de tibia por queda de 5 metros. A técnica conhecida como MIPO (Osteossíntese Mínimamente Invasiva Percutânea) é caracterizada pela redução da fratura de forma fechada e indireta sem manipulação do foco da fratura, seguida pela aplicação de uma placa óssea por meio de pequenas incisões na pele, realizadas nas extremidades do osso longo fraturado. Foi encaminhada para atendimento clínico um felino que havia caído, devido ao quadro de urgência. Após avaliação dos membros pélvicos, além da paciente não estar apoiando o membro, foi constatada dor intensa a palpação de um dos membros e, de imediato, foi iniciado protocolo analgésico. No raio x foi constatada uma fratura segmentar, cominutiva em terço médio de tibia esquerda. Sendo assim, foram realizados exames pré-operatórios (hemograma completo e bioquímica) com resultados dentro da normalidade. O plano escolhido para esse tipo de fratura foi de uma osteossíntese minimamente invasiva. Observou-se no presente relato que a técnica de MIPO, mostrou ser uma excelente opção de tratamento em felinos com fraturas de tibia, mesmo em animais em fase de crescimento, nos primeiros 12 meses de vida.

Palavras-chave: MIPO. Cirurgia. Fratura.

INTRODUÇÃO:

As fraturas estão entre os principais problemas ortopédicos presentes na rotina da Medicina Veterinária. A cirurgia ortopédica se define como a especialidade que visa corrigir fraturas, luxações, deformidades e patologias relacionadas ao sistema locomotor. As técnicas cirúrgicas empregadas nas últimas décadas objetivam menor lesão periosteal, menor manipulação do foco da fratura, preservando o ambiente biológico assim contribuindo para a formação de um calo ósseo primário ou secundário com menor tempo e consequentemente retornando precocemente a função do membro. A osteossíntese minimamente invasiva com placa (MIPO) consiste na técnica cirúrgica que visa a reparação da coluna óssea através de uma placa ponte com retorno da função do membro e são classificadas na regra dos quatro “as” (aposição, aparato, alinhamento e atividade biológica). Os ossos podem ser estudados como material, tecido ou órgão. Considerando o osso como material, ele é visto como um composto resistente à compressão, composto por fibras colágenas e matriz mineral. Como tecido, consiste em células vivas e rica matriz vascular e mineralizada. As fibras colágenas são as estruturas mais importantes da matriz orgânica, representando 95% do seu conteúdo total, enquanto as células ósseas (osteoblastos, osteócitos e osteoclastos) representam apenas 3% da sua massa total. Os tecidos que compõem o osso como órgão incluem o cartilaginoso, nervoso, adiposo, vascular e hematopoiético (1). O tecido ósseo compõe o esqueleto e

1 Discente em Medicina Veterinária do UNIFESO – anapauladaflonweber@gmail.com

2 Docente em Medicina Veterinária do UNIFESO – fernandoluismendes@unifeso.edu.com; denisebobany@unifeso.edu.br

3 Médico Veterinário Autônomo – philipeweber@hotmail.com

desempenha várias funções importantes, incluindo sustentar tecidos moles, armazenar medula óssea, suportar músculos, proteger órgãos vitais e estabelecer um sistema de alavanca com músculos e articulações para permitir o movimento do corpo. É composto por uma matriz orgânica e inorgânica. A matriz orgânica é constituída por colágenos do tipo I, proteoglicanos e glicoproteínas, enquanto a parte inorgânica é composta por fosfato de cálcio, magnésio, potássio, sódio e citrato, proporcionando rigidez ao osso (2). Os ossos longos são estruturas cilíndricas e possuem funções de sustentação corporal e alavanca para locomoção e de acordo com Dyce, Wensing e Sack (3) eles apresentam cinco centros de ossificação denominados: uma diáfise, conhecida como corpo do osso; duas epífises, que são as extremidades e duas metafises. O formato do osso é definido por uma bainha ou córtex, de osso maciço, também conhecido como osso compacto. A espessura do córtex da diáfise óssea diminui à medida que se aproxima das epífises. A superfície externa apresenta uma textura lisa, mas há irregularidades nos pontos de inserção de músculos e tendões, que recebem várias denominações, como linhas, tubérculos e tuberosidades (4). A cavidade medular é delimitada pela superfície interna da diáfise, enquanto as epífises ósseas são constituídas por osso esponjoso, que também é preenchido com medula óssea. Entretanto, na diáfise, a concentração de medula é mais abundante do que nas epífises (3). A formação dos ossos longos ocorre por meio de dois tipos de ossificação: a endocondral, que é a principal e começa a partir de uma cartilagem hialina, promovendo o crescimento ósseo em comprimento (3,5), e a ossificação intramembranosa, que ocorre a partir da modificação das células osteoprogenitoras e produção de matriz óssea, levando ao desenvolvimento do osso em espessura (6). Os ossos longos, componentes fundamentais do esqueleto apendicular, formam a base dos membros, como o úmero, a tíbia e os ossos metacarpais, desempenhando funções importantes como sustentação do corpo, locomoção, proteção de partes moles, reserva de cálcio além disso, contém medula óssea vermelha que é responsável pela hematopoiese (5,7,8). O tecido conectivo que reveste os ossos é conhecido como perióstio. Em sua camada mais interna, há células osteoprogenitoras com aparência similar a fibroblastos, que se multiplicam por mitose e se diferenciam em osteoblastos. Estes últimos são responsáveis pelo crescimento ósseo e reparação de fraturas. Por outro lado, o endóstio está localizado na cavidade interna dos ossos esponjosos e é composto por uma camada de células osteogênicas achatadas que revestem o canal medular, canais de Havers e de Volkmann. As principais funções tanto do endóstio quanto do perióstio são a nutrição do tecido ósseo e o fornecimento de novos osteoblastos para promover o crescimento e a recuperação óssea (2). A tíbia, em conjunto com a fíbula, compõe a estrutura óssea da perna. Em termos de sua forma, esses ossos apresentam notáveis diferenças: a fíbula é mais delgada e menos resistente, percorrendo a margem lateral da tíbia. Entre eles, há um espaço interósseo distinto. A contribuição principal da tíbia ocorre na formação da articulação femorotibiopatelar, como destacado por Dyce, Wensing e Sack (3), assim como por König e Liebich (5). Na perspectiva anatômica, a porção superior da tíbia consiste em dois côndilos, cada um se articulando com os côndilos do fêmur. Dentro do contexto clínico, pontos de referência relevantes incluem a tuberosidade da tíbia e sua extensão, a crista. A diáfise da tíbia possui três faces: a face medial é plana e encontra-se abaixo da pele, enquanto a face caudal exhibe sulcos para a fixação muscular. Uma fratura pode ser definida como a ruptura da cortical óssea. Classificada como completa quando afeta ambas as corticais e quando afeta apenas uma das corticais, é denominada incompleta. Essas lesões geralmente comprometem a função locomotora, além de prejudicar o aporte sanguíneo e causar lesões nos tecidos moles adjacentes (4). Existem diversas bases para classificar as fraturas, todas úteis para sua descrição. Inicialmente, em relação à localização anatômica, elas podem ser classificadas como diafisárias (proximais, mediais e distais), metafisárias, fisárias (ou fiseais), epifisárias, condilares e intercondilares. Quanto ao deslocamento dos segmentos ósseos, direção e número de linhas de fratura,

possibilidade de reconstrução e grau de exposição ao meio externo, as fraturas podem ser classificadas de outras maneiras. Fraturas abertas são aquelas que expõe o osso ao meio exterior, por exemplo, apresentam maior contaminação, retardo na consolidação óssea e complicações se comparadas às fraturas fechadas (4,8). Os ossos longos são submetidos a forças tanto fisiológicas (próprio organismo) quanto não fisiológicas, incluindo a sustentação do peso, a contração muscular, a atividade física e acidentes, como quedas e colisões e ferimentos por armas de fogo (9,10). Diversos fatores podem levar a fraturas por trauma direto, incluindo doenças que enfraquecem os ossos ou lesões por repetição de movimentos (4,9,10). Cada osso manifesta um limite de elasticidade específico, determinando sua capacidade de resistir a impactos direcionados a ele, bem como sua habilidade de absorver energia. A título de ilustração, é possível contrapor o osso cortical ao osso esponjoso: o osso cortical exibe um nível superior de elasticidade, conferindo-lhe maior capacidade de suportar estresse antes de ceder. Em contraste, o osso esponjoso possui maior capacidade de tolerar tensão, permitindo-lhe absorver uma quantidade mais significativa de energia (11). As fraturas completas são categorizadas universalmente com base na orientação da(s) linha(s) que as atravessam. Elas podem ser transversais, oblíquas (abrangendo categorias curtas, médias e longas) ou em formato espiral, assim como múltiplas também conhecidas como cominutivas, podendo ser redutíveis ou irredutíveis (Figura 02). Nas fraturas transversais, a linha da fratura se posiciona de forma perpendicular ou transversal ao eixo longo do osso, mantendo uma inclinação de até 10 a 15 graus. Quando a inclinação ultrapassa esse intervalo, a fratura é classificada como oblíqua curta (<45 graus) ou longa (>45 graus). Fraturas em espiral, por sua vez, representam uma variante das fraturas oblíquas longas, apresentando um padrão em espiral ao longo do eixo longitudinal do osso (12). Dentre os ossos longos mais acometidos destaca-se uma maior incidência dos membros pélvicos, quando comparados aos membros torácicos, sendo o fêmur o mais acometido seguido pela tíbia e fíbula e o menos acometido é o metacarpo (7,13,14). Essa diferença pode ser atribuída à tendência dos animais de protegerem a região da cabeça durante eventos traumáticos, é importante destacar que entre os problemas ortopédicos mais comuns em animais de companhia, as fraturas de ossos longos apresentam a maior incidência (7,14,15,16). Os felinos mais acometidos por fraturas são os sem raça definida (SRD) seguido por MaineCoon e Persa (14). Já com relação a idade os mais afetados são os filhotes, animais até 12 meses de idade (17). Os filhotes apresentam uma maior incidência devido a sua fase de crescimento e ossos mais frágeis, pouca habilidade para desviarem do trauma e ossos em crescimento (13,18,19). Os sinais clínicos podem variar dependendo da área afetada e do tipo de fratura ocorrida. O paciente pode manifestar claudicação com ou sem suporte do membro, inchaço, dor, rubor, calor, edema, hemorragia e a sensação de crepitação, conforme observado por Fossum (8). A avaliação do sistema musculoesquelético em pacientes que sofrem lesões traumáticas agudas ou crônicas, bem como aquelas provenientes de distúrbios degenerativos ou condições sistêmicas progressivas, pode se revelar um desafio. A detecção de lesões simultâneas, particularmente aquelas originárias de trauma, deve ser identificada e tratada de maneira precoce. A presença de dor pode dificultar a cooperação do paciente durante o exame, dificultando a avaliação e a obtenção de um diagnóstico preciso da lesão. Além disso, a sobreposição de sintomas clínicos, especialmente em casos crônicos envolvendo alterações sistêmicas, juntamente com a possível falta de conhecimento e experiência do avaliador, também pode prejudicar a condução e interpretação adequada do exame ortopédico (12). A radiografia permanece como a ferramenta de imagem mais frequentemente empregada na avaliação de fraturas na medicina veterinária. Para uma avaliação adequada de possíveis fraturas, são cruciais duas projeções ortogonais da área em questão. Apenas uma única projeção pode ser inadequada para uma análise completa dos fragmentos da fratura, levando a conclusões incorretas e potencialmente prejudiciais. Em certos casos, projeções oblíquas podem ser

requeridas para identificar fraturas sutis ou complexas. Quando o deslocamento é mínimo, é necessário que a linha de fratura esteja paralela ao feixe de raios-X para garantir a visualização da região de fratura radiotransparente (20). A seleção da técnica depende do tipo de fratura, sua localização, dimensões, temperamento, idade do animal, grau de cooperação do mesmo e das considerações econômicas do proprietário (21). Atualmente, há várias técnicas disponíveis para a realização da osteossíntese, tais como cerclagens, pinos intramedulares, placas ósseas e parafusos, fixação esquelética externa e, em alguns casos, a combinação de uma ou mais destas técnicas (22). O tratamento das fraturas ósseas busca alcançar a cicatrização, bem como restabelecer a função do osso afetado e dos tecidos moles, visando à obtenção de uma aparência estética satisfatória e à melhoria da qualidade de vida dos animais que passaram por trauma (8). É essencial que o cirurgião esteja familiarizado com a técnica recomendada, garantindo uma implantação eficaz dos materiais, proporcionando resistência contra uma variedade de forças, incluindo tração, estiramento, rotação, deslizamento, compressão e forças intrínsecas (23). A fixação de fraturas em ossos longos por meio de placas e parafusos tem sido um procedimento clássico para cães e gatos, envolvendo a abordagem cirúrgica aberta tradicional. Essas abordagens cirúrgicas permitem uma visão direta da fratura, o que facilita consideravelmente o realinhamento e a colocação dos fragmentos ósseos, além dos implantes. Entretanto, é importante destacar que esse método é invasivo e pode aumentar o risco de trauma causado pelo procedimento, potencialmente prolongando o tempo de cirurgia e elevando a possibilidade de infecções pós-operatórias (12). Recentes avanços no tratamento de fraturas têm se concentrado em reduzir o trauma cirúrgico por meio de técnicas menos invasivas. Uma dessas abordagens é a aplicação percutânea de placas e parafusos, que se alinha bem com a filosofia da osteossíntese biológica. Essa abordagem é conhecida como Osteossíntese Minimamente Invasiva com Placa, ou simplesmente MIPO. Nesse método, a incisão cirúrgica é minimizada e os implantes são colocados de maneira mais delicada, buscando preservar ao máximo a integridade dos tecidos circundantes. Isso não apenas reduz o risco de complicações inerentes à cirurgia, mas também acelera o processo de recuperação pós-operatória (10,24,25,26,27). A técnica conhecida como MIPO (Osteossíntese Mínima Invasiva Percutânea) é caracterizada pela redução da fratura de forma fechada e indireta, seguida pela aplicação de uma placa óssea por meio de pequenas incisões na pele, realizadas nas extremidades do osso longo fraturado (28,29). Esta técnica apresenta uma diminuição do risco potencial de contaminação intraoperatória na região da fratura, a redução do trauma iatrogênico, uma duração cirúrgica mais breve e um período mais curto para a consolidação óssea. Uma vez que o hematoma da fratura, que naturalmente contém propriedades osteogênicas, não é retirado ou perturbado de maneira significativa durante a cirurgia, acredita-se que a formação de calo ósseo seja acelerada após procedimentos de MIPO (12). Estudos realizados em cadáveres demonstraram que a circulação periosteal perfurante é preservada de maneira consideravelmente mais ampla ao utilizar técnicas de MIPO em comparação com abordagens convencionais o que poderia aumentar o estímulo à formação do calo ósseo (30). A execução da técnica de MIPO requer um sólido entendimento da anatomia local e da biomecânica envolvida nas fraturas e no processo de consolidação óssea. É uma abordagem desafiadora que exige treinamento apropriado para garantir sua realização com excelência (31). A consolidação óssea de uma fratura pode ocorrer de forma primária ou secundária. Na consolidação primária, a formação do tecido ósseo acontece diretamente no local da fratura, por meio da deposição do tecido ósseo lamelar, sem a formação do calo ósseo. De acordo com Coris et al. (32), para tal evento ocorrer, é fundamental que as extremidades ósseas estejam a uma proximidade menor que 2% do espaço inicial ao final da osteossíntese. Por outro lado, a consolidação óssea secundária é composta por quatro etapas: inflamação, formação de tecido de granulação, formação do calo ósseo e remodelamento. Na fase inflamatória, o hematoma inicial

envia sinais que ativam a cascata inflamatória, recrutando células inflamatórias e plaquetas. Essas células secretam citocinas (interleucina 1 e 6) e fatores de crescimento (fator de crescimento derivado de plaquetas e fator de crescimento transformador-1), que estimulam o recrutamento, migração e invasão de células-tronco mesenquimais multipotentes no local da fratura, além de facilitar a angiogênese (32). É importante destacar que as células mesenquimais multipotentes possuem a capacidade de se diferenciar em diversos tipos celulares, como fibroblastos, condroblastos, osteoblastos e osteoclastos (32), o que predispõe à formação do tecido de granulação. Esse tecido, segundo Fossum (8), posteriormente, será substituído por um tecido conjuntivo fibroso e fibrocartilagem. O hematoma inicial da fratura contém fatores de crescimento osteogênico, como a proteína morfogenética óssea, que induzem a transformação de células mesenquimais indiferenciadas em condroblastos e osteoblastos durante a embriogênese, crescimento, maturidade e consolidação (8, 33). É importante destacar que os osteoblastos são responsáveis pela formação óssea e, para isso, é fundamental o suprimento sanguíneo adequado para garantir o correto fornecimento de oxigênio, nutrientes e componentes celulares (32). Inicialmente, o calo ósseo é formado por condroblastos e fibroblastos, resultando em um tecido fibrocartilaginoso semirrígido. Posteriormente, o calo ósseo se torna mineralizado por mediação dos osteoblastos, que formarão a matriz óssea mineralizada. Por fim, a remodelação óssea é realizada pelos osteoclastos, que convertem o calo irregular em tecido ósseo lamelar (32).

RELATO DE CASO:

O paciente felino, pelo curto brasileiro, com 7 meses de idade, fêmea, foi atendido no dia 04/10/2022, após queda de 5 metros e não apoiar o membro esquerdo no chão. A paciente foi encaminhada para atendimento clínico geral, devido ao quadro de urgência. Assim, foi realizado exame físico geral, onde a temperatura retal aparecia em 38,7°C, palpação abdominal sem alterações ou dor, mucosas normocoradas, linfonodos sem alterações e em inspeção de cavidade oral não se notou lesão ou resquício de sangue. Após avaliação dos membros pélvicos, além da paciente não estar apoiando o membro, foi constatada dor intensa a palpação do mesmo e de imediato foi iniciado protocolo analgésico com cloridrato de tramadol na dose de 2mg/kg subcutâneo e Maxicam® 0,2% na dose de 0,1mg/kg também subcutâneo assim como prescrição para casa e solicitação de exame de imagem (radiografia). No raio x foi constatada uma fratura segmentar, cominutiva em terço médio de tíbia (Figura 1), as demais estruturas ósseas se encontravam preservadas. Observadas imagens radiográficas que evidenciaram processo inflamatório em tecidos moles. Animal foi encaminhado para o especialista na área ortopédica. Sendo assim, foram realizados exames pré-operatórios (hemograma completo e bioquímica) com resultados dentro da normalidade. O plano escolhido para essa fratura foi de uma osteossíntese minimamente invasiva. O animal foi posicionado em decúbito lateral esquerdo e, em toda a região do membro pélvico esquerdo, após tricotomia, recebeu uma solução de clorexidina a 2%, a fim de realizar a antisepsia da região. Em seguida foram colocados os panos de campo e enfaixamento da região distal do membro com atadura estéril. Iniciou-se a cirurgia com duas incisões, uma em cada extremidade epifisária da tíbia (proximal e distal), em seguida foi realizada a dissecação da fáscia respeitando o trajeto dos vasos safenos mediais e deslocando cranialmente o músculo cranial tibial. Através de um túnel epiperiosteal a placa foi inserida e deslizada até o fragmento proximal, neste momento foi avaliado o molde da placa em relação a tíbia e assim foi retirada e moldada; com o auxílio de pinças espanholas e com um fio de Kirschner foi estabilizada a placa no osso distal e proximal (Figura 2). Em seguida foi realizada perfuração do fragmento nas extremidades epifisárias utilizando um guia de broca 2.0 mm e uma broca de 1.8 mm. Após as perfurações foram introduzidos os parafusos distais e proximais, onde se fixaram 2 parafusos em cada extremidade epifisária. Em seguida foi feita uma sutura contínua simples

na musculatura com fio PDX (polidiaxinona) 3.0, subcutâneo com sutura contínua simples e pele, com fio de nylon 2.0 com pontos simples em X. Ao término da cirurgia foi realizado um exame radiográfico a fim de constatar o posicionamento correto da placa (Figura 3). No dia seguinte, após a cirurgia, o animal já se encontrava caminhando. O felino voltou para a avaliação após 7 meses e nesse pode-se observar uma boa evolução na cicatrização óssea na radiografia.

DISCUSSÃO:

No caso relatado, o animal tinha 7 meses, o que está em concordância com os autores Martins e Serafini (17), que relatam uma maior incidência em animais em seu primeiro ano de vida. A respeito das raças mais afetadas os autores Chitolina et al. (14), relata que o SRD, Mainecoon e o siamês são os mais acometidos, porém no relatado a raça do felino atendido era o pelo curto brasileiro. Ao examinar os membros pélvicos, pôde-se observar que o felino não conseguia apoiar o membro afetado, foi constatado também a presença de dor intensa a apalpação. O que está de acordo com o mencionado por Fossum (8), este menciona que os sinais clínicos podem variar dependendo da área afetada e do tipo de fratura ocorrida. Podendo apresentar claudicação com ou sem suporte do membro, inchaço, dor, rubor, calor, edema, hemorragia e a sensação de crepitação. Segundo Minto e Dias (12) presença de dor pode dificultar a cooperação do paciente durante o exame, dificultando a avaliação e a obtenção de um diagnóstico preciso da lesão. Por isso é importante a realização de exame de imagem como o raio-x. Para fechar o diagnóstico de fratura, e para melhor avaliar as estruturas afetadas foi solicitado a realização de radiografia. Nesta pôde-se observar uma fratura segmentar cominutiva em terço médio da tíbia. Esta classificação está de acordo com o escrito por Minto e Dias (12), as fraturas podem ser classificadas como transversais, oblíquas (abrangendo categorias curtas, médias e longas) ou em formato espiral, assim como múltiplas também conhecidas como cominutivas, podendo ser redutíveis ou irredutíveis, sendo mais comum fratura de ossos longos. De acordo com Guirelli (20), a radiografia permanece como o exame de imagem de eleição, para uma avaliação adequada de possíveis fraturas, e são cruciais duas projeções ortogonais da área em questão. Este achado está de acordo com o realizado no caso relatado. Com a realização do raio x foi possível observar presença de fratura na tíbia, que segundo os autores Vidane et al. (13), Souza et al. (7) e Chitolina et al. (14), os ossos mais afetados são os pélvicos, especificamente, o fêmur, seguido por tíbia e fíbula e metacarpo por último. Já em trabalhos publicados pelos autores Fré, Marques e Alievi (15), Libos (16) e Chitolina et al. (14) estes justificam que o grande número de fraturas pélvicas está relacionado à tendência dos animais de protegerem a região da cabeça durante eventos traumáticos. Para o tratamento, o cirurgião optou pela técnica de osteossíntese minimamente invasiva com placa (MIPO), sua escolha ocorreu baseada nos achados na literatura. Os autores Minto e Dias (12), relatam suas vantagens que incluem a diminuição do potencial risco de contaminação durante a cirurgia na área da fratura, a redução do trauma causado pela intervenção cirúrgica, a diminuição do tempo necessário para a cirurgia e um período de consolidação óssea mais curto. Isso ocorre porque, ao contrário de abordagens cirúrgicas mais invasivas, o hematoma da fratura, que naturalmente contém propriedades osteogênicas, não é removido ou perturbado de forma significativa durante a cirurgia. Acredita-se que essa preservação do hematoma contribua para acelerar a formação do calo ósseo após os procedimentos de MIPO. Já o procedimento cirúrgico relatado envolveu a criação de duas incisões, uma em cada extremidade da tíbia (proximal e distal). A fásia foi dissecada, seguindo o trajeto dos vasos safenos mediais, e o músculo cranial tibial foi deslocado cranialmente. Uma placa foi inserida através de um túnel no perióstio e deslizada até o fragmento proximal, sendo moldada de acordo com a tíbia. A placa foi estabilizada no osso distal e proximal usando pinças espanholas e um fio

de Kirschner. Perfurações foram feitas nas extremidades da tíbia com uma broca e, em seguida, parafusos foram inseridos em cada extremidade. A musculatura foi suturada com fio PDX 3.0, o tecido subcutâneo recebeu sutura contínua simples e a pele foi fechada em forma de “X”. O que está em concordância com o relatado por Guiot e Déjardin, (28) e Robinson et al. (29), sobre a técnica de MIPO.

Figura 1- Radiografia da tíbia, onde foi constatada uma fratura segmentar, cominutiva em terço médio de tíbia

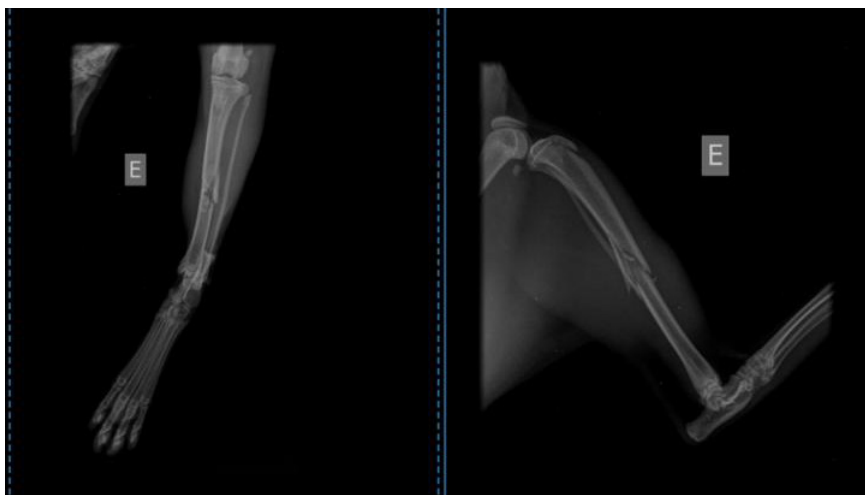
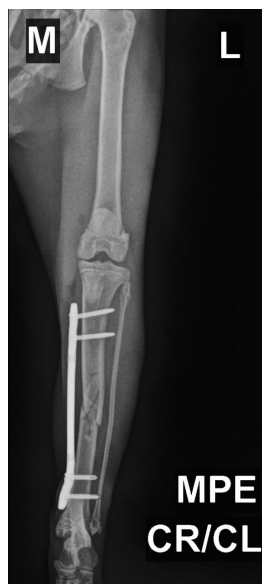


Figura 2 - Inserção da Placa Ponte

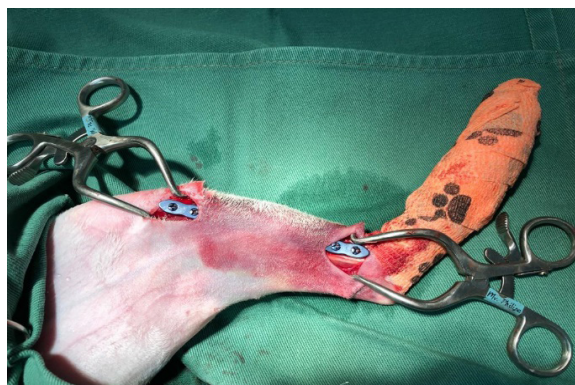

Figura 3 – Radiografia de pós-operatório imediato, projeção médio-lateral



CONSIDERAÇÕES FINAIS:

Observou-se no presente relato que a técnica de MIPO, mostrou ser uma excelente opção de tratamento em felinos com fraturas de tíbia, mesmo em animais em fase de crescimento, nos primeiros 12 meses de vida. A realização do exame de raio-x pré e pós-operatório se demonstrou indispensável, já que, através dele foi possível avaliar a extensão da fratura, e confirmar que as placas de sustentação foram colocadas na posição correta.

ABSTRACT

Fractures are among the main orthopedic problems present in the routine of Veterinary Medicine. This work aimed to report a case of a female feline, Brazilian shorthair, vaccinated, 7 months old who underwent minimally invasive osteosynthesis surgery due to a tibial fracture caused by a fall of 5 meters. The technique known as MIPO (Minimal Invasive Percutaneous Osteosynthesis) is described by reducing the fracture in a closed and indirect way without manipulating the fracture focus, followed by the application of a bone plate through small incisions in the skin, carried out at the ends of the fractured long bone. A feline that had fallen was sent to clinical care due to an emergency. After evaluating the pelvic limbs, in addition to the patient not supporting the limb, intense pain was noted upon palpation of one of the limbs and, an analgesic protocol was immediately started. The x-ray revealed a segmental, comminuted fracture in the middle third of the tibia. Therefore, pre-operative tests were carried out (complete blood count and biochemistry) with results within normal limits. The plan chosen for this type of fracture was a minimally invasive osteosynthesis. It should be noted in this report that the MIPO technique is an excellent treatment option for felines with tibial fractures, even in animals in the growth phase, in the first 12 months of life.

Keywords: MIPO. Surgery. Fracture

AGRADECIMENTOS:

Agradeço à instituição de ensino UNIFESO – Serra dos Órgãos que me proporcionou o melhor ensino que eu pude ter, e à todos os funcionários que de alguma forma estiveram comigo nessa caminhada.

REFERÊNCIAS:

- Rose J, Gamble JG. *Marcha humana*. 2ªed. São Paulo: Editorial Premier; 1998.
- Junqueira LC, Carneiro J. *Histologia básica*. 13ªed. Rio de Janeiro: Guanabara Koogan, 2017.
- Dyce KM, Wensing CJG, Sack WO. *Tratado de anatomia veterinária*. 4ªed. Rio de Janeiro: Elsevier, 2010. P. 193-194, 813.
- Piermattei DL, Flo GL, Decamp CE. *Ortopedia e tratamento das fraturas dos pequenos animais*. 4ªed. São Paulo: Manole, 2015. P. 29-40.
- Konig HE, Liebich HG. *Anatomia dos animais domésticos: texto e atlas colorido*. 6ªed. Porto Alegre: Art-med, 2016. P. 8-23, 237-239, 258-259.
- Judas F, Palma P, Falacho IR, Figueiredo H. *Estrutura e dinâmica do tecido ósseo*. 51f. Dissertação [Mestrado em Ortopedia e Traumatologia] - Faculdade de Medicina da Universidade de Coimbra, Coimbra; 2012.
- Souza MMD, Rahal SC, Padovani CR, Mamprim MJ, Cavinil JH. *Afecções ortopédicas dos membros pélvicos em cães: estudo retrospectivo*. *Ciência Rural*. 2011; 41(5): 852-857.

- Gutiérrez LG. Osteossíntese minimamente invasiva com placa em cães e gatos. 39f. Trabalho de conclusão de Curso [Graduação em Medicina Veterinária] - Universidade Federal do Rio Grande do Sul; 2012.
- Harari J. Treatments for feline long bone fracture. *The Veterinary Clinics of North America: Small Animal Practice*. 2002; 32(4): 927-947.
- Hudson CC, Pozzi A, Lewis DD. Minimally invasive plate osteosynthesis is: Applications and techniques in dogs and cats. *Veterinary and Comparative Orthopaedics And Traumatology*. 2009; 3(22): 175-182.
- Radasch RM. Biomecânica do osso e fraturas. *Clínicas Veterinárias da América do Norte: Prática de Pequenos Animais*. 1999; 29(5): 1045-107.
- Minto BW, Dias LGGG. *Tratado de Ortopedia de Cães e Gatos*. 1ªed. Editora MEDVET, 2022. P. 126.
- Vidane AS, Elias MZJ, Cardoso JMM, Come JASS, Harun M, Ambrósio CE. Incidência de fraturas em cães e gatos da cidade de Maputo (Moçambique) no período de 1998-2008. *Ciência Animal Brasileira*. 2014; 15(4): 490-494.
- Chitolina T, Schons LC, Dunker EC, Santos AA, Serafini GMC. Fraturas apendiculares em cães e gatos: casuística. *Ciência Animal*. 2022; 32(1): 45-54.
- Fré JC, Marques SMT, Alievi MM. Fratura em linha de crescimento de cães e gatos: Revisão. *Publicações em Medicina Veterinária e Zootecnia*. 2016; 10(11): 826-834.
- Libos MH, Santos TC, Silva CB, Ramos MC, Souza AE, Cavalcanti GAO. Estudo respectivo das fraturas e luxações ocorridas em cães e gatos em Pelotas - RS no primeiro semestre de 2018. In: XXVII Congresso de iniciação científica, 2015; Atibaia, SP.
- Martins TS, Schmitt B, Serafini GMC. Fraturas apendiculares em cães e gatos: métodos de tratamento e desfechos. *Ciência Animal*. 2023; 33(1): 79-85.
- Minar M, Hwang Y, Park M, Kim S. Retrospective study on fractures in dogs. *Journal Biomedical Research*. 2013; 14(3): 140-144.
- Libardoni RN, Serafini GMC, Oliveira C, Schimites PI, Chaves RO, Feranti JPS, et al. Appendicular fractures of traumatic etiology in dogs: 955 cases (2004-2013). *Ciência Rural*. 2016; 46(3): 542-546.
- Ghirelli C. *Diagnóstico de radiologia veterinária*. 6ªed. Rio de Janeiro: Elsevier, 2021. P. 628.
- Giordano PP, Padilha Filho JG, Lolli JRJ. Haste intramedular bloqueada modificada aplicada ao fêmur. Estudo clínico e experimental em cães. *ARS VETERINARIA*. 2006; 22(3): 184-191.
- Dallabrida AL, Schosseler JEV, Aguiar ES, Amendola GF, Silva JHS, Soares JMD. Análise Biomecânica Ex vivo de Dois Métodos de Osteossíntese de fratura Diafisária Transversal em Fêmur de cães. *Rev. Ciência Rural*. 2005; 35(1): 116- 120.
- Dallabrida AL. Osteossíntese femural em cães através de transfixação esquelética interna: proposição de técnica. 53f. Dissertação [Mestrado em Medicina Veterinária] - Universidade Federal de Santa Maria; 2004.
- Krette C, Müller M, Miclau T. Evolution of minimally invasive plate osteosynthesis (MIPO) in the femur. *Injury*. 2001; 32(3): 14-23.
- Schmökkel HG, Hurter K, Schawalder P. Percutaneous plating of tibial fractures in two dogs. *Veterinary and Comparative Orthopaedics and Traumatology*. 2003; 16: 191-195.

- Schmökel H, Stein S, Radke H. Treatment of tibial fractures with plates using minimally invasive percutaneous osteo-synthesis in dogs and cats. *Journal of Small Animal Practice*. 2007; 48: 157-160.
- Bavonratanavech S, Babst R, Tong GO. History and evolution of minimally invasive plate osteosynthesis. 2ed. Stuttgart: Georg Thieme Verlag, 2012. P. 5-11.
- Guiot LP, Déjardin LM. Prospective evaluation of minimally invasive plate osteosynthesis in 36 nonarticular tibial fractures in dogs and cats. *Veterinary Surgery*. 2011; 40(2): 171-182.
- Robinson WP, Knowles TG, Barthelemy R, Parsons KJ. Perceptions of minimally invasive osteosynthesis: A 2018 survey of orthopedic surgeons. *Veterinary Surgery*. 2020; 49: 163-170.
- Garofolo S, Pozzi A. Effect of plating technique on periosteal vasculature of the radius in dogs: a cadaveric study. *Veterinary Surgery*. 2013; 42: 255-261.
- Schmierer PA, Pozzi A. Diretrizes para abordagens cirúrgicas para osteossíntese de placas minimamente invasivas em gatos. *Ortopedia Veterinária e Comparada e Traumatologia*. 2017; 30(4): 272-278.
- Coris JGF, Rahal SC, Murakami VY, Maia SR, Dias FGG. Osteossíntese minimamente invasiva com placa: revisão de literatura. *Revista Científica de Medicina Veterinária*. 2018; 15(31).
- Serafini GMC, Schmitt B, Libardoni RN, Garcia EFV, Sprada AD, Dalmolin F, Miller DCM, Schossler JEW. Osteossíntese biológica em tíbia de cão com aplicação de fixador esquelético externo: relato de caso. *Revista Acadêmica Ciência Animal*. 2014; 12(1): 45-50, 2014.

OTITE MÉDIA RECIDIVANTE SECUNDÁRIA À MÁ-FORMAÇÃO DE CONDUTO AUDITIVO EM UM CANINO DA RAÇA PUG – RELATO DE CASO

**Pollyana de Souza Pimenta¹; Bethânia Ferreira Bastos²; Alfredo Artur Pinheiro Junior²;
Tatiana Didonet Lemos²; Rafaella Corte Real³**

RESUMO

A otite média em cães é uma complicação comum, sendo muitas vezes consequência de um quadro de otite externa crônica. Esta pode estar associada a alterações anatômicas, como a atresia de canal auditivo, que pode ser congênita ou traumática. A escolha pelo procedimento cirúrgico deve ser fundamentada em diversos fatores, como a localização da atresia, o grau de alterações no conduto auditivo, a presença ou a ausência de otite média, sinais neurológicos e da cronicidade das lesões. O objetivo deste trabalho é relatar o caso de um canino, Pug, fêmea, de 8 anos, que foi diagnosticado com otite média recidivante, secundária à má-formação de conduto auditivo. O animal tinha histórico de otite crônica, com dor e secreção bilateral, irresponsiva aos tratamentos adotados. Além disso, a paciente era atópica e tinha hipotireoidismo controlado. Após a realização de exames complementares, como citologia otológica, fibroscopia e tomografia computadorizada de crânio, foi concluído o diagnóstico de discreta otite externa bilateral e acentuada otite média esquerda, associada à possível atresia do canal auditivo. Foi então indicada abordagem cirúrgica com a retirada do conduto auditivo esquerdo. A cirurgia foi satisfatória e o animal teve um pós operatório tranquilo, sem intercorrências. Notou-se uma evolução positiva do quadro. Tal relato ressalta a importância da realização de exames mais rebuscados em casos de otites crônicas recidivantes, como fibroscopia e tomografia computadorizada. Assim, há o estabelecimento de um diagnóstico mais assertivo e definitivo, possibilitando a correta abordagem diagnóstica, assegurando um melhor prognóstico e qualidade de vida para o animal.

Palavras-chave: Otite crônica. Má-formação. Cão.

INTRODUÇÃO:

O ouvido está dividido em três partes: o ouvido externo, o ouvido médio e o ouvido interno. O ouvido externo é formado pela orelha e pelo meato acústico externo. O ouvido médio consiste na cavidade do tímpano, a membrana timpânica e três ossículos com ligamentos e músculos associados. A cavidade do ouvido médio está ligada à faringe por meio da tuba auditiva. O ouvido interno inclui a cóclea e os canais semicirculares e está circundado pela parte petrosa do osso temporal. Esta consiste de um labirinto membranoso e um ósseo. O ouvido interno é um órgão tanto para audição como para equilíbrio, enquanto o ouvido externo e o ouvido médio representam um aparelho coletor e condutor de som (1). A otite resulta em qualquer inflamação do conduto auditivo, com numerosos agentes etiológicos envolvidos e fatores predisponentes que se relacionam com a infecção em cães e gatos (2). Possui etiologia multifatorial envolvendo causas primárias, predisponentes ou perpetuantes. As causas primárias são representadas por dermatopatias do revestimento epitelial do conduto auditivo, a exemplo da atopia, parasitas e disqueratoses.

1 Discente em Medicina Veterinária do UNIFESO – pollyspimenta@hotmail.com

2 Docente do curso de Medicina Veterinária do UNIFESO – bethaniabastos@unifeso.edu.br;
alfredoarturjunior@unifeso.edu.br

3 Médica Veterinária Autônoma – vetrafaellacortereal@gmail.com

Os fatores predisponentes correspondem a alterações anatômicas e fisiológicas do canal auditivo, como excesso de dobras cutâneas, orelhas pendulares, excesso de pelos e neoplasias. Os fatores perpetuantes incluem principalmente manipulação incorreta do conduto auditivo pelos tutores dos cães e a multiplicação desordenada de bactérias e leveduras no conduto e em estruturas anexas do ouvido (3). A ventilação inadequada em orelhas pendulares resulta essencialmente na diminuição do ar em circulação das mesmas. Desta forma, ocorre aumento da temperatura e retenção da umidade no canal auditivo, criando um ambiente favorável para a proliferação bacteriana (4). Deve-se suspeitar de uma otite média, quando se tem uma otite externa crônica ou recidivante que não melhora com o tratamento instituído. Na observação otoscópica do canal auditivo canino, a visualização de uma ruptura do tímpano leva ao diagnóstico, porém a existência de um tímpano intacto não exclui a presença de otite média, devido à rápida cicatrização da membrana timpânica (5). Raças que possuem condutos tortuosos e longos possuem predisposição à doença devido a um ambiente mais favorável à instalação de fatores primários e perpetuantes (6). A atresia de canal auditivo pode ser originada de forma congênita ou traumática (7). A escolha da realização do procedimento cirúrgico deve ser fundamentada em diversos fatores, entre eles a localização da atresia, o grau de alterações no conduto auditivo externo, a presença ou a ausência de otite média, sinais neurológicos e da cronicidade das lesões (8). Assim como a localização, os sinais clínicos da otite dependem da extensão, sendo observadas alterações como eritema, edema, descamação, cerume e crostas, alopecias, escoriações, inclinação e ato de balançar a cabeça, prurido e presença de dor, quando ocorre a palpação da cartilagem auricular ou da bula timpânica (9). O diagnóstico inicia-se com a anamnese, questionando o responsável sobre o início dos sinais clínicos, evolução do quadro, sazonalidade e respostas a tratamentos prévios (10). O exame citopatológico visa obter diagnósticos de lesões inflamatórias e neoplásicas sem a presença de arquitetura tecidual, e, quando não é possível chegar a uma conclusão, pode restringir os possíveis diagnósticos diferenciais (11). A fibroscopia ou vídeo-otoscopia é um método efetivo para visualização rápida e segura do conduto auditivo externo e da membrana timpânica e um procedimento útil no auxílio diagnóstico e prognóstico das desordens auriculares (12). A tomografia computadorizada é o exame de imagem mais útil para identificar e caracterizar anormalidades do crânio causadas por diversas moléstias, dentre as quais a otite média, otite interna, neoplasmas e colesteatoma aurais. Tais enfermidades se tornam diagnósticos diferenciais importantes (13). O plano terapêutico para a otite engloba um conjunto de passos: identificar e tratar fatores primários e predisponentes (quando possível); efetuar a limpeza do canal auditivo, retirando detritos e exsudados/corrimentos; efetuar terapêutica tópica; efetuar tratamento sistêmico (quando necessário); controlar os fatores perpetuantes; educar/treinar o cliente; avaliar a resposta ao tratamento através de retornos; instituir tratamento preventivo e de manutenção (quando necessário); reverter alterações patológicas crônicas (14). O prognóstico depende do reconhecimento precoce da doença e início imediato do tratamento levando a recuperação total do animal, caso contrário o paciente pode possuir alterações neurológicas permanentes (15). Em casos de otites médias crônicas, recorrentes e/ou não responsivas aos tratamentos farmacológicos é fundamental que se faça uma intervenção cirúrgica no paciente (16). Existem diversas técnicas cirúrgicas para o tratamento de patologias do conduto auditivo de cães, porém serão apresentadas as técnicas mais utilizadas e as mais comuns na clínica cirúrgica. São elas: ressecção da parede lateral do canal auditivo, ablação do canal auditivo vertical e ablação total do canal auditivo para otites externas e osteotomia lateral da bolha timpânica e osteotomia ventral da bolha timpânica para otites médias (17). O tratamento cirúrgico de ablação total do conduto auditivo é eficaz no tratamento da otite crônica não responsiva ao tratamento medicamentoso (18). Além da otite externa, outras indicações menos comuns para ablação total de conduto auditivo incluem trauma grave do canal auditivo, neoplasia, colesteatoma auditivo adquirido, malformações

congênitas do canal ou atresia, cirurgias mal sucedidas do canal auricular e avulsão do canal auricular (16). O presente trabalho tem como objetivo relatar o caso de um cão, fêmea, da raça Pug, 8 anos, que foi diagnosticado com otite média recidivante, secundária à má-formação de conduto auditivo.

RELATO DE CASO:

Em 16 de março de 2022, o canino da raça Pug, fêmea, 8 anos, 10 kg, foi levada para atendimento veterinário numa clínica situada em Niterói. A responsável queixou-se de secreção em ouvido esquerdo. Paciente já era acompanhada há anos pela mesma médica veterinária, tendo histórico de atopia e hipotireoidismo. Fazia uso contínuo de medicação anti-pruriginosa a base de oclacitinib (Apoquel®, 5,4 mg, a cada 24 horas) e levotiroxina sódica (200 mcg, a cada 12 horas), há aproximadamente dois anos. O quadro de otite era recidivante, especialmente em ouvido esquerdo, tendo sido realizados diversos tratamentos ao longo dos anos, em associação com os medicamentos direcionados para o controle da dermatite atópica. Segundo a tutora, a secreção otológica atual havia sido observada há uns 4 dias e o animal não parecia sentir dor ou qualquer desconforto. A cadela estava corretamente vacinada e vermifugada, além de fazer controle efetivo periódico contra pulgas e carrapatos. Ao exame clínico, o animal estava hidratado e com mucosas normocoradas. Não havia alteração em palpação abdominal ou ausculta cardio-pulmonar. Na avaliação otológica, com o uso de otoscópio veterinário, foi evidenciada moderada secreção mucosa em ouvido esquerdo, com leve hiperemia e sem odor. O ouvido direito estava dentro da normalidade. Neste momento, foi coletada secreção de ouvido esquerdo para citologia e cultura com antibiograma, com auxílio de um swab estéril. A análise citológica foi realizada ainda durante o atendimento, após coloração da lâmina com corante panótico rápido. Foram observados debris celulares e bactérias cocos em quantidade moderada (++), com raras leveduras sugestivas de *Malazessia*. A partir deste exame inicial, foi prescrito o uso oral de antiinflamatório não esteroidal, Meloxican (Meloxivet®, 1 mg, a cada 24 horas, por 3 dias), associado a limpeza otológica com solução aquosa específica para limpeza auricular (Surosolve®, 10 gotas no ouvido esquerdo, a cada 24 horas, até o resultado da cultura bacteriana). Seis dias após à coleta, a cultura e antibiograma de aeróbios ficou pronta, revelando a identificação da bactéria do gênero *Staphylococcus* (coagulase negativa). Tal bactéria foi sensível a Amicacina, Amoxicilina + Clavulanato, Cafalexina, Cefovecina, Ceftiofur, Ceftriaxona, Clindamicina, Cloranfenicol, Eritromicina, Azitromicina, Claritromicina, Rifampicina, Sulfametoxazol + Trimetoprim, Tetraciclina e resistente a Amoxilina, Ampicilina, Ciprofloxacino, Enrofloxacino, Gentamicina, Levofloxacino, Marbofloxacino, Neomicina, Penicilina, Tobramicina. Após este resultado, foi receitado para uso otológico, uma medicação manipulada, Cefalexina 0,35% + Lidocaína 1% + Dexametasona 0,1% + Cetoconazol 2%, pingar 0,2 ml nos ouvidos, 2 vezes ao dia, por 20 dias. Após, pingar 1 vez ao dia, por mais 20 dias. Por via oral, foi prescrito amoxicilina com clavulanato de potássio 250 mg, 1 (um) comprimido, de 12 em 12 horas, por 10 dias. Depois de três meses, a paciente foi levada mais uma vez na clínica, com histórico de otite bilateral. A responsável relata que desta vez havia secreção em ambos os ouvidos e que o animal aparentava ter dor e estava com a cabeça levemente inclinada para esquerda. Ao exame otológico, os dois condutos auditivos estavam hiperêmicos e com secreção, embora o ouvido esquerdo estivesse pior. Foi então coletado material para citologia otológica de ouvido direito e esquerdo. O resultado do exame revelou que no ouvido esquerdo havia estruturas leveduriformes compatíveis com *Malassezia pachydermatis*, debris celular e bactérias cocos. No ouvido direito havia debris celular e bactérias cocos. Assim, foi receitado para uso otológico, duas medicações manipuladas, Clorexidina 0,15% em três EDTA, preencher o conduto auditivo, massagear, aguardar 5 minutos e limpar com algodão; e Marbofloxacina 0,9% + Fluocinoloma 0,03% + Lecitina de

soja 0,5% em três EDTA, pingar 10 gotas nos ouvidos, a cada 24 horas, após prévia limpeza, por 21 dias. Fechar o canal com tampão de algodão seco e retirar após 1 hora. Foi prescrito o uso oral de Amoxicilina + Clavulanato 160mg manipulado, dar 1 dose, de 12 em 12 horas, por 14 dias; e Prednisona 5mg (uso humano), dar 1 comprimido, a cada 12 horas, por 7 dias. Após, dar 1 comprimido, a cada 24 horas, por mais 5 dias. Neste mesmo momento, optou-se em encaminhar o animal para atendimento especializado, para realização de uma fibro-otoendoscopia. Os episódios de otite recidivante, mesmo quando a dermatite atópica estava controlada, estavam sendo frequentes e havia a suspeita de colesteatoma. Na consulta, a dermatologista solicitou exames pré-operatórios de risco anestésico antes da anestesia para o procedimento de fibro-otoendoscopia e tomografia computadorizada de crânio. O ecocardiograma estava dentro da normalidade. Hemograma e bioquímica também estavam normais. A tomografia revelou discreta otite externa bilateral e acentuada otite média esquerda, associada à sugestiva proliferação inflamatória/epidermóide com extensão entre cavidade timpânica e ramo horizontal; osteomielite temporal secundária. Foi considerado como diagnósticos diferenciais base neoplásica/atresia. Recomendou-se a correlação com videofibroscopia e análise histopatológica para diagnósticos complementares. Demais achados tomográficos sugeriram doença articular degenerativa temporomandibular bilateral e assimetria ventricular correlacionada ao padrão racial e idade do paciente. Durante o exame de fibro-otoendoscopia, observou-se otite externa bilateral inflamatória, onde o provável fator primário seja alérgico. Foi sugerida triagem e manutenção clínica do quadro alérgico. Exame apresentou alteração anatômica importante em orelha externa esquerda como sugestivo na tomografia. Foi indicada abordagem cirúrgica, com a retirada do conduto auditivo esquerdo. Em agosto, o animal foi levado para avaliação com o cirurgião, que requisitou novos exames pré-operatórios. No exame de hemograma e bioquímica todas os parâmetros se encontravam dentro dos valores de normalidade. A cirurgia foi satisfatória e o animal teve um pós operatório tranquilo, sem intercorrências. Seis meses após a cirurgia, foi realizada uma radiografia de crânio, para acompanhamento da paciente. A radiografia revelou otite externa e média (crônica)-bilateral, palato mole prolongado e linfadenopatia regional. O cirurgião responsável justificou que por conta das diversas otites que o canino já obteve, é normal aparecer nas imagens espessamento do canal auditivo, que já considerado sugestivo de otite, mas não significa que ela tinha otite. O veterinário examinou o ouvido da paciente, o ouvido esquerdo que foi operado estava dentro da normalidade e o ouvido direito que apresentou no laudo como sugestivo de otite não apresentava alterações dignas de nota. Pôde-se concluir que não havia infecção ou inflamação. Por conta do protocolo, o veterinário sugeriu que após 6 meses fosse feito novamente a radiografia de crânio, para acompanhamento.

DISCUSSÃO:

O canino do relato era da raça Pug e foi diagnosticado aos 8 anos de idade com otite média recidivante, fato que corrobora com o relatado por Hardie, Linder e Pease (19); Travetti et al. (20), que afirmaram predisposição relacionada as raças Pug, Cocker Spaniel, Golden Retriever e sem raça definida (SRD). Este é um canino de raça braquiocefálica indo ao encontro ao que afirma Cole (21), que descreve que os cães da raça Pug e Bulldog Francês são duas raças braquiocefálicas que se destacam em apresentar alta incidência de otite média. A otite pode apresentar-se quanto patologia através de três fatores, sendo eles fatores primários, fatores predisponentes e fatores perpetuantes. No caso relatado, a otite média se deu devido a atresia de canal auditivo, que é uma má formação que se caracteriza como obstrução parcial ou total do canal auditivo e por isso categorizou-se como fator predisponente, além disso o canino apresentava atopia e hipotireoidismo, corroborando com Fontoura et al. (22), que ressaltam que as causas predisponentes

não iniciam diretamente a otite, porém aumentam o risco da ocorrência da doença e neste grupo se destaca causas relacionadas à anatomia e genética. Supõe-se que a causa originária da atresia relatada tenha sido originada de forma congênita. Isto corrobora quando comparamos com o descrito por Coomer e Bacon (7), que afirmaram que a atresia de canal auditivo pode ser originada de forma congênita ou traumática. O animal apresentou, até a realização dos exames complementares, sintomatologia relatada pelo tutor como secreção em ouvido esquerdo observada há uns 4 dias, que consolidou com o relato de Lucas e Giuffrida (23), que apontaram secreções aderidas à entrada do meato acústico externo como um dos sinais clínicos da doença. Tutor também relatou que o animal não parecia sentir dor ou desconforto, indo ao encontro de Fontoura et al. (22), que afirmam que sinais clínicos como prurido quando em fase inicial, podem passar despercebidos pelo tutor e pelo médico veterinário. Durante a realização do atendimento clínico, foi coletada secreção de ouvido esquerdo do paciente para citologia e cultura com antibiograma. Tal posicionamento foi condizente com o descrito por Gotthelf (24), que ressaltou que dentre os passos para fornecer um bom tratamento de otite externa e média está a realização de citologia e cultura bacteriana. Para um diagnóstico mais preciso, o paciente foi encaminhado para atendimento especializado com dermatologista, sendo um posicionamento condizente com Gotthelf (24), que afirma que o encaminhamento para um especialista dermatologista ou radiologista para uma tomografia computadorizada pode ser indicado em alguns casos. Com o auxílio de exames complementares, foi observada na tomografia otite externa bilateral, acentuada otite média em ouvido esquerdo e como diagnóstico diferencial a atresia de conduto auditivo. Recomendou-se a realização de métodos diagnósticos complementares como videofibroscopia e análise histopatológica, semelhante ao que disseram Trani, Lyra e Pietrolungo (25), que afirmam que o diagnóstico também se baseia em exames como tomografia, video-otoscopia e a realização de histopatologia para confirmação do diagnóstico. A fibro-otoendoscopia também revelou otite externa bilateral inflamatória e o exame apresentou alteração anatômica importante em orelha externa esquerda. Tais alterações e diagnóstico estão em conformidade com Custódio (26), que afirma que a otoscopia por vídeo também é de grande importância no diagnóstico das afecções de conduto auditivo, uma vez que possibilita uma imagem precisa do ouvido, sendo possível identificar a presença de secreções e alterações no canal. Com o resultado dos exames, concluiu-se que o animal do presente relato apresentava otite média recidivante, secundária à má-formação de conduto auditivo. Foi indicada a abordagem cirúrgica com a retirada do conduto auditivo esquerdo, indo ao encontro ao que afirma Gomes (16), que relatou que, em casos de otite média crônicas, recorrentes e não responsivas aos tratamentos farmacológicos, é fundamental a realização de uma intervenção cirúrgica no paciente. A ablação total do conduto auditivo foi o tratamento de escolha neste caso. Tal escolha teve como resultado um prognóstico positivo, o ouvido esquerdo que foi operado estava dentro da normalidade, não havia infecção ou inflamação, indo ao encontro ao que afirma Vieira et al. (18), que relatou que o tratamento cirúrgico de ablação total do conduto auditivo é eficaz no tratamento da otite crônica não responsiva ao tratamento medicamentoso.

CONSIDERAÇÕES FINAIS:

O canino relatado no estudo possuía 8 anos de idade quando foi diagnosticado com otite média secundária à má formação de conduto auditivo. O paciente era um cão, da raça Pug, braquiocefálico, onde é comum haver associação de fatores predisponentes e perpetuantes, como atopia, hipotireoidismo e até mesmo má formação. Tal fato reforça a necessidade de anamnese detalhada, além da realização de um bom exame físico geral do paciente, com o intuito de identificar a causa base da otite crônica para correta resolução do quadro. O estudo também esclareceu a importância dos exames complementares de imagem e

reforçou que a conduta clínica e conhecimento do médico veterinário sobre a eleição dos melhores exames complementares, como fibrotoscopia e tomografia, especialmente em casos recidivantes, sem resposta clínica satisfatória ao tratamento, é essencial. Dessa forma, é possível diminuir o risco de complicações secundárias e melhorar o prognóstico do paciente.

ABSTRACT

Otitis media in dogs is a common complication, often resulting from chronic otitis externa. This may be associated with anatomical changes, such as ear canal atresia, which may be congenital or traumatic. The choice of the surgical procedure must be based on several factors, such as the location of the atresia, the degree of changes in the ear canal, the presence or absence of otitis media, neurological signs and the chronicity of the lesions. The objective of this work is to report the case of an 8-year-old female Pug, who was diagnosed with recurrent otitis media, and secondary auricular canal malformation. The animal had a history of chronic otitis, with pain and bilateral secretion, unresponsive to the treatments adopted. Furthermore, the patient was atopic and had controlled hypothyroidism. After carrying out additional tests, such as otological cytology, fibrotoscopy and computed tomography of the skull, the diagnosis of mild bilateral otitis externa and marked left otitis media, associated with possible ear canal atresia, was concluded. A surgical approach was then indicated with the removal of the left ear canal. The surgery was satisfactory and the animal had a peaceful, uneventful post-operative period. A positive evolution of the situation was noted. This report highlights the importance of carrying out more detailed tests in cases of recurrent chronic otitis, such as fibrotoscopy and computed tomography. Thus, a more assertive and definitive diagnosis is established, enabling the correct diagnostic approach, ensuring a better prognosis and quality of life for the animal.

Keywords: Chronic otitis. Malformation. Dog.

REFERÊNCIAS:

- Getty R, Rosenbaum CE, Ghoshal NG, Hillmann DJ. Anatomia dos animais domésticos. 5ªed. Rio de Janeiro, RJ: Guanabara Koogan, 1986.
- Greene CE. Enfermidades infecciosas: perros y gatos. Local: Editora Interamericana; 1993.
- Gotthelf GN. Doenças do ouvido em pequenos animais. 2ªed. São Paulo: Roca; 2007. P. 356.
- Jackson H, Marsella R. BSAVA manual of canine and feline dermatology. England, 2012. 3ªed., P. 110-120.
- Machado VMMC. Otite externa canina: estudo preliminar sobre a otalgia e fatores associados. Dissertação [Mestrado em Ciências Veterinárias] - Curso de Medicina Veterinária, Universidade Lusófona de Humanidades e Tecnologias, Lisboa; 2013.
- Leite CAL. As otites de cães e gatos. Parte 1- Epidemiologia. Revistas cães e gatos; 2000; 15(93): 22-26.
- Coomer A, Bacon N. Primary anastomosis of segmental external auditory canal atresia in a cat. J. Feline Med. Surg, 2009; 11: 864 -868.
- Béraud R. Surgical management of 2 different presentations of ear canal atresia in dogs. Can. Vet. J; 2012; 53: 412-418.
- Medleau L, Hnilca KA. Otite Externa. In: Linda Medleau; Keith Hnilca. Dermatologia de Pequenos Animais Atlas Colorido e Guia terapêutico. São Paulo: Roca; 2003. P. 274-282.

- Lima, FMM. Malasseziose em cães e gatos. Trabalho de conclusão de curso [Graduação em Medicina Veterinária]- Centro Universitário da Grande Dourados, Cuiabá; 2011.
- Graça RF. Citologia para clínicos: como utiliza esta ferramenta diagnóstica. *Acta Scientiae Veterinariae*; 2007; 35: 267-269.
- Maniscalco CL, Aquino JDOD, Passos RFB, Bürger CP, Moraes PC. Emprego da vídeo-otoscopia no diagnóstico de otites externas de cães. *Ciência Rural*; 2009; 2454-2457.
- Greci V, Travetti O, Giancamillo M, Lombardo R, Giudice C, Banco B et al. Middle ear cholesteatoma in 11 dogs. *The Canadian Veterinary Journal*; 2011.
- Fonseca MP. Otite Externa Canina – Um estudo de caso retrospectivo sobre a etiologia e o perfil de suscetibilidade aos antimicrobianos. Dissertação [Mestrado em Ciências Veterinárias] - Curso de Medicina Veterinária, Universidade de Lisboa, Lisboa; 2018.
- Nelson RW, Couto CG. Medicina interna de pequenos animais. 5ªed. Elsevier; 2015. P. 1028-1035.
- Gomes CSGM. Tratamento Cirúrgico de Otites em cães: Indicações, Comparação das Técnicas e Complicações Pós-Cirúrgicas. Dissertação [Mestrado em Ciências Veterinárias] - Escola Universitária Vasco da Gama, Coimbra – Portugal, 2015.
- Fossum TW, Caplan ER. Cirurgia do Sistema Hemolinfático. In: Fossum TW. Cirurgia de pequenos animais. 4ª ed. Rio de Janeiro: Elsevier; 2014. P. 685 – 700.
- Vieira TO, Macambira CG, Cavalcante VMM, Benevides BCS, Lima DWF, Oliveira LP et al. Ablação total do conduto auditivo em cão com otite crônica. *Ciência Animal*; 2022; 30(2): 25–32.
- Hardie EM, Linder KE, Pease AP. Aural cholesteatoma in twenty dogs. *Veterinary Surgery*; 2008; 763-770.
- Travetti O, Giudice C, Greci V, Lombardo R, Mortellaro CM, Di GM. Computed tomography features of middle ear cholesteatoma in dogs. *Veterinary Radiology & Ultrasound*; 2010; 374-379.
- Cole LK. Primary secretory otitis media in Cavalier King Charles spaniels. *Veterinary Clinics: Small Animal Practice*; 2012; 1137-1142.
- Fontoura EG, Valle BDS, Costa AL, Capella SO, Félix SR, Mueller EM et al. Otite Externa em Pequenos Animais: Revisão de Literatura. *Revista Científica de Medicina Veterinária - Pequenos Animais e Animais de Estimação. Medvep*; 2014. P. 1-637.
- Lucas R, Giuffrida LA. Semiologia do Sistema auditivo. In: Feitosa FL. Semiologia veterinária: a arte do diagnóstico em cães, gatos, equinos, ruminantes e silvestres. 2ªed. São Paulo: Roca; 2008. Cap. 13. P. 613-622.
- Gotthelf LN. Diagnosis and treatment of otitis media in dogs and cats. *Veterinary Clinics: Small Animal Practice*; 2014; 469-487.
- Trani TV, Lyra NG, Pietroluongo B. Colesteatoma em cães: revisão de literatura / Cholesteatoma in dogs: literature review. *Revista de Educação Continuada em Medicina Veterinária e Zootecnia do CRMV-SP / Journal of Continuing Education in Animal Science of CRMV-SP. São Paulo: Conselho Regional de Medicina Veterinária*; 2019; 17(1): 8-14.
- Custódio CS. Otite Externa em Cães: revisão de literatura. Trabalho de Conclusão de Curso [Graduação em Medicina Veterinária]- Universidade Federal de Santa Catarina, Curitiba; 2019.

PERCEPÇÃO DA POPULAÇÃO BRASILEIRA SOBRE CONDIÇÕES HIGIÊNICO-SANITÁRIAS DE PRODUTOS DE ORIGEM ANIMAL

Fabiana de Souza Pereira¹; Flávia Aline Andrade Calixto²; Maria Eduarda Monteiro Silva²;
Thamara Dias Fernandes²; Alice Marqui de Carvalho³

RESUMO

Atualmente, as doenças transmitidas por alimentos (DTA), principalmente os de origem animal, têm ocorrido com bastante frequência, trazendo riscos para a saúde humana. Os principais microrganismos vinculados por alimentos são de origem bacteriana, tais como, a *Salmonella spp.*, *Bacillus cereus*, *Escherichia coli*, *Staphylococcus aureus*. Por isso é de suma importância o controle de qualidade dos alimentos, assim como seguir padrões de manipulação adequada para evitar riscos de contaminação. O objetivo desse projeto é avaliar a percepção dos consumidores as condições higiênico-sanitárias dos produtos de origem animal, assim como a importância da inspeção de alimentos através de participação voluntária por meio de pesquisa online. Foi desenvolvido um questionário composto por 24 perguntas fechadas, múltipla escolha. A partir da análise de dados conclui-se que das 913 respostas, 9,3% dos indivíduos não lavam a mão antes do preparo dos alimentos podendo gerar contaminação cruzada. Além disso, 9,4% dos participantes não sabem o que são selos de inspeção e 42% não verifica se os alimentos de origem animal possuem o selo, tendo em vista que, a grande maioria não sabe se o alimento é seguro, possuindo toda higiene adequada para a comercialização. Sendo notório que a ausência de conhecimento dos voluntários dessa pesquisa sobre as condições higiênico-sanitária dos alimentos, pode causar danos à saúde e na economia do Brasil.

Palavras-chave: Hábitos higiênico-sanitária. Manipulação. Doenças Transmitidas por alimentos.

INTRODUÇÃO:

O consumo de alimentos de origem animal, tais como, carnes, pescado, ovos, mel, leite e seus derivados, está crescendo cada vez mais na população brasileira. Esses mantimentos são de suma importância na saúde humana, trazendo benefícios pelo teor de proteínas, lipídeos, vitaminas e minerais que são primordiais para a nutrição do indivíduo. Portanto, é necessário que haja uma conscientização sobre como comprar, manusear e preparar um alimento de boa qualidade, para diminuir riscos de doenças e contaminações que podem trazer na saúde humana. As doenças transmitidas por alimentos, mais popularmente conhecidas com DTA são originadas pela ingestão de alimentos ou água contaminadas. São mais de 250 tipos de doenças veiculadas por alimentos e a maior parte são infecções causadas por bactérias e suas toxinas, vírus e parasitas. Outras doenças, são envenenamentos causadas por toxinas naturais (1; 2). Os sintomas mais comuns de doenças transmissíveis por alimentos são náuseas, vômitos, cólicas estomacais e diarreia, mas, os sintomas podem ser diferir entre diferentes tipos de DTA. Os grupos de pessoas mais propensos em desenvolver alguma doença partir do alimento é idoso, crianças, pessoas com sistema imunológico enfraquecido e grávidas (3). Os fatores que contribuem para as DTA são: o crescente aumento das populações, a existência de grupos populacionais vulneráveis ou mais expostos, o processo de urbanização desordenado e a necessidade da produção de alimentos em larga escala, assim como, o deficiente

1 Discente em Medicina Veterinária do UNIFESO – fabiana.souza122@outlook.com

2 Docente do curso de Medicina Veterinária do UNIFESO – flavialinecalixto@unifeso.edu.br;
mariaeduardasilva@unifeso.edu.br; thamaraferrandes@unifeso.edu.br

3 Médica Veterinária Autônoma - alice.mcarv@gmail.com

controle dos órgãos públicos e privados no tocante à qualidade dos alimentos ofertados às populações, a utilização de novas modalidades de produção, as mudanças de hábitos alimentares, as mudanças ambientais e a globalização (4; 5). Além disso, as doenças transmitidas por alimentos impedem o desenvolvimento socioeconômico, sobrecarregando os sistemas de saúde e prejudicando as economias nacionais, o turismo e o comércio (6). O relatório do Banco Mundial de 2019 4 sobre o ônus econômico das doenças transmitidas por alimentos indicou que a perda total de produtividade associada a doenças transmitidas por alimentos em países de baixa e média renda foi estimada em US\$ 95,2 bilhões por ano, e o custo anual do tratamento de doenças transmitidas por alimentos é estimado em US\$ 15 bilhões (3). A segurança dos alimentos é a garantia de que os alimentos não causarão doenças ao consumidor, quando preparados ou consumidos de forma adequada com o uso a que são destinadas. Para que isso ocorra é necessário um controle de qualidade de toda cadeia alimentar, que vai desde a produção, armazenagem, distribuição até o consumo do alimento in natura processado e também os processos de manipulação que forem necessários (7; 8). Com isso, é de suma importância que tenha um médico veterinário presente até a distribuição do alimento, garantindo o controle de qualidade, e também, que os manipuladores e os consumidores adquiram a higienização adequada das mãos, juntamente com uma boa higiene pessoal, é necessária para prevenir a contaminação dos alimentos (9). Em um estudo realizado em Ouro Preto/MG, foi questionado para os voluntários dessa pesquisa, sobre a lavagem das mãos enquanto prepara as refeições, no qual 93,9% de 114 pessoas lavam e 6,1% não realizam essa prática (10). Além disso, vale destacar que na hora da compra do alimento deve-se verificar a qualidade do alimento, como a cor, odor, aspecto, rotulo, validade e a embalagem do produto. De acordo com a Defesa Agropecuária do Estado de São Paulo em 2021 (11), um alimento inspecionado é aquele que possui a qualidade certificada por um serviço de Inspeção, contendo selo SIM, SIE, SIF, SISB ou SELO ARTE. Foi realizada uma pesquisa em São Luís – MA, no qual foi questionado se os voluntários sabem o que significava selos e carimbos de inspeção SIE, SIF e SIM, no qual, 11 pessoas já viu, mas não sabe o que significa, 4 indivíduos já viu e sabe o significado de um dos selos, 4 já viu e sabe pelo menos dois dos selos, 1 já viu e sabe o significado dos três carimbos e 1 voluntario nunca viu em qualquer embalagem (12). O objetivo dessa pesquisa foi avaliar a percepção dos consumidores quanto as condições higiênico-sanitárias dos produtos de origem animal, assim como a importância da inspeção de alimentos através de participação voluntária por meio de pesquisa online.

METODOLOGIA:

O trabalho foi baseado em questionário de entrevista “online” e de forma anônima, que aceitaram participar do estudo assinando o Termo de Consentimento Livre e Esclarecido (TCLE) quando aprovado pelo Comitê de Ética em Pesquisa/CEP do Centro Universitário Serra dos Órgãos – UNIFESO. Foi usado como critério de exclusão idade do entrevistado inferior a 18 anos, e o entrevistado ao ler o TCLE poderia escolher se queria participar ou não da pesquisa. Em caso de negativa e menor de 18 anos o questionário ia para final com o agradecimento pela participação. Foi desenvolvido um questionário composto por 24 perguntas fechadas, múltipla escolha no tema proposto: Percepção da População Brasileira sobre Condições Higiênicosanitárias de Produtos de Origem Animal, através da plataforma de formulário online no Google Forms que foi aprovado no Comitê de Ética em Pesquisa sob o nº 64886022.0.0000.5247. Esse método de coleta de dados é classificado como pesquisa do tipo “websurvey”, que consiste em um levantamento de dados ou informações obtidas de determinado público-alvo por meio de instrumento de pesquisa, como a aplicação de questionários. O formulário eletrônico foi disponibilizado para preenchimento “online” no período de Novembro de 2022 a Março de 2023, por um “link” que foi gerado no Google Forms e divulgado

nas redes sociais como WhatsApp, Facebook e Instagram. A amostragem também será não probabilística (tipo bola de neve), que terá início a partir de cadeias de contatos da discente e docente envolvidas no projeto, que solicitará a indicação de novos participantes através do compartilhamento do “link” da pesquisa. Para analisar os dados que foram obtidos e foi adotada a plataforma de questionários online, com a separação entre categorias de perguntas e respostas escolhidas pelos participantes. Além disso, foi elaborada em uma planilha eletrônica automática contendo 29 todas as respostas, que serão contabilizadas e tratadas estatisticamente, permitindo o conhecimento e a conclusão sobre o processo de participação do público-alvo estudado.

RESULTADOS E DISCUSSÃO:

O questionário “online” obteve no total 922 respostas, sendo 0,3% não concordando em participar e 1% eram menores de 18 anos, ficando 913 respostas válidas para a pesquisa. Das 913 respostas válidas, estavam divididas a faixa etária das seguintes maneiras: 29,4% possuem 18 a 25 anos de idade, 28,6% com 26 a 35 anos, 28,1% de 36 a 50 anos, 10,1% de 51 a 60 anos e acima de 60 anos apenas 3,8% dos participantes (Figura 1). Quando questionado os alimentos mais consumidos no cotidiano da população brasileira, leite e derivados ficou em primeiro lugar (272 consumidores), em segundo lugar, a ave (218 consumidores), em terceiro lugar foi a carne bovina (194 consumidores), em quarto lugar o ovo (179 consumidores), em quinto lugar a carne suína (24 consumidores), em sexto lugar foi o pescado (16 consumidores), em sétimo lugar o mel (3 consumidores) e carne de cordeiro em oitavo lugar (1 consumidor) e enquanto carne de cabrito não obteve nenhum número de acordo com os dados coletados (Figura 2). Foi arguido se as pessoas lavam as mãos antes de manipular os alimentos, 89,5% das pessoas têm o bom hábito de lavagem das mãos, enquanto 9,3% dos indivíduos nem sempre e 1,2% não lavam as mãos antes de manusear o alimento, em comparação com o estudo da autora Moreira (10) realizado em Ouro Preto/MG, os voluntários da pesquisa sobre a lavagem das mãos enquanto prepara as refeições, 93,9% dos participantes lavam, no qual concorda com esse estudo, pois 89,5% realiza essa prática (Figura 3). Foi arguido, se a população já passou mal ao consumir algum alimento, e 64,3% da população já passou mal ao consumir e 35,7% nunca passaram (Figura 4). E atribuíram os alimentos que contribuiu a doença aos consumidores foram, peixe 10,5%, carne de porco 10,1%, leite e derivados 9,0%, embutidos 8,6%, salgado 7,5%, maionese 7,5%, frango 6,7%, carne bovina 5,7%, carne não especificada de qual animal era foi de 4,8%, camarão 4,6%, sushi 3,6%, hambúrguer 3,1%, ovo 2,5%, doces 1,9%, cachorro-quente 1,9%, salada 1,7% e por último pizza com 0,9% (Figura 5). Os sintomas mais apresentados após ingerir alimentos que atribuíram a doenças, sabendo que essa pergunta poderia selecionar mais de uma resposta, os resultados foram diarreia (489 dos indivíduos), vômitos (398 indivíduos), mal-estar (395 indivíduos), dor abdominal (393 indivíduos), náuseas (324 indivíduos), desidratação (122 indivíduos), febre (86 indivíduos) e nunca passou mal ao ingerir alimentos (276 indivíduos) (Figura 6), no qual entra de acordo com World Health Organization (3) que disse que os sintomas mais comuns de DTA são náuseas, vômitos, cólicas estomacais e diarreia. Foi questionado o que a população observa na hora das compras dos alimentos, podendo selecionar mais de uma opção. A verificação da validade (808 pessoas), a cor (782 pessoas), o odor do produto (751 pessoas), o aspecto e textura (746 pessoas), estado de conservação (723 pessoas), embalagem (575 pessoas), preço (518 pessoas), rótulo (454 pessoas), marca (359 pessoas) e sabor (206 pessoas) (Figura 7). Foi perguntado se a população repara ao comprar os alimentos os serviços de inspeção (SIM, SIE e SIF). 48,4% da população vê se o produto possui o selo, 42,2% não e 9,4% não sabem o que é (Figura 8). Mesmo indicando muitos pontos observados na compra, a maioria não observa se o alimento é inspecionado ou não através do selo, sendo

que quase 10% não sabe nem o que seria. Esse resultado mostra a importância de ser divulgar informações de como avaliar a segurança de um alimento. Então, comparando com a pesquisa realizada em São Luís – MA do autor Araújo Júnior (12), no qual foi questionado se os voluntários sabem o que significava selos e carimbos de inspeção (SIF, SIE e SIM) e 11 pessoas já viu, mas não sabe o que significa, 4 indivíduos já viu é sabe o significado de um dos selos, 4 já viu e sabe pelo menos dois dos selos, 1 já viu é sabe o significado dos três carimbos e 1 voluntario nunca viu em qualquer embalagem. Esses resultados mostra a importância de ser divulgado informações de como avaliar a segurança de um alimento.

Figura 1– Gráfico em pizza com distribuição de faixa etária dos 913 participantes

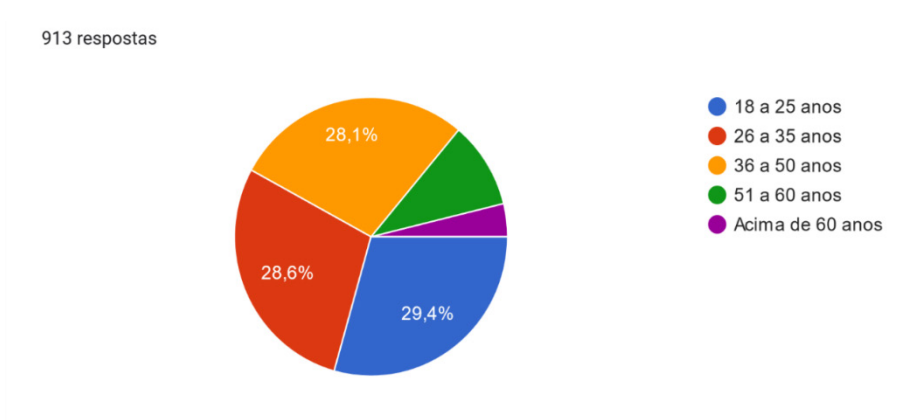


Figura 2 – Gráfico em coluna com a distribuição dos alimentos de origem animal mais consumidos no dia a dia dos 913 participantes

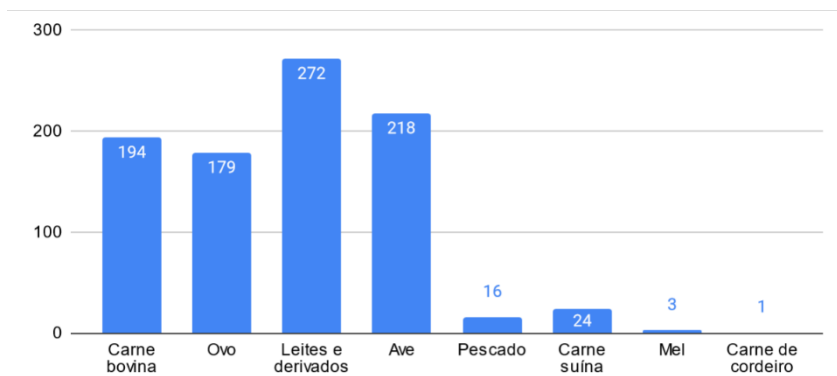


Figura 3 – Gráfico em pizza com distribuição sobre a lavagem de mão antes do preparo de alimentos dos consumidores

Quando você prepara os alimentos, você lava as mãos antes de manipular os alimentos?

913 respostas

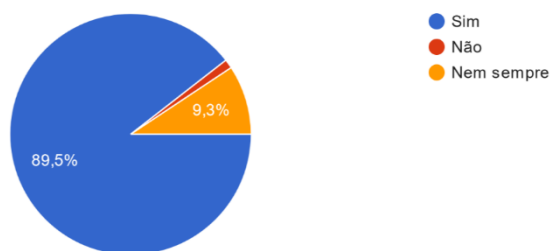


Figura 4 – Gráfico em pizza com distribuição se os consumidores passaram mal ao consumir algum alimento

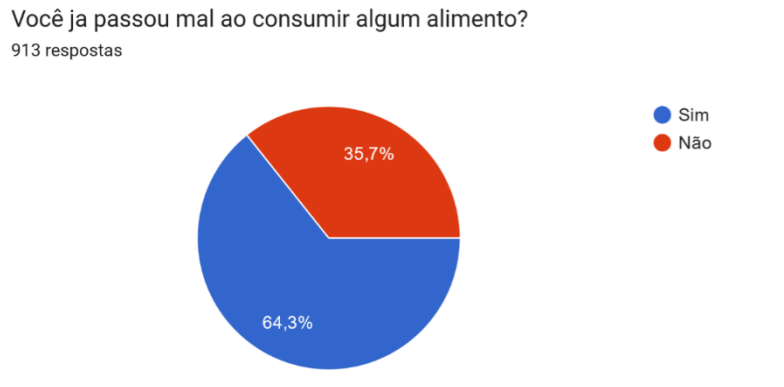


Figura 5 – Gráfico em pizza com distribuição com os alimentos que contribuíram para os participantes passarem mal

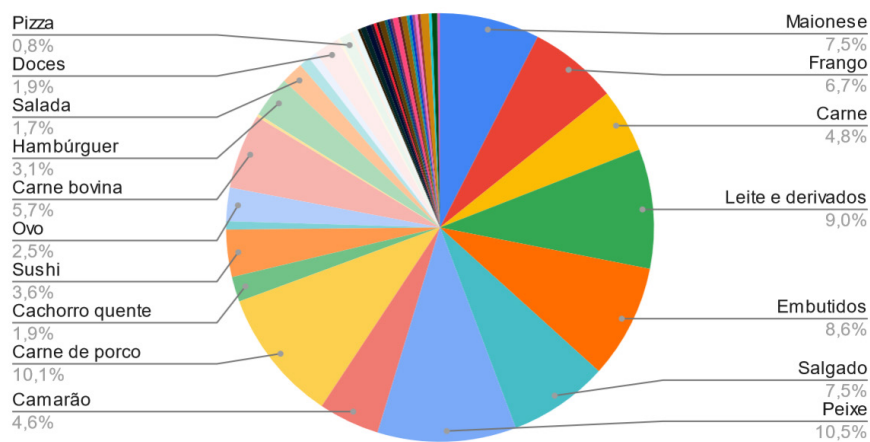


Figura 6 – Gráfico em barra com a distribuição dos sintomas que os participantes tiveram ao consumir alimentos que fizeram mal

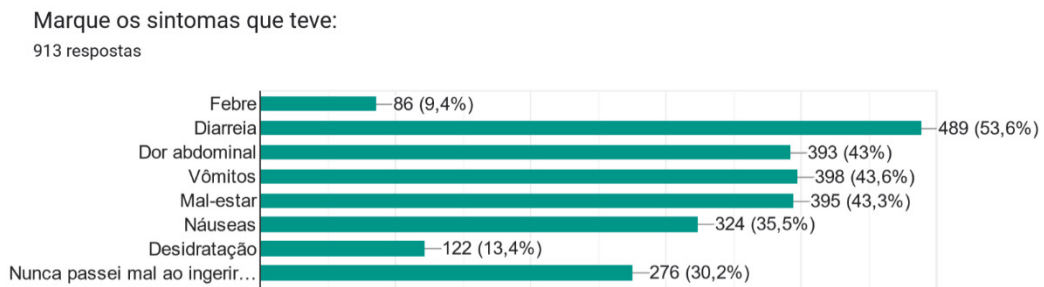


Figura 7 – Gráfico em barra com distribuição da observação dos consumidores ao comprar alimentos

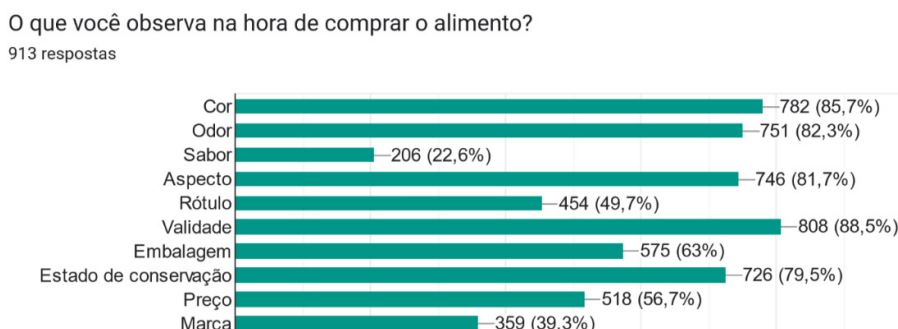
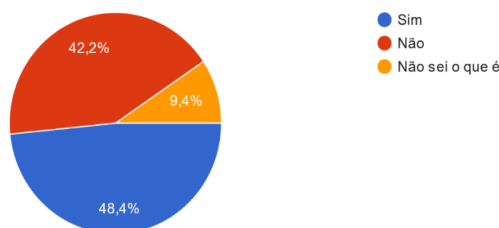


Figura 8 – Gráfico em pizza com a distribuição se os participantes verificam selos de inspeção dos alimentos

Serviço de inspeção são os serviços destinados a inspecionar e fiscalizar a produção de produtos de origem animal nas agroindústrias. Os produtos i...m selo de inspeção (carimbo do SIF, SIE ou SIM)?
 913 respostas



CONCLUSÕES:

Conclui-se que após os dados coletados nesse estudo, é notório que a ausência de conhecimento dos participantes dessa pesquisa sobre higiene-sanitária sobre os alimentos, podendo causar danos à saúde pública e na economia do Brasil. É necessário que haja mais informativos sobre o que a má higiene e as mal escolhas podem causar para os indivíduos, assim, os riscos de contaminação cruzadas diminuiria.

ABSTRACT

Currently, foodborne diseases (DTA), especially those of animal origin, have occurred quite frequently, bringing risks to human health. The main food-bound microorganisms are of bacterial origin, such as *Salmonella* spp., *Bacillus cereus*, *Escherichia coli*, *Staphylococcus aureus*. That is why it is of paramount importance to control the quality of food, as well as to follow proper handling standards to avoid risks of contamination. The objective of this project is to evaluate the perception of consumers regarding the hygienic-sanitary conditions of products of animal origin, as well as the importance of food inspection through voluntary participation through online research. A questionnaire consisting of 24 closed-ended, multiple-choice questions was developed. From the data analysis, it is concluded that of the 913 answers, 9.3% of the individuals do not wash their hands before preparing food, which can generate cross-contamination. In addition, 9.4% of the participants do not know what inspection seals are and 42% do not check if foods of animal origin have the seal, considering that the vast majority do not know if the food is safe, having all the appropriate hygiene for commercialization. It is notorious that the lack of knowledge of the volunteers of this research about the hygienic-sanitary conditions of food can cause damage to the health and economy of Brazil.

Palavras-chave: Higiene-sanitary habits. Manipulation. Foodborne Diseases.

AGRADECIMENTOS:

Meu agradecimento ao Centro Universitário Serra dos Órgões – UNIFESO, por cada ensinamento e aprendizados ao longo desses anos.

REFERÊNCIAS:

- Portal da Saúde. Doenças transmitidas por alimentos (DTA), 2017. [acesso 25 abr. 2023] Disponível em: <http://portalsaude.saude.gov.br/index.php/o-ministerio/principal/secretarias/svs/doencas-transmitidas-por-alimentos-dta>.
- Sirtoli D, Comarella L. O papel da vigilância sanitária na prevenção das doenças transmitidas por alimentos (DTA). *Revista Saúde e Desenvolvimento*. 2018; 12(10).
- World Health Organization. Food Safety, 19 maio 2022.
- Ministério da Saúde. Manual Integrado de Prevenção e Controle de Doenças Transmitidas por Alimentos. Secretaria de vigilância em saúde. 2010.
- Rossi G, Hoppe E, Martins A, Prata L. Zoonoses parasitárias veiculadas por alimentos de origem animal: revisão sobre a situação no Brasil. *Arquivos do Instituto Biológico*, 2014; 81: 290-298.
- Organização Pan-Americana da Saúde. Em dia mundial, OPAS alerta para importância de garantir segurança dos alimentos. Nações unidas Brasil, 2019.
- Alves E, Glaretta A, Costa F. Higiene pessoal dos manipuladores de alimentos dos shoppings centers da região da grande Florianópolis. 1º Simpósio de Integração Científica e Tecnológica do Sul Catarinense – SICT-Sul, 2012.
- Conceição M, Nascimento K. Prevenção da transmissão de patógenos por manipuladores de alimentos. Prevention of transmission of pathogens by food handlers, *Revista Verde de Agroecologia e Desenvolvimento Sustentável*, 2014; 9 (6):91 – 97.
- BRASIL. Higienização das mãos em serviços de saúde. Agência Nacional de Vigilância Sanitária, N. 1, p. 1-52, 2007.
- Moreira J. Práticas higiênico-sanitárias realizadas por manipuladores de alimentos nos domicílios da cidade de Ouro Preto-MG. 2021. p. 55. Trabalho de conclusão de curso [Graduação em Nutrição] - Universidade Federal de Ouro Preto, 2021.
- Defesa Agropecuária (Estado de São Paulo). Doenças transmitidas por alimentos. 2021. [acesso 14 abr. 2023]. Disponível em: <https://www.defesa.agricultura.sp.gov.br/informativo/defesa-agrosp-no-001-agosto2021/doencas-transmitidas-por-alimentos/>.
- Araújo Júnior GM. Diagnóstico educativo como ferramenta para sensibilização de atores sociais sobre a qualidade da carne bovina comercializada em dois mercados municipais de São Luís - MA. 2018. p.118. Dissertação [Mestrado em Defesa Sanitária Animal] - Universidade Estadual do Maranhão, 2018

PERCEPÇÃO DOS CONSUMIDORES DE OVOS DA REGIÃO SERRANA DO ESTADO DO RIO DE JANEIRO SOBRE SISTEMAS ALTERNATIVOS DE PRODUÇÃO

Bruno Lima Cinelli¹; Renata Soares Tavares da Silva²; Daniela Vianna Mello Ferrer²; Flávia Aline Andrade Calixto²; Thamara Dias Fernandes²

RESUMO

Este estudo analisou o comportamento dos consumidores em relação aos ovos produzidos em sistemas alternativos, considerando suas características socioeconômicas. A pesquisa revelou que a maioria dos participantes possui alto nível de escolaridade e renda relativamente baixa, refletindo um perfil educacional mais elevado em comparação com a média nacional. O preço emergiu como um fator crítico na decisão de compra, com a maioria dos consumidores evitando ovos de sistemas alternativos devido ao preço elevado. A motivação para comprar esses ovos está fortemente ligada ao bem-estar animal e à qualidade superior do produto. A pesquisa também destacou que os consumidores associam esses sistemas alternativos a ovos mais saborosos, saudáveis e com melhor valor nutricional, embora esses atributos estejam mais relacionados à alimentação das aves do que ao sistema de produção em si. Em resumo, este estudo ressalta a influência das características socioeconômicas dos participantes nas percepções e comportamentos de compra em relação aos ovos de sistemas alternativos, destacando a importância de considerar o preço e o bem-estar animal na promoção desses produtos no mercado.

Palavras-chave: Ovos de Sistemas Alternativos. Qualidade dos Ovos. Bem-Estar Animal.

INTRODUÇÃO:

A avicultura de postura é uma atividade com amplo crescimento e altamente desenvolvida no Brasil. De acordo com a Associação Brasileira de Proteína Animal, no ano de 2022, o Brasil se manteve como 6º maior produtor mundial de ovos, com uma produção estimada em aproximadamente 52 bilhões de unidades e um consumo de ovos per capita de 241 habitantes por ano (1). A maior parte dos ovos produzidos no país é de sistemas convencionais de criação de galinhas poedeiras, em que as aves são mantidas em gaiolas durante a maior parte das suas vidas, a avicultura industrial. Esse método é altamente intensivo, o que significa que é projetado para utilizar de forma eficiente os recursos disponíveis. Quando são aplicadas práticas nutricionais e sanitárias adequadas, é possível alcançar uma alta produtividade, permitindo que as aves atinjam seu máximo potencial genético. Isso resulta na produção de ovos de alta qualidade. Neste sistema, obtém-se uma série de vantagens que contribuem para a produção de ovos com um custo mais acessível, dentre estas, destacam-se a maior densidade de criação devido às gaiolas sobrepostas, a redução do consumo de ração, menor número de funcionários devido à menor necessidade de manejo e melhoria da limpeza dos ovos ano (2). Contudo, este sistema de criação e outras práticas de manejo da avicultura como um todo, vêm sendo duramente questionadas quanto ao bem-estar animal. Estas preocupações resultaram no aumento da produção de ovos em sistemas conhecidos como *cage-free*, *free-range*, caipira e orgânico (3). O sistema *cage free* permite que as aves expressem comportamentos naturais e tenham mais espaço (4). Já no sistema *free range* as aves têm a oportunidade de vivenciar comportamentos naturais e se beneficiar de

1 Discente em Medicina Veterinária do UNIFESO - cinelli.bruno25@gmail.com

2 Docente do Curso de Medicina Veterinária do UNIFESO - renatasilva@unifeso.edu.br; danielaferrer@unifeso.edu.br; thamarafernandes@unifeso.edu.br

um ambiente mais próximo ao seu habitat natural, em comparação com sistemas de criação mais confinados (5). O sistema de produção de ovos orgânicos, por sua vez, é amplamente reconhecido como uma abordagem sustentável entre as alternativas na criação de aves. Um de seus pilares é a integração com a produção vegetal na propriedade rural sempre que possível, buscando um equilíbrio e sinergia entre ambos. No que se refere à alimentação das aves, a ênfase recai na oferta de uma dieta balanceada que atenda todas as necessidades dos animais. Além disso, a abordagem orgânica considera o tratamento veterinário como um complemento às práticas de manejo, não como um substituto, e frequentemente recorre a terapias naturais, como fitoterápicos e homeopatia, para o tratamento de doenças, promovendo assim uma abordagem mais holística à saúde das aves (6). A produção de ovos comerciais de galinhas caipiras em sistema semiextensivo enfatiza o acesso das aves a áreas de pastejo, permitindo que elas se movimentem livremente durante o dia, desde que o clima seja favorável. Nesse sistema, as aves realizam várias atividades, como repouso, nidificação e alimentação, dentro dos galpões, mas também têm a oportunidade de se exercitar ao ar livre. A área externa acessível às galinhas deve incluir vegetação e áreas cobertas para proteção contra predadores aéreos. Essa abordagem de criação é comumente adotada por pequenos produtores, que usam os lucros dessa prática para complementar suas rendas (7). Os consumidores buscam informações cada vez mais informações sobre as práticas de produção, o tratamento das aves e o bem-estar animal e, portanto, os sistemas de produção de ovos têm ganhado destaque. A percepção dos consumidores sobre esses sistemas é influenciada por diversos fatores, tais como o bem-estar dos animais, preocupações ambientais, considerações de saúde e preferências por produtos locais e orgânicos. Frequentemente, a preferência dos consumidores por ovos ao ar livre supera a preferência por ovos orgânicos, apesar dos padrões mais rígidos de bem-estar dos animais associados aos sistemas de produção de ovos orgânicos. Isto indica que os consumidores priorizam a liberdade das galinhas para se movimentar e manifestar comportamentos naturais em relação a outros fatores (8). Face a isso, objetivo com o estudo foi avaliar a percepção dos consumidores de ovos da Região Serrana do Estado do Rio de Janeiro sobre sistemas alternativos de produção e sobre os critérios adotados na compra de ovos.

METODOLOGIA:

O estudo foi conduzido pelo Centro Universitário Serra dos Órgãos (UNIFESO), no Curso de Medicina Veterinária, seguindo diretrizes éticas. O presente projeto foi aprovado pela Comissão de Ética em Pesquisa pela Plataforma Brasil (CAAE: 29817020.8.0000.5247). Para coletar dados, foi elaborado um questionário abrangente, contendo perguntas abertas e fechadas. Esse questionário foi distribuído e administrado online por meio da ferramenta gratuita “Formulários Google”, cujo link de acesso foi divulgado em plataformas de mídia social. O questionário foi preenchido por um total de 101 participantes, todos devidamente esclarecidos sobre os objetivos da pesquisa, com a garantia de que suas identidades seriam mantidas em sigilo. No entanto, devido ao número limitado de participantes de outros Municípios e Estados do Brasil, optou-se por concentrar a análise nas respostas obtidas dos consumidores da Região Serrana do Estado do Rio, totalizando 70 respondentes, a fim de garantir maior representatividade dos dados a nível regional. O questionário abordou diversas informações socioeconômicas dos consumidores, seus critérios para a compra de ovos, hábitos de aquisição de ovos provenientes de sistemas alternativos e os fatores que influenciam em suas decisões de compra. Além disso, os participantes foram questionados sobre sua percepção em relação ao valor nutricional, sabor, impacto na saúde e a relação entre esse tipo de produção de ovos e a preservação do meio ambiente. A análise dos dados foi feita no Microsoft Excel®, permitindo a elaboração de indicadores que refletem a percepção dos consumidores em relação aos sistemas alternativos de produção.

RESULTADOS E DISCUSSÃO:

No que diz respeito às características socioeconômicas dos participantes, observou-se que a maioria dos respondentes era do gênero feminino (78,57%), com uma faixa etária predominantemente entre 18 e 30 anos (41,43%). Além disso, a maioria possuía ensino superior completo ou incompleto (31,4% e 30,0%, respectivamente), com 18,6% dos entrevistados também tendo concluído uma pós-graduação. Essas proporções se destacaram em relação à média nacional, o que pode ser atribuído ao local da pesquisa, concentrado na Região Serrana do Estado do Rio de Janeiro, e ao método online de coleta de dados. A amostra caracterizou-se pela predominância de respondentes do Município de Teresópolis (77,1%) e os respondentes em maioria residem em um total de 4 pessoas na mesma unidade habitacional (34,3%). Quanto à renda, a maioria dos participantes pertencia às classes C/D/E (72,5%), com a maioria situada na faixa de 1 a 3 salários mínimos. Isso demonstra que a amostra era composta por indivíduos com diferentes níveis de educação e renda, o que é relevante ao interpretar os dados e compará-los com as estatísticas nacionais. A maioria dos participantes (95,7%) tem o hábito de comprar ovos e 30,0% (Figura 1) consideram o preço como um fator preponderante em sua decisão de compra, alinhando-se com pesquisas anteriores realizadas por Correia et al. (9) e Vieira et al. (10) que também destacaram a importância do preço nas decisões de compra. Além disso, 7,14% dos participantes elencaram o critério prazo de validade. Na mesma proporção, apenas 7,14% dos participantes reportaram que o único critério adotado na decisão de compra dos ovos são o fato de serem provenientes de aves criadas livres de gaiolas, ou de galinhas felizes, ou provenientes de sistemas orgânico ou caipira. 98,57% dos participantes declararam consumir ovos, sendo que dentre eles, 81,42% não possuem o hábito regular de adquirir o produto oriundo de sistemas alternativos. Dentro desse grupo, 35,71% demonstraram interesse em adquiri-los no futuro. Esse dado sugere que existe um fator ou uma barreira que está impedindo a maioria dos consumidores de adquirir ovos de sistemas alternativos, mesmo que uma parcela considerável deles tenha expressado interesse em fazê-lo. Os principais motivos relatados para não comprar esse tipo de produto foram a dificuldade em encontrá-los e o preço mais elevado. Esses resultados confirmam pesquisas anteriores realizadas por Vieira et al. (10) que destacaram o preço como um entrave ao consumo desses ovos. A disponibilidade do produto também foi mencionada como uma barreira. No entanto, é relevante destacar que muitos consumidores relataram desconhecimento sobre os locais de venda ou que desconhecem esse tipo de produto, sugerindo que os ovos de sistemas alternativos podem se beneficiar de uma divulgação mais ampla. Os participantes que consomem ovos de sistemas alternativos foram questionados sobre as motivações que os levam a realizar essa compra. Entre esses participantes, a maioria (33,3%) leva em consideração o bem-estar animal como um fator motivador (Figura 2). A compreensão do bem-estar animal praticado nestes sistemas pelos respondentes sinaliza que de fato a demanda por bem-estar animal tem sido uma preocupação pelos consumidores, a qual é compatível com as práticas de manejo adotadas pelos sistemas de produção alternativos, conforme ressaltaram Amaral et al. (3), Camerini (11), Humane Farm Animal Care (4), Gerini et al. (12) Carvalho et al.(13) e Belo et al.(6). 20% dos consumidores por outro lado, acreditam que os produtos desse meio possuem uma qualidade superior, entretanto, conforme reportado por Stringhini (14), a qualidade dos ovos depende de uma série de fatores que não estão relacionados diretamente ou unicamente com o tipo de sistema de produção. É interessante notar que 6,67% desses consumidores optam pela compra devido ao sabor, associado ao quesito qualidade. Esta questão do sabor e da coloração dos ovos tem sido atribuída a alimentação diversificada das aves, devido ao acesso ao pasto. Também é possível observar que 6,67% dos consumidores de ovos de sistemas alternativos os adquirem porque conhecem os produtores e 13,34% deles considera estes ovos mais saudáveis, livres de hormônios ou agrotóxicos. É importante ressaltar que em nenhum sistema de

produção de ovos ou de carne são utilizados hormônios na criação das aves, pois, de acordo com normas sanitárias vigentes, o uso de hormônios é proibido, conforme ressaltado por Stringhini (14), Alvarado Huallanco (15), Demattê Filho e Pereira (16). Quanto ao uso de agrotóxicos e de antibióticos, estes são proibidos nos sistemas de produção alternativos, conforme reporta a Humane Farm Animal Care (4). Quanto à percepção de todos os participantes em relação às características dos ovos produzidos em sistemas alternativos, 70% deles acreditam que os ovos apresentem melhor valor nutricional; 68,57% que sejam mais saudáveis; 67,14% que sejam mais saborosos e; 28,57% deles acreditam que tenha maior prazo de validade. Quanto ao fato de terem mais nutrientes, Escosteguy (17) descreve que os ovos produzidos em sistemas que as aves têm acesso a piquetes podem ter perfis nutricionais mais ricos, tais como níveis mais elevados de ácidos graxos ômega-3, vitaminas e antioxidantes quando comparados aos ovos produzidos em sistemas convencionais intensivos, atribuído ao consumo da pastagem. Já a maior qualidade em termos de saúde pode ser associada às limitações no uso de antibióticos e ingredientes convencionais na dieta das aves, como definido pela Portaria nº 52 do MAPA (18) para o sistema orgânico de produção e pelas diretrizes da NBR-16437 (19) cationic cellulose derivatives, including polyquaterium-10 (Polymer JR para o sistema de produção caipira. Dado que o preço é um fator crítico na decisão de compra de ovos, os consumidores foram indagados sobre sua percepção em relação ao preço dos ovos provenientes de sistemas alternativos de produção e 50% consideram o preço justo, ao passo que 20% discordam dessa avaliação. Os consumidores também foram indagados quanto à sua disposição para pagar um valor maior pela aquisição de ovos produzidos em sistemas alternativos. Os resultados revelaram que mais de 70% estariam dispostos a desembolsar um valor adicional, em contraste com apenas 5,71% dos respondentes, que não estariam dispostos a fazê-lo. Esse resultado é semelhante ao observado por Groot e Vizú (20), em que os entrevistados se mostraram dispostos a pagar mais quanto maior o bem-estar das aves poedeiras. Outra questão investigada refere-se ao conhecimento sobre os sistemas de produção caipira e orgânico (Figura 3). A maioria dos entrevistados afirma estar ciente de ambos os regimes de criação. No entanto, é importante observar que maioria dos entrevistados possuem um alto nível de escolaridade e esse viés na amostra pode explicar em parte o nível de conhecimento observado e, portanto, esse dado pode não refletir a realidade da população brasileira no geral. Levando em conta que tanto os sistemas de produção caipira quanto os orgânicos priorizam o bem-estar animal, os entrevistados foram indagados sobre esse aspecto (Figura 4). 81,43% dos participantes afirmam estar cientes do que significa bem-estar animal, enquanto apenas 12,86% declararam desconhecimento e 5,71% não têm certeza sobre o conceito. Quando questionados sobre o que compreendiam como bem estar animal, a capacidade das aves de expressarem os comportamentos naturais de sua espécie apresentou maior relevância, sendo considerada por 80% dos entrevistados. Essa liberdade junto com a ausência de medo ou estresse, fome ou sede, desconforto e de dor ou doenças e compõem as cinco liberdades estabelecidas pelo Conselho de Bem Estar dos Animais de Fazenda (4) e foram consideradas pelos entrevistados. Estes achados se alinham a afirmação de Żakowska-Biemans e Tekień (8) de que a principal motivação para a compra dos ovos destes sistemas reside no bem-estar animal. Para os consumidores, é crucial que as aves tenham a liberdade de expressar comportamentos naturais de sua espécie, seguida da ausência de medo ou estresse, bem como a garantia de que não sofrem com fome e sede. Isso reflete uma sensibilidade crescente dos consumidores em relação ao bem-estar animal e à ética da produção de ovos. Uma observação interessante é que o acesso ao piquete não é considerado um fator relevante para a maioria dos consumidores, de modo que os sistemas “cage free” em que as aves são criadas livres das gaiolas já atende em grande parte às exigências de bem-estar animal pelos consumidores. Consumidores também pontuaram a ausência de medicamentos como um indicativo de bem-estar animal, entretanto, é importante

observar que a ausência de medicamentos nem sempre se traduz em bem-estar animal. Embora o uso reduzido de medicamentos possa ser um indicador positivo, é necessário um equilíbrio, já que a intervenção veterinária é muitas vezes necessária para garantir a saúde e o bem-estar das aves em sistemas de produção, principalmente na prevenção de doenças, como verminoses ou piolhos, por exemplo. Um equívoco comum observado no estudo é o fato de que os consumidores associam o tipo de alimentação das aves ao bem-estar animal. Na realidade, o tipo de alimentação é mais relacionado à qualidade dos produtos do que diretamente ao bem-estar das aves, desde que esteja balanceada em nutrientes e seja fornecida nas quantidades adequadas. Em resumo, a consideração do bem-estar animal pelos consumidores abrange a liberdade das aves para expressar comportamentos naturais, a ausência de medo e estresse, além da garantia de que elas não sofram com fome e sede.

Figura 1- Motivos que levaram a aquisição de ovos produzidos em sistemas alternativos

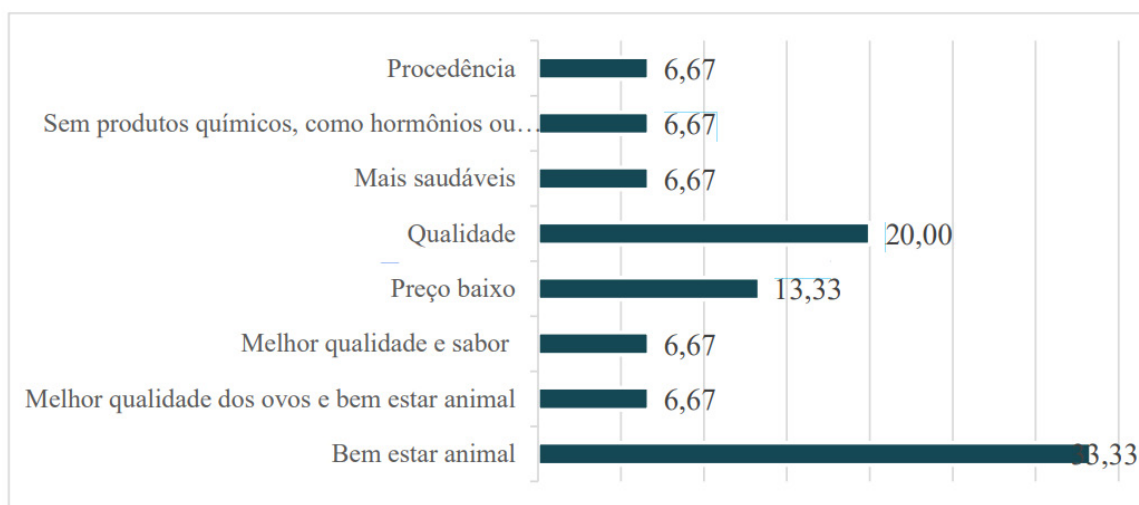


Figura 2- Associações entre aspectos qualitativos dos ovos obtidos em sistemas alternativos de produção de ovos pelos consumidores

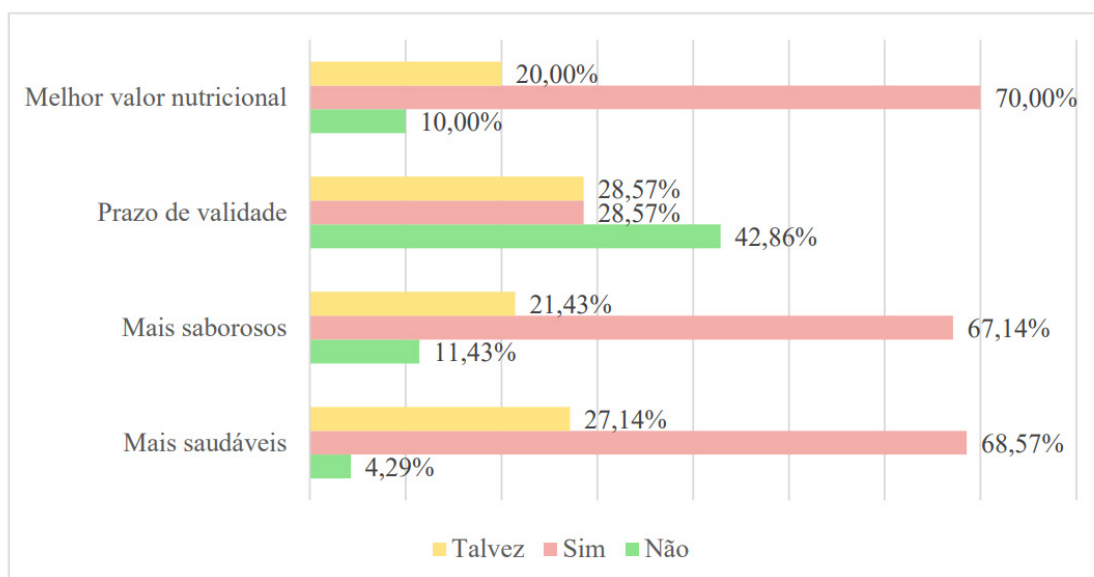


Figura 3- Conhecimento dos consumidores sobre os sistemas de produção orgânico e caipira

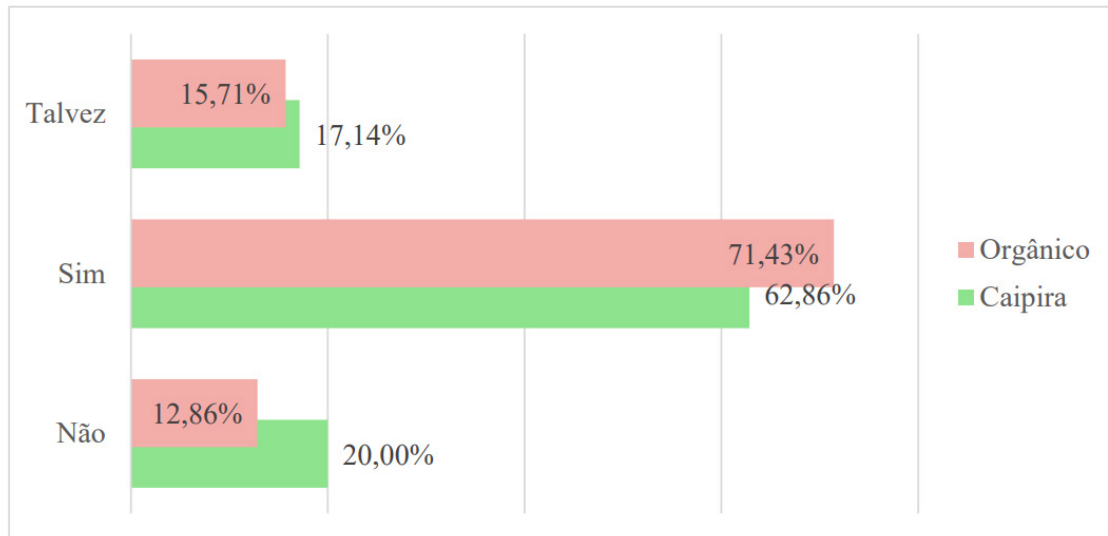
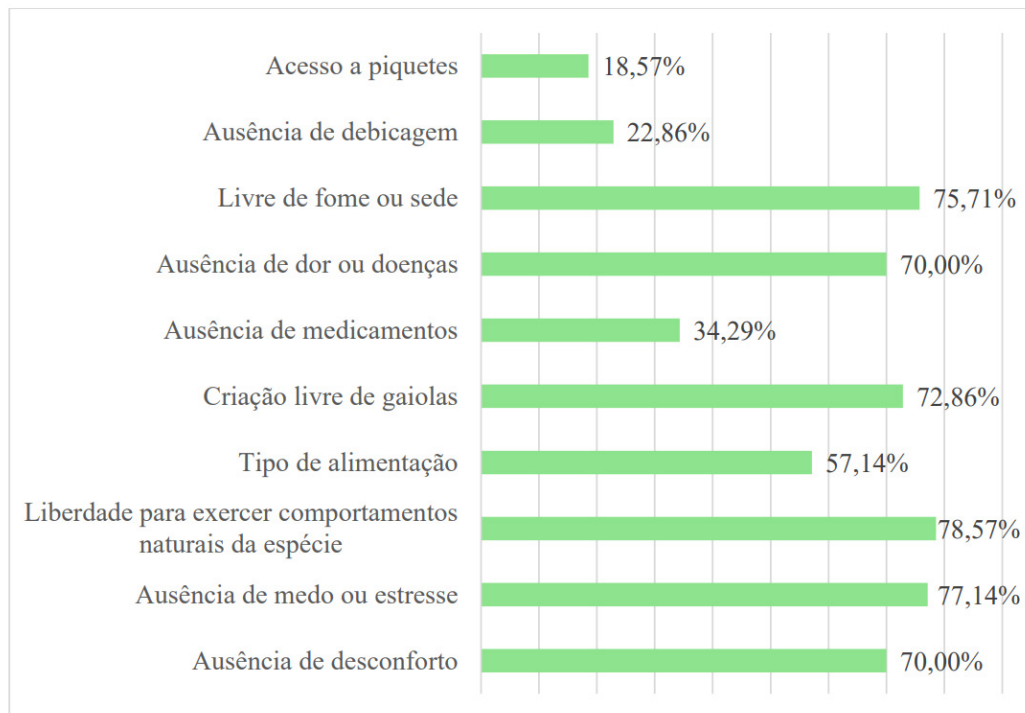


Figura 4- Percepção sobre o que consideram bem-estar animal



CONCLUSÕES:

A pesquisa realizada com consumidores de ovos na Região Serrana do Estado do Rio de Janeiro revelou um perfil educacional elevado, com uma proporção significativamente maior de pessoas com ensino superior completo e pós-graduação em comparação com a média nacional. Esse cenário educacional pode influenciar suas escolhas de compra e percepções em relação aos ovos de sistemas alternativos. O fator mais determinante na decisão de compra foi o preço, refletindo a preocupação com a acessibilidade financeira. Isso indica que, apesar do interesse por produtos que priorizam o bem-estar animal e qualidade superior, os preços mais altos podem representar uma barreira significativa para a maioria dos consumidores. O bem-estar animal se destacou como uma motivação fundamental para aqueles que optam por ovos de

sistemas alternativos. A percepção de que esses sistemas proporcionam um maior bem-estar aos animais influencia positivamente suas decisões de compra. No entanto, é crucial destacar que muitos consumidores associam erroneamente características como sabor, qualidade nutricional e saúde dos ovos diretamente ao sistema de produção, quando, na verdade, esses aspectos estão mais relacionados à alimentação das aves. Esses resultados destacam a necessidade de conscientizar e educar os consumidores sobre a relação entre a alimentação das aves e a qualidade dos ovos, independente do sistema de produção. Além disso, sublinham a importância de tornar os produtos de sistemas alternativos mais acessíveis em termos de preço, a fim de atender à demanda daqueles que desejam adotar uma abordagem de consumo mais sustentável e preocupada com o bem-estar animal.

ABSTRACT

This study analyzed consumer behavior in relation to eggs produced in alternative systems, considering their socioeconomic characteristics. The survey revealed that the majority of participants have a high level of education and relatively low income, reflecting a higher educational profile compared to the national average. Price has emerged as a critical factor in purchasing decisions, with most consumers avoiding eggs from alternative systems due to the high price. The motivation to buy these eggs is strongly linked to animal welfare and the superior quality of the product. The research also highlighted that consumers associate these alternative systems with tastier, healthier eggs with better nutritional value, although these attributes are more related to the birds' diet than to the production system itself. In summary, this study highlights the influence of participants' socioeconomic characteristics on perceptions and purchasing behaviors in relation to eggs from alternative systems, highlighting the importance of considering price and animal welfare when promoting these products on the market.

Keywords: Eggs from alternative systems. Egg quality. Animal welfare.

AGRADECIMENTOS:

Ao Centro Universitário Serra dos Órgãos (UNIFESO).

REFERÊNCIAS:

ABPA (Associação Brasileira de Proteína Animal). Relatório anual 2023. São Paulo: ABPA, 2022.

Abreu VMN, Abreu PG. Os desafios da ambiência sobre os sistemas de aves no Brasil. *Rev Bras Zootec.* 2011;40(1)–14.

Amaral GF, Guimarães DD, Nascimento JCOF, Custodio S. Avicultura de postura: estrutura da cadeia produtiva, panorama do setor no Brasil e no mundo e o apoio do BNDES. *BNDES Setorial [Internet].* 2016;43(167)–207.

Humane Farm Animal Care. Galinhas Poedeiras. 2014;1–35.

Camargos A. Ação e Manejo: Qualidade dos ovos em granjas produtoras 2019. Disponível em: <https://agrocereasmultimix.com.br/blog/acaomanejo-controle-e-analise-dos%02dados-em-granjas-produtoras-de-ovos>.

Belo, ICS, Soares JPG. Produção De Ovos Em Sistema Orgânico. 2020. Disponível em: <Http://www.infoteca.cnptia.embrapa.br>

Cavalcanti FAVR. Avicultura caipira: estudo de mercado para a cadeia da galinha caipira. Natal; 2019. 108 p.

- Żakowska-Biemans S, Tekień A. Free Range, Organic? Polish Consumers Preferences Regarding Information on Farming System And Nutritional Enhancement of Eggs: A Discrete Choice-Based Experiment. *Sustainability*. 2017;9(11)
- Correia YDM, Morais J, Pires LC, Martins V, Peliser JR, Rodrigues F, et al. Avaliação da percepção dos consumidores de ovos frescos no município de São Luís de Montes Belos Introdução. *V Congr Esnino, Pesqui e Extensão da UEG*. 2019;5p.
- Vieira RB, Lopes C, Souza T, Santos GC, Calixto ES, Silva TAS, et al. Perfil do consumidor e análise sensorial de ovos, industriais e caipiras comercializados no município de Parintins/AM / Consumer profile and sensory analysis of industrial and free range eggs, commercialized in Parintins/AM. *Brazilian J Dev*. 2021;7(10):95038–50.
- Camerini NL. Efeitos De Sistemas De Criação E Do Ambiente Sobre O Desempenho E Qualidade Dos Ovos De Galinhas Poedeiras. Universidade Federal De Campina Grande; 2012.
- Gerini F, Alfnes F, Schjøll A. Organic- and Animal Welfare-labelled Eggs: Competing for the Same Consumers? *J Agric Econ*. 2016; 67(2):471–90.
- Carvalho LC, Romano GG, Ivo MA, Rodrigues RF. Bem-Estar Na Produção De Galinhas Poedeiras – Revisão De Literatura. *Rev Científica Med Veterinária*. 2017; XIV(28).
- Stringhini JH, Andrade MA, Cunha MIR, Viana EF, Café M, Royer AFB, Rezende PM. Aspectos Sobre Cria e Recria De Poedeiras Comerciais. In: *Galinhas Poedeiras: Criação E Alimentação*. Viçosa; 2014. p. 31–98.
- Alvarado Huallanco MB. Aplicação de um sistema de classificação de carcaças e cortes e efeito pós abate da qualidade de cortes de frango criados no sistema alternativo. Universidade de São Paulo; 2004.
- Demattê Filho LC, Pereira GV. O mercado de frangos e ovos orgânicos e caipira - Potencial de mercado. *XXI Semin Nord Pecuária*. 2017.
- Escosteguy A, Jantzen MM. Manual de avicultura orgânica: normas da Portaria MAPA nº 52/2021. Porto Alegre: UFRGS; 2022.
- Brasil. Ministério da Agricultura, Pecuária e Abastecimento (MAPA). Portaria n. 52, de 15 de março de 2021. Regulamentos Técnicos para os Sistemas Orgânicos de Produção e as listas de substâncias e práticas para o uso nos Sistemas Orgânicos de Produção. *Diário Oficial da União*, Brasília, 23 de março de 2021.
- ABNT (Associação Brasileira De Normas Técnicas). NBR 16437: Avicultura – Produção, classificação e identificação do ovo caipira, colonial ou capoeira. Rio de Janeiro, 2016
- Groot, E.; Vizú JBZ. Preferência Dos Consumidores Por Sistemas De Produção De Ovos Com Diferentes Condições De Bem-Estar Animal. *Rev Econ E Agronegócio*. 2021;19.

PERCEPÇÕES SOBRE PERFIL HIGIÊNICO-SANITÁRIO EM LANCHES RÁPIDOS EM PETRÓPOLIS/ RJ

Júlia de Sá Lima¹; Flavia Aline Andrade Calixto²; Alfredo Artur Pinheiro Junior²;
Thamara Dias Fernandes²; Nayara Martins de Andrade³

RESUMO

A comida de rua é uma tradição enraizada nos costumes alimentares dos brasileiros, proporcionando uma rica diversidade gastronômica e opções de lanches prontos para o consumo. No entanto, a venda de alimentos nas ruas levanta preocupações para a saúde pública, uma vez que, frequentemente, esses alimentos são preparados e comercializados em condições de higiene precárias. O objetivo é avaliar o perfil higiênico-sanitário de estabelecimentos de comida de rua em Petrópolis, a fim de entender as principais falhas através da observação *in loco* com base no “*check list*” da Resolução RDC N° 216 de 15 de setembro de 2004 e que podem afetar a qualidade e segurança dos alimentos vendidos. Para a avaliação visual, em oito estabelecimentos que comercializam lanches rápidos. Foram considerados cinco aspectos na avaliação: instalações, equipamentos e higienização, manipuladores, preparação do alimento, e armazenamento e exposição do alimento preparado, utilizando N (Não conforme) S (Conforme). O estudo constatou que as principais inadequações se referem aos manipuladores, à preparação dos alimentos e ao armazenamento e exposição dos alimentos prontos. Dessa forma, as refeições produzidas nesses estabelecimentos podem representar um risco para a saúde dos clientes, visto que não se encontram em condições adequadas para a realização de atividades relacionadas ao preparo e consumo de alimentos.

Palavras-chave: Controle de qualidade. Comida de rua. Manipuladores.

INTRODUÇÃO:

A comida de rua é uma tradição enraizada nos hábitos alimentares dos brasileiros, trazendo a diversidade gastronômica, oferecendo sabores e opções culinárias rápidas e prontas para consumo. A oferta vai desde o famoso pastel de feira, carrinhos de cachorro-quente, espetinhos de churrasco até lanchonetes e “*food trucks*”, sendo uma proposta de consumo imediato ou posterior de curto tempo, que não exige grande preparação ou processamento. A rapidez e a praticidade são consideradas os principais atrativos da comida de rua, especialmente para aqueles que vivem na agitação do cotidiano. No entanto, a qualidade sanitária dos alimentos está diretamente ligada às precauções tomadas para garantir a segurança alimentar. Nesse contexto, a Agência Nacional de Vigilância Sanitária (ANVISA) estabeleceu normas rigorosas, às quais devem ser seguidas por todos os envolvidos no processamento e preparo de alimentos, com o propósito de assegurar condições higiênico-sanitárias adequadas (1,2). A vigilância sanitária, através da inspeção, fiscaliza as condições higiênico-sanitárias dos estabelecimentos que produzem, manipulam e comercializam alimentos, buscando a garantia e a segurança e a qualidade dos produtos comercializados e dos serviços prestados, assim evitando riscos à saúde pública. Destacam-se, entre as estratégias empregadas para garantir condições higiênico-sanitárias adequadas as Boas Práticas de Fabricação (BPF) e o Sistema de Análise de Perigos e Pontos Críticos de Controle (APPCC) (3). A contaminação dos alimentos pode

1 Discente no curso de Medicina Veterinária do UNIFESO – julialima09@gmail.com

2 Docente no curso de Medicina Veterinária do UNIFESO – flavialinecalixto@unifeso.edu.br;
alfredoarturjunior@unifeso.edu.br

3 Médica Veterinária Autônoma – nayara.martins@live.com

acontecer em qualquer etapa da cadeia de produção. Portanto, a gestão dos riscos desempenha um papel crucial no controle higiênico-sanitário, sendo essencial para preveni-la. Porém, muitos surtos de doenças alimentares resultam da conexão entre o consumo de alimentos contaminados devido a manipulação inadequada e práticas inadequadas de conservação e distribuição (4). De acordo com a ANVISA, o controle de qualidade em alimentos deve ser baseado em boas práticas de higiene e manipulação, para prevenir a contaminação microbiológica, física e química dos alimentos. Nesse sentido, é necessário que os estabelecimentos de alimentação adotem medidas que assegurem a qualidade do produto oferecido ao consumidor (3). Nesse sentido, a RDC 275 emitida em 21 de outubro de 2002 pela ANVISA dispõe sobre regulamento técnico dos Procedimentos Operacionais Padrão aplicáveis a estabelecimentos, fabricantes e processadores de alimentos (5). Um dos principais aspectos do controle higiênico-sanitário é a higiene pessoal dos funcionários. É fundamental que os manipuladores de alimentos adotem medidas de higiene, como a lavagem das mãos, o uso de uniformes limpos e adequados, e a utilização de equipamentos de proteção individual (EPIs), como toucas (3). Neste cenário, as Diretrizes das Boas Práticas de Manipulação de Alimentos surgem como um conjunto de procedimentos que devem ser seguidos pelos estabelecimentos de alimentação, visando assegurar a excelência e a segurança dos produtos oferecidos (6). Mas, com o aumento da demanda por refeições rápidas, houve um crescimento nos casos de doenças relacionadas à ingestão de alimentos contaminados, muitas vezes devido à falta de condições higiênico-sanitárias adequadas durante a manipulação dos alimentos e pela conduta dos manipuladores (7,8). O aumento expressivo da população nas áreas urbanas tem sido responsável pelo crescimento do consumo de alimentos fora do ambiente domiciliar, o que tem impulsionado o desenvolvimento dos serviços de alimentação, sendo esta uma atividade de importância social, econômica, nutricional e sanitária. Socioeconomicamente favorável para contribuir com a fonte de renda, devido à escassez do mercado de trabalho formal no país, oferecendo assim oportunidades de negócios para o desenvolvimento dos empreendedores. No entanto, a venda de alimentos de rua pode apresentar riscos à saúde para os consumidores, especialmente aos estabelecimentos que não aderem às boas práticas higiênico-sanitárias. A venda de alimentos nas ruas é uma questão preocupante para a saúde pública, uma vez que, muitas vezes, são preparados e comercializados em condições precárias de higiene. Isso pode resultar em contaminação por micro-organismos patogênicos que representam um risco à saúde. O objetivo deste trabalho é avaliar o perfil higiênico-sanitário de estabelecimentos de comida de rua em Petrópolis, a fim de entender as principais falhas através da observação *in loco* com base no “*check list*” da RDC N° 216 de 15 de setembro de 2004 e que podem afetar a qualidade e segurança dos alimentos vendidos.

METODOLOGIA:

Estudo transversal exploratório de natureza quantitativa e descritiva, realizado na área urbana de Petrópolis/RJ, em julho e agosto de 2023, para visualizar os estabelecimentos de lanches rápidos em diversos pontos da cidade. A pesquisa durou cerca de 90 minutos em cada estabelecimento, repetida duas vezes para confirmar as conformidades e não conformidades. As análises visuais foram realizadas no âmbito do cliente, ou seja, da parte externa para visualização interna. Os estabelecimentos gastronômicos foram identificados utilizando a versão online da lista telefônica (Listel®) referente ao ano de 2021, sendo encontrados 101 locais de venda cadastrados. As áreas de estudos definidas foram: os bairros Centro, Retiro, Corrêas e Itaipava, onde há a maior concentração de vendas de lanches rápidos. A coleta das informações para avaliar a qualidade higiênico-sanitária foi através de uma “*check-list*” - lista de verificação, baseada na Resolução RDC n° 216, de 15 de setembro de 2004 da ANVISA (3), que disponibiliza a regulamentação da técnica de

boas práticas, higiene e instalação para o serviço de alimentação. A coleta de dados foi realizada nos finais de semanas, principalmente no final da tarde e à noite, no qual, há uma maior facilidade de encontrar os locais abertos. A lista de verificação das condições higiênico-sanitária se diferencia em inúmeros tópicos, tais como, instalações, estrutura, higienização pessoal e de superfícies, controle de vetores, equipamentos, utensílios, manipuladores, matéria prima e preparação do alimento e exposição ao consumo de alimento preparado. Para classificações dos resultados, foram utilizados os percentuais estabelecidos pela Resolução - RDC nº 275/2002, da ANVISA (5): Grupo I - 76 a 100% (bom); Grupo II - 51 a 75% (regular); Grupo III - 0 a 50% (insuficiente). Para calcular o percentual de conformidade foi multiplicado o total de conformidades por 100 e dividido o resultado pelo total de itens indicado ao final de cada tópico analisado. A inspeção visual corresponde a uma classificação da “*check-list*”, em cada item de monitoramento a três opções de respostas, conforme, não conforme e não aplicável. Sendo assim, o “S” (Conforme), quando o estabelecimento atendeu o item observado, “N” (Não Conforme), quando não atendeu o item correspondente e o “NA” (Não Aplicável), quando o item é aceito no local. A computação dos itens avaliados pela Lista de Verificação, para cada Conformidade (S) é contabilizado 1 ponto e para Não conformidade (N), o item não é pontuado, Quantos aos itens não aplicáveis (NA) são excluídos do total de itens avaliados. Para definir a porcentagem dos itens avaliados, o cálculo considera a soma total de respostas Conforme (S) e o Total de itens avaliados, utilizando a equação a seguir: $\% = \frac{[\text{Total de Conformidades (S)} \times 100]}{[\text{Total de itens} - \text{Itens NA}]}$. A interpretação dos resultados em relação as condições higiênico-sanitárias está de acordo com a proposta na Resolução nº275 (5). A classificação dos estabelecimentos se define pela base no percentual de itens conformes de acordo com a lista de verificação: o grupo 1 – 76 a 100% de atendimento dos itens - adequadas condições de manipulação e/ou processamento; o grupo 2 – 51 a 75% de atendimento dos itens - processamento e condição de manipulação intermediária; o grupo 3 – 0 a 50% de atendimento dos itens - precárias condições de manipulação e/ou processamento. Os dados obtidos foram planilhados em programa Excel® para comparativos e análise dos dados entre as diferentes regionais.

RESULTADOS E DISCUSSÃO:

Os oito estabelecimentos analisados eram empreendimentos do ramo de comida de rua, fornecendo lanches prontos para o consumo imediato. Entre eles são hambúrgueres artesanais, cachorro-quente, salgados, pasteis e entre outros. 50% dos pontos de venda foram caracterizados como “ambulantes fixos”, por apresentarem estruturas fixas, tais como: lojas, quiosques e lanchonetes, distribuídos em pontos com um alto fluxo de pessoas pela cidade, Os outros 50% foram classificados como “ambulantes semimóveis”: possuem uma unidade de venda móvel, motorizada ou não (“*Food trucks*”), atuando em um local específico diariamente. Cachorro-quente e hambúrguer são os itens alimentícios mais vendidos, por terem uma grande procura, correspondendo a 62,5% das transações, sendo encontrados em cinco pontos de venda. Produtos salgados, como coxinhas, esfihas e enroladinhos, foram identificados em três estabelecimentos, e apenas um estabelecimento oferecia a venda de pastéis. Observa-se os resultados encontrados nas visitas e pontuados em formulário dividido nas áreas dos itens avaliados (Tabela 1) através da lista de verificação adaptada, baseada na RDC nº 216/ 2004, em relação às boas práticas de manipulação de alimentos e seus respectivos percentuais de adequação, aplicado em todos os estabelecimentos inspecionados visualmente na cidade de Petrópolis/ RJ, 2023. Após a análise visual e a aplicação da “*check list*” (lista de verificação) baseada na RDC nº 216/2004 da ANVISA, foram identificados diversos aspectos inadequados para não conformidade, principalmente no quesito à higiene pessoal dos manipuladores. Estes aspectos incluíam o uso de maquiagem, adornos, cabelos soltos, barbas, unhas compridas com esmalte e roupas sujas. Além

disso, foram observados comportamentos inapropriados, como manipular alimento e dinheiro ao mesmo tempo, falar sobre o alimento em preparação e não realizar a lavagem e antissepsia das mãos antes e depois de manusear os alimentos preparados. Os recipientes, ingredientes e matérias-primas também estavam em condições higiênico-sanitárias precárias, devido ao armazenamento inadequado e falta de identificação. Além disso, foram visualizados resíduos em diversos locais de manipulação. Devido à presença desses acúmulos, o ambiente torna-se propício para a proliferação de pragas, tais como insetos e roedores, o que representa uma inadequação em termos de higiene. A média dos aspectos avaliados de conformidade foi equivalente a 50,62% em todos os estabelecimentos visualizados pelo âmbito do cliente. As conformidades das instalações (68,70%) e equipamentos e higienização das instalações e equipamentos (75%), foram classificadas de acordo a RDC n° 275/2002 se enquadrando no grupo II, equivalente ao nível de adequação “regular” (51% a 75%). Os piores percentuais de conformidades foram visualizados nos aspectos de manipuladores (15,63%), preparação dos alimentos (50%) e exposição do alimento preparado (50%) em que a minoria dos itens avaliados estavam adequados. Em vista disso, foi evidenciado 15,63% de conformidade com os manipuladores, se encaixando no grupo III, equivalente ao nível de adequação “ruim” em relação à RDC n° 275/2002, sendo assim, os critérios não conforme a legislação. Comparando a relação de conformidade dos aspectos avaliados, na pesquisa feita por Souza et al. (9) encontrou média de adequação de 56,5%, classificado no grupo 2 “regular”, também foi ressaltado que o maior número de sessões com percentual maior de 50% do que aquelas de menor adequação, semelhante a pesquisa presente. Contrapondo os resultados intermediários foram encontrados no experimento de Gondim et al. (10), verificados para as seções, Exposição ao consumo, Preparação do alimento, Edificações e instalações, que variaram de 50 a 67% de adequação, enquanto os melhores resultados foram para Equipamentos e Higienização das instalações e equipamentos, que variou de 76 a 100% de adequação sendo este percentual atingido pela última seção citada. Ao analisar os resultados separadamente, a condição das boas práticas em relação aos manipuladores (bloco III) se destaca por ser a mais precária e preocupante, de acordo com a não conformidade de 84,37%. Em relação às instalações, conforme a tabela 1, o percentual das adequações é de 68,75% na seção de instalações em resumo a todos os estabelecimentos em que se enquadra no grupo II (51 a 75%) sendo uma adequação regular em relação a RDC n° 275/2002, de todos os estabelecimentos avaliados visualmente. Conforme a figura 1, foram observadas as adequações das instalações de cada estabelecimento individualmente. Na prática, os estabelecimentos 1 (100%), 2 (100%), 7 (85,71%), 8 (83,33%) tiveram adequações acima de 75% se adequando ao grupo I (BOM). As não conformidades apresentadas foram nos locais 7 e 8, não havia porta da área de preparação e armazenamento de alimentos com fechamento automático. Enquanto o estabelecimento 5 (71,42%) e 6 (66,66%) se enquadram no grupo II (REGULAR), pois foram encontradas poucas não conformidades, como pisos somente até metade da parede, fissuras presentes na parede e a porta com fechamento automático estava danificada. Já no estabelecimento 3 (0%) onde 100% dos itens estavam não conformes, e o 4 (42,86%) com percentual abaixo de 50%, se destacam no grupo III (INSUFICIENTE), pois havia focos de insalubridade com a presença de moscas e pombos pelo estabelecimento, rachaduras nas paredes, portas danificadas, paredes e pisos com aspectos sujos e manchados e faziam uso de utensílios de madeiras e enferrujadas, sendo prejudicial à saúde do consumidor. Algumas dessas inconformidades foram encontradas anteriormente por outros autores, ao examinarem as condições de higiene e saneamento em restaurantes self-service no Rio de Janeiro. Sendo similar aos resultados encontrados na pesquisa presente, Castro et al. (11) notaram que, na maioria significativa dos estabelecimentos investigados, os pisos exibiam cores inadequadas, além de apresentarem danos como rachaduras e buracos. Alguns não contavam com pisos antiderrapantes. Os pesquisadores também constataram que 77,8% dos

estabelecimentos apresentavam problemas no estado de conservação e na adequação dos tetos e portas, sendo similares aos resultados encontrados na pesquisa presente. Em contraste com a pesquisa atual, Silva et al. (12) constataram que apenas 9% das deficiências estavam associadas à estrutura e às instalações, também detectadas por meio da Lista de Verificação de Boas Práticas. Por contrapartida, Ferraz et al. (13) identificaram deficiências referentes à estrutura e às instalações. Isso incluía um teto sem acabamento uniforme e impermeável, com uma tonalidade escura, difícil de limpar e em estado precário de conservação. Ademais, notaram a presença de luminárias desprotegidas contra quebra em uma fábrica de doces tradicionais localizada em São Paulo. Com relação aos equipamentos, higienização das instalações, utensílios e equipamentos, ao analisar os critérios individualmente, foi evidenciada a falta de conformidade no que diz respeito à disponibilidade de termômetros nos equipamentos destinados à conservação dos alimentos em três estabelecimentos (Figura 2). Além disso, em relação à higiene dos utensílios, a pesquisa apontou deficiências na execução eficaz e regular das práticas de limpeza e desinfecção. Também foi observada a utilização inadequada de materiais, alguns dos utensílios apresentavam cabos de madeira, o que contribuía para o acúmulo de resíduos. O Gráfico ilustra a porcentagem de requisitos cumpridos pelos estabelecimentos que comercializam lanches rápidos entre os itens de equipamentos, higiene das instalações e equipamentos. Observa-se que os estabelecimentos 2 (100%), 6 (85,71%), 7 (100%) e 8 (85,71%) demonstraram os resultados mais satisfatórios, superando os 76%, sendo classificados no grupo I (BOM), indicando condições adequadas para o preparo e venda de alimentos. Enquanto isso, os locais de venda 1 (57,14%) e 5 (71,42%) exibiram os índices entre 51 – 75% de conformidade no que diz respeito aos equipamentos e à higienização das instalações e equipamentos, fazendo parte do grupo II (REGULAR). As não conformidades observadas nos dois locais foram que não havia operações de limpeza e desinfecção nos equipamentos e utensílios, existia acúmulo de resíduos e resto de alimento pelo local, também foi visualizado no ponto de venda 1 que não tinha controle de monitoramento da temperatura dos equipamentos de frios (geladeira, freezers etc.). Com os piores resultados estão os estabelecimentos 3 e 4 (42,85%) apresentaram inúmeras não conformidade, se enquadrando no grupo III (INSUFICIENTE) demonstrado o índice abaixo de 50%. Os dois locais mostraram situações parecidas, havia presença de sujidades, acúmulo de resíduos em chapas e grades de descanso dos alimentos, não havia monitoramento da temperatura dos equipamentos, os utensílios não estavam em boas condições e apresentavam cabo de madeira. No estabelecimento 3 foi observado o uso de um mesmo utensílio para diversas tarefas, utilização da faca com cabo de madeira e tábua de madeira para produção do alimento sem quaisquer procedimentos de limpeza e desinfecção, favorecendo a contaminação cruzada do alimento. Apesar dos números apresentados serem preocupantes, outros estudos indicaram situações piores, no estudo de Oliveira et al. (2), foi constatado um índice de conformidade baixo, atingindo apenas 15% no quesito de higienização. Isso se configura como um fator desfavorável, visto que a limpeza inadequada propicia o surgimento de Doenças Transmitidas por Alimentos (DTAs). Enquanto outros autores encontraram cenários mais motivadores ficando abaixo somente dos estabelecimentos 2 e 7, na pesquisa realizada por Lenz et al. (14), a unidade A demonstrou um impressionante índice de conformidade de 94,11% na categoria de “Higienização de Instalações, Equipamentos, Móveis e Utensílios”, apresentando somente uma discrepância de 5,88%. Essa falha diz respeito à não prática de desinfetar as esponjas diariamente por fervura, especialmente quando utilizadas em superfícies que têm contato com os alimentos. Por outro lado, a Unidade B exibiu uma taxa menor de conformidade nessa mesma categoria, totalizando 86,66%. Além disso, registrou um número mais expressivo de não conformidades, chegando a 13,13%. Essas irregularidades ocorreram devido à falta de controle periódico na limpeza dos equipamentos e à ausência de higienização na área de manipulação de alimentos após o

término das atividades. Mas a menor taxa de conformidade foi observada no item III, que se refere aos manipuladores. Nesta categoria, a conformidade total é de 31,25%, principalmente devido ao uso frequente de práticas higiênico-sanitárias inadequadas ao longo do processo de produção de lanches rápidos. Dentro dessa categoria, são considerados os procedimentos adotados e os produtos empregados a equipamento, higienização de utensílios e equipamentos. Conforme ilustrado na Figura 3, é possível notar que os dados indicam uma deficiência nas práticas de higiene, visto que a maioria dos vendedores ambulantes não atendeu aos critérios estabelecidos durante a avaliação. Nota-se no gráfico 3 que há um alerta de não conformidade. Todos os estabelecimentos se classificaram no Grupo III (Insuficiente), demonstrando resultados insatisfatórios, os índices não ultrapassaram 50% de adequação. Apenas os estabelecimentos 4 e 7 (50%) faziam uso de uniforme de cor clara, conforme sugere a legislação, os demais estavam usando vestimentas inadequadas, de cores escuras principalmente na cor azul escuro ou preto, alguns com aspecto sujo e manchado. A higienização das mãos estava sendo realizada de forma inapropriada e ineficaz, antes e após a manipulação dos alimentos e sempre que necessário. Somente no estabelecimento 2 foi notado a utilização de luvas na preparação do alimento e faziam a utilização de rede de proteção para os cabelos e sem qualquer tipo de uso de adorno. Nos outros estabelecimentos foi notório que não estavam sendo seguidas as normas da legislação, sobre o item uso de adornos, barba aparada, unhas curtas e sem esmalte, pois os funcionários faziam uso de brincos, relógios, alianças, pulseiras e/ou colares, além de apresentarem unhas longas e esmaltadas. Poucos manipuladores faziam uso de rede, porém as retiravam durante a preparação dos lanches. Além disso, a lavagem dos utensílios estava deficiente, evidenciando sujidade em pratos e talheres, especialmente nos estabelecimentos que não aderiram a utensílios descartáveis. O item “não falar demasiadamente, cantar, assobiar enquanto manipula alimentos, manipular dinheiro ou outros atos físicos que possam contaminar os alimentos”, teve 100% de não conformidade, todos os manipuladores falavam e cantavam enquanto preparavam os lanches. Com isso, é possível notar que os dados indicam uma deficiência nas práticas de higiene, visto que todos os manipuladores não atenderam aos critérios estabelecidos pela RDC N° 216 durante a visualização, Brasil (3). Todas essas observações estão em desacordo com a legislação brasileira. A RDC N° 216 estabelece que os manipuladores de alimentos devem realizar uma higienização minuciosa das mãos ao iniciar o expediente, antes e após a manipulação dos alimentos, após qualquer interrupção no serviço, ao tocar em materiais contaminados, após o uso dos sanitários e sempre que for necessário. Também é aconselhável que os manipuladores mantenham uma aparência pessoal cuidada, utilizando uniformes apropriados, de cor clara, trocados diariamente e destinados exclusivamente para uso dentro das instalações. Além disso, é necessário proteger os cabelos com touca, rede ou outro acessório apropriado, não permitindo barbas ou adornos. As unhas devem ser curtas e sem esmalte ou base, conforme preconizado pela legislação citado por Brasil (3). Lima et al. (15) também observaram um resultado semelhante ao avaliar a conformidade das boas práticas de fabricação em 17 restaurantes em Minas Gerais. Eles constataram que os maiores índices de não conformidade foram encontrados nos aspectos relacionados aos manipuladores. Em 35% dos restaurantes, o índice de não conformidades para manipuladores foi igual ou superior a 50%, e em 65% dos estabelecimentos. Ainda segundo Medeiros, Carvalho e Franco (1) é comum que os manipuladores de alimentos estejam associados à contaminação dos alimentos em restaurantes, principalmente devido às contaminações microbiológicas e cruzadas, que demonstram a insegurança dos alimentos de lanches rápidos de Petrópolis. Porém alguns autores encontraram resultados mais animadores que o do presente estudo. Conforme a avaliação do Arruda et al. (16) o item que avalia os Manipuladores a média foi de 75,0% de conformidade dentre os restaurantes avaliados, sendo que o estabelecimento C foi o único com 100% de adequação. Igualmente este trabalho, de acordo com Silva,

Aquino Filho e Melo (17) nos resultados obtidos pode-se observar que o item “Manipuladores” foi o que mais recebeu não conformidades, apresentando 65,1% em relação a higiene pessoal. Sobre a preparação do alimento e armazenamento, a tabela 1 exibe a média de conformidade na preparação de alimentos, revelando uma taxa de 50%. Este valor representa o segundo percentual mais baixo em termos de adequação, se enquadrando no grupo III, classificado como insuficiente. Notou-se que em grande parte dos manipuladores, não eram realizadas as lavagens das mãos antes do preparo. Para preenchimento da “*check list*”, foram considerados critérios essenciais, como a observação das práticas adotadas durante a preparação dos alimentos para minimizar os riscos de contaminação cruzada. Isso inclui evitar qualquer tipo de contato direto ou indireto entre alimentos crus, semipreparados e prontos para consumo. Além disso, foi avaliado se os funcionários responsáveis pela manipulação de ingredientes crus estão seguindo os protocolos de lavagem e antissepsia das mãos, e se os ingredientes não preparados são devidamente mantidos sob refrigeração durante o funcionamento do estabelecimento. Essas medidas são cruciais para garantir a segurança alimentar e a qualidade dos produtos oferecidos. Os resultados encontrados estão na figura 4 e como pode ser observado existem números bem discrepantes entre os estabelecimentos, desde totalmente em conformidade, quanto totalmente não conforme. Ao analisar a figura 4, foi constatado resultado alarmante, nos estabelecimentos 1 e 3 tiveram o percentual de 0% de adequações, já os locais 2, 6 e 8 os índices de conformidades atingiram 33,33%, se enquadrando em um percentual baixíssimo, essas avaliações classificam esses estabelecimentos como “Insuficiente”, Grupo III, de acordo com a Resolução - RDC nº 275, de 21 de outubro de 2002. Durante o processo de manipulação dos ingredientes e na preparação do alimento, a grande parte dos manipuladores não realizava a lavagem das mãos, antes e após a manipulação do alimento ou após qualquer interrupção do serviço e outros apenas usavam água ou passavam um pano nas mãos, também foi observado que antes e após a manipulação do dinheiro não era realizado a lavagem das mãos, foi notório a utilização do celular recorrente pelos manipuladores durante a preparação do alimento. Apenas no estabelecimento 2 foi possível notar o uso de luvas, embora não fosse observada a sua troca de forma regular. E nos nº 2 (33,33%), 6 (33,33%) e 8 (33,33%) foi percebido que durante a preparação do alimento foram adotadas medidas a fim de minimizar o risco de contaminação cruzada, evitando o contato direto com alimentos crus e semipreparados. Sendo distribuídos em caixas de armazenamento com identificação. Dos oito locais analisados, seis (1 (0%), 2 (33,33%), 3 (0%), 6 (33,33%), 8 (33,33%)) deixavam os ingredientes expostos em temperatura ambiente nas bancadas durante todo o período de funcionamento, além dos molhos artesanais colocados em bisnagas ficavam expostos do lado de fora do estabelecimento, em temperatura ambiente. Os ingredientes eram acondicionados em vasilhas de plástico com tampas, e incluíam itens como queijo, presunto, bacon, frango desfiado, requeijão, milho e ovos de codorna. Esse desvio das diretrizes estabelecidas pode representar um risco significativo à saúde dos consumidores e ressalta a necessidade de uma atenção redobrada às práticas de manipulação de alimentos, o que, sem dúvida, compromete a integridade higiênico-sanitária dos alimentos preparados. Os estabelecimentos 4 (100%), 5 (100%) e 7 (100%) foram os únicos com adequações com bons resultados, foi percebido durante toda a visita, repetidos processos de lavagem e antissepsia das mãos ao manusear qualquer ingrediente ou utensílios e também a preocupação de minimizar os riscos de contaminação. E os ingredientes ficam sob refrigeração, eram retirados somente na hora da preparação. Essa inconformidade destacada dos ingredientes estarem em temperatura ambiente está em desacordo com a legislação brasileira. Conforme estabelecido pela Resolução de Diretoria Colegiada nº 216, é crucial que as matérias-primas e ingredientes perecíveis sejam expostos à temperatura ambiente somente pelo período mínimo indispensável para a preparação do alimento conforme dito por Brasil (3). Os alimentos vendidos por ambulantes, tais

como bacon, salsicha e frango desfiado, são categorizados como de alto risco para contaminação microbiológica. Isso se deve ao fato de apresentarem um pH elevado e serem ricos em nutrientes, condições ideais para o desenvolvimento de microrganismos nocivos. É importante ressaltar que, de acordo com as diretrizes da RDC 216/ 2004 após o processo de cocção, é imperativo que os alimentos preparados sejam mantidos a uma temperatura superior a 60°C. Este é um procedimento crucial para assegurar a segurança alimentar e a preservação da qualidade dos produtos oferecidos ao consumidor. Portanto, é essencial que os vendedores ambulantes estejam cientes e adiram estritamente a essas práticas para evitar qualquer risco potencial à saúde dos consumidores, descrito por Brasil (3). Inconformidades encontradas no presente trabalho também foram destacadas por outros autores. Souza et al. (9), também apresentou o resultado de adequação ruim (<50%), foi possível visualizar que não são adotadas medidas para evitar que os insumos contaminem os alimentos preparados, como armazenamento dos ingredientes. Este resultado também foi observado na cidade de Recife-PE por Silva, Aquino Filho e Melo (17), onde, foi constatado que houve um índice de não conformidade de 46,2%, revelando uma deficiência notável na prática de lavagem das mãos antes do preparo dos alimentos. Além disso, observou-se que a maioria dos estabelecimentos não demonstra um cuidado adequado no armazenamento das matérias-primas. Em mais da metade dos locais avaliados (53,9%), os produtos eram armazenados no mesmo espaço, sem separação ou distanciamento, comumente em freezers ou geladeiras. Assim como esse item se destacou negativamente neste trabalho, os achados provenientes do estudo conduzido por Ferreira (6) demonstram que o processo de preparação dos alimentos foi identificado como um dos pontos críticos, registrando uma taxa de não conformidade de 54% nos critérios avaliados. Adicionalmente, constatou-se que em 52% dos casos, a procedência das matérias-primas utilizadas nos estabelecimentos avaliados não atendia aos padrões adequados, o que implica em possíveis impactos na qualidade e segurança dos alimentos. Outro aspecto relevante foi a verificação de que em 46% dos estabelecimentos, a armazenagem das matérias-primas não era conduzida de acordo com as diretrizes estabelecidas. Em relação à exposição do alimento preparado, os resultados encontrados sobre a conformidade dos estabelecimentos estão na figura 5. Ao analisar a figura 5, nota-se uma grande variável entre os estabelecimentos, assim como o item anterior. Somente os estabelecimentos 2 e 7 apresentaram estar no padrão de qualidade no quesito exposição (100 %), apresentavam área reservada para atividades de recebimento de pagamentos, faziam uso de utensílios como copo, pratos descartáveis. Nos demais locais de venda de lanches rápidos nº 1 (0%), 3 (0%), 4 (50%), 5 (50%), 6 (25%) e 8 (50%) apresentaram inúmeras inadequações, conseqüentemente se encontrando na classificação “INSUFICIENTE” pela RDC 216, conforme encontrado por Brasil (3). Foram identificados descumprimentos que abrangeram a ausência de monitoramento de temperatura, tanto nos equipamentos quanto nos alimentos em exposição. Adicionalmente, constatou-se a falta de prática de higienização das mãos por parte dos colaboradores ao manusear alimentos prontos para consumo. Esta deficiência na higienização das mãos pode elevar a possibilidade de contaminação dos alimentos, uma vez que as mãos entram em contato com múltiplas superfícies, incluindo equipamentos e utensílios. Nos locais que utilizavam utensílios não descartáveis (estabelecimentos 3 e 5) havia presença de sujidades principalmente nos talheres e pratos, por consequência de uma deficiência na lavagem e higienização dos utensílios. Também foi observada a prática de manipular tanto alimentos quanto dinheiro pelo mesmo colaborador, sem a devida higienização das mãos. Este resultado também foi observado na cidade de Recife-PE por Silva, Aquino Filho e Melo (17), onde, foi constatado que houve um índice de não conformidade de 46,2%, revelando uma deficiência notável na prática de lavagem das mãos antes do preparo dos alimentos. Além disso, observou-se que a maioria dos estabelecimentos não demonstra um cuidado adequado no armazenamento das matérias-primas. Em mais da metade dos locais avaliados

(53,9%), os produtos eram armazenados no mesmo espaço, sem separação ou distanciamento, comumente em freezers ou geladeiras. Diferentemente do observado no presente estudo, Spata (18), relatou que, dos 4 “food trucks” observados, somente o item “manipulação de dinheiro” apresentou conformidade em todos os “food trucks” observados com as normas da legislação vigente, uma vez que, a manipulação era feita por um funcionário exclusivo da função.

Tabela 1: Resultados da média em relação de grupos de itens avaliados feito através da Lista de verificação baseada na RDC nº 216/ 2004, em todos os estabelecimentos

Aspectos avaliados	Itens analisados	Conforme	Não Conforme	% Conforme	% Não Conforme
I. Instalações;	56	35	17	68,75%	31,25%
II. Equipamentos, higienização;	56	42	14	75,00%	26,78%
III. Manipuladores;	32	5	27	15,63%	84,37 %
IV. Preparação do alimento e Armazenamento;	24	12	12	50,00%	50,00%
V. Exposição do alimento preparado;	32	16	16	50,00%	50,00%

Tabela 2. Percentual médio de itens de não conformidade (NC) atendidos pelos estabelecimentos de lanches rápidos em Petrópolis, RJ, 2023

Estabelecimentos	Distritos	Bloco I	Bloco II	Bloco III	Bloco IV	Bloco V
1	Cascatinha	0%	42,85%	100%	100%	75%
2	Itaipava	0%	0%	75%	66,66%	0%
3	Cascatinha	100%	57,14%	100%	100%	100%
4	Itaipava	57,14%	57,14%	50%	0%	50%
5	Petrópolis	28,57%	28,57%	100%	0%	50%
6	Petrópolis	33,33%	14,28%	100%	66,66%	75%
7	Petrópolis	14,28%	0%	50%	0%	0%
8	Itaipava	16,66%	14,28%	100%	66,66%	50%
Média de NC	-	31,25%	26,78%	84,37%	50%	50%

Figura 1 - Gráfico em colunas com o percentual das conformidades e não conformidades em relação aos aspectos avaliados das instalações dos pontos de venda de lanches rápidos em Petrópolis/ RJ

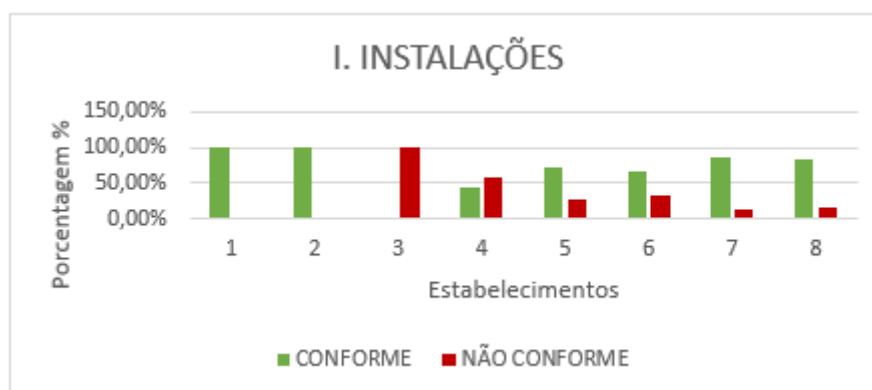


Figura 2 - Gráfico em colunas com o percentual das conformidades e não conformidades dos aspectos avaliados em relação aos equipamentos, higienização das instalações e equipamentos dos pontos de venda de lanches rápidos em Petrópolis/ RJ

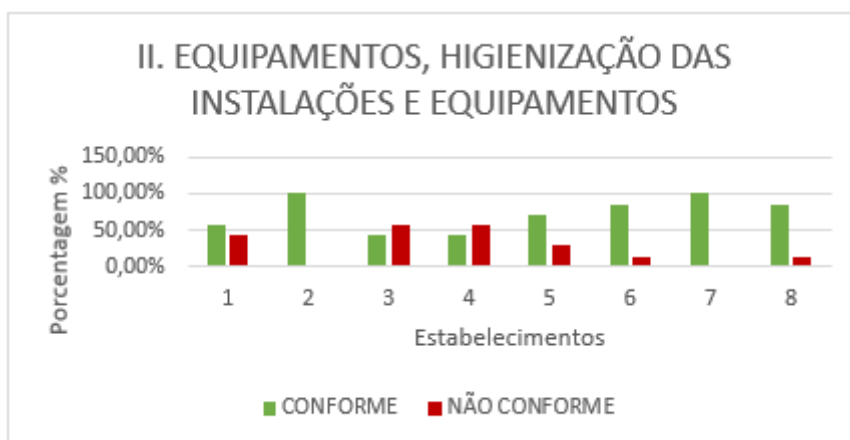


Figura 3 - Gráfico em colunas com o percentual das conformidades e não conformidades dos aspectos avaliados em relação aos manipuladores dos pontos de venda de lanches rápidos em Petrópolis/ RJ

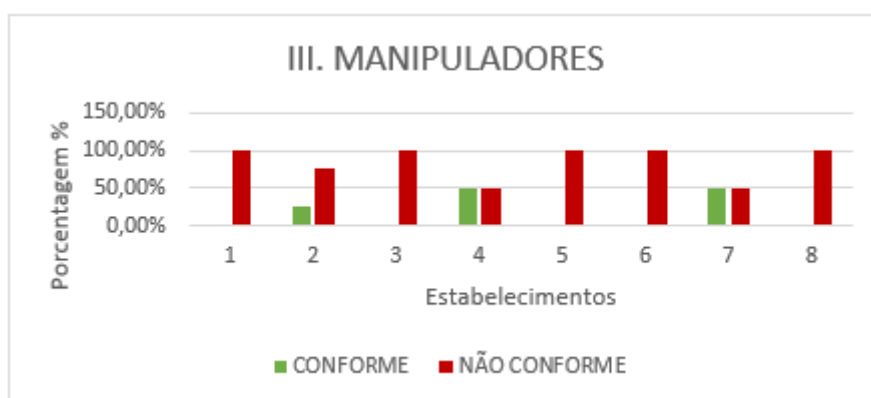
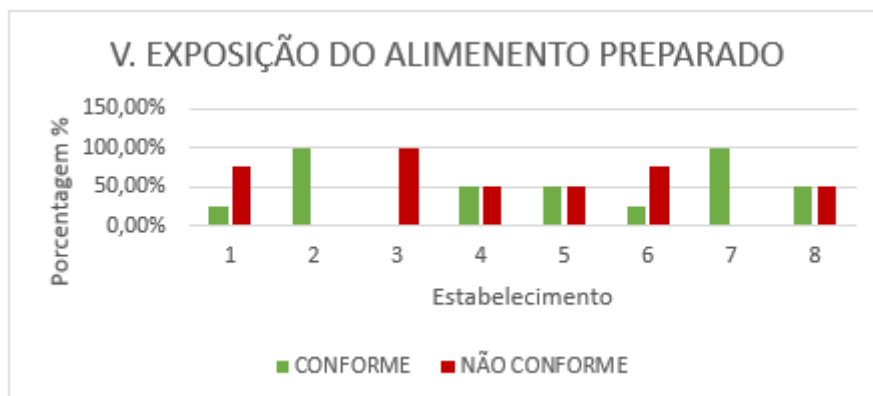


Figura 4 - Gráfico em colunas com o percentual das conformidades e não conformidades dos aspectos avaliados em relação a preparação do alimento e armazenamento dos pontos de venda de lanches rápidos em Petrópolis/ RJ

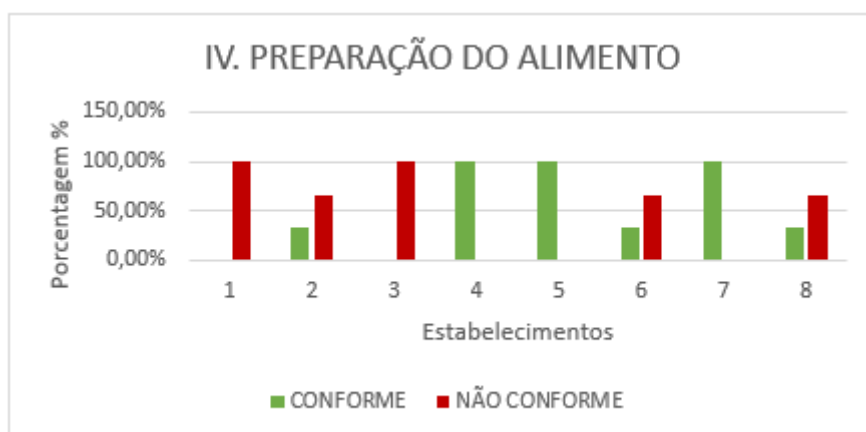

Figura 5 - Gráfico em colunas com o percentual das conformidades e não conformidades dos aspectos avaliados em relação a exposição do alimento preparado dos pontos de venda de lanches rápidos em Petrópolis/ RJ



CONCLUSÃO:

Os estabelecimentos avaliados apresentaram percentuais baixos de conformidade nos itens, III. Manipuladores, IV. Preparação do alimento e armazenamento e V. Exposição do alimento preparado, demonstrando a necessidade de adequação à legislação vigente. Constatou-se que, do ponto de vista da segurança dos alimentos, as refeições elaboradas neste estabelecimento apresentam um risco potencial para a saúde dos clientes, uma vez que os manipuladores e a exposição do alimentos não apresentam adequações positivas para atividades relacionadas ao preparo e consumo de alimentos.

É provável que os comerciantes ambulantes de alimentos não recebam orientações básicas sobre boas práticas de fabricação e infraestrutura para aprimorar as condições higiênico-sanitárias dos alimentos. Isso ocorre, em grande parte, devido ao ambiente desestruturado das ruas, o qual propicia diversas formas de contaminação durante a manipulação. Por tanto, seria ideal uma aplicação de projetos informativos de acordo com a legislação vigente e fiscalizações feitas pela vigilância sanitária de forma constante.

ABSTRACT

Street food is a tradition rooted in Brazilian eating habits, providing a rich gastronomic diversity and snack and ready-to-eat options. However, the sale of food on the streets raises concerns for public health, as these foods are often prepared and sold under precarious hygienic conditions. The objective is to evaluate the hygienic-sanitary profile of street food establishments in Petrópolis, in order to understand the main flaws through on-site observation based on the “check list” of Resolution RDC No. 216 of September 15, 2004 and which can affect the quality and safety of food sold. For the visual assessment, was used in eight establishments that sell quick snacks. Five aspects were considered in the evaluation: facilities, equipment and hygiene, handlers, food preparation, and storage and display of prepared food, using N (Non-conforming) S (Conforming). The study found that the main inadequacies relate to handlers, food preparation and storage and display of ready-made foods. Therefore, meals produced in these establishments may pose a risk to the health of customers, as they are not in suitable conditions to carry out activities related to the preparation and consumption of food.

Keywords: Quality control. Street food. Manipulators.

REFERÊNCIAS:

- Medeiros MGG, Carvalho LR, Franco RM. Percepção sobre a higiene dos manipuladores de alimentos e perfil microbiológico em restaurante universitário. *Cienc Saude Colet*. 2017;22:383-392.
- Oliveira AGM, Melo L, Gomes DBC, Peixoto RS, Leite DCA, Leite SGF, et al. Condições higiênico-sanitárias e perfil da comunidade microbiana de utensílios e mesas higienizadas de um serviço de alimentação localizado no Rio de Janeiro. *Braz J Food Technol*. 2019;22:1-14.
- Brasil. Agência Nacional de Vigilância Sanitária. Resolução RDC nº 216, de 15 de setembro de 2004. Regulamento Técnico de Boas Práticas para Serviços de Alimentação. [acesso em 27 abr 2023]. Disponível em: https://bvsms.saude.gov.br/bvs/saudelegis/anvisa/2004/res0216_15_09_2004.htm
- Souza EL, Silva CA, Sousa CP. Bacteriocins: molecules of fundamental impact on the microbial ecology and potential food biopreservatives. *Braz Arch Biol Technol*. 2005;48:559-566.
- Brasil. Agência Nacional de Vigilância Sanitária. Resolução RDC nº 275, de 21 de outubro de 2002. Regulamento Técnico de Procedimentos Operacionais Padronizados aplicados aos Estabelecimentos Produtores/Industrializadores de Alimentos e Lista de Verificação das Boas Práticas de Fabricação em Estabelecimentos Produtores/Industrializadores de Alimentos. [acesso em 2 jul 2023]. Disponível em: https://bvsms.saude.gov.br/bvs/saudelegis/anvisa/2002/anexos/anexo_res0275_21_10_2002_rep.pdf
- Ferreira SL. Avaliação das condições higiênico-sanitárias na manipulação de alimentos do comércio ambulante na praia de Boa Viagem – Recife/PE. 2023. 31f. [Monografia] Graduação em Nutrição – Faculdade Pernambucana de Saúde, Recife, 2023.
- Chesca AC, Moreira PA, Andrade SCBJ, Martinelli TM. Equipamentos e utensílios de unidades de alimentação e nutrição: um risco constante de contaminação das refeições. *Rev Hig Alimentar*. 2023;17(114/115):2329-38.
- Leal D. Crescimento da alimentação fora do domicílio. *Segur Aliment Nutr*. 2010;17(1):123-132.
- Souza AO, Passos EVB, Gonçalves MIA, Coelho RLL, Silva CS. Perfil higiênico-sanitário de um restaurante comercial do interior da Bahia. *Pesq Soc Desenv*. 2021;2:e46410211870.
- Gondim RFA, Silva JD, Santos AS, Leal ABS, Silva CCS, Silva DM, Silva FIF, Nascimento MFB, Silva CS. Perfil higiênico-sanitário de uma sorveteria artesanal localizada em Juazeiro, BA. *Invest Soc Desenv*. 2021;10(17):1-9.
- Castro FT, Tabai KC, Barbosa CG, Dorna NS. Restaurantes self services: situação higiênico-sanitária dos shoppings do município do Rio de Janeiro. *Rev Univ Rural*. 2006;26(2):87-101.
- Silva LG, Lima G, Lourenço LF, Serra N. Food truck na cidade de São Paulo e a influência do perfil do consumidor em sua longevidade: aspectos socioculturais. *Refas - Rev Fatec Zona Sul*. 2015;2(1):1-23.
- Ferraz RRN, Matos SPM, Rodrigues FSM, Errante PR, Barnabé AS, Fornari JV. Avaliação das Boas Práticas de Fabricação em uma indústria paulista de doces tradicionais. *UNILUS Ens Pesq*. 2015;12(26):17-21.
- Lenz BE, Backes J, Bertani JPB, Fassina P. Verificação de boas práticas em duas Unidades de Alimentação e Nutrição inseridas em dois municípios do Rio Grande do Sul. *Rev Simbio-Logias*. 2019;11(15):62-76.
- Lima E, Mendes RA, Amaral A, Carrijo K. Análise microbiológica de saladas e água servidas em um restaurante universitário do triângulo mineiro. *Enciclop Biosfera*. 2015;11(22):3176-85.

Arruda GR, Leite KS, Soares LR, Couto RG, Oliveira S, Prado BG. Condições higiênico-sanitárias em serviços de alimentação e percepção de risco em manipuladores de alimentos. 2020. 27f. [Monografia] Graduação em Nutrição – Centro Universitário de Várzea Grande, Várzea Grande, 2020.

Silva CC, Aquino Filho RS, Melo FLD. Avaliação das condições higiênico-sanitárias no comércio de alimentos em *food trucks* na cidade de Recife-PE. 2020.15f. [Monografia] Graduação em Nutrição – Faculdade Pernambucana de Saúde, Recife, 2020.

Spata CF. Aspectos sanitário e qualidade química de sashimis comercializados em *food trucks* e deliveries do Rio de Janeiro. 2019. 66f. [Dissertação] Mestrado em Higiene Veterinária e Processamento Tecnológico de Produtos de Origem Animal - Faculdade de Veterinária, Universidade Federal Fluminense, Niterói, 2019.

PREVALÊNCIA DE *H. pylori* EM CÃES (*Canis familiaris*) ATRAVÉS DE ENDOSCOPIA DIGESTIVA ALTA ASSOCIADA A TESTE DE UREASE

Pedro Paulo Mantovani¹; Marcelline Santos Luz²; Fernando Luis Fernandes Mendes²; Carla Fernanda Moura Carvalho³

RESUMO

O Diagnóstico por Imagem é uma área que vem se expandindo no decorrer dos últimos anos, que visa diagnosticar condições que afetam estruturas internas. A utilização do exame de Endoscopia Digestiva Alta é um exemplo de Diagnóstico por Imagem, que consiste em utilizar de um tubo flexível com uma câmera, para poder avaliar a luz do sistema digestório alto, que compreende cavidade oral, esôfago, estômago e duodeno; esta técnica é considerada um exame simples e seguro, possui, em média, uma duração de 10 a 20 minutos e necessita de anestesia geral para sua realização; através desse exame é possível coletar uma amostra in vitro da mucosa. É um exame de extrema importância para diagnosticar diferentes patologias, como: gastrites, esofagite, tumores e sangramentos. A microbiota gastro intestinal de cães e gatos abrange uma grande quantidade de microrganismos, tais como as diferentes espécies de Helicobactérias. Essa bactéria, segundo estudos, pode estar associada a diferentes doenças gástricas como gastrite e úlceras. O teste rápido de urease, é um dos métodos utilizados para identificação de *Helicobacter pylori* em fragmento de mucosa gástrica.

Palavras-chave: Endoscopia Digestiva Alta. *H. pylori*. Teste rápido de urease.

INTRODUÇÃO:

O trato gastrointestinal dos animais é colonizado por diferentes tipos de bactérias, sendo estabilizado durante, imediatamente ou após a fase de desmame do animal. O trato gastrointestinal de animais adultos, estima-se que possui aproximadamente 400 espécies de bactérias, sendo cepas eventualmente patogênicas em grandes quantidades, que naturalmente mantem-se em equilíbrio umas com as outras e com o animal hospedeiro (1). As helicobactérias são pertencentes do gênero *Helicobacter*, são bactérias Gram-negativas, espiraladas e flageladas, capazes de viver em ambientes ácidos, devido a alta produção de urease (2). Movimentam-se através da mucosa gástrica, podendo fixar-se em células epiteliais. Apresentam-se nas diferentes porções do trato gastrointestinal, e podem correlacionar com doenças como gastrites, úlceras e neoplasias gástricas ou intestinais (3). São bactérias colonizadoras da mucosa gastrointestinal em humanos, animais domésticos como cães e gatos, porcos, e animais silvestres, como aves e primatas. A infecção da mucosa gástrica pode ser causada por mais de uma espécie de *Helicobacter*. Sendo *H. heilmanni*, *H. rappini*, *H. felis*, *H. bizzozeronii* ou *H. salomonis* e *H. bilis* (4). Os métodos para diagnóstico em animais infectados por *Helicobacter* podem ser divididos em não invasivos e invasivos. Os não invasivos, são, geralmente, realizados através da sorologia, que por sua vez, não é visto como um teste preciso, devido a possíveis sangramentos na parede do estômago, ou o teste respiratório com ureia (4). Não há muitos estudos que comprovem a eficácia do teste rápido para diagnóstico de *Helicobacter* em mucosa gástrica de animais (5). Os métodos invasivos, obrigatoriamente, se fazem o uso da endoscopia digestiva alta,

1 Discente do Curso de Graduação em Medicina Veterinária do UNIFESO- pedropaulomantovani@gmail.com

2 Docente do Curso de Graduação em Medicina Veterinária do UNIFESO- marcellineluz@unifeso.edu.br; fernandoluismendes@unifeso.edu.br

3 Docente do Curso de Graduação em Medicina Veterinária do UFRRJ- carlamvet@gmail.com

proporcionando melhor visualização de possíveis alterações na mucosa gástrica e possibilitando realizar a coleta de um fragmento desta mucosa (6). O material da biópsia deve ser imerso em solução de urease, logo após a coleta. O teste rápido de urease é um dos métodos realizados para identificação de *Helicobacter* em fragmento de mucosa gástrica, este teste possui custo reduzido e de fácil realização. Com a hidrólise da ureia, ocorre o aumento do pH e tem como resultado a alteração da cor da solução. Para que o teste seja eficaz, a amostra deve ser mantida imersa na solução por um período de 24 horas, caso ocorra a mudança de cor, o resultado será como positivo para *Helicobacter*. (6). Este método de diagnóstico tem a sensibilidade de 90% e de especificidade de 98% para fragmentos coletados do antro e corpo do estômago (7). Porém, quando há sangramentos na parede do estômago, ocorre uma diminuição da sensibilidade, que cai para 85% e na especificidade 91% (6).

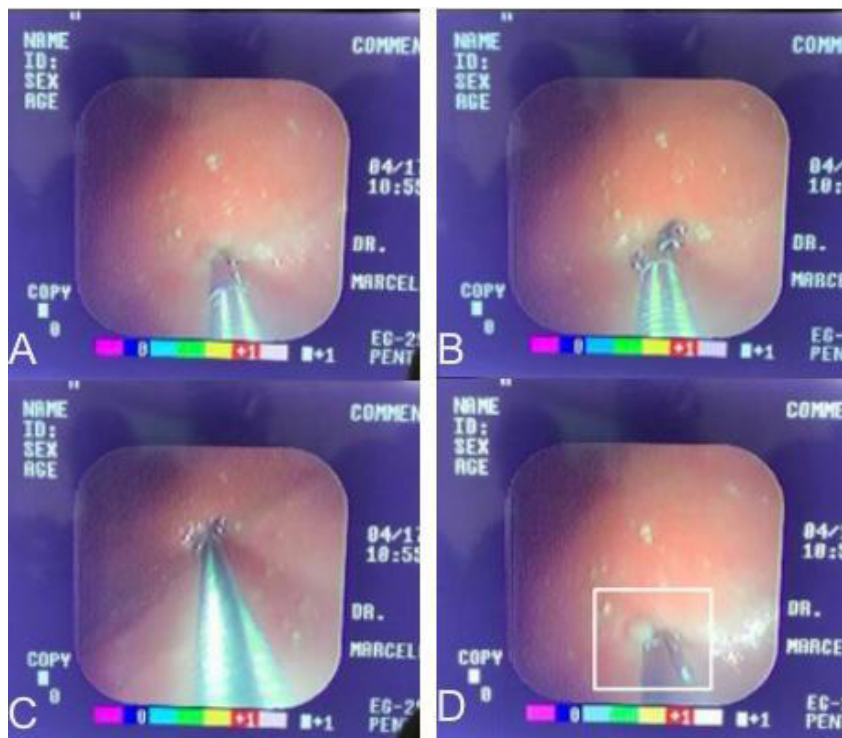
METODOLOGIA:

Este projeto de pesquisa foi submetido à Comissão de Ética no Uso de Animais do Centro Universitário Serra dos Órgãos (CEUA/UNIFESO), sendo aprovado sob protocolo nº 541/22. O presente projeto de pesquisa contou com 20 cães (*Canis familiaris*), de ambos os sexos, de todas as idades, com variados pesos e tamanhos, provenientes dos atendimentos clínicos e que foram submetidos a procedimentos cirúrgicos realizados no Centro Cirúrgico da Clínica Escola da Faculdade de Medicina Veterinária do Centro Universitário Serra dos Órgãos - UNIFESO, em Teresópolis/RJ. Como medicação pré-anestésica foi utilizado o Acepran 1% na dose de 0,02mg/kg. Como medicação sedativa associada ao Cloridrato de Metadona na dose de 0,2mg/kg afim de obter uma melhor sedação do animal. O propofol na dose de 5mg/kg foi utilizado para realizar a indução anestésica. Para a manutenção durante a realização do exame de endoscopia digestiva alta, foi utilizado o fármaco Isoflurano. Realizadas em animais aptos (pacientes ASA 1, ASA 2 e ASA 3), cujo tutores autorizaram por escrito e preencheram uma ficha própria de levantamento de dados clínicos e epidemiológicos para realização do procedimento. Após a autorização do tutor e realização da anestesia, os animais foram posicionados em decúbito lateral esquerdo e então submetidos ao exame de Endoscopia Digestiva Alta. Foram avaliadas as mucosas da faringe, esôfago, cárdia, estômago e porção inicial do duodeno. Nas áreas gástricas, com alterações de mucosa, foram coletados fragmentos para avaliação através do teste de urease. Também foram coletados fragmentos de mucosas gástricas em animais sem alteração macroscópica, nas regiões de corpo e antro. O endoscópio foi introduzido pela boca e chegando ao esôfago foi acionado o mecanismo de insuflação para que houvesse dilatação do esôfago para avaliar sua mucosa. A insuflação seguiu sendo realizada até a chegada ao estômago e tendo completado a dilatação do mesmo. Após a escolha da região (Figura 1 “A”), foi introduzido a pinça de biópsia (Figura 1 “B”), e realizado o pinçamento da mucosa para coleta do fragmento (Figura 1 “C”), o tamanho do fragmento coletado foi de 1,5mm de diâmetro (Figura 1 “D”), o material foi submetido ao teste rápido de conversão de ureia (Uretest® Renylab). A mucosa gástrica foi submetida a análise macroscópica/visual, onde foram divididas em grau 1 (Normal, mucosa sem alterações) (Figura 2 “A”), grau 2 (Presença de edema) (Figura 2 “B”), grau 3 (Presença de eritema) (Figura 2 “C”), grau 4 (Erosões únicas ou multifocais com ou sem edema e eritema) (Figura 2 “D”) e grau 5 (Presença de úlceras com ou sem erosões, eritema ou edema associados) (Figura 2 “E”). O teste utilizado para esta pesquisa foi o Uretest® Renylab, que é um teste colorimétrico qualitativo com sensibilidade de >98% e >100% de especificidade, designado para identificação presuntiva de *Helicobacter pylori* em mucosa gástrica. É um método de primeira escolha para diagnóstico de *H. pylori*. O tubo que atingiu a coloração rósea foi considerado positivo (Figura 3 “A”), o tubo que atingiu a coloração amarelo foi considerado negativo (Figura 3 “B”).

RESULTADOS E DISCUSSÃO:

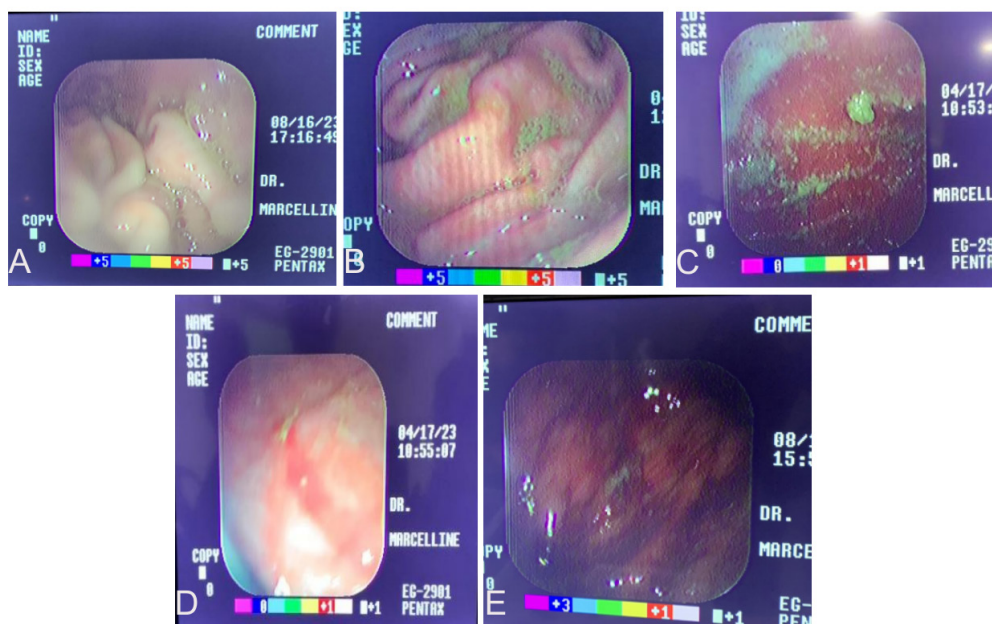
Os resultados analisados evidenciam a prevalência de *Helicobacter pylori* no estômago dos animais, aumentando conforme os anos se passam. Entre vinte testes de urease interpretados corretamente, dezesseis animais testaram positivo e quatro testaram negativo (Figura 4). Os pacientes positivos para *Helicobacter pylori*, tinham acesso ao interior da residência e convívio próximo aos tutores, contendo contato via oro-oral. O grupo de pacientes negativos para *Helicobacter pylori* não tinham contato próximo ao tutor (Figura 5). O convívio interespecífico permite a contaminação cruzada de agentes patogênicos, seja entre homem e animal ou vice-versa. Isso denota que o número de tutores positivos para *Helicobacter pylori* não condiz com o número de animais positivos. Este resultado foi analisado e de acordo com os tutores, a maioria não realizou o exame de endoscopia digestiva alta, assim, impossibilitando a ciência da presença ou ausência de *Helicobacter pylori* no organismo do tutor. O fator de baixa, média e alta virulência (Figura 6) varia conforme a taxa de infecção do paciente. Em casos de baixa virulência a infecção não é capaz de afetar a mucosa gástrica, no qual no exame de endoscopia, os animais não apresentavam alterações. Em casos de média e alta virulência possibilita a presença de esofagite, gastrite, eritema e úlcera, confirmando o diagnóstico no exame endoscópico. Os sintomas apresentados por esses animais foram êmese intermitente, em intervalos variados em mensalmente, quinzenalmente ou semanalmente, com presença de sangue, bile ou alimento. Disenteria esporádica, com presença de estrias de sangue, muco-sanguinolento. As principais alterações macroscópicas observadas durante os exames de endoscopia digestiva alta foram esofagite, gastrite crônica e aguda, eritema, erosões, úlceras e sangramento gástrico. O ambiente em que o animal vive é primordial na anamnese feita para o exame de endoscopia para o diagnóstico de *Helicobacter pylori*, com essa informação, pode-se sugerir que a contaminação ocorre devido ao convívio entre espécies. Os resultados encontrados nesse estudo mostraram-se semelhantes ao de Sousa (3), que refere a prevalência de *Helicobacter pylori* em porção do antro gástrico e o aumento da presença da bactéria em cadáveres de cães. Em concordância a Sousa (3), a coleta do fragmento foi realizada em animais vivos e trouxe como resultado o teste positivo da maior parte do grupo analisado. As amostras positivas obtiveram a mudança da coloração entre 1 a 3 horas, considerando-se amostras positivas de alta virulência para *Helicobacter pylori*, concordando com Sousa (3), que obteve os mesmos resultados. Utilizando o teste rápido de urease a conversão da coloração para testes positivos de alta virulência ocorreu em média de 30 minutos. As amostras de baixa virulência foram consideradas negativas a partir de 24 horas em ambos os trabalhos, discordando de Choi et al. (6) que afirmam que o teste rápido de urease deve ser observado em um intervalo e 24 horas para obter resultados fidedignos. A prevalência de sangramento gástrico foi observada em um grupo de animais, nesses casos foram coletadas duas amostras da porção do antro em regiões diferentes. Na amostra coletada com presença de sangue, o resultado foi negativo, a outra amostra constou como resultado positivo, corroborando com Redéen et al. (7), que afirmam que o sangramento gástrico ocasiona resultado falso-negativo por conta da diminuição da sensibilidade e especificidade do teste de urease.

Figura 1 - Escolha do antro gástrico para realização da coleta do fragmento (A), Realização da introdução da pinça de biópsia para coletar o fragmento da mucosa gástrica (B), Realização do pinçamento da mucosa (C), Fragmento observado na ponta da pinça de biópsia (D)



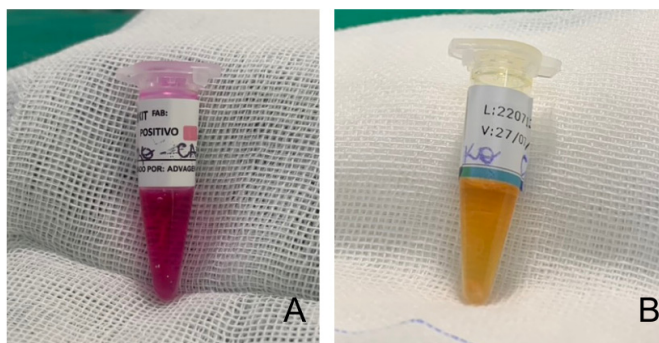
Fonte: Arquivo pessoal, 2023.

Figura 2 - Classificação dos graus observados macroscopicamente durante o Exame de Endoscopia Digestiva Alta. Grau 1: Normal, sem alterações (A). Grau 2: Presença de edema em mucosa gástrica (B). Grau 3: Presença de eritema em mucosa gástrica (C). Grau 4: Presença de erosões únicas ou multifocais com ou sem edema e eritema (D). Grau 5: Presença de úlceras, com ou sem erosões, eritema ou edema associados (E)



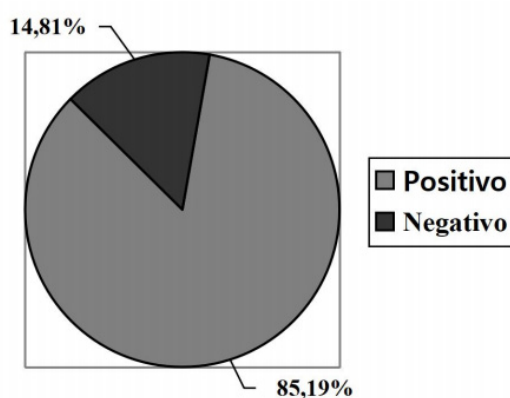
Fonte: Arquivo Pessoal, 2023.

Figura 3 - Viragem de coloração do teste de urease, sendo positivo (A), e negativo (B)



Fonte: Arquivo Pessoal, 2021.

Figura 4 - Resultado dos testes de urease dos animais submetidos



Fonte: Arquivo Pessoal, 2023.

Figura 5 - Apresenta o resultado e o potencial de virulência dos animais do presente trabalho

Resultados das amostras coletadas in vitro	
Animal 1	Positivo (baixa virulência)
Animal 2	Positivo (alta virulência)
Animal 3	Positivo (baixa virulência)
Animal 4	Negativo
Animal 5	Positivo (alta virulência)
Animal 6	Positivo (baixa virulência)
Animal 7	Positivo (alta virulência)
Animal 8	Negativo
Animal 9	Positivo (baixa virulência)
Animal 10	Positivo (baixa virulência)
Animal 11	Positivo (alta virulência)
Animal 12	Negativo
Animal 13	Positivo (média virulência)
Animal 14	Positivo (baixa virulência)
Animal 15	Positivo (média virulência)
Animal 16	Positivo (alta virulência)
Animal 17	Positivo (baixa virulência)
Animal 18	Positivo (alta virulência)
Animal 19	Positivo (alta virulência)
Animal 20	Negativo

Fonte: Arquivo Pessoal, 2023.

Figura 6 - Apresenta a correlação dos animais positivos com a relação interespecífica entre Tutor e Animal

Local onde o animal dorme	Na própria cama	Na cama com o tutor	No mesmo cômodo	Em cômodo diferente
Animal 1	x			
Animal 2		x		
Animal 3		x		
Animal 4	x		x	
Animal 5				x
Animal 6		x		x
Animal 7			x	x
Animal 8	x			
Animal 9	x	x		
Animal 10	x			
Animal 11	x			
Animal 12	x			
Animal 13	x			
Animal 14		x		
Animal 15	x	x		
Animal 16	x			
Animal 17	x			
Animal 18		x		
Animal 19				
Animal 20	x			

Fonte: Arquivo Pessoal, 2023.

CONSIDERAÇÕES FINAIS:

A prevalência de *Helicobacter* spp. em mucosa gástrica de cães mostrou-se recorrente nos exames endoscópicos realizados. O teste rápido de urease demonstrou-se eficaz para diagnóstico da patologia. Sob aspectos clínicos, a Endoscopia Digestiva Alta mostrou-se eficaz para diagnóstico de patologias subclínicas como esofagite, gastrite, erosões e úlceras, causadas ou não por *Helicobacter* spp. Novos estudos são necessários para fornecer conhecimento a respeito da prevalência de *Helicobacter* spp. em mucosas gástricas de diferentes espécies, afim de descobrir o impacto dessa bactéria em patologias do trato gastrointestinal.

ABSTRACT

Imaging Diagnosis is an area that has been expanding over the last few years, in which it aims to diagnose conditions that affect internal structures. The use of the Upper Digestive Endoscopy exam is an example of Image Diagnosis, in which it refers to the use of the technique that, through a flexible tube with a camera, can examine the inside of organs. The Upper Digestive Endoscopy is considered a simple and safe exam, has, on average, a duration of 10 to 20 minutes and requires an inhalational anesthesia for its performance. This type of test allows you to analyze and collect an in vitro sample of the mucosa of organs of the digestive system, namely: esophagus, stomach and duodenum. It is an extremely important exam to diagnose different pathologies, such as: gastritis, esophagitis, tumors, bleeding or more serious diseases. The gastrointestinal microbiota of dogs and cats comprises a large number of microorganisms, such as different species of Helicobacteria. This bacterium, according to studies, may be associated with different gastric diseases such as gastritis and ulcers. The rapid urease test is one of the methods used to identify *Helicobacter* in fragments of the gastric mucosa.

Keywords: Upper digestive endoscopy. *H. pylori*. Rapid urease test.

AGRADECIMENTOS:

Ao Centro Universitário Serra dos Órgãos-UNIFESO, A Diagnósis - Diagnóstico por Imagem, A Endomarcas por disponibilizar o aparelho de Endoscopia Digestiva Alta e a todos que diretamente ou indiretamente fizeram parte deste projeto de pesquisa.

REFERÊNCIAS:

Baillon ML, Marshall-Jones Z. Bactérias enteropatogênicas em cães e gatos. Revista Waltham Focus, edição especial, 2004:12-18.

Okubo BM, Ricci-Azevedo R, Zobiolo NN, Buccini DF, Moreno SE. Prevalência de *Helicobacter spp.* em cães de Campo Grande-MS. Ciência Animal Brasileira, 2017;18.

Sousa APMD. *Helicobacter spp.* associadas à gastrite crônica e seus aspectos endoscópicos e histopatológicos em cão: relato de caso. 2022. 15 f. Trabalho de Conclusão de Curso [Monografia de graduação em Medicina Veterinária - Centro Universitário do Planalto Central Aparecido dos Santos –Uniceplac.

O'Rourke JL, Solnick JV, Neilan BA, Seidel K, Hayter R, Hansen LM, Lee A. Description of “*Candidatus Helicobacter heilmannii*” based on DNA sequence analysis of 16S rRNA and urease genes. International Journal Systematic Evolutionary Microbiology. 2004;54(6): 2203-2211.

Scanziani E, Simpson KW, Monestiroli S, Soldati S, Strauss-Ayali D, Del Piero F. Histological and immunohistochemical detection of different Helicobacter species in the gastric mucosa of cats. Journal Veterinary Diagnosis Investigation. 2001;1(13):3-12.

Choi J, Kim CH, Kim D, Chung SJ, Song JH, Hang JM, Yang JI, Park MJ; Kim YS, Lim SH, Kim JS, Jung HC, Song IS. Prospective evaluation of a new stool antigen test for the detection of *Helicobacter pylori*, in comparison with histology, rapid urease test, 13C-urea breath teste and serology. Journal of Gastroenterology and Hepatology, 2011;26(6): 1053-1059.

Redéen S, Peterson F, Tornkrantz E, Levander H, Mardh E, Borch K. Reliability of diagnostic tests for *Helicobacter pylori* infection. Gastroenterology Research and Practice, 2011: 2011.

PRODUÇÃO DE QUEIJO TIPO COTTAGE COM ADIÇÃO DE PIMENTAS DO GÊNERO *CAPSICUM*

Bianca Vales da Silva¹; Thamara Dias Fernandes²; Daniela Mello Ferrer²; Flávia Aline Andrade Calixto²; Polyanne Martins da Silva³

RESUMO

Com a demanda consumidora por produtos saudáveis é crescente, como por exemplo alimentos termogênicos, com propriedades que irão auxiliar na perda de peso, aumento do gasto energético e até aumentar o metabolismo. Os derivados lácteos, por serem de fácil consumo, e também possuem a crescente procura para consumo, podem ser uma opção para se associar alimentos com propriedades termogênicas, de forma inovadora, fazendo com que as pessoas aumentem o consumo dessas propriedades, sendo assim, a necessidade do desenvolvimento desses produtos se torna relevante. Com isso o objetivo desse trabalho foi produzir um queijo tipo cottage com adição das pimentas do gênero *Capsicum*. As pimentas utilizadas foram a malagueta e a biquinho. Foi feita a técnica de coagulação enzimática, utilizando fermento para queijos mesofílico tipo O, CaCl₂ e Coalho. Além do preparo do creme utilizado para queijos do tipo cottage chamado “*dressing*”, feito com o uso creme de leite 17% de gordura, leite integral UHT e sal. Onde se obteve uma massa granular e uniforme, o que condiz com a textura para queijo tipo cottage, sendo possível adicionar as pimentas, obtendo um produto saboroso e palatável.

Palavras-chave: Derivados lácteos; “*Dressing*”; Alimentos Funcionais.

INTRODUÇÃO:

O mercado de produtos funcionais vem apresentando grande potencial de crescimento no Brasil e no mundo pela procura por alimentos mais saudáveis. Dentre os alimentos procurados estão o leite e seus derivados. O setor de laticínios no Brasil é o segundo segmento mais importante da indústria de alimentos, incluindo seus derivados. O leite é definido como o resultado da ordenha contínua de vacas saudáveis, em ambientes higiênicos, onde são bem alimentadas e têm oportunidade de descansar. Hoje em dia, o leite de vaca é a escolha predominante na fabricação de produtos lácteos e suas variações, devido às suas características físico-químicas, seu sabor agradável e sua alta digestibilidade (1). Além de ser considerado um dos produtos mais versáteis da agroindústria de alimentos, pode ser consumido na sua forma original ou transformado em diversos tipos de produtos, que variam de alimentos salgados ou doces. Pode ser utilizado como refeição principal ou como ingrediente para receitas diversas (2). São considerados derivados lácteos os produtos como o leite fermentado, o iogurte, a manteiga, o queijo, o leite condensado, entre outros. Os derivados foram descobertos por acaso, e passaram por diversos avanços no século XX, sendo aplicados hoje em dia como a ciência do leite, passando por aprimoramento e desenvolvimento de novas técnicas para seu processamento e conservação (3). De acordo com a Federação Internacional de Laticínios (FIL/IDF), os derivados lácteos mais consumidos no mundo são o iogurte com 17% de consumo (junto ao leite fluido), seguido pela manteiga com 15% e queijos com 14% (4). A demanda de produtos lácteos tende a aumentar cada vez mais pela crescente procura por alimentos mais saudáveis, e por serem ricos em vitaminas e nutrientes essenciais para o ser humano (2). A portaria nº 146, de 07 de março de 1996, define

1 Discente em Medicina Veterinária do UNIFESO – bianca-vales@outlook.com

2 Docente em Medicina Veterinária do UNIFESO – thamaraferrandes@unifeso.edu.br; dmferrer@gmail.com

3 Médica Veterinária autônoma – polyannemartins.vet2@hotmail.com

queijo como um produto obtido a partir da separação parcial do soro do leite ou leite reconstituído (integral, parcial ou totalmente desnatado), ou de soros lácteos, coagulados através de coalho, enzimas, bactérias específicas, ácidos orgânicos, isoladamente ou em combinação. Esses ingredientes devem ser de qualidade adequada para consumo humano e podem ou não conter substâncias alimentícias, especiarias, condimentos, aditivos específicos, substâncias aromatizantes e corantes (5). O Brasil ocupa a quarta posição entre os países consumidores de queijo, representando aproximadamente 40% da produção total de derivados lácteos (6). A produção de queijos envolve a coagulação do leite, utilizando coagulantes, que podem ser à base de quimosina, que é uma enzima encontrada em estômagos de alguns animais ou produzida de maneira comercial, por microrganismos. A quantidade de coagulante deve ser proporcional à quantidade de leite. Durante a pasteurização, a diminuição do cálcio ligado às proteínas pode afetar a formação do coágulo, que pode ser corrigida adicionando uma solução de cloreto de cálcio. As culturas lácticas, principalmente as mesófilas, são usadas para fermentar o leite e promover a maturação do queijo de forma mais eficiente e mais rápida. A temperatura ideal para coagulação fica na faixa de 32°C a 35°C, otimizando a ação de microrganismos e enzimas do coalho (7). Há relatos de que o queijo é considerado uma das formas mais antigas de derivados lácteos, tendo sua origem anterior a pré-história, há mais de 8000 a.C., período em que o homem transitou de caçador para criador de animais onde também começou a se a consumir o leite (8). O queijo tipo Cottage é muito popular nos Estados Unidos e está em crescimento no Brasil por possuir menor teor de gordura, colesterol e valor energético que outros queijos, porém não existe ainda um Regulamento Técnico de Identidade e Qualidade (RTIQ) específico para ele no Brasil e isso mostra a necessidade de realizar mais pesquisas sobre o produto. O queijo tipo Cottage possui a consistência granulosa e é acompanhado de um creme denominado “*dressing*”, composto por leite, creme de leite e sal, podendo ser acompanhado de algum tipo de estabilizante. Esse tipo de queijo, não possui crosta e é famoso por ter baixo teor de gordura, sendo feito a partir da coalhada fresca, cremosa e de baixa acidez (9). Existem duas abordagens para a coagulação da massa do queijo tipo Cottage: a coagulação ácida, que usa uma cultura com alta produção de ácido lático, minimizando o uso de coagulantes, e a coagulação enzimática, que combina a enzima coagulante quimosina com ácido lático para obter um queijo mais suave e menos ácido. A coagulação enzimática pode ser realizada de três formas: o método de coagulação rápida que leva de 4 a 6 horas, utilizando 5% de cultura láctica, o método intermediário de 7 a 9 horas e o método longo que leva de 14 a 16 horas utilizando 0,25 a 1,0% de fermento lático (10). Com o crescimento da busca por uma alimentação mais natural e saudável, as inovações nesta área vêm associando aos produtos lácteos, a adição de outros alimentos que desempenhem funções benéficas a saúde das pessoas, como alimentos que possuem propriedades termogênicas, por exemplo. A termogênese promove ondas de calor no corpo, aumentando seu gasto energético e conseqüentemente o gasto calórico (11). Os alimentos termogênicos vêm sendo inseridos na alimentação, pois fornecem um incremento, que junto a prática de exercícios físicos, tem grande importância na prevenção de algumas doenças e principalmente no controle da obesidade (12). Entre alguns exemplos de alimentos que possuem propriedades termogênicas naturais, estão as pimentas do gênero *Capsicum*. A capsaicina é o principal componente das pimentas do gênero *Capsicum*, e é nela que está presente a propriedade termogênica. Ela promove a aceleração dos batimentos cardíacos, aumentando conseqüentemente o metabolismo e promovendo a sudorese. Promove também um aumento da motilidade do trato gastrointestinal. A concentração da capsaicina determina a pungência da pimenta (13). No ano de 1912, Wilbur L. Scoville concebeu um procedimento organoléptico que posteriormente se consolidou como a escala de Scoville. Esse método foi criado para avaliar o “grau de calor” das pimentas capsaicinoides. A capsaicina, substância responsável pela sensação de ardência nas pimentas, atinge 15 milhões de unidades

Scoville em sua forma pura. (14). O teste foi concebido como uma avaliação organoléptica na qual os avaliadores provavam a pimenta oferecida e consumiam a proporção adequada de água com açúcar para neutralizar a pungência. Todos os ingredientes eram mesclados em quantidades proporcionais. Como por exemplo: uma xícara de polpa de jalapeño apresenta uma variação de 2.500 a 8.000 Unidades de Calor Scoville (SHU), exigindo de 2.500 a 8.000 xícaras de água com açúcar para anular o calor equivalente a uma xícara de jalapeño. Essa discrepância ocorre devido às influências do solo e da região de cultivo, que podem impactar a intensidade da ardência, mesmo em pimentas do mesmo tipo. (15). Com isso o objetivo deste trabalho foi realizar a produção de um queijo tipo Cottage com adição de pimentas do gênero *Capsicum* para que o produto se torne funcional, podendo proporcionar propriedades termogênicas sem que sua textura seja alterada.

METODOLOGIA:

Este trabalho foi realizado no Laboratório de Produtos de Origem Animal (POA) do Centro Universitário da Serra dos Órgãos – UNIFESO, localizado na Estrada Wenceslau José de Medeiros, 1045 – Prata, Teresópolis/RJ, nos dias 22/08, 23/08, 05/09 e 06/09 de 2023. O primeiro passo foi fazer a diluição do fermento mesofílico tipo O para uso em queijos em 100 mL de leite desnatado UHT. A diluição foi dividida em 2 beakers de 50 mL. A dosagem do fermento era de 1 envelope de 5 gramas para 10 litros de leite. Devido a pouca quantidade do produto, a pesagem do produto ficaria imprecisa e por isso optou-se pela diluição. Para preparar a massa do queijo, foram empregados 5 litros de leite pasteurizado desnatado. Após aquecer o leite a uma temperatura entre 30-32°C, os ingredientes para a coagulação foram introduzidos na seguinte sequência: 2,5 mL de cloreto de cálcio, seguido do fermento, que fora previamente diluído, e 1,25 mL de coalho. A cada adição de ingrediente, realizou-se uma agitação para promover a homogeneização do produto. Concluída essa etapa, a massa foi transferida para a estufa, mantida a uma temperatura de 32°C, até alcançar um pH de 4,6. O pH inicial, antes de entrar na estufa, registrava 6,77. Posteriormente, procedeu-se à elaboração do creme para queijo tipo cottage denominado “*dressing*”. Foram empregados 1 litro de leite integral UHT, 400 mL de creme de leite UHT com 17% de gordura e 30 g de cloreto de sódio. Os ingredientes que caracterizam esse creme foram misturados e homogeneizados, para então serem submetidos ao calor em fogo baixo, até que o “*dressing*” atingisse a temperatura de 65°C por um período de 20 minutos. Após o aquecimento, o “*dressing*” foi levado para esfriar a 5°C, permanecendo assim durante 24 horas. No dia seguinte, a massa foi retirada da estufa após 18 horas, encontrando-se devidamente coagulada e com um pH de 4,6. Em seguida, a massa foi cortada em liras vertical e horizontalmente. Após o corte e um período de agitação de 2-3 minutos, a massa repousou por 5 minutos. Posteriormente, foi aquecida gradualmente em banho-maria a 40°C, mantendo-se por 40 minutos sem agitação. Durante esse processo, a temperatura deveria ser elevada 1°C a cada 3-4 minutos. Após essa etapa, procedeu-se ao aquecimento a 53°C, mexendo lentamente com cuidado para evitar danos aos grãos formados. Com os grãos adquirindo maior firmeza, procedeu-se à remoção quase completa do soro, deixando apenas o suficiente para cobri-los. Foi realizado o processo de lavagem da massa. Para realizar essa etapa, a massa passou por um resfriamento progressivo em três lavagens, garantindo que a água escoasse de maneira límpida. O resfriamento progressivo envolveu a utilização de água pasteurizada em três temperaturas distintas: a 30°C, a 15°C e a 5°C. Durante cada lavagem, a massa foi delicadamente agitada por 10 minutos. Com todos os procedimentos de produção concluídos e a massa do queijo tipo cottage pronta, atingindo a textura desejada, foi incorporado o “*dressing*”. A massa resultante pesou 416g, e foram adicionados 425g de “*dressing*”, totalizando 840g de queijo tipo cottage. O queijo tipo cottage foi dividido em beakers de

100 mL para a realização de diversos testes, empregando diferentes proporções das pimentas malagueta e biquinho, a fim de conferir propriedades termogênicas ao queijo sem comprometer sua textura. Na amostra contendo pimenta malagueta, foram adicionados 0,5 mL (equivalente a 20 gotas) do líquido proveniente de sua conserva. Já na amostra com pimenta biquinho, foram utilizados 6,64 gramas dessa pimenta e 1 mL do caldo da conserva. Em uma terceira amostra de 100 mL, as duas variedades de pimentas foram combinadas em quantidades iguais às mencionadas anteriormente.

RESULTADO E DISCUSSÃO:

Obteve-se o rendimento de 840 gramas de queijo tipo cottage, utilizando 5 litros de leite, que resultou em uma massa de 416 gramas, mais a adição de 425 gramas de “*dressing*”. A textura obtida da massa para queijo cottage se apresentou satisfatória e condizente com a textura relatada por Parodia (16), onde os grãos devem se apresentar firmes e uniformes, com a característica granular (Figura 1). O método de coagulação utilizado para essa massa foi o de ação enzimática, utilizando o coagulante junto ao cloreto de cálcio e o fermento, levando 18 horas para atingir o pH ideal de 4,6, concordando com Furtado (10), que diz que o método longo de coagulação leva em torno de 14 a 18 horas com cerca de 0,25 a 1 % de cultura láctea, para que chegue ao pH indicado de 4,6. No presente trabalho, foi realizada a adição de 6 g de pimenta do gênero *Capsicum* em 100g de queijo tipo cottage. Essa adição se resultou satisfatória, já que a textura do queijo não foi alterada. A proporção de pimenta utilizada equivale a pouco mais de 1 g de capsaicina. Ao final do processo de fabricação, aqueles que participaram da produção aproveitaram para degustar o produto (Figura 2), observando que seria um produto interessante para ser feita avaliação sensorial futuramente. Na pesquisa de Ludy e Mattes (13), ambos afirmam que a ingestão regular de apenas 1g de capsaicina reduz o apetite por alimentos ricos em gordura e açúcar em comparação com aqueles que não consomem a substância, enquanto também aumenta o gasto energético em repouso, elevando a temperatura corporal após as refeições e resultando na diminuição do índice de massa corporal. No estudo realizado por Carvalho (17), a autora afirma que é necessário o uso de 6g de pimentas capsicum para que esse efeito considerado termogênico ocorra no corpo.

Figura 1- Textura dos grãos para queijo tipo cottage



Fonte: Autoria própria, 2023.

Figura 2- Apresentação do produto



Fonte: Autoria própria, 2023.

CONCLUSÃO:

O presente trabalho demonstrou que é possível desenvolver um queijo tipo Cottage, utilizando o método de coagulação longo para que o pH ideal fosse atingido. Foi possível utilizar pimentas do gênero *Capsicum* para aderir propriedades termogênicas, sem que a textura do queijo fosse alterada. Com o queijo tipo Cottage pronto, aqueles envolvidos no processo de produção tiveram a oportunidade de degustar o produto, e ele foi amplamente aprovado. A textura cremosa e leve, juntamente com o sabor fresco e levemente picante, conquistou os paladares. A qualidade do queijo tipo cottage foi destacada, ressaltando sua versatilidade para ser apreciado sozinho, acompanhado de torradas, pães ou utilizados em receitas diversas.

CONSIDERAÇÕES FINAIS:

O produto desenvolvido tem potencial para ser comercializado, por conta da crescente popularidade dos produtos “fit” e funcionais no Brasil. Porém, seria válido testar a sua potencialidade termogênica. Entende-se que ele também teria potencial para se realizar um estudo de avaliação sensorial para avaliar a sua aceitabilidade mercadológica.

ABSTRACT

With the increasing consumer demand for healthy products, such as thermogenic foods with properties that assist in weight loss, increased energy expenditure, and even enhanced metabolism, dairy derivatives stand out. Due to their ease of consumption and a growing demand, they can be an innovative option for associating with thermogenic properties, encouraging people to increase their consumption of these beneficial properties. Therefore, the need for the development of these products becomes relevant. Thus, the objective of this study was to produce a cottage cheese with the addition of peppers from the *Capsicum* genus. The peppers used were bird's eye chili and sweet pepper. The technique of enzymatic coagulation was employed, using mesophilic cheese starter culture type O, CaCl₂, and rennet. In addition to preparing the cream used for cottage cheese called “dressing,” made with 17% fat cream, UHT whole milk, and salt. This resulted in a granular and uniform mass, consistent with the texture of cottage cheese, making it possible to add peppers and create a tasty and palatable product.

Keywords: Dairy derivatives; Dressing; Functional Foods.

AGRADECIMENTOS:

Gostaria de expressar minha profunda gratidão ao UNIFESO por todo o conhecimento e aprendizado que adiquiri ao longo da minha jornada acadêmica, em especial, sou grata a oportunidade de utilizar a estrutura do laboratório de produtos de origem animal (POA), para a realização do meu trabalho, esta experiência foi fundamental e enriquecedora para meu crescimento proficional e acadêmico.

REFERÊNCIAS:

- Brasil. Ministério da Agricultura, Pecuária e Abastecimento, Decreto n° 9.013, Regulamento da Inspeção Sanitária de Produtos de Origem Animal - RIISPOA, 29 de março de 2017. Brasília: MAPA, 2017. p. 35 - 37.
- Siqueira KB. O Mercado consumidor de leite e derivados. Circular Técnica, 120, Juiz de Fora: Embrapa Gado de Leite, 2019. p. 1-17.
- Cesar L. Tecnologia de Produtos de Origem Animal. Espírito Santo: UFES, 2008. 46-58 p.
- Siqueira KB, Schenttino JPE. O consumo de queijos pelos brasileiros. 2021. [acesso 30 ago 2023]. Disponível em: <https://www.infoteca.cnptia.embrapa.br/infoteca/bitstream/doc/1134802/1/Consumo-queijos.pdf>
- Brasil. Ministério da Agricultura, Pecuária e Abastecimento (MAPA), Portaria n° 146, de 07 de março de 1996. Regulamentos Técnicos de Identidade e Qualidade dos Produtos Lácteos. Diário Oficial da União, Brasília, 07 de março de 1996. Imprensa Nacional, 1996. Seção 1, p. 2 - 3.
- Milk point. Queijos: o leite em mil e uma faces. 2022. [acesso 14 ago 2023] Disponível em: <https://www.milkpoint.com.br/artigos/industria-de-laticinios/queijos-o-leite-em-mil-e-uma-faces-228693/>
- Paula JCJ, Carvalho FA, Furtado MM. Princípios Básicos de Fabricação de: do Histórico á Salga. . Rev. Inst. Laticínios Cândido Tostes, 64, (367/368), 2009. p. 19-25.
- Barros BCNFG; Nogueira, OA; Neto GL. Origem do queijo e sua importância na gastronomia francesa. 1a. ed. 3, Fortaleza: Encontros universitários da UFC, 2018. 4822 p.
- Nicoletti G; Verdi JK, Endres MC. Desenvolvimento de queijo cottage sem lactose com adição de fibras e redução de sódio e gordura. Rev. Inst. Laticínios Cândido Tostes, 2016; 71(4): 186-196.
- Furtado MM. Receituário Brasileiro de Queijos. 2a ed. São Pualo: Setembro, 2023. 360 p.
- Lima SE, Ribeiro GD, Jesus ABE, Feitosa SAM, Coelho CCM, Silva CGY, *et al.*, Alimentos termogênicos no controle da obesidade: revisão integrativa da literatura: Thermogenic foods in the control of obesity: integrative literature review. Brazilian Journal of Health Review, 2021; 4(3): 9610-9625.
- Padilha BC, Tondin BC, Schwingel I, Godoy S, Varela DQ. Termogênicos naturais na diminuição da obesidade e prevenção do diabete mellitus tipo II. In: Anais do 1° Congresso de Pesquisa e Extensão da FSG, 2013. Caxias do Sul, RS. Caxias do Sul: FSG, 2013. p. 1-3.
- Ludy JM, Mattes DR. The effects of hedonically acceptable red pepper doses on thermogenesis and appetite. In: Ludy JM, Mattes DR. Physiology & Behavior. Stone Hall: Elsevier, 2010. P. 251-258.
- Crapnel RD, Banks CE. Electroanalytical overview: the pungency of chile and chilli products determined via the sensing of capsaicinoids. Royal Society of Chemistry, Inglaterra (Manchester), 146, 2001. p. 2769–2783.
- Labruja Pimentas Fermentadas, 2021. [acesso em 28 nov 2023] Disponível em: <https://www.labruja.com.br/escala-scoville-conheca-o-grau-de-calor-das-pimentas-labruja>

Parodia GC. Desenvolvimento de queijo cottage simbiótico. Santa Maria, RS, Brasil. 120f. Dissertação [Mestrado em Ciência e Tecnologia de Alimentos] – Universidade Federal de Santa Maria, (UFSM), Santa Maria, RS; 2010.

Carvalho CIS, Bianchetti BL, Ribeiro CSC, Lopes AC. Pimentas do Gênero *Capsicum* no Brasil. 1a ed. Brasília-DF: Embrapa Hortaliças. 15p.

PRODUÇÃO E CONTROLE DE QUALIDADE EM FÁBRICAS DE RAÇÃO NO ESTADO DO ESTADO DO RIO DE JANEIRO

Tainara de Carvalho Rocha¹; Renata Tavares soares da Silva²; Daniela Vianna Mello Ferrer²;
André Vianna Martins²; Raquel Nogueira Bade³

RESUMO

O Brasil é o terceiro maior produtor mundial de rações, uma posição impulsionada pela crescente demanda tanto por alimentos destinados a animais de produção quanto para animais de companhia. Para atender a essa demanda, as indústrias de ração devem aderir aos padrões de qualidade, garantindo a integridade e segurança dos produtos. No Estado do Rio de Janeiro, entretanto, a produção de rações enfrenta desafios significativos devido aos elevados custos da aquisição de grãos. Isso aumenta a importância da qualidade das rações produzidas na região. Com base nesse cenário, um estudo foi conduzido com a finalidade de avaliar a produção e o controle de qualidade nas fábricas de ração do Estado do Rio de Janeiro. O projeto foi aprovado pelo Comitê de Ética em Pesquisa (CEP) e foram conduzidas entrevistas com oito fábricas de rações localizadas no Estado. Os resultados revelaram que as empresas que produzem rações para aves, suínos e bovinos operam em maior escala. A maioria dessas indústrias é registrada no Ministério da Agricultura, Pecuária e Abastecimento (MAPA), o que é uma condição obrigatória para a comercialização de rações. No entanto, metade das empresas não adere a todos os protocolos de qualidade estabelecidos pelo MAPA, embora possuam programa de qualidade. Como resultado, o estudo destaca a necessidade de investimento em pesquisa e na capacitação de profissionais para promover o crescimento e a valorização das indústrias de ração no Estado.

Palavras-chave: POPs. APPCC. MAPA.

INTRODUÇÃO:

O Brasil destaca se como um dos maiores produtores e exportadores mundiais de alimentos de origem animal, como as carnes bovina, suína e de frango. Dentre os fatores que impulsionam estas atividades, estão a grande disponibilidade de terra e de água, condições favoráveis às atividades agropecuárias, investimentos em ciência e tecnologia, amplo mercado consumidor, perfil empreendedor dos produtores rurais e grande produção de grãos, que são insumos básicos na alimentação animal. A nutrição e alimentação animal são ciências que igualmente têm evoluído, em parâmetros quantitativos e qualitativos, para atender às demandas crescentes dos produtores e dos consumidores, de modo que o país é também o terceiro maior produtor mundial de rações. Mesmo diante do cenário recente de crise econômica, este setor vem registrando crescimento anual não apenas em quantidade de produto, mas também nas opções de formulações disponíveis, com inovações a cada ano (1)(2). O Ministério da Agricultura, Pecuária e Abastecimento - MAPA - é o órgão responsável por regulamentar e fiscalizar todo o processo de produção de rações destinadas à alimentação animal. Em 1974 foi implementada a Lei de nº 6.198, visando inspecionar e fiscalizar a produção comercial de rações. Depois de instituída a lei, foram publicadas e atualizadas uma série de decretos, instruções normativas e portarias com o mesmo propósito, atendendo

1 Discente em Medicina Veterinária do UNIFESO – tainaracarvalhorocha@gmail.com

2 Docente do curso de Medicina Veterinária do UNIFESO - renatasilva@unifeso.edu.br; danielaferrer@unifeso.edu.br; andremartins@unifeso.edu.br

3 Médica Veterinária - raquelbade@gmail.com

às novas demandas do setor. Atualmente, a Lei em vigor é de nº 14.515, de 29 de dezembro de 2022 (3). Preconiza-se que quaisquer estabelecimentos que tenham produção destinada à alimentação animal adotem obrigatoriamente um manual de Boas Práticas de Fabricação (BPF) e de Procedimentos Operacionais Padrões (POP) (4). Assume-se que o controle de qualidade deve ser parte de todo o processo de fabricação, abrangendo a aquisição, seleção, recepção e armazenamento das matérias primas, as operações de pesagens e de processamento, bem como a expedição do produto acabado. Estes protocolos visam à produção de um alimento seguro para os animais e para o consumidor, idônea e que se destaque nas gôndolas, dentre a ampla concorrência de mercado. A qualidade das rações está sob influência direta de uma gama de fatores que vão além das matérias-primas em si, tais como infraestrutura, manutenção de maquinários, controle de vetores e a capacitação dos funcionários, que são os principais responsáveis pela materialização dos métodos de boas práticas de fabricação e dos procedimentos operacionais padrão (4). Na fabricação de uma ração é empregado um conjunto de operações para alterar a forma física natural de um ingrediente ou da ração até o produto acabado, com os objetivos de facilitar o consumo da ração, sua conservação e desempenho do animal que a consome (5). Neste contexto, é fundamental priorizar fatores éticos e de segurança alimentar que devem abranger todas as etapas da produção. Para produzir rações de alta qualidade e seguras, é essencial programar estratégias de controle de todos os processos de fabricação(6). O Estado do Rio de Janeiro foi pioneiro na produção de carnes e ovos, entretanto, devido a uma série de fatores, estas atividades foram migrando para outras regiões, de modo que atualmente está restrita a uma pequena escala de produção conduzida em pequenas propriedades. Devido a menor escala e à distância das regiões produtoras de grãos, a qualidade das rações assume ainda maior impacto no resultado econômico das atividades agropecuárias. Face ao exposto e somado à carência de dados científicos sobre a realidade produtiva das indústrias de rações no Estado do Rio de Janeiro, o objetivo com este trabalho foi realizar um levantamento da produção e do controle de qualidade em fábricas de ração do Estado do Rio de Janeiro.

METODOLOGIA:

A pesquisa foi conduzida pelo Centro Universitário Serra dos Órgãos – UNIFESO, no setor de Medicina Veterinária, no período compreendido entre maio e setembro de 2023. Para realizar o levantamento de dados de produção e de controle de qualidade em fábricas de rações situadas no Estado do Estado do Rio de Janeiro o projeto foi submetido à apreciação ética pelo Comitê de Ética em Pesquisa (CEP), através da Plataforma Brasil (CAE 70697023.2.0000.5247). De posse da sua aprovação, foram conduzidas entrevistas na moda modalidade online (e-mail ou WhatsApp) com os responsáveis técnicos pelas fábricas, seguindo um roteiro estruturado com perguntas abertas e fechadas, adaptado (Figura 30) da Instrução Normativa de Nº 4, de 23 de fevereiro de 2007. Os entrevistados responsáveis pelas unidades fabris foram esclarecidos quanto aos objetivos da pesquisa e assinaram o Termo de Consentimento e Livre Esclarecido. Ressalta-se que nenhuma das unidades fabris foi identificada, mantendo-se o sigilo de participação. Em seguida, os dados coletados foram tabelados em planilha do Microsoft Excel, com auxílio da ferramenta de Tabela dinâmica, estabelecendo-se relações entre as respostas obtidas, gerando indicadores de produção e de controle de qualidade utilizados nas unidades fábricas.

RESULTADOS E DISCUSSÃO:

Na pesquisa foram entrevistadas oito empresas, que concordaram e assinaram o Termo de Consentimento e Livre Esclarecido. As empresas participantes estão localizadas em quatro diferentes regiões do Estado do Rio de Janeiro, que foram Região Serrana, Região Noroeste, Região Metropolitana e

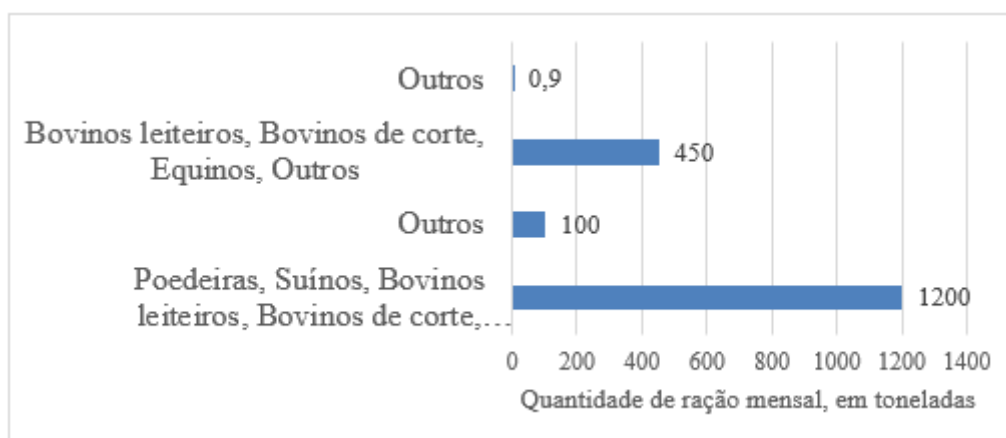
Região do Vale do Paraíba Fluminense. Destas empresas, três delas produzem rações para bovinos leiteiros, bovinos de corte, equinos, suínos, poedeiras e outros animais, as quais juntas respondem por uma produção mensal de rações da ordem de 2000 toneladas, o que denota que são empresas maiores e com um grande leque de produtos. Duas empresas reportaram que produzem rações para aves e suínos e operam em volumes da ordem de 100 a 200 toneladas mensais. Por fim, três empresas possuem menor porte, produzem rações para apenas uma espécie animal e respondem por volumes inferiores à 20 toneladas mensais cada uma delas, conforme pode ser observado na Figura 1. Estes dados de volume de produção (figura 1) seguem o mesmo comportamento das estimativas de quantidades de rações produzidas no Brasil elaboradas por Zani (2022), de que há uma maior produção de rações para aves e suínos, seguida por bovinos de corte ou leite. Assim, as empresas que produzem mais rações no presente estudo, têm produtos para todas estas espécies em seu portfólio. Por outro lado, empresas cujo leque de produtos destina-se a outros animais e equinos, operam em menor volume. Seis empresas (75%) afirmam serem fabricantes de alimentos comerciais, as quais estão registradas no Ministério da Agricultura, Pecuária e Abastecimento, conforme estabelece a legislação nacional, segundo a Portaria do MAPA de nº 464 (BRASIL, 2022), a qual institui que as empresas que fabricam alimentos destinados à alimentação dos animais devem estar registradas no órgão competente, que tem por finalidade regulamentar e fiscalizar todo o processo de produção. O fato de 75% (Figura 2) das indústrias do Estado do Rio de Janeiro entrevistadas estarem registradas junto ao MAPA é um fato importante e significativo, pois indica, teoricamente, que a maioria delas estaria operando de acordo com as regulamentações e deste modo, comprometida em seguir as normas para a produção de rações de qualidade. O registro no MAPA é fundamental para garantir que os produtos atendam aos padrões mínimos de segurança alimentar e qualidade, em concordância com o que recomenda o Sebrae (2019). Por outro lado, 25% das empresas declararam não possuir registro no MAPA, um dado que merece atenção, pois a legislação diz que todo estabelecimento que produza, fabrique, manipule, fracione, importe e comercialize produtos destinado à alimentação animal deve, obrigatoriamente, estar registrado no Ministério da Agricultura, Pecuária e Abastecimento (MAPA). Entretanto, se o produto é destinado ao consumo interno da empresa, basta que estas tenham um cadastro junto ao MAPA, com o adendo de que se utilizar em suas formulações premix, concentrado e núcleo com medicamentos devem ter a sua situação regularizada quanto ao registro, conforme recomenda a Instrução Normativa de nº 65, de 21 de novembro de 2006 (BRASIL, 2006). 87,5% das indústrias no estudo afirmaram que possuem responsável técnico (Figura 3), o que está em conformidade com Brasil (2007), que estabelece que toda empresa que produza, fabrique, manipule, fracione, importe e comercie produto destinado à alimentação animal deve possuir responsável técnico, com inscrição no conselho profissional pertinente. Ainda, a presença do RT afirma o compromisso destas empresas com o controle de qualidade, item em que 100% delas afirmou que possui algum controle de qualidade das rações. Contudo, 12,5% das empresas neste estudo, apesar de afirmarem terem algum controle de qualidade, reportaram a ausência de um profissional capacitado para responder pelos processos de fabricação, o que segundo Cruz e Rufino (2017), pode comprometer o processo de produção, desde a aquisição de matéria prima até o produto final. No presente estudo, metade das empresas (50%), as quais estão registradas no MAPA, seguem todos os protocolos de controle de qualidade a que foram questionadas e que são obrigatórios conforme estabelece o MAPA (BRASIL, 2007). Por outro lado, constata-se que para as outras 50% das empresas há uma ou mais deficiências quanto à adoção de todos os protocolos a serem seguidos, considerando todos os requisitos estabelecidos pelo Ministério da Agricultura, Pecuária e Abastecimento para garantir a segurança e qualidade do

produto, conforme a Instrução Normativa de nº 4 de Brasil (2007). Os protocolos de qualidade seguidos por todas as empresas neste estudo (100%) são a avaliação das instalações, dos equipamentos e de utensílios; o controle de qualidade no processo de produção, armazenamento e expedição; nas operações de recepção das matérias-primas ou de ingredientes, que são realizadas em local coberto ou sistema fechado, de forma a não permitir a ocorrência de contaminação cruzada; controle integrado de pragas e; adoção de boas práticas de fabricação, conforme pode ser observado na tabela 1. A adoção de algum tipo de controle de qualidade por parte de todas as empresas entrevistadas neste estudo é fundamental, conforme destacaram Bellaver (2001), Couto (2012), Cruz e Rufino (2017) e Sebrae (2019), que discorreram da importância destes programas no que tange à qualidade e segurança das rações. A infraestrutura e manutenção da fábrica, equipamentos e utensílios, realizada por 100% das empresas entrevistadas, conforme reportaram Couto (2012) e Klein (2014) deve atender as necessidades de produção e da categoria animal à qual se destina. É importante lembrar que essa prática não se limita apenas à conformidade regulatória e segurança alimentar. Também desempenha um papel significativo na garantia da qualidade dos produtos finais. Nota-se que esse resultado está totalmente em conformidade com Machado (2015), que reporta a importância de realizar a higienização e manutenção das instalações, equipamentos e utensílios. Para aperfeiçoar ainda mais essa prática, Menezes (2011), sugere que às fábricas programem um sistema de gestão de qualidade abrangente. Isso permitiria o monitoramento constante das condições das instalações e dos equipamentos, ajudando a prevenir problemas antes que eles ocorram. Quanto aos processos de controle de qualidade relacionados a produção, armazenamento e expedição de matérias primas e produtos acabados, das quais todas as empresas assinalaram realizar, envolvem uma série de medidas pormenorizadas as quais não foram incluídas neste estudo, mas podem ser complementados com os demais protocolos a serem seguidos. A partir das entrevistas, entende-se que há este conhecimento por parte das empresas, desde os procedimentos de recepção da matéria prima, considerando a amostragem do material, dos processos de moagem, pesagem e mistura, até a embalagem e expedição, aos quais foram veementemente abordados por Machado (2000), Couto (2012), Machado; Dutra e Pinto (2015) como práticas importantes do controle de qualidade. Todas as empresas reportaram possuir sistemas de controle integrado de pragas. Consequentemente, estão em concordância com Alves (2003) e com a Instrução Normativa 4/2007 elaborada por Brasil (2007), que mencionam a importância deste protocolo nas boas práticas de fabricação. Quanto à presença de deficiências em controle de qualidade, os dados podem ser observados na figura 4. Os aspectos mais críticos quanto ao nível de adesão pelas indústrias, em porcentagem, em que 37,5% delas reportaram não realizar, correspondem à análise de perigos e pontos críticos de controle, a adoção de programas de rastreabilidade e recolhimento de produtos, o controle da potabilidade da água e a manutenção de reservatórios, a adoção de programa de controle e saúde dos funcionários e de um programa de treinamento dos funcionários. Dentro deste montante estão empresas registradas no MAPA. Contudo, as empresas que não estão registradas no MAPA apresentam deficiências em vários programas de controle de qualidade, de modo que assinalam a ausência de controle para oito itens, dentre os 11 disponíveis. No que diz respeito à ausência do protocolo de análise de perigos e pontos críticos de controle, segundo Coelho e Toledo (2017) a implementação deste protocolo não é prevista em lei no Brasil, cuja adoção pelas empresas é facultativa. Apesar disso, existem benefícios da APPCC, como reportaram Ribeiro e Abreu (2006), tais como: diminuição nos custos operacionais, uma vez que evita recolhimento e reprocessamento, redução de perda de matéria prima e produtos, maior credibilidade do cliente e atende a obrigatoriedade para exportação. Apesar disso, 62,5% das empresas neste estudo realizam as análises de perigos e

pontos críticos de controle, conforme recomendam Couto (2012) e Coelho e Toledo (2017) para a obtenção de um alimento seguro. Estes autores reportaram que a adesão de APPCC, mesmo não sendo obrigatória pela legislação brasileira, auxilia na produção de alimentos mais seguros. A ausência de protocolos de rastreabilidade e recolhimento de produtos é uma inconformidade perante a In 04 de 2007, de Brasil (2007) que estabelece que esse é um procedimento operacional padrão obrigatório. Em contrapartida, constatou-se que 75% das empresas possuem sistemas de rastreabilidade e recolhimento de produtos, dentro do que estabelece a legislação. A importância deste protocolo foi apontada por Vinholis e Azevedo (2002), de que ele é útil para a segurança daqueles que utilizam os produtos, considerando que a empresa pode identificar, rastrear e recolher lotes que tenham algum problema na sua fabricação. A falta de adesão ao controle da potabilidade da água e manutenção de reservatórios está fora dos padrões descritos na IN 04 de 2007, publicada por Brasil (2007) que discorre sobre a importância das análises microbiológica e físico-químicas e do controle dos reservatórios. Brasil (2007) descreve que a captação, tratamento, armazenamento, distribuição, pontos de colheita de amostras, colheita de amostras, análises, monitoramento, ações corretivas, verificação e registros devem ser descritos em POPs, que é um controle de qualidade obrigatório. Outro aspecto que deve ser estabelecido em 37,5% das empresas neste estudo refere-se aos programas de controle e saúde e de treinamento dos funcionários. A adoção destes programas, segundo Brasil (2007), é fundamental para assegurar conscientização sobre como a saúde e higiene pessoal impactam diretamente nos aspectos higiênico-sanitários do processamento dos produtos destinados à alimentação animal. Por outro lado, o fato de 87% das empresas possuírem programas de treinamento de funcionários é um aspecto positivo, demonstrando compromisso com a capacitação da equipe e a melhoria contínua. Menezes (2018) descreve que as empresas devem dispor de programa de treinamento dos funcionários, conter o cronograma descritivo dos funcionários treinados, o conteúdo aplicado com carga horária e qualificação dos instrutores e plano de avaliação. Em ordem de adesão, os protocolos mais deficientes, em que 25% das empresas responderam não realizar estão: a descrição dos POPs, o controle de resíduos e efluentes e a qualificação de fornecedores e controle de matérias-primas, ingredientes e embalagens. A qualificação de fornecedores e o controle de matérias primas, ingredientes e embalagens são realizados por 75% das indústrias no Estado do Rio de Janeiro, o que de acordo com Modesto (2023), é importante para garantir a qualidade do produto. Este procedimento envolve as análises físicas, químicas no recebimento das matérias primas, como destacou Menezes (2018). Os demais itens, como programa de manutenção e calibração de equipamentos e instrumentos, controle de contaminação cruzada, procedimentos operacionais padrão, descrição das etapas de produção em memorial descritivo, não são adotadas ou são desconhecidas por 12,5% das empresas neste estudo. A análise mostra que 62,5% das empresas alegaram realizar um POP (figura 34), isso demonstra o comprometimento com a qualidade do processo de produção. Estando em conformidade com Correia (2022) que diz que os POP's são fundamentais para garantir a qualidade, segurança e padronização dos processos. Levando em conta a não conformidade das outras 25% empresas, Vale (2017) aponta que a não implementação do POP pode gerar produtos sem padronização e acarretar falhas na produção. Além das medidas de qualidade adotadas na fabricação de rações animais, estas empresas foram questionadas quanto às vantagens e desvantagens da produção no Estado do Rio de Janeiro. Quanto às desvantagens, as principais apontadas no estudo foram: grande número de fabricantes que comercializam, mas que não possuem adequação ou registro para tal; dificuldades quanto à aquisição de ingredientes, especialmente milho, a custos competitivos; preço de combustíveis e de pedágios, altas taxas de impostos, preços das matérias primas, dificuldades relacionadas à aquisição de matérias primas

de outros estados (tributação), qualificação da mão-de-obra, presença de suporte e manutenção de equipamentos, dificuldade na obtenção da licença ambiental junto ao INEA. Dentre estes, o que foi abordado por todos eles foi a compra, disponibilidade e preço de matérias-primas. No tocante à primeira desvantagem, de competição com fabricantes não regularizados, é um aspecto que merece atenção, considerando que a comercialização de produtos destinados à alimentação animal sem registro é proibida por lei e sujeito à multa como aponta Brasil (2022), que afirma que todo estabelecimento que produza, fabrique, manipule, fracione, importe e comercie produto destinado à alimentação animal deve possuir registro e devem adotar os protocolos de controle de qualidade em todo processo produtivo. De fato, todos os ingredientes comumente utilizados em rações destinadas aos animais são produzidos em outros Estados, o que implica em maior custo na aquisição, transporte e com impostos. Segundo uma pesquisa realizada por Alltech (2023), as inflações e o aumento significativo no preço das matérias primas são os maiores desafios do setor agroalimentar. Além disso, estes relatos concordam com o que descreve a ABPA (2022), de que houve um aumento significativo no preço dos combustíveis que vem penalizando os produtores para adquirir e escoarem seus produtos. Por último, quanto à dificuldade para licenciamento ambiental emitido pelo INEA, de fato, o MAPA segundo Brasil (2007), declara ser um requisito obrigatório para o registro da indústria, com o objetivo de que a atividade gere o mínimo possível de impacto ambiental. Quanto às vantagens, as fábricas enumeraram a presença de um amplo mercado consumidor no Estado do Rio de Janeiro, a facilidade na distribuição dos produtos devido ao menor tamanho do Estado, o crescimento de mercados de rações para espécies não convencionais e a facilidade de escoamento da produção por meio do Porto do Rio e a proximidade com o litoral, como meio de obtenção de matérias primas e comercialização dos produtos acabados. Quanto ao amplo mercado consumidor, de fato, a Abinpet (2022) reporta um crescimento na criação de 1,5% de aves coronas e ornamentais e 3,8% de repteis e pequenos mamíferos em relação ao ano de 2021, o que demonstra que o mercado de pet não convencionais tem um grande potencial de se tornar um nicho competitivo nos próximos anos. As indústrias destacam também como vantagens a facilidade de escoamento da produção por meio do Porto do Rio e a proximidade com o litoral, como meio de obtenção de matérias primas e comercialização dos produtos acabados, o que foi mencionado pela ABPA (2022), de que os principais elos de transporte são os meios marítimos e rodoviários que beneficiam tanto ao mercado Brasileiro quanto a exportação.

Figura 1 – Tipos de rações produzidas pelas empresas e volume total de produção



Fonte: Dados da pesquisa (2023).

Figura 2 - Possui registro no MAPA

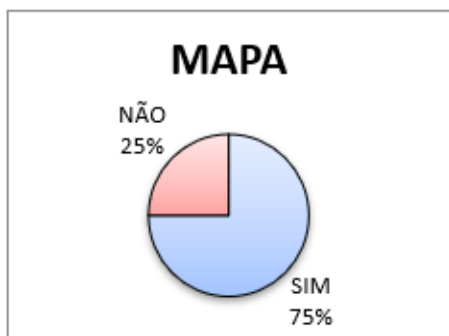


Figura 3 - Possui responsável técnico

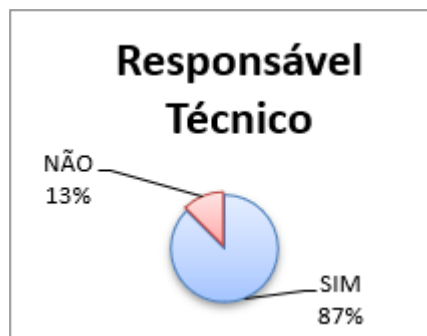


Tabela 01: Protocolos de qualidade seguidos pelas indústrias no presente estudo

Protocolos	Total
Possui algum tipo de controle de qualidade	100
Realiza avaliação das instalações, equipamentos e utensílios	100
Possui controle do processo de produção, armazenamento e expedição	100
As operações de recepção da matérias-primas ou de ingredientes são realizadas em local coberto ou sistema fechado, de forma a não permitir a ocorrência de contaminação cruzada	100
Possui controle integrado de pragas	100
Realiza boas práticas de fabricação – BPF	100

Figura 4 – Porcentagem das respostas em relação à adesão de programas de qualidade adotados nas empresas respondentes

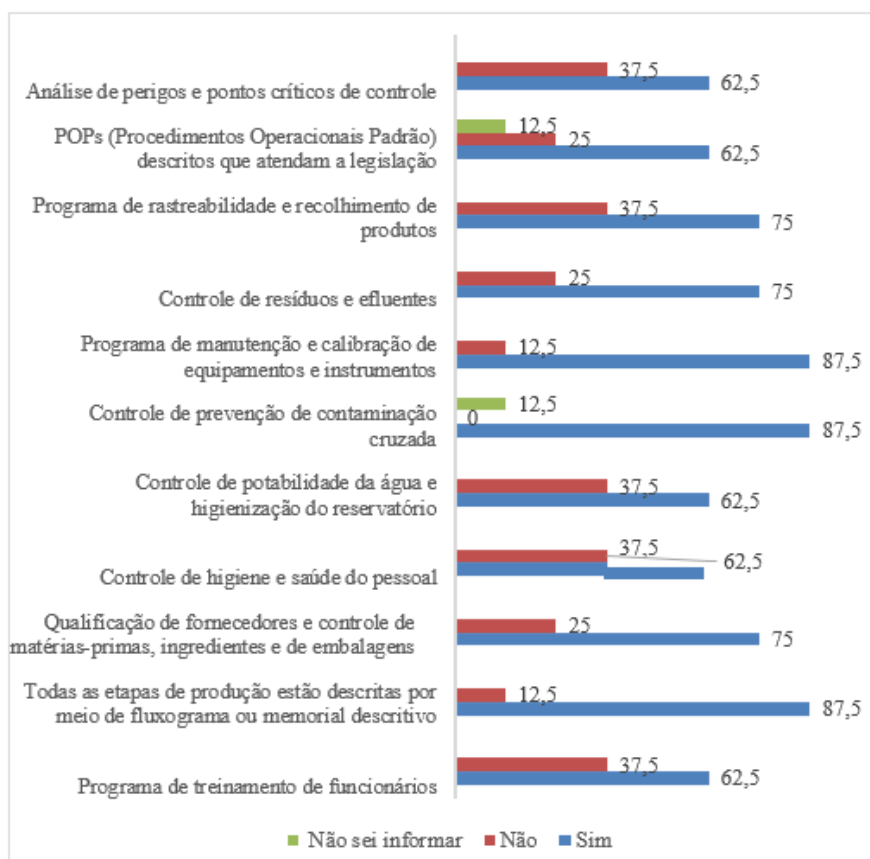
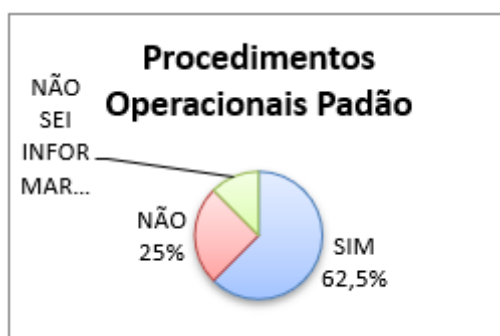


Figura 5 – Possui procedimentos operacionais padrão



CONCLUSÕES:

Através destes dados podemos destacar a importância do segmento de produção de rações no Estado do Rio de Janeiro, que é desconhecido para a maioria dos estudantes dos cursos de graduação em ciências agrárias e as demandas deste setor no que concerne às atividades de pesquisa, extensão e de profissionais habilitados e capacitados para atuar neste segmento. Ressalta-se a importância de dar continuidade a esta pesquisa, abrangendo um maior número de participantes e de retornar estes dados para que as empresas que apresentem alguma deficiência possam corrigir estas práticas, tendo em vista a importância do controle de qualidade na promoção da saúde e produção dos animais, sejam eles de produção ou de companhia.

ABSTRACT

Brazil is the third largest feed producer in the world, a position driven by growing demand for both food for production animals and companion animals. To meet this demand, feed industries must adhere to quality standards, ensuring the integrity and safety of products. In the State of Rio de Janeiro, however, feed production faces significant challenges due to the high costs of grain acquisition. This increases the importance of the quality of feed produced in the region. Based on this scenario, a study was conducted with the purpose of evaluating production and quality control in feed factories in the State of Rio de Janeiro. The project was approved by the Research Ethics Committee (CEP) and interviews were conducted with eight feed factories located in the State. The results revealed that companies that produce feed for poultry, pigs and cattle operate on a larger scale. Most of these industries are registered with the Ministry of Agriculture, Livestock and Supply (MAPA), which is a mandatory condition for the sale of feed. However, half of the companies do not adhere to all the quality protocols established by MAPA, although they have a quality program. As a result, the study highlights the need for investment in research and training of professionals to promote the growth and appreciation of feed industries in the State.

Keywords: POPs. HACCP. MAP.

AGRADECIMENTOS:

Agradeço a todas as empresas que se dispuseram a participar deste estudo, contribuindo para a difusão de conhecimento. E ao UNIFESO pelo suporte para realização deste estudo.

REFERÊNCIAS:

- Alltech. Perspectivas do Setor Agroalimentar 2023. 16 p. 2023. [acesso 20 abr. 2023.] Disponível em: https://www.alltech.com/sites/default/files/202301/Alltech%20Agrifood%20Outlook%202023-PT_FINAL.pdf.
- Zani A. Certeza da incerteza. SINDIRAÇÕES. Boletim informativo do setor. Dez. 2022. 5p.[acesso: 13 mai. 2023]. Disponível em: <https://sindiracoes.org.br/boletim-informativo-do-setor/>.
- Brasil. Ministério da Agricultura. Lei nº 14,515, de dezembro de 2022. Dispõe sobre os programas de autocontrole dos agentes privados regulados pela defesa agropecuária e sobre a organização e os procedimentos aplicados pela defesa agropecuária aos agentes das cadeias produtivas do setor agropecuário. Diário Oficial da União, Brasília, 18 de janeiro de 2023.p. 1.
- SEBRAE. (Serviço Brasileiro de Apoio às Micro e Pequenas Empresas). Boas práticas de produção em fábricas de ração: para uso próprio em granjas de Suínos. Associação Brasileira dos Criadores de Suínos (ABCS). 2019. 43p.
- Massuquetto A. Conheça mais sobre processamento de rações para aves. 2018. O Presente Rural. [acesso 20 abr. 2023]. Disponível em: <https://opresenterural.com.br/conheca-mais-sobre-oprocessamento-de-racoes-para-aves/>.
- Vinholis MMB, Azevedo AF. Segurança do Alimento e Rastreabilidade. Caso BSE. 2002 [Acesso em: 12 set. 2023]. Disponível em: <https://doi.org/10.1590/S1676-56482002000200008>.
- Brasil. Ministério da Agricultura. IN 65 de 21 de novembro de 2006: Regulamento técnico sobre os procedimentos para a fabricação e o emprego de rações, suplementos, premixes, núcleos ou concentrados com medicamentos para os animais de produção, Diário Oficial da União, Brasília, 01 de março de 2007.
- Brasil. Ministério da Agricultura. Instrução Normativa Nº 4, de 23 de fevereiro de 2007 que dispõe sobre Regulamento Técnico Sobre as Condições Higiênico-sanitárias e de Boas Práticas de Fabricação para Estabelecimentos Fabricantes de Produtos Destinados à Alimentação ANIMAL, Diário Oficial da União, 01 de março de 2007.
- Cruz FGG, Rufino JPF. Formulação e fabricação de rações (aves, suínos e peixes). 3ªed. Manaus: EDUA, 2017. 92p.
- Bellaver C. Segurança alimentar e controle de qualidade no uso de ingredientes na alimentação de suínos. In: Conferencia Virtual de Suínos e Aves. 2001. Anais Santa Catarina: Snpsa. Embrapa, 2001. p. 1-10.
- Couto HP. Fabricação de Ração e Suplementos para Animais: gerenciamento e tecnologias. 2ª ed. Viçosa: Aprenda Fácil, 2012. 280p.
- Klein AA. Gerenciamento da fábrica de rações, 2014. Ergomix Avicultura. [Acesso em: 21 abr. 2023]. Disponível em: <https://pt.engormix.com/avicultura/artigos/gerenciamento-fabrica-racoes-t38610.htm>.
- Machado RLP, Dutra AS, Pinto M S V. Boas Práticas de Fabricação (BPF), Documentos 120, Rio de Janeiro: Embrapa Agroindústria de Alimentos, 2015.
- Menezes RGD. Boas Práticas de Fabricação (BPF) como ferramenta de controle de qualidade em fábricas de rações, Porto Alegre, Brasil. 29f. [Trabalho de Conclusão de Curso de Zootecnia] - Universidade Federal do Rio Grande do Sul; 2018.

Machado RLP. Boas práticas de armazenagem na indústria de alimentos. Rio de Janeiro: Embrapa Agroindústria de Alimentos, 2000. 28p.

Machado RLP, Dutra AS, Pinto MSV. Boas Práticas de Fabricação (BPF). Documentos 120, Rio de Janeiro: Embrapa Agroindústria de Alimentos, 2015.

Alves N A, Biagi J D. Utilização da ferramenta boas práticas de fabricação (BPF) na produção de alimentos para cães e gatos. Biblioteca Virtual em Saúde. 2005; 9(1): 64-69.

Coelho RP, Toledo JCT. Programas Para Segurança Na Indústria de Alimentos Para Animais: Caracterização E Benefícios Percebidos Com a Implantação. Gestão & Produção. 2017; 24: 1-15.

Ribeiro L L, Abreu L R. Utilização de APPCC na indústria de alimentos. Ciência e Agrotecnologia. 2006;30(2): 358–363.

Menezes RGD. Boas Práticas de Fabricação (BPF) como ferramenta de controle de qualidade em fábricas de rações. Porto Alegre, Brasil. 29f. [Trabalho de Conclusão de Curso de Zootecnia] - Universidade Federal do Rio Grande do Sul. 2018.

Modesto F. Aquisição de matérias-primas: 5 pontos críticos para se atentar nesse processo. 2020 [Acesso em: 23 jun. 2023]. Disponível em: <https://pt.linkedin.com/pulse/aquisi%C3%A7%C3%A3o-demat%C3%A9rias-primas-5-pontos-cr%C3%ADticos-para-se-felipe-modesto>.

Correia T. O que é um procedimento operacional padrão (POP)? + Dicas de como fazer. 2022. [acesso 13 jul. 2023] . Disponível em: <https://www.siteware.com.br/processos/procedimentooperacional-padrao/>.

Vale M. Como fazer um POP? Procedimento Operacional Padrão. [acesso 13 jul. 2023]. Disponível em: <https://consultoradealimentos.com.br/consultoria/pop-procedimento-operacional-padrao-2/#:~:text=O%20que%20%C3%A9%20o%20POP,dia%20a%20dia%2C%20atividades%20rotineirs>

ABPA (Associação Brasileira de Proteína Animal). Relatório Anual 2022. São Paulo. 139p.

ABINPET (Associação Brasileira da Indústria de Produtos para Animais de Estimação). Mercado pet Brasil 2023. São Paulo, SP, 2023, 11 p.

RESSECÇÃO DE ADENOMA GIGANTE DE CORPO CILIAR COM PRESERVAÇÃO DO GLOBO OCULAR E DA FUNÇÃO VISUAL EM UM CÃO

Giulia Salerno de Camargo¹; Denise de Mello Bobány²; Alfredo Artur Pinheiro Junior²;
Jorge da Silva Pereira³; Natacha Giglio Pereira³; Rafael Rempto Pereira⁴

RESUMO

Neoplasias intraoculares em cães são condições clínicas raras, mas de importância significativa, devido ao seu potencial de desconforto, comprometimento visual e, em casos extremos, metástases fatais. Este trabalho foca no adenoma ciliar, um tumor benigno que se origina no epitélio do corpo ciliar e pode se estender até a íris. O diagnóstico é geralmente confirmado por ultrassonografia ocular e exames histopatológicos. O tratamento convencional frequentemente envolve enucleação, resultando em perda permanente da visão. No entanto, avanços recentes em técnicas cirúrgicas oferecem alternativas menos invasivas, permitindo a ressecção do tumor com preservação do globo ocular e, em alguns casos, da visão. Este estudo apresenta um caso de um cão fêmea da raça Border Collie, de 5 anos, que foi submetida a uma cirurgia de exérese do tumor com o objetivo de preservar sua visão. Os resultados indicam que essa abordagem pode ser uma alternativa viável e menos traumática para o tratamento de adenomas ciliares em cães, beneficiando tanto o animal quanto seu tutor.

Palavras-chave: Adenoma ciliar. Ressecção. Preservação da visão.

INTRODUÇÃO:

A oftalmologia veterinária desempenha um papel fundamental na manutenção da qualidade de vida dos animais de companhia. No contexto da saúde ocular canina, os tumores oculares representam uma das principais preocupações, sendo a segunda causa mais comum de enucleação em cães, superada apenas pelo glaucoma. Esses tumores apresentam uma variedade de sinais clínicos, que vão além da presença visível de nódulos ou massas. Sintomas como epífora, secreção, exoftalmia, protrusão da terceira pálpebra, neovascularização, pigmentação da córnea e vasodilatação na camada episcleral podem ser indicativos de neoplasias oculares (1). É relevante destacar que esses tumores podem causar dor, déficit visual e, em alguns casos, serem indicativos de doenças sistêmicas. E mesmo tumores benignos, devido à sua localização, podem resultar na perda do globo ocular (2). Neste contexto, a ultrassonografia se faz fundamental, especialmente quando o exame clínico não é suficiente para observar as estruturas oculares, é uma técnica acessível, não invasiva e que não requer sedação, durante o exame de ultrassom ocular, são utilizados os modos A e B, que, quando combinados, proporcionam uma interpretação mais detalhada das estruturas oculares, resultando em um diagnóstico mais preciso (3). No tratamento de pacientes com tumores intraoculares, o procedimento cirúrgico é realizado com o intuito de remover a massa tumoral, realizar biópsias e gerenciar quaisquer complicações decorrentes do tratamento, a enucleação deve ser considerada caso haja perda da função visual (4), em situações em que o tutor não esteja disposto a enfrentar os riscos associados ao procedimento cirúrgico, caso o tumor tenha se estendido para outras áreas oculares, ou ainda em casos de

1 Discente em Medicina Veterinária do UNIFESO – giuliascamargo@gmail.com

2 Docente do curso de Medicina Veterinária do UNIFESO – denisebobany@unifeso.edu.br; alfredoarturjunior@unifeso.edu.br

3 Médico Veterinário Autônomo - pereirajspereira@gmail.com; nat.pereira03@gmail.com

4 Coordenador da Clínica-escola do UNIFESO – rafaelrempto@unifeso.edu.br

glaucoma ou hifema. No entanto, é importante ressaltar que a cirurgia oferece um prognóstico favorável, desde que o tumor não tenha ultrapassado os limites do olho (5). Para garantir o sucesso da cirurgia, o exame histopatológico vai desempenhar um papel fundamental não apenas de diagnosticar a condição, mas também de avaliar de forma precisa as margens cirúrgicas, permitindo determinar se a remoção do tumor foi completa (6). Durante a intervenção cirúrgica, a estabilidade do globo ocular é de suma importância, uma vez que este tende a se deslocar na direção ínfero-medial quando o animal está sob anestesia geral. A fixação escleral deve ser realizada por meio de suturas superficiais posicionadas entre 1 e 2 mm do limbo, com a possibilidade de adicionar novas suturas, caso necessário, nas direções inferior, nasal e temporal (7). E a incisão cirúrgica realizada com um comprimento que ultrapasse os limites do tumor na área correspondente. A massa tumoral é então meticulosamente dissecada e removida por meio dessa abertura (8). Tecnologias avançadas, como o Fugo Blade, proporcionam incisões de alta precisão com mínima resistência (9). Outro componente crucial no procedimento cirúrgico é o viscoelástico, que desempenha duas funções essenciais: proteger as superfícies intraoculares e preencher o espaço onde é inserido (10). Este trabalho tem como objetivo apresentar um caso envolvendo um cão da raça Border Collie, que, aos 5 anos de idade, que foi diagnosticado com um adenoma iridociliar, no qual foi realizada cirurgia de exérese com o propósito de preservar sua visão, e este estudo discute a eficácia e as implicações práticas desta abordagem.

RELATO DE CASO:

No dia 07 de março de 2023, uma fêmea da raça Border Collie, com 5 anos de idade, foi encaminhada para a clínica de oftalmologia veterinária localizada no Rio de Janeiro devido à presença de uma massa intraocular em seu olho esquerdo (Figura 1). A avaliação clínica inicial revelou a necessidade de realizar uma ultrassonografia ocular para uma investigação mais aprofundada. Durante o exame clínico, o globo ocular foi minuciosamente examinado com o auxílio de uma lâmpada de fenda (Figura 2), que permitiu uma avaliação inicial da profundidade da massa tumoral. Foi então realizada uma ultrassonografia ocular, utilizando um equipamento de modo-B com frequência de 18 MHz, em ambos os olhos do animal, após a instilação de colírio anestésico. Os resultados demonstraram um comprimento axial do globo ocular direito de 1,92 cm, com a câmara vítrea medindo 0,89 centímetros. O cristalino estava posicionado de forma normal e apresentava dimensões adequadas, com 0,72 centímetros axialmente e 1,30 centímetros equatorialmente. A câmara vítrea estava límpida, o nervo óptico tinha configuração anatômica e as demais estruturas oculares e extraoculares não mostravam alterações significativas. No entanto, no olho esquerdo, o globo ocular apresentou um comprimento axial de 2,01 centímetros, com a câmara vítrea medindo 0,84 centímetros. Foi observada uma massa de ecogenicidade aumentada e homogênea na superfície posterior da íris, com medidas de 1,09 centímetros no seu maior eixo e 0,43 centímetros antero-posteriormente. Essa massa estava em contato posterior com a cápsula do cristalino e anteriormente com o endotélio corneal. O cristalino estava posicionado normalmente e tinha 0,78 centímetros axialmente e 1,30 centímetros equatorialmente. Assim como no olho direito, a câmara vítrea estava límpida, o nervo óptico estava com configuração anatômica adequada, e não havia alterações significativas em outras estruturas oculares (Figura 3). Com base nesses achados, foi agendada uma cirurgia de exérese do tumor intraocular para o dia 14 de março de 2023. Como parte do protocolo pré-operatório, para os dias 12 e 13 de março, foram prescritas 1 gota de atropina 1%, 2 vezes ao dia, Vigamox, 4 vezes ao dia, e Nevanac, 3 vezes ao dia para o olho esquerdo. O tutor foi aconselhado a adquirir um colar elizabetano para o período pós-cirúrgico. No dia da cirurgia, os exames pré-operatórios liberaram o animal para a anestesia. No período pré-anestésico, foram administrados 0,015 mg/kg de acepromazina 0,2% e 0,25 mg/kg de morfina 10 mg/ml por via intramuscular.

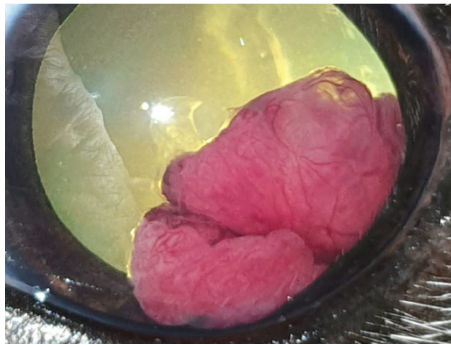Foi estabelecido o acesso endovenoso com um cateter 20G para administração de soro fisiológico, e foi associado 0,1 mg/kg de Maxican por via subcutânea. A indução da anestesia foi realizada com propofol na dose de 3 mg/kg por via intravenosa, permitindo a intubação. Além disso, a lidocaína periglótica foi administrada na dose de 0,1 mg/kg. A manutenção da anestesia foi feita com isoflurano, e o animal foi entubado com uma cânula 7,5. Foi aplicada lidocaína 2% por via retrobulbar na dose de 3,5 mg/kg para anestesia local. No pós-operatório imediato, dipirona 25 mg/kg e ondansetrona 0,5 mg/kg foram administradas por via subcutânea para controle da dor e náuseas. Durante a cirurgia, após a fixação do globo ocular, foram realizadas duas suturas esclerais posicionadas a 1mm e 3 mm do limbo. O acesso ao segmento posterior do globo ocular foi obtido através da abertura da conjuntiva ocular na região correspondente à localização da lesão, a uma distância de 2 mm do limbo corneal. A incisão escleral foi feita utilizando uma ponteira fina (0,2 mm) acoplada a uma caneta emissora de energia de plasma, paralelamente ao limbo. Uma paracentese com lâmina 15° foi realizada diametralmente contrária à incisão escleral, permitindo a inserção de hialuronato de sódio em solução 3%. Esse procedimento tinha o objetivo de proteger as estruturas intraoculares, manter a pressão intraocular (PIO) e facilitar a expulsão da massa tumoral para fora do globo ocular, através da incisão escleral. Com o auxílio de uma esponja cirúrgica, a massa tumoral foi cuidadosamente dissecada do corpo ciliar, onde estava aderida apenas por um pedúnculo de aproximadamente 5 mm por 2 mm (Figura 4). O pedúnculo foi então removido com o uso da fina ponteira de energia de plasma. A esclera foi suturada com fio monofilamentado de vicryl 9-0, e a conjuntiva foi reaproximada com cautério bipolar, mantendo um espaçamento de 5 mm entre os pontos cauterizados. A paracentese foi selada através da hidratação do estroma corneal localmente, com o uso de solução salina balanceada. O material obtido durante a cirurgia foi devidamente acondicionado em formol tamponado a 10% e encaminhado para análise histopatológica. Na análise macroscópica, foi observado um fragmento da úvea anterior medindo 15 mm x 09 mm x 07 mm, com coloração predominantemente rósea e áreas enegrecidas, apresentando consistência glandular (Figura 5). A análise microscópica revelou uma proliferação neoplásica expansiva, não infiltrativa, composta por células basais bem diferenciadas (Figura 6). A neoplasia não estava revestida por cápsula fibrosa, e as células organizavam-se em ninhos por toda a extensão da neoplasia. O laudo histopatológico confirmou o diagnóstico de adenoma iridociliar. Sete dias após a cirurgia, durante a consulta de revisão, o animal apresentou-se em excelente condição, com a absorção da maior parte do coágulo, permitindo a visualização da íris e da pupila (Figura 7). Em um novo retorno, oito dias após a cirurgia, que correspondeu a 15 dias de pós-operatório, o animal continuava a demonstrar melhora geral (Figura 8). Nesse momento, foi prescrito o uso de 1 gota de Florate e Nevanac três vezes ao dia por um período de 15 dias. Apesar da recomendação de uma reavaliação em 30 dias, o tutor não retornou à clínica para consulta subsequente. O presente relato de caso destaca a importância da abordagem diagnóstica e cirúrgica na gestão de tumores intraoculares em cães, enfatizando a eficácia da técnica utilizada e as implicações clínicas desse procedimento. Este relato de caso apresenta um exemplo de sucesso no tratamento de adenoma iridociliar em um cão Border Collie, demonstrando a importância da avaliação oftalmológica completa, do diagnóstico preciso e da intervenção cirúrgica adequada na manutenção da saúde ocular dos animais de companhia.

DISCUSSÃO:

O animal em estudo apresentou uma tumoração significativa, confirmando a observação de Miller e Dubielzig (2), que ressaltam que mesmo tumores benignos intraoculares podem atingir proporções que, se não tratadas adequadamente e com urgência, podem resultar na perda do globo ocular. O animal do relato não demonstrou sintomas de dor, ainda assim, a dificuldade visual causada pelo tamanho da massa certamente trouxe algum desconforto ao cão, conforme discutido por eles. A cirurgia de ressecção de tumor intraocular foi

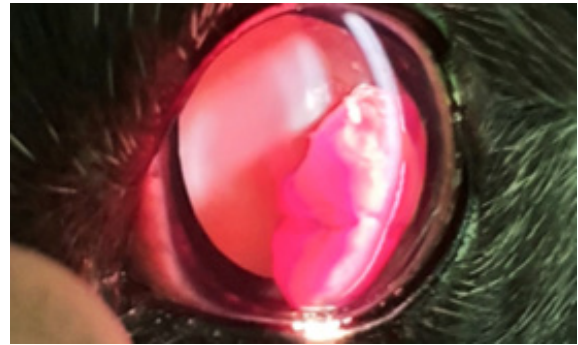
aprovada, já que o animal não apresentava manifestações secundárias e o tutor se disponibilizou a enfrentar os riscos associados ao tratamento como informado por Miller (5). A técnica cirúrgica empregada seguiu padrões reconhecidos na literatura com a fixação do globo ocular e as suturas esclerais, conforme descritas por Slatter (7), e a incisão, como detalhado por Gombos (8), garantiram a retirada adequada da massa tumoral. A utilização da caneta de energia de plasma, fundamentada nos benefícios descritos por Kent (9), possibilitou maior precisão e minimização de danos. Adicionalmente, o uso do viscoelástico de hialuronato de sódio a 3% validou sua eficiência, como sugerido por Eisner (10), preservando o espaço intraocular e protegendo as estruturas adjacentes.

Figura 1- Globo ocular com presença de massa



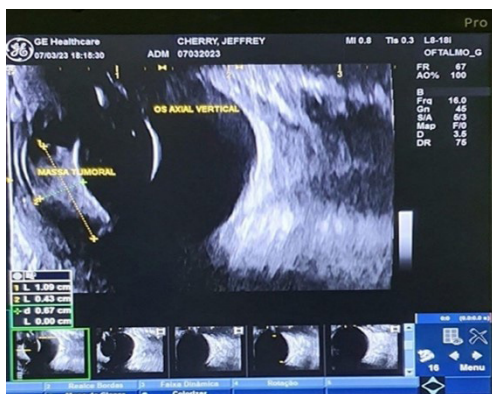Fonte: CEPOV, 2023

Figura 2 -Imagem do olho com tumor iluminada com lâmpada de fenda



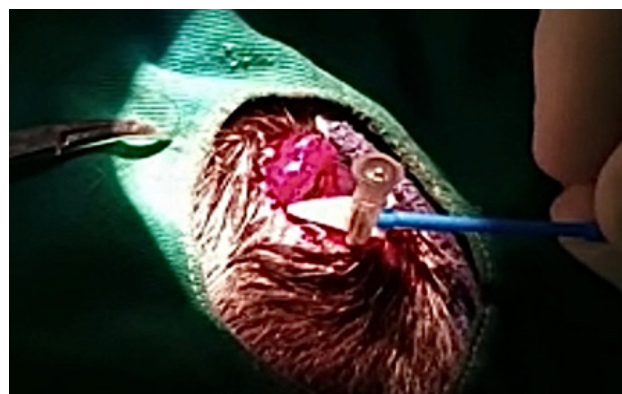
Fonte: CEPOV, 2023.

Figura 3 – Imagem da ultrassonografia ocular do olho esquerdo



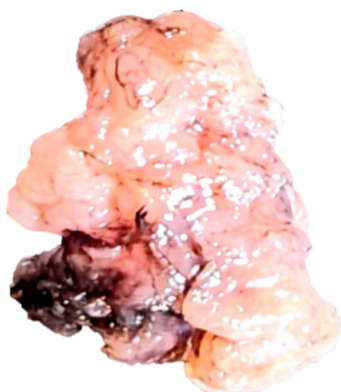Fonte: CEPOV, 2023

Figura 4 - Momento da expulsão da massa tumoral, através da incisão



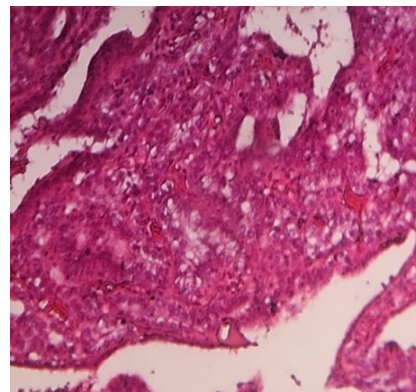
Fonte: CEPOV, 2023.

Figura 5 – Imagem macroscópica do tumor iridociliar



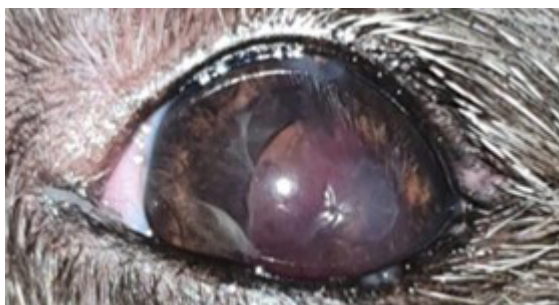
Fonte: Dr Renan Schiebel, 2023.

Figura 6 - Imagem microscópica do tumor iridociliar



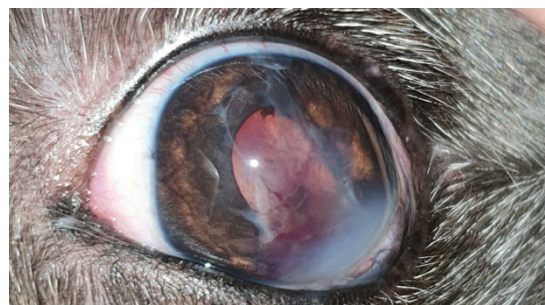Fonte: Dr Renan Schiebel, 2023.

Figura 7 – Imagem do olho 7 dias após cirurgia



Fonte: Cepov, 2023.

Figura 8 – Imagem do olho em 15 dias pós operatório



Fonte: Cepov, 2023.

CONSIDERAÇÕES FINAIS:

Neste caso relatado, o exame ultrassonográfico mostrou-se de extrema importância, uma vez que forneceu informações cruciais para o pré-operatório, determinando a extensão e localização da tumoração intraocular. A técnica cirúrgica escolhida foi eficaz e permitiu além da preservação do globo ocular, a função visual do olho afetado. O uso da caneta emissora de energia de plasma foi um diferencial significativo nesta cirurgia, que além de proporcionar maior precisão, observou-se menor sangramento no local e uma cicatrização mais eficaz. É essencial que os tutores estejam cientes da importância de seguir as orientações pós-operatórias, garantindo assim a recuperação adequada e a prevenção de possíveis complicações.

ABSTRACT

Intraocular neoplasm in dogs are rare clinical conditions, yet they hold significant importance due to their potential to cause discomfort, visual impairment, and in extreme cases, fatal metastases. This study focus on ciliary adenoma, a benign tumor originating from the epithelium of the ciliary body, which can extend to the iris. Diagnosis is typically confirmed through ocular ultrasonography and histopathological examinations. Conventional treatment often involves enucleation, resulting in permanent vision loss. However, recent advancements in surgical techniques offer less invasive alternatives, allowing for tumor resection while preserving the ocular globe and, in some instances, vision. This study presents a case of a 5-year-old female Border Collie who underwent surgical excision of the tumor with the aim of preserving her vision. The findings suggest that this approach may serve as a viable and less traumatic alternative for treating ciliary adenomas in dog, benefiting both the animal and its owner.

Keywords: Ciliary adenoma. Resection. Vision preservation.

AGRADECIMENTOS:

Ao UNIFESO pelo ensino e estrutura de excelência e coordenação orientadora constante. Ao CEPOV pela disponibilização do caso relatado e pela acolhida na área de oftalmologia.

REFERÊNCIAS:

Pereira TS. Estudo retrospectivo dos aspectos clínico-patológicos e epidemiológicos de neoplasias oculares e anexiais de animais atendidos no Hospital Veterinário da Universidade Federal da Paraíba, no período de fevereiro de 2013 a maio de 2019. 2019. 29 p. [Monografia em Graduação em Medicina Veterinária] - Universidade Federal da Paraíba, 2019.

- Miller PE, Dubielzig RR. Ocular tumors. In: Withrow SJ, VAIL DM. Withrow and MacEwen's Small Animal Clinical Oncology. 4^aed. Saint Louis: Elsevier, 2007: p.686-98.
- Gonzales EM, Rodriguez A, Garcia I. Review of ocular ultrasonography. *Veterinary Radiology and Ultrasound*, Raleigh, 2001; 42(6): p.185 – 95.
- Gündüz AK, Mirzayev I. Surgical Approach in Intraocular Tumors. *Turk J Ophthalmol*, 2022; 52: p. 125-38.
- Miller PE. Diseases of the Uvea. In: Maggs DJ, Miller PE, Ron, O. Slatters's fundamentals of veterinary ophthalmology. 6^aed. St. Louis, Missouri: Elsevier, 2018: p. 254 – 78.
- Stromberg PC, Meuten DJ. Trimming Tumors for Diagnosis and Prognosis. In: Meuten DJ. *Tumors in Domestic Animals*. 5^aed. Raleigh, NC, USA: Editora Wiley-Blackwell, p. 27 – 43; 2017.
- Slatter D. Principles of ophthalmic surgery. In: Slatter D. *Textbook of small animal surgery*. 2^aed. Philadelphia: W. B. Saunders company, 1993. P. 1142 – 1156.
- Gombos DS. Localised Therapy and Biopsies of Intraocular Tumors. In: Chaugule SS, Honavar SG, Finger PT. *Surgical Ophthalmic Oncology*. Switzerland: Springer, 2019. P. 99 – 106.
- Kent C. Plasma Capsulotomy: A newly approved technology puts a whole new spin on this procedure. *Ophthalmology management*. 2001. [Acesso em: 08 out 2023]. Disponível em: <https://www.ophtalmologymanagement.com/issues/2001/august-2001/spotlight-plasma-capsulotomy>
- Eisner G. Spatial Tactics. In: Eisner G. *Eye Surgery: An Introduction to Operative Technique*. 2^aed. New York: Springer-Verlag, 1990, p. 4 – 28.

SÍNDROME CARDIORRENAL EM UM CÃO – RELATO DE CASO

Vitória Pereira da Silva¹; Bethânia Ferreira Bastos²; Denise de Mello Bobany²;
Michele Vieira de Azeredo²; Tatiana Didonet Lemos²

RESUMO

A síndrome cardiorenal (SCR) é uma doença na qual há uma relação fisiopatológica entre os rins e o coração. As interações patológicas entre esses dois sistemas são as causas mais comuns de morte em cães geriátricos. Os sinais clínicos apresentados são de insuficiência cardíaca e injúria renal, sendo eles: depressão, letargia, hipertensão, edema pulmonar, edema de membros, poliúria, polidipsia, desidratação, perda de peso, emagrecimento e hiporexia. O diagnóstico é feito através de exames laboratoriais, exames de imagem, biomarcadores renais e biomarcadores cardíacos. O manejo terapêutico comumente empregado é baseado no uso de diuréticos, vasodilatadores e fluidos suplementares. O objetivo deste trabalho é relatar o caso clínico de um canino, Poodle, 16 anos, que apresentava doença valvar crônica descompensada e subsequente doença renal, configurando a instalação de uma síndrome cardiorenal. O paciente desenvolveu um sopro mitral grau IV, que evoluiu para insuficiência cardíaca congestiva. Exames complementares como ecocardiograma, eletrocardiograma, bioquímica renal e hepática foram realizados. Foram adotados protocolos terapêuticos com o uso de diuréticos, inibidor da enzima conversora de angiotensina, inotrópicos positivos e suplementação com antioxidantes, a fim de frear o avanço da doença. Com a evolução da cardiopatia, houve o estabelecimento de azotemia renal, que agravou a clínica do animal, levando-o a óbito. Tal relato ressalta a importância do estabelecimento de acompanhamento e cuidados preventivos com os animais geriátricos. Doenças cardiológicas e/ou renais, quando diagnosticadas precocemente, podem ser estabilizadas e monitoradas, buscando melhor sobrevida destes pacientes.

Palavras-chave: Doença Renal Crônica. Insuficiência cardíaca congestiva. Cachorro.

INTRODUÇÃO:

A síndrome cardiorenal (SCR) é uma doença na qual há uma relação fisiopatológica entre os rins e o coração, onde a disfunção aguda ou crônica em um órgão pode induzir a disfunção aguda ou crônica no outro órgão. As interações patológicas entre esses dois sistemas são as causas mais comuns de morte em cães geriátricos (1). As cardiopatias representam cerca de 10% das enfermidades que acometem os cães. A doença degenerativa valvar crônica (DMVM) é a mais frequente, acometendo cerca de 75% da população canina. A doença renal crônica (DRC) está entre as principais doenças que afetam cães e gatos geriátricos e está associada à alta morbidade e mortalidade (2;3). A classificação veterinária da síndrome cardiorenal tem como base os tipos de classificação humana. São subdivididas em três grupos: CvRDH refere-se à disfunção cardíaca que leva a lesão renal; CvRDK é descrita como a lesão renal que provoca as alterações cardíacas; e a CvRDO que caracteriza a disfunção cardíaca e renal secundária a uma alteração sistêmica aguda ou crônica, como doenças, toxinas ou substâncias. As três categorias ainda podem ser subdivididas em doença estável (S) ou doença instável (U) com base na apresentação clínica do paciente (4). Os sinais clínicos apresentados em pacientes com a SCR são de insuficiência cardíaca congestiva e doença renal crônica, geralmente sendo notados quando a doença já está em um estágio avançado. Os sinais clínicos

1 Discente em Medicina Veterinária do UNIFESO – vitoriapereira1542.vp@gmail.com

2 Docente do curso de Medicina Veterinária do UNIFESO – bethaniabastos@unifeso.edu.br; denisebobany@unifeso.edu.br; micheleazeredo@unifeso.edu.br; tatianalemos@unifeso.edu.br

apresentados em pacientes com a SCR são de insuficiência cardíaca e doença renal crônica, geralmente sendo notados quando a doença já está em um estágio avançado. Os sinais cardiovasculares são causados pelo baixo débito cardíaco e/ou congestão, como depressão, letargia, hipertensão, efusão abdominal, efusão pleural, edema pulmonar, edema de membros. Já a sintomatologia relacionada à alteração em trato urinário inclui poliúria, polidipsia, desidratação, perda de peso, emagrecimento e hiporexia (5;6). Atualmente não existem biomarcadores específicos para a SCR. Entretanto, novos biomarcadores vêm sendo estudados, com potencial para identificar doenças cardíacas e lesões renais de forma mais sensível e precoce. Alguns dos marcadores sanguíneos que foram descritos atualmente são: SDMA, Cistatina C e BUN, que são utilizados para a avaliação de filtração glomerular, dano glomerular, proteinúria e lesão tubular. A lipocalina associada à gelatinase de neutrófilos (NGAL) urinário mostrou resultados benéficos em cães (7). Outros novos biomarcadores como inosina sérica, clusterina sérica e urinária possuem potencial de permitir o reconhecimento da lesão renal aguda (4;7). Os resultados dos estudos das proteínas urinárias como biomarcadores também são promissores, como por exemplo proteína ligadas ao retinol, cistatina B, molécula de lesão renal-1 (RIM-1) (8;9), entre outros. Exames de imagens são utilizados como método complementar. Imagens radiográfica, ultrassonográfica e ecocardiográfica permitem a avaliação estrutural e morfológica dos órgãos. A manifestação da doença cardíaca pode incluir anormalidades funcionais, arritmias, além de concentrações elevadas de troponina cardíaca no soro sanguíneo. A concentração sérica da troponina cardíaca I é considerada a análise sanguínea mais sensível para danos no miocárdio (10). O uso combinado de biomarcadores renais e cardíacos específicos podem fornecer melhor compreensão da síndrome cardiorenal em cães (7). O manejo terapêutico correto é complexo, uma vez que a terapia do cardiopata pode deteriorar a função renal e vice-versa (11). Comumente são empregados tratamentos com diuréticos, vasodilatadores e fluidos suplementares (4). Doentes renais dependem do manejo com fluidoterapia e cuidados com a ingestão de proteína (12). Já os cardiopatas com IC necessitam de diurese e suplementação proteica devido à caquexia cardíaca (2). A diurese e a fluidoterapia excessiva podem agredir ainda mais a função renal e cardíaca (13). Conseguir um equilíbrio nesses pacientes se torna uma atividade mais difícil quando o coração e os rins são concomitantemente disfuncionais (4). O presente trabalho tem como objetivo relatar o caso clínico de um canino, poodle, 16 anos, que apresentava doença valvular crônica descompensada e subsequente doença renal, configurando a instalação de uma síndrome cardiorenal.

RELATO DE CASO:

Em 10 de agosto de 2021, um canino, poodle, macho, 16 anos, 4 kg, não castrado, foi levado para atendimento em uma clínica veterinária localizada na cidade de Niterói. Segundo a tutora, o animal apresentava tosse, apatia e prostração há cerca de dois meses. O referido cão já recebia terapia medicamentosa anti-hipertensiva, porém não realizava acompanhamento com o veterinário há muitos meses. Ao exame clínico, o animal estava magro (escore corporal 2), com mucosas levemente hipocoradas e tempo de perfusão capilar superior a 2 segundos. Na ausculta cardio-pulmonar, foi identificado sopro de mitral grau IV, além de estertores crepitantes em hemitórax esquerdo, sugestivo de edema pulmonar cardiogênico. A pressão arterial sistêmica era de 220 mmHG, sendo aferida pelo método oscilométrico. Neste momento, foram solicitados exames complementares como hemograma, bioquímica renal e hepática, dosagem de eletrólitos, radiografia torácica, eletrocardiograma e ecocardiograma. A responsável optou em realizá-los posteriormente, por razões financeiras. Foram prescritos benazepril (2 mg, a cada 12 horas; uso contínuo), furosemida (20 mg, a cada 12 horas, por 20 dias) e complemento vitamínico a base de ciproheptadina (2 mg, a cada 12 horas, por 14 dias). No dia 20 de agosto de 2021, houve a revisão do animal, que apresentava

melhora evidente na ausculta pulmonar, sem sinais de edema. A responsável informou que a tosse estava melhor e que o animal já se alimentava espontaneamente de forma satisfatória. No mesmo dia, foi realizado o eletrocardiograma do cão, que sugeriu sobrecarga atrial direita. A cardiologista manteve as medicações prescritas anteriormente (benazepril e furosemida) e acrescentou o pimobendan (1,2 mg, a cada 12 horas; uso contínuo). No dia 29 de outubro foi coletado sangue para exames laboratoriais. O hemograma revelou Anemia Normocítica Normocrômica e Hiperproteinemia e na bioquímica não havia alterações, estando ureia e creatinina dentro dos valores de normalidade. Neste momento, as medicações cardiológicas foram mantidas e foi acrescentado Ômega 3 (1000 mg, a cada 24 horas; uso contínuo). No dia 01 de dezembro de 2021 foi realizada nova consulta com a cardiologista. O ecocardiograma revelou espessamento de folhetos valvares e insuficiência de grau moderado da valva mitral (Doença valvar mixomatosa de mitral em estágio B2), aumento da cavidade atrial e ventricular esquerda, de grau discreto, com sobrecarga volumétrica em cavidade ventricular esquerda. Na aorta foi identificada insuficiência de grau moderado (Figuras 2 e 3). Em 29 do mesmo mês, os exames hematológicos foram repetidos e o hemograma revelou Policitemia e Monocitopenia absoluta. Não havia alterações em bioquímica renal e hepática e os eletrólitos estavam com valores dentro da normalidade. No início de janeiro de 2022, o cão foi levado para consulta com a veterinária responsável pelo caso, por apresentar hiporexia. Foi solicitada ultrassonografia abdominal, que revelou assimetria nos rins, com dimensões do rim direito discretamente diminuídas, medindo aproximadamente 4,27 cm o esquerdo e 3,06 cm o direito (Figura 4). Em 15 de abril de 2022, novos exames foram realizados, o hemograma revelou Anemia Normocítica Normocrômica, Linfopenia absoluta e Hiperproteinemia. No dia 05 de julho de 2022, a tutora retornou com o animal para atendimento, pois este apresentava intensa apatia e anorexia. Além disso, havia emagrecido dois quilos. Ao exame clínico, o animal apresentava hálito urêmico, mucosas hipocoradas e estava com desidratação moderada. Sua ausculta cardíopulmonar revelou edema pulmonar moderado e sopro de mitral grau IV. Foi coletada amostra sanguínea para hemograma e exame bioquímico. Neste momento foi informado à responsável pelo cão sobre a gravidade do caso e indicada a internação para sua estabilização. A tutora optou em não internar o animal. Assim, ainda durante a consulta, foi aplicado, por via subcutânea, soro Ringer com lactato (300 ml), ondansetrona (0,5 mg/kg) e eritropoietina (100 ug/kg). Os resultados do exame revelaram anemia normocítica normocrômica e aumento de ureia e creatinina (Figura 5). No dia seguinte, a veterinária fez contato telefônico com a tutora para conversar sobre os resultados do exame. Foi solicitado o retorno do animal à clínica 2 vezes por semana para fluidoterapia. Uma semana após, o animal foi a óbito, em casa.

DISCUSSÃO:

O presente estudo relatou um caso de síndrome cardiorenal em um canino, 16 anos, que vai de acordo com o que foi descrito por Polzin (12), onde doenças cardíacas e renais são comumente descritas em cães como fator de morbidade e mortalidade, estando entre as causas mais comuns de morte do cão geriátrico. Kogika, Waki, Martorelli (14) afirmaram que a doença renal acomete comumente animais de idade avançada, que vai de acordo com o canino relatado, que tinha 16 anos. Este canino é da raça Poodle Toy, que apresentava doença valvar mixomatosa, o que corrobora com Hamlin (15), Borgarelli (16), Han (17), Nelson, Couto (18), ao afirmarem que as características da DMVM possam estar relacionadas à raça ou família. Raças de pequeno a médio porte, como a raça Poodle Toy, foram descritas com predisposição, sendo mais acometidos animais de meia-idade e idosos, indo de acordo com o canino relatado, de pequeno porte, idoso e de uma raça que tem predisposição. O canino relatado era macho, não castrado. Nelson, Couto (18) descreveram que a incidência de sopros causados por regurgitação da válvula mitral e doenças

degenerativas da válvula parece ser semelhante entre cães machos e fêmeas. Entretanto, é observado que os machos tendem a desenvolver esses problemas em uma fase mais precoce, acompanhada de uma progressão mais acelerada da doença. O animal apresentava tosse, apatia e prostração, além de ter sido observado, no exame clínico, que o animal estava magro (escore corporal 2), com mucosas levemente hipocoradas e tempo de perfusão capilar superior a 2 segundos, indo de acordo com os sinais descritos por Pereira (19), que afirmou que pacientes com ICCE apresentam tais alterações clínicas. Na ausculta cardio-pulmonar foi identificado um sopro de mitral grau IV, além de estertores crepitantes em hemitórax esquerdo, sugestivo de edema pulmonar cardiogênico, corroborando com Athar, Paiva (20), que afirmaram que a causa mais comum de ICCE em cães de pequeno porte é a doença valvar degenerativa crônica de mitral. O canino relatado, fazia o uso de medicação anti-hipertensiva, já tinha um histórico de hipertensão. A pressão arterial sistêmica no momento da consulta era de 220 mmHG. Esse valor é classificado pela IRIS (2023) como severamente hipertenso e com risco alto de danos aos órgãos futuramente. Para fechar o diagnóstico de hipertensão, deveria ter sido feita outras aferições. Foram solicitados exames complementares como hemograma, bioquímica renal e hepática, dosagem de eletrólitos, radiografia torácica, eletrocardiograma e ecocardiograma, que vai de acordo com as recomendações da ACVIM (22). Poderia ter sido solicitado o EAS para avaliação da densidade urinária e UP/C, SDMA, para uma avaliação renal mais precoce, sendo recomendado pela IRIS, para diagnóstico de DRC. Isto se justifica pelo fato que o primeiro órgão a ser afetado devido à cardiopatia é o rim, relatado por Pereira (19), sendo de grande importância avaliar os rins quando há comprometimento cardíaco ou avaliar o coração quando houver comprometimento renal. Foram prescritos Benazepril (2 mg, a cada 12 horas; uso contínuo) e Furosemida (20 mg/kg, a cada 12 horas, por 20 dias). Esse protocolo é recomendado para pacientes que estão em estágio C da DVM, segundo a ACVIM (22). No início do tratamento, o animal apresentava melhora evidente na ausculta pulmonar, sem sinais de edema. A responsável informou que a tosse estava melhor e que o animal já se alimentava espontaneamente de forma satisfatória. A resposta aos medicamentos prescritos indica que, até aquele momento, o mesmo não era refratário às medicações, de acordo com a ACVIM (22). O eletrocardiograma do cão sugeriu sobrecarga atrial direita. Esperava-se sobrecarga atrial esquerda, visto que no laudo ecocardiográfico o mesmo não apresentava degeneração de valva tricúspide nem hipertensão pulmonar, que pudesse desencadear essa sobrecarga atrial. Foi afirmado por Nelson, Couto (18) que a insuficiência cardíaca congestiva crônica esquerda propicia o desenvolvimento de sinais de congestão direita, sobretudo quando ocorre aumento da pressão arterial pulmonar, secundário à hipertensão venosa pulmonar e esse cão não apresentava tais alterações para justificar essa sobrecarga (Figura 1). A cardiologista manteve as medicações prescritas anteriormente (benazepril e furosemida) e acrescentou o Pimobendan, que é recomendado pela ACVIM (22) a partir do estágio B2. Foi acrescentado o Ômega 3, que é recomendado para pacientes cardiopatas para reduzir a inflamação, além do seu efeito antiarrítmico, corroborando com (24) e (12). O uso de ácidos graxos ômega-3 é recomendado para pacientes com DRC, especialmente quando eles apresentam proteinúria, afirmado por Polzin (12). No laudo ecocardiográfico foi identificado aumento da cavidade atrial esquerda e ventricular esquerda, ambas de grau discreto. Espessamento de folhetos valvares, insuficiência cardíaca de grau moderado e insuficiência de valva aórtica também foram reportados. O canino foi classificado no estágio B2 da doença valvar mixomatosa de mitral. Entretanto, de acordo com o ACVIM (22), o estágio B2 refere-se a cães assintomáticos que apresentam regurgitação valvar mitral mais avançada que o estágio B1, hemodinamicamente grave e de duração o suficiente para ter causado achados radiográficos e ecocardiográficos de aumento de AE e VE. Essa classificação não vai de acordo com o canino relatado, pois o mesmo era sintomático, podendo ser classificado como estágio C. No estágio C, o animal deve apresentar todas as alterações do estágio B2 associado ao quadro de insuficiência cardíaca congestiva. A ultrassonografia abdominal do paciente revelou assimetria nos rins, com dimensões do rim direito discretamente

diminuídas, sendo compatível com nefropatia ou alterações relacionadas com a senilidade, o que corrobora com Kogika, Waki, Martorelli (14), ao afirmarem que a doença renal acomete comumente animais de idade avançada. Já Atkins (2) e Pereira (19) afirmaram que as alterações hemodinâmicas decorrentes da doença cardiovascular impactam a hemodinâmica renal, levando à doença renal secundária devido à disfunção cardíaca. Com o decorrer do tempo, a tutora retornou com o animal para atendimento, pois este apresentava intensa apatia, anorexia e emagrecimento. Ao exame clínico, o animal apresentava hálito urêmico, mucosas hipocoradas e estava com desidratação moderada, indo de acordo com os sinais clínicos apresentados por pacientes com DRC em estágio III ou IV, de acordo com (26) e IRIS (2023). Neste momento, foi aplicado soro subcutâneo no animal, para estabilização e hidratação, além de ondansetrona e eritropoietina. Waki (26) e Polzin (12) afirmaram ser importante focar na prevenção da desidratação e, caso ela ocorra, iniciar a administração de fluidos por via oral ou intravenosa de acordo com a gravidade e características individuais de cada paciente. O uso de ondansetrona e da eritropoietina vai de acordo com o que foi recomendado por Polzin (12), Elliot e Watson (25) e Waki (26), ao afirmarem que no estágio IV da DRC tem comprometimento em múltiplos sistemas, como, gastrointestinal, neuromuscular, ósseo, hematopoético e cardiovascular. A terapia com eritropoietina, vai de acordo com Nangaku (23) e Polzin (12), os rins são responsáveis pela produção de aproximadamente 90% da eritropoietina circulante, podendo ser utilizada quando há comprometimento dessa função renal. Os resultados do exame revelaram anemia normocítica normocrômica e aumento de ureia (134) e creatinina (2,65), de acordo com a IRIS (21), esse canino seria classificado como estágio II da DRC (1,4-2,8), entretanto suas manifestações clínicas entretanto suas manifestações clínicas como intensa apatia e anorexia, perda de peso, hálito urêmico, mucosas hipocoradas e desidratação moderada, se encaixando no estágio IV da DRC.. Com a evolução da doença, o animal foi a óbito, em casa, corroborando com Polzin (12), onde doenças cardíacas e renais são comumente descritas em cães como fator de morbidade e mortalidade, estando entre as causas mais comuns de morte do cão geriátrico.

Figura 1 - Laudo do eletrocardiograma com alteração na ausculta cardíaca indicando sopro grau IV em foco mitral e sugestão de sobrecarga atrial direita

Eletrocardiograma

Identificação

Identificação: 2021_08_20__08_34	Data: 20/08/2021 08:34:18	Peso: 0,0 kg
Paciente: Bily	Idade: 20 anos e 0 mês	Sexo: Macho
Espécie: Canina	Raça: Poodle Toy	
Proprietário:	Solicitante: ---	

Comentários

Ausculta Cardíaca: Sopro grau IV em foco mitral

Ausculta Pulmonar: Sem alteração

TPC: 2s

Pulso Femural: Normocinético

Conclusões

Ritmo: Arritmia sinusal respiratória com marcapasso migratório.

Traçado eletrocardiográfico sugere sobrecarga atrial direita.

ABSTRACT

Cardiorenal syndrome (CRS) is a disease in which there is a pathophysiological relationship between the kidneys and the heart. Pathological interactions between these two systems are the most common causes of death in geriatric dogs. The clinical signs presented are of heart failure and kidney injury, which are: depression, lethargy, hypertension, pulmonary edema, limb edema, polyuria, polydipsia, dehydration, weight loss, weight loss and hyporexia. Diagnosis is made through laboratory tests, imaging tests, renal biomarkers and cardiac biomarkers. The therapeutic management commonly used is based on the use of diuretics, vasodilators and supplemental fluids. The objective of this work is to report the clinical case of a canine, Poodle, 16 years old, who presented decompensated chronic valvular disease and subsequent kidney disease, configuring the onset of a cardiorenal syndrome. The patient developed a grade IV mitral murmur, which progressed to congestive heart failure. Complementary tests such as echocardiogram, electrocardiogram, renal and hepatic biochemistry were performed. Therapeutic protocols were adopted with the use of diuretics, angiotensin-converting enzyme inhibitor, positive inotropes and supplementation with antioxidants, in order to slow the progression of the disease. As the heart disease progressed, renal azotemia developed, which worsened the animal's condition, leading to its death. This report highlights the importance of establishing monitoring and preventive care for geriatric animals. Cardiological and/or kidney diseases, when diagnosed early, can be stabilized and monitored, seeking better survival for these patients.

Keywords: Chronic Kidney Disease. Congestive heart failure. Dog.

REFERÊNCIAS:

- Ronco C, McCullough P, Anker SD, Anand I, Aspromonte N, Bagshaw SM, et al. Cardio-renal syndromes: report from the consensus conference of the acute dialysis quality initiative. *European Heart Journal*. 2010; 31(6): 703-11.
- Atkins C, Bonagura J, Ettinger S, Fox P, Gordon S, Haggstrom J, Hamlin R, Keene B, Luis-Fuentes V, Stepien R. Guidelines for the diagnosis and treatment of canine chronic valvular heart disease. *Journal of Veterinary Internal Medicine*. 2009; 23 (6):1142-50.
- Freitas RA, Silva BRS, Athar CAA, Marinho JPM, Veiga CCP, Paiva JP. Estadiamento da doença renal crônica em cães domésticos com doença valvar crônica. *Revista Brasileira de Medicina Veterinária*. 2016; 38 (2):31-39.
- Pouchelon JL, Atkins CE, Bussadori C, Oyama MA, Vaden SL, Bonagura JD, et al. Cardiovascular-renal axis disorders in the domestic dog and cat: a veterinary consensus statement. *Journal of Small Animal Practice*. 2015; 56 (9): 537-552.
- Camacho AA. Aspectos Clínicos e Fisiopatológicos da Insuficiência Cardíaca Congestiva (ICC). In: Belearan GC, Camacho AA, Mucha CJ. *Afeções Cardiovasculares em Pequenos Animais*. São Caetano do Sul: Interbook. 2003; Cap. 8 e 9, P. 72-117.
- De Moraes HA. Fisiologia da insuficiência cardíaca. In: Ettinger, S. J. *Tratado de Medicina Interna Veterinária*. 5ª ed. Rio de Janeiro: Guanabara – Koogan, 2004. Cap. 110, p. 732-753.
- Alge JL, Arthur JM. Biomarkers of AKI: a review of mechanistic relevance and potential therapeutic implications. *Clinical Journal of the American Society of Nephrology*. 2015; 10 (1): 147-55.
- Orvalho JS, Cowgill LD. Cardiorenal Syndrome: Diagnosis and Management. *Veterinary Clinics of North America: Small Animal Practice*. 2017; 47 (5): 1083-1102.

- Yerramilli M, Farace G, Quinn J, Yerramilli M. Kidney disease and the nexus of chronic kidney disease and acute kidney injury: the role of novel biomarkers as early and accurate diagnostics. *Vet Clin North Am Small Anim Pract.* 2016; 46 (6): 961–993.
- Oliveira MM, Furtado LLA, Abreu CB, Schulien T, Pinto AMBG, Oliveira LED, Coelho MR, Muzzi RA. Síndrome cardiorenal em cães: A busca por medidas de controle. *Vet e Zootec.* 2019; 26: 001-007.
- Lempek MR, Veado JCC, Rosa DBSK, Tassini LES, Melo MM. *Medvep - Revista Científica de Medicina Veterinária - Pequenos Animais e Animais de Estimação.* 2015; 13(43): 90-96.
- Polzin DJ. Chronic kidney disease in small animals. *Vet Clin North Am Small Anim Pract.* 2011; 41 (1): 15-30.
- Metra M, Davison B, Bettari L, Sun H, Edwards C, Lazzarini V, *et al.* Is worsening renal function an ominous prognostic sign in patients with acute heart failure? The role of congestion and its interaction with renal function. *Circ Heart Fail.* 2012; 5 (1): 54-62.
- Kogika MM, Waki MF, Martorelli CR. Doença Renal Crônica. JERICÓ, M.M.; NETO, P.A.N.; KOGIKA, M.M. *Tratado de Medicina Interna de cães e gatos.* 1ªed. Rio de Janeiro: Roca, 2015. p. 41949-4235.
- Hamlin RL. Geriatric heart diseases in dogs. *Vet Clin North Am Small Anim Pract.* 2005; 35 (3): 597-615.
- Borgarelli M, Buchanan JW. Historical review, epidemiology and natural history of degenerative mitral valve disease, *Journal of Veterinary Cardiology.* 2012; 14, (1): 93-101.
- Han RI, Clark CH, Black A, French AT, Culshaw GJ, Kempson S, Corcoran B. Morphological changes to endothelial and interstitial cells and to the extracellular matrix in canine myxomatous mitral valve disease (endocardiosis). *Veterinary journal.* 2013; 197 (2): 388-394.
- Nelson RW, Couto CG. Distúrbios do sistema cardiovascular. In: Nelson, Couto. *Medicina Interna de Pequenos Animais.* 5ªed. Rio de Janeiro: Elsevier, 2015.
- Pereira GG, Yamato RJ, Larsson MHMA. Insuficiência Cardíaca Congestiva. Jericó, MM.; Neto, PAN.; Kogika, M.M. *Tratado de Medicina Interna de cães e gatos.* 1ªed. Rio de Janeiro: Roca, 2015. p. 3336-3387.
- Athar CVB, Paiva JP. Avaliação da função ventricular direita em cães (*Canis familiaris*, Linnaeus, 1758) portadores da doença valvar degenerativa crônica de mitral por meio da ecodopplercardiografia – resultados preliminares. In: Fórum da Pós-Graduação da Universidade Federal Rural do Rio de Janeiro. Anais, 2016. p. 1-115.
- Iris Staging of CKD. In: IRIS- International Renal Interest Society. 2023a. [Acesso em: 08 Ago.2023] Disponível em: IRIS Kidney - Diretrizes - IRIS Estadiamento da DRC (iris-kidney.com).
- Keene BW, Atkins CE, Bonagura JD, Fox PR, Häggström J, Fuentes VL, *et al.* ACVIM consensus guidelines for the diagnosis and treatment of myxomatous mitral valve disease in dogs. *Journal of Veterinary Internal Medicine.* 2019; 33 (3): 1127-1140.
- Nangaku M, Eckardt KU. Pathogenesis of renal anemia. *Semin Nephrol.* 2006; 26 (4): 261-268.
- Elliott D, Lefebvre H. Chronic renal disease: the importance of nutrition. In: Pibot P, Biourg V, Elliott D. *Encyclopedia of canine clinical nutrition.* France: Aniwa SAS on Behalf of Royal Canin, 2006. p. 252-282.
- Elliot J, Watson ADJ. Chronic kidney disease: staging and management. In: Bonagura JD.; Twedt, DC. *Kirk's current veterinary therapy XIV.* St. Louis: Saunders-Elsevier, 2009. p. 883-891.
- Waki MF, Martorelli CR, Mosko PE, Kogika MM. Classificação em estágios da doença renal crônica em cães e gatos – abordagem clínica, laboratorial e terapêutica. *Ciência Rural.* 2010; 40 (10): 2226-2234.

SÍNDROME DO VÔMITO BILIOSO EM CÃO – RELATO DE CASO

Clarissa Elmôr Miguel¹; Bethânia Ferreira Bastos²; Alfredo Artur Pinheiro Junior²;
Michele Vieira de Azeredo²; Tatiana Didonet Lemos²; Carolina Silveira Hamaty³

RESUMO

A síndrome do vômito bilioso ocorre comumente em cães hípidos, que vomitam a bile após um período de jejum prolongado. O diagnóstico é de exclusão das variadas causas do vômito bilioso. O tratamento é feito fracionando a refeição ao longo do dia evitando o jejum, além do uso de agentes procinéticos, anti-histamínicos H2 e antiácidos. O objetivo deste trabalho é relatar o caso de um canino, macho, Shih tzu, 7 anos, diagnosticado com síndrome do vômito bilioso. O animal apresentava hiporexia e vômitos amarelados frequentes, pelo menos três vezes por semana, geralmente de manhã. Desde filhote era caprichoso para comer e vomitava esporadicamente, agravando o quadro com o tempo. Não havia histórico de dor abdominal ou diarreia. Ao exame clínico, o paciente apresentava-se saudável. Exames complementares foram realizados, como hemograma, bioquímica renal e hepática e ultrassonografia, que não detectaram alterações que justificassem os vômitos. Foram receitados medicamentos orexígenos e contra náusea e vômito, com uma resposta terapêutica fraca, uma vez que o cão permanecia hiporético e com episódios de êmese. Assim, suspeitou-se de síndrome do vômito bilioso e optou-se em iniciar alimentação natural, a fim de testar a aceitabilidade do paciente, que foi satisfatória. Ao reduzir os longos períodos de jejum, os quadros eméticos cessaram. Tal relato demonstra a importância de um minucioso histórico e anamnese, um bom exame clínico, além de exames complementares para exclusão de possíveis causas de vômito. Após o correto diagnóstico dessa síndrome, o manejo alimentar correto pode ser instituído, proporcionando um bom prognóstico ao paciente.

Palavras-chave: Êmese. Bile. Canino.

INTRODUÇÃO:

A síndrome do vômito bilioso está relacionada ao vômito da bile após longos períodos de jejum. Normalmente este vômito ocorre no amanhecer do dia e tem como característica a presença de bile, alimento ou sangue em seu conteúdo (1). O vômito bilioso é de ocorrência comum, sendo este de coloração amarelada ou esverdeada. Diversas patologias podem levar o animal a apresentar esse quadro emético, como a doença inflamatória intestinal, hipomotilidade gástrica idiopática ou secundária, corpos estranhos no intestino e a pancreatite. Cães de pequeno porte com cronicidade desses vômitos biliosos na parte da manhã são mais predispostos a desenvolver gastrite por refluxo (2). O refluxo biliar só é considerado quando há a presença da bile no estômago, com isso a mucosa gástrica fica com sua coloração. A bile potencialmente irrita a mucosa do estômago (3). A investigação das possíveis causas do vômito bilioso deve ser feita de modo minucioso, a fim de descartar a possibilidade de uma resolução cirúrgica, dependendo da causa (4). A síndrome do vômito bilioso é uma condição em que o material presente no duodeno que é a região superior do intestino delgado

1 Discente em Medicina Veterinária do UNIFESO – clarissa.elmor13@gmail.com

2 Docente do curso de Medicina Veterinária do UNIFESO – bethaniabastos@unifeso.edu.br;
alfredoarturjunior@unifeso.edu.br; micheleazeredo@unifeso.edu.br; tatianalemos@unifeso.edu.br

3 Médica Veterinária – cshamaty.vet@gmail.com

move-se para o estômago, denominando-se refluxo gastroduodenal, esse conteúdo apresenta ácidos biliares que possivelmente interferem na proteção do revestimento gástrico e podem ocasionar gastrite (5). Esta síndrome acontece comumente em cães saudáveis, que vomitam a bile. Acredita-se que esta ocorra devido ao refluxo gastroduodenal no período em que o animal está em jejum por um longo tempo (6). Tal refluxo ocasiona uma irritação na mucosa gástrica. O complexo motor migratório do intestino delgado sofre alterações ao decorrer deste momento de abstinência do alimento no decorrer da noite. Devido às anormalidades na motilidade gástrica, a pressão duodenal fica maior do que a intragástrica. Além disso, o estômago vazio fica inapto a regular esta pressão, de acordo com Twedt em 2012 apud (7). Há maior probabilidade de cães com histórico de afecção crônica dos vômitos da bile, machos, castrados, novos, de raças mestiças, receberem o diagnóstico dessa síndrome (8). Os sinais clínicos da síndrome do vômito bilioso ocorrem normalmente no amanhecer do dia, com a presença de vômitos biliares intermitentes neste período da manhã (8). Inicialmente o animal apresenta náusea, hipersalivação, lambedura dos próprios lábios, fortes contrações do abdômen de modo forçado e em seguida o vômito com a bile (9). O momento em que o animal está vomitando deve ser levado em consideração, assim como o padrão de horários e quantas vezes ao dia isso ocorre. Este vômito comumente apresenta um conteúdo espumoso, bile, parte de alimento não digerido e presença ou não de sangue e até mesmo sangue digerido conhecido como “borra de café” (1,5). O animal apresenta esse quadro clínico principalmente no período da manhã, mas pode ocorrer no anoitecer do dia, acontecendo o quadro emético antes do animal se alimentar (6). O vômito é um sinal clínico inespecífico. Desta forma, ao diagnosticar um paciente com esse quadro, é preciso que sejam feitos os exames corretos. Ademais a avaliação do histórico clínico do animal deve ser de modo detalhado. Para que assim, ocorra um direcionamento melhor ao diagnóstico (10). A síndrome do vômito bilioso é um diagnóstico de exclusão das diversas outras possíveis causas dessa êmese. As outras causas do vômito bilioso devem ser descartadas, como a doença inflamatória intestinal. Além disso, também deve ser eliminada a chance de ser obstrução intestinal, total ou parcial. Ademais, os resultados dos exames apresentam-se geralmente dentro da normalidade (8,11). O tratamento para os cães que são acometidos pela síndrome do vômito bilioso é feito principalmente baseado num correto manejo nutricional do paciente. É essencial que o animal não fique em jejum por um tempo prolongado, oferecendo uma alimentação frequente. Assim, recomenda-se o fracionamento da quantidade de alimentação necessária para o animal em pequenas porções no decorrer do dia e com refeições mais tardias (8,9). Acredita-se que oferecer ao canino uma das refeições no período mais tarde da noite, aumenta as chances de eliminar os sinais clínicos. Isto se deve ao fato de os alimentos servirem como um tampão para a acidez da bile presente no estômago. Ademais o conteúdo alimentar aumenta a motilidade gastrointestinal (11). Além disso, o uso de agentes procinéticos, anti-histamínicos H₂ e antiácidos é importante para o tratamento desta síndrome (9). Os antieméticos são muito utilizados em quadros de êmese prolongada, já que esses fármacos agem diminuindo a irritação estomacal (12). A prevenção é feita oferecendo ao paciente uma refeição noturna, evitando o jejum e o vômito biliar no amanhecer do dia. Além disso, fornecer uma dose única do agente procinético no período da noite é potencialmente capaz de prevenir os sinais clínicos que ocorrem no anoitecer do dia (5,11). O prognóstico é favorável, devido ao fato da maioria dos caninos com essa síndrome responderem bem a pelo menos um dos itens no tratamento. Ademais, o uso dessas terapias envolvidas ocasiona um resultado positivo no quadro clínico dos pacientes. Mesmo que o animal não responda bem à terapia, este continua aparentemente hígido e sem a presença dos vômitos biliosos (6,8,11).

RELATO DE CASO:

Canino Guga, Shih tzu, macho, 7 anos, não castrado, 6 kg, foi levado para atendimento médico veterinário em uma clínica na cidade de Niterói. A responsável queixava-se que o animal vinha vomitando frequentemente há pelo menos 6 meses e apresentava hiporexia. Os vômitos, que muitas vezes eram com conteúdo amarelado, aconteciam pelo menos três vezes por semana e geralmente pela manhã. Segundo a tutora, desde pequeno o animal era caprichoso para comer e tinha vômitos esporádicos, mas o quadro havia se agravado nos últimos meses. Não tinha histórico de diarreia ou dor abdominal. O animal se alimentava de ração super premium, porém nos dias em que não queria comer, a responsável oferecia também frango cozido na água e sal. Vacinação, vermifugação e medicação preventiva contra o verme do coração estavam atualizadas. O cão fazia uso mensal de medicamento antiparasitário contra pulgas e carrapatos. Ao exame clínico, o animal apresentava-se hígido, normohidratado e com peso satisfatório. Mucosas estavam normocoradas, com TPC (tempo de perfusão capilar) menor que 2 segundos. Não havia alteração em palpação abdominal. A ausculta cardio-pulmonar estava normal. A médica veterinária solicitou exames complementares para melhor elucidação do caso, que incluíam hemograma, bioquímica e ultrassonografia abdominal. Como o cão não estava em jejum, optou-se por fazer a coleta de sangue uma semana depois, na revisão do animal. Neste primeiro momento, foi receitado suplemento vitamínico a base de ciproheptadina (2 mg, a cada 24 horas, por 7 dias) e ondansetrona (0,5 mg/kg, a cada 12 horas, por 5 dias). Na consulta de revisão, 10 dias após o primeiro atendimento, a responsável alegou que os episódios de vômito haviam reduzido, acontecendo por três vezes desde então. O cão continuava hiporético, ficando algumas vezes quase 24 horas sem aceitar qualquer alimentação, quadro este que já era frequente. Foi coletada amostra sanguínea para a realização de exames laboratoriais. A glicemia medida no consultório estava normal. O hemograma revelou que o RDW (amplitude de distribuição dos glóbulos vermelhos em português) estava baixo e havia monocitopenia. Os demais parâmetros neste exame estavam dentro da normalidade. As bioquímicas renal (dosagem de ureia e creatinina) e hepática (dosagem de ALT e fosfatase alcalina) foram analisadas e não apresentavam anormalidades. Com base nos resultados encontrados, a médica veterinária prescreveu a troca da ração para uma ração terapêutica, indicada para animais com problemas gastrointestinais. Três meses depois, foi realizada nova consulta, onde a responsável afirmou que animal permanecia vomitando e sem comer adequadamente, ficando em jejum por longos períodos. Ela afirmou que o animal não havia gostado da ração terapêutica e que, por conta própria, passou a fornecer a ele comida caseira, como arroz, frango, cenoura e batata, cozidos na água e sal, sem tempero. Clinicamente, o animal permanecia saudável, sem alterações dignas de nota. Neste mesmo dia, foi realizada a ultrassonografia abdominal solicitada desde o primeiro atendimento. Neste exame, a única alteração encontrada foi em vesícula urinária, cuja parede estava irregular, apresentando moderado espessamento difuso, medindo aproximadamente 0,41 cm. Tais imagens sonográficas foram sugestivas de cistite crônica. Assim, neste momento foi coletada urina, através de cateterismo vesical por sonda uretral, para realização de EAS e urinocultura com antibiograma. A urinálise revelou uma urina com aspecto discretamente turvo, traços de proteína, sangue oculto, pH ácido, presença acentuada de hemácias, raros leucócitos e alta celularidade. A cultura e antibiograma aeróbios revelou que não houve crescimento bacteriano. Como o animal não apresentava qualquer sintomatologia relacionada à alteração em trato urinário e não houve crescimento bacteriano na urina, não foi instituída nenhuma terapia. Apenas foi orientado que a tutora aumentasse a oferta de água ao animal e acompanhasse qualquer alteração clínica. Frente ao quadro clínico do animal, com histórico de vômitos ocasionais em momentos de longo período de jejum, a médica veterinária suspeitou de vômito bilioso. Na tentativa de estimular o apetite do cão, além de regular uma melhor oferta hídrica, que beneficiaria também a inflamação

vesical, o animal foi encaminhado para atendimento com uma nutróloga, para implantação de uma alimentação natural. A veterinária nutróloga solicitou mais exames bioquímicos, que revelaram aumento leve de GGT (gama glutamil transferase) e colesterol diminuído. A partir daí, foi instituída alimentação natural, com ótima aceitação pelo canino. Quatro meses após a introdução da alimentação natural, a tutora, após contato telefônico, afirmou que animal estava comendo melhor e com raros episódios de vômito. Foi explicada a necessidade de acompanhamento constante com a nutróloga, para ajuste da dieta e realização de exames periódicos.

DISCUSSÃO:

O canino do relato era macho, da raça Shih Tzu, e teve o diagnóstico da síndrome do vômito bilioso aos 7 anos de idade, fato que corrobora com o relatado por Ferguson, Wennogle e Webb (8), que descrevem que a doença é mais frequente nos caninos machos, jovens com quadro de vômito intermitente. O canino do presente relato não era castrado e era de raça, contradizendo o que esses mesmos autores afirmam, quando sugerem que os machos castrados e de raças mestiças são mais predispostos a desenvolverem essa síndrome. O animal apresentava vômito intermitente geralmente no amanhecer do dia, após longos períodos de jejum, corroborando com o relatado por Chandler (1) e Ferguson, Wennogle e Webb (8), já que o paciente apresentava hiporexia e desde filhote era caprichoso ao se alimentar. Além disso, a êmese apresentava frequentemente a cor amarelada característica da bile, indo de acordo com o relatado por Tams (2). Clinicamente, o animal apresentava-se hígido, sem qualquer alteração digna de nota, corroborando com Nelson e Couto (6), que afirmam que a síndrome do vômito bilioso ocorre normalmente em cães saudáveis. O diagnóstico para as causas do vômito apresentado pelo cão do estudo foi muito desafiador, fato que corrobora com Dye et al. (10), que relatam que o vômito é um sinal clínico inespecífico, que pode ser comum a diversas doenças gastrointestinais e extra-intestinais. Antes da confirmação diagnóstica, foi prescrito um suplemento vitamínico orexígeno a base de ciproheptadina e ondansetrona, buscando o controle de náusea e vômito. O uso da ondansetrona foi de acordo com o descrito por Spinosa, Górnaiak e Bernardi (12), que indicam a adoção desse fármaco como um potente antiemético, e o mesmo foi parcialmente eficaz no tratamento. A ciproheptadina, apesar de ser um anti-histamínico, é do tipo H1 e não teve tanto efeito como estimulante de apetite, condizendo com o que foi relatado por Armstrong (8), que os anti-histamínicos do tipo H2 são mais específicos no tratamento dessa síndrome. Nos primeiros exames laboratoriais realizados, houve alteração apenas no RDW (amplitude de distribuição dos glóbulos vermelhos em português) e nos monócitos com os valores diminuídos. Já os valores da bioquímica sérica não estavam dentro da normalidade, fato que consolida o que foi afirmado por Tilley e Smith Jr (11), quando dizem que os resultados dos exames laboratoriais dos cães que apresentam essa síndrome geralmente não apresentam alterações significativas. Mesmo após a introdução de uma ração terapêutica para animais com alterações gastrointestinais, o paciente continuou com períodos prolongados de jejum, e como ele não se adaptou a nova ração ela preparava alimento com comida caseira. Tal posicionamento não foi condizente com o descrito por Armstrong (8), que afirma que o animal precisa de um correto manejo alimentar e com refeições frequentes ao longo do dia para evitar o jejum. Outra abordagem diagnóstica realizada foi a realização de uma ultrassonografia abdominal, seguindo o relatado por Holzmann et al. (13), que afirmam que tal exame de imagem é importante no diagnóstico dos pacientes com quadro emético prolongado e hiporexia, por ser capaz de detectar diversas alterações abdominais. No caso relatado, houve alteração apenas em vesícula urinária, sugerindo uma cistite crônica. Não houve crescimento bacteriano na cultura de urina e antibiograma. Tais resultados condizem com o que Steiner (14) e Ettinger e Feldman (15) dizem sobre a necessidade de realizar os exames de urina, mas é contraditório ao que relatam sobre a presença de

hipocalemia e a realização da radiografia abdominal, já que o paciente não o fez. O paciente do relato não realizou o procedimento de endoscopia digestiva. Segundo Tilley e Smith Jr (11), faz-se necessário realizar a endoscopia nos caninos com vômito recorrente, a fim de avaliar a mucosa estomacal e a presença de bile. Porém, no caso relatado não houve a realização desse exame. Além disso, a realização da endoscopia demandava anestesia geral, o que causava medo e apreensão nos tutores do animal. Desta forma, reforça-se que o diagnóstico da síndrome do vômito bilioso é de exclusão das outras afecções que levam o animal a esse quadro emético, corroborando com o relatado por Tilley e Smith Jr (11) e Ferguson, Wennogle e Webb (8). Devido ao quadro clínico do animal e os resultados dos exames, suspeitou-se da síndrome do vômito bilioso. Foi feito um melhor manejo nutricional do paciente, condizendo com o relatado por Armstrong (9) e através da oferta hídrica beneficiando a inflamação vesical. Em seguida, após o encaminhamento a uma nutróloga, foram feitos mais exames bioquímicos apresentando alterações no GGT (gama glutamil transferase) e colesterol diminuído. Tais resultados não foram relatados na literatura. Conforme o resultado do exame, foi implementada a alimentação natural, fato que condiz com Armstrong (9) e Ferguson, Wennogle e Webb (8) cujo afirmaram que um bom manejo nutricional com uma frequente oferta da refeição ao longo do dia, a fim de que o animal não fique de jejum por um período prolongado, é essencial no tratamento. Após quatro meses com a alimentação natural, o paciente se alimentava melhor e apresentava raros episódios de êmese, indo de encontro com o relatado por Tilley e Smith Jr (11), que citam que os alimentos agem como tampão para a acidez da bile presente no estômago e aumentam a motilidade gastrointestinal. Logo, o canino do presente relato teve um prognóstico positivo, uma vez que respondeu muito bem ao tratamento realizado a partir de um correto manejo nutricional. Tal fato corrobora com Tilley e Smith Jr (11), Nelson e Couto (6) e Ferguson, Wennogle e Webb (8), que afirmam que os cães com a síndrome do vômito bilioso apresentam um prognóstico favorável.

CONSIDERAÇÕES FINAIS:

O canino do presente relato possuía sete anos de idade quando foi diagnosticado com síndrome do vômito bilioso. Considerando a idade do paciente, o sexo, seu quadro clínico de vômito intermitente após longos períodos de jejum, mesmo que estava aparentemente saudável, e através dos exames complementares, foi possível diagnosticá-lo por critério de exclusão, das variadas patologias que levariam a esse quadro emético. Tal fato reforça a importância de um exame clínico e laboratorial minucioso, com o intuito do diagnóstico correto dessa síndrome para um tratamento adequado. Na rotina clínica de pequenos animais é comum o vômito bilioso, entretanto muitas vezes é subdiagnosticado. O estudo esclareceu a importância dos exames laboratoriais e de imagem, assim como a instituição de um protocolo terapêutico assertivo. Além disso, reforçou a valia do conhecimento do médico veterinário sobre a síndrome. Dessa forma, é possível fornecer qualidade de vida e um bom prognóstico ao paciente.

ABSTRACT

Bilious vomiting syndrome commonly occurs in healthy dogs, which vomit bile after a prolonged fasting period. The diagnosis is to exclude the various causes of bilious vomiting. Treatment is done by fractionating the meal throughout the day avoiding fasting, in addition to the use of prokinetic agents, H2 antihistamines and antacids. The objective of this study is to report the case of a 7-year-old male Shih tzu diagnosed with bilious vomiting syndrome. The animal had hyporexia and frequent yellowish vomiting at least three times a week, usually in the morning. Since was a puppy, was capricious to eat and vomited sporadically, aggravating the condition over time. There was no history of abdominal pain or diarrhea.

On clinical examination, was healthy. Complementary tests were performed, such as blood count, renal and hepatic biochemistry and ultrasonography, which did not detect changes that justified the vomiting. Oregenic drugs and drugs against nausea and vomiting were prescribed, with a weak therapeutic response, since the dog remained hyporhetic and with episodes of emesis. Thus, bilious vomiting syndrome was suspected, and it was decided to start natural feeding in order to test the acceptability of the patient, which was satisfactory. By reducing the long periods of fasting, the emetic pictures ceased. This report demonstrates the importance of a thorough history and anamnesis, a good clinical examination, and complementary tests to exclude possible causes of vomiting. After the correct diagnosis of this syndrome, the correct feeding management can be instituted, providing a good prognosis to the patient.

Keywords: Emesis. Bile. Canine.

REFERÊNCIAS:

- Chandler M. Vomiting in dogs and cats—is it medical or surgical? In Practice. 2010; 32(3): 82.
- Tams TR. Handbook of small animal gastroenterology. 2ªed. St. Louis: Elsevier Science; 2003. P. 5, P. 11-12, P. 24.
- Li BX, Lu H, Chen MH, Chen YX, Ge ZZ. Role of bile reflux and Helicobacter pylori infection on inflammation of gastric remnant after distal gastrectomy. Journal of Digestive Diseases. 2008; 9(4): 209-210.
- Tristão MEAMA, Freitas MDM, Toledo DO, Alves CAN, Freitas LDM. Estenose de duodeno por brida congênita: um relato de caso. Revista Artigos. Com. 2021; 32: 4.
- Tilley LP, Smith Jr FWK. Blackwell's five-minute veterinary consult: canine and feline. 4ªed. Wiley-Blackell; 2007. P. 414-415.
- Nelson WR, Couto GC. Distúrbios do Sistema Digestório. In: Nelson WR, Couto GC. Medicina Interna de Pequenos Animais. 5ªed. Rio de Janeiro: Elsevier; 2015. P. 1113-1123.
- Twedt DC. GI Disorders Frequently Misdiagnosed But Easily Treated: Don't Miss the Boat! Proceedings of the Western Veterinary Conference. Las Vegas (NV): 2012.
- Ferguson L, Wennogle AS, Webb CB. Bilious Vomiting Syndrome in Dogs: Retrospective Study of 20 Cases (2002-2012). J Am Anim Hosp Assoc. May-Jun; 2016; 52(3): 157.
- Armstrong PJ. GI Intervention. Approach to diagnosis and therapy of the vomiting patient. Today's Vet. Prac. 2013; 3(2): 18-19, 24.
- Dye TL, Diehl KJ, Wheeler SL, Westfall DS. Randomized, controlled trial of budesonide and prednisone for the treatment of idiopathic inflammatory bowel disease in dogs. J. Vet. Int. Med. 2013; 27(6): 1385-1391.
- Tilley LP, Smith Jr FWK. Blackwell's five-minute veterinary consult: canine and feline. 5ªed. Wiley-Blackell; 2011. P. 173, P. 1320.
- Spinosa HS, Górnica SL, Bernardi MM. Farmacologia Aplicada à Medicina Veterinária. 6ªed. Rio de Janeiro: Guanabara Koogan; 2017. P. 429-431, P. 434-435.
- Holzmann B, Werner M, Unterer S, Dörfelt R. Utility of diagnostic tests in vomiting dogs presented to an internal medicine emergency service. Front Vet Sci; 2023. [acesso 23 abr 2023]. Disponível: <<https://www.ncbi.nlm.nih.gov/pmc/articles/PMC9933778/pdf/fvets-10-1063080.pdf>>
- Steiner JM. Small Animal Gastroenterology. Germany: Schlütersche; 2008. P. 3, P. 5, P. 123-124.
- Ettinger SJ, Feldman EC. Textbook of veterinary internal medicine. 7. ed. St. Louis: Elsevier health sciences; 2010. P. 736.

TORÇÃO DE INTESTINO DELGADO E MESENTÉRIO E COMPACTAÇÃO DE CÓLON MAIOR EM CAVALO PURO SANGUE INGLÊS – RELATO DE CASO

Gabriela Salomão de Lossio Seiblit Brazil¹; Daniela Mello Vianna Ferrer²; Fernando Luís Fernandes Mendes²; André Vianna Martins²; Bianca Cascardo³

RESUMO

A síndrome cólica ou abdômen agudo é uma afecção gastrointestinal que afeta grande parte da população de equinos e de importância econômica. A cólica pode ocorrer por diversos fatores, sendo comum ocorrer por obstruções, podendo elas serem por estrangulamento, como por exemplo as torções, ou simples, como as compactações. Sendo necessário um rápido diagnóstico para decisão do melhor tratamento e prognóstico da afecção. Este trabalho tem como objetivo relatar a ocorrência de caso de torção e intestino delgado e mesentérico e compactação de cólon em um equino, além de avaliar as técnicas de diagnóstico e tratamento para esses dois tipos de cólica. Um cavalo puro sangue inglês, de dois anos de idade, que apresentou dor abdominal aguda, relutância para caminhar e se “jogando” no chão, foi atendido no hospital Otávio Dupont/JCB. Depois da estabilização do quadro, foi possível a realização do exame clínico mais detalhado, sendo então, observado ausência de movimentos peristálticos do lado esquerdo e presença de sons espasmódicos do lado direito, além deste continuar se debatendo de dor. Portanto, o animal foi encaminhado para uma celiotomia exploratória, quando foi constatado a presença de torção do intestino delgado e mesentérico e compactação de cólon maior. Após a cirurgia, o animal ficou internado no hospital durante 12 dias em tratamento intensivo até receber alta. Neste caso, o tratamento clínico em conjunto com o tratamento cirúrgico mostrou-se ser indispensável no caso de torção de intestino delgado e em grandes compactações do cólon maior.

Palavras-chave: Estrangulamento. Celiotomia. *Equus caballus*.

INTRODUÇÃO:

A síndrome de cólica é uma das principais afecções que acometem os equinos, que gera um quadro agudo de dor abdominal. Independente da causa, a síndrome cólica vai apresentar sintomas semelhantes variando de intensidade, tais como, deitar e rolar, escoicear o abdômen, olhar para o flanco, cavar, dificuldade para caminhar, sendo necessário um exame clínico minucioso para identificar a origem da dor que varia de caso para caso (1). Anatomicamente, os cavalos possuem “condições predisponentes” a cólica, por possuírem um estômago relativamente pequeno (média de 15 a 18 litros), um jejuno longo preso ao mesentérico, livre na cavidade abdominal, o cólon maior possuindo as flexuras (esternal, pélvica e diafragmática) e válvulas e esfíncteres como a cárdia e o piloro, válvula ileocecal e ceco-cólica (2). De acordo com Almeida e Henriques (3), a causa da síndrome cólica e a evolução para o quadro de choque são multifatoriais. A incidência da síndrome cólica pode estar vinculada a alguns fatores de riscos como: idade, sexo, raça, alimentação, atividade física, manejo, presença de parasitas, históricos anteriores, dentre outros (4). Para identificação da cólica, a realização do exame clínico e dos parâmetros deve seguir uma ordem

1 Discente em Medicina Veterinária do UNIFESO – gabriela.sbrasil23@gmail.com

2 Docente do curso de Medicina Veterinária do UNIFESO - dmvferrer@gmail.com; fernandoluismendes@unifeso.edu.br; andremartins@unifeso.edu.br

3 Docente do curso de Medicina Veterinária da UNIVERITAS – biacascardo1@gmail.com

lógica, que vai além do abdômen. A temperatura elevada pode indicar casos de inflamação, direcionando para uma colite ou enterite, a frequência cardíaca elevada serve como um indicativo fisiológico de dor, direcionando o pensamento clínico a uma obstrução. A frequência respiratória aumentada também pode ser utilizada como um indicativo a dor. A coloração das mucosas e o tempo de preenchimento capilar, demonstra o grau de desidratação e se há uma possível presença de endotoxemia (5). As torções são obstruções por estrangulação, a torção de intestino delgado consiste em uma torção em torno do mesentério. Não havendo a principal causa descoberta, acredita-se que possa ter início através de alterações de motilidade ou anomalias congênitas (4). Quando ocorre estrangulação total dos vasos sanguíneos, principalmente, da artéria mesentérica, inicia um quadro de isquemia da mucosa intestinal. No intestino delgado, a ponta da vilosidade é a região mais suscetível à isquemia. Devido ao comprometimento na vascularização, dificulta o suprimento de oxigênio, causando hipóxia e lesão epitelial concomitante (6). A incidência de torções de intestino delgado é mais evidente em equinos jovens (7). Os vólculos podem ocorrer em equinos de todas as idades, sendo os mais acometidos os cavalos de até três anos (8). Os cavalos Puro Sangue e os Warmbloods (cavalos de sangue quente) possuem maior predisposição a apresentarem episódios de cólica (9). Os animais com torções ou vólculos de intestino delgado apresentam quadros de dor severa, contínua e incontável, o animal costuma sapatear, deitar e rolar com frequência, olhar para o flanco, apresenta temperamento de excitação no início do quadro e costuma apresentar refluxo entero-gástrico ao ser sondado (2). A dor abdominal é responsiva, ou transitória aos analgésicos, as mucosas se tornam congestas e aumentam o tempo de preenchimento capilar, assim como, o hematócrito e as proteínas totais. Também ocorre um aumento da frequência respiratória devido a acidose metabólica desenvolvida. A frequência cardíaca é associada ao grau da torção, na sua fase inicial a frequência cardíaca tem como parâmetro entre 50 e 90bpm e na fase avançada de 70 a 120bpm (4). A realização de traumas, abrasões e edemas na face próximo ao olho, é característico de cavalos com dor severa devido a estrangulações do intestino delgado, devido a hiperexcitabilidade (10). O diagnóstico deve ser realizado através da interpretação de todos os sinais clínicos, histórico, condutas semiológicas, exames laboratoriais e complementares para determinar a conduta a ser seguida, seja ela clínica ou cirúrgica (11). A ausculta abdominal pode ser um importante meio diagnóstico em casos de cólica, até mesmo para determinar um prévio prognóstico. A ausculta é realizada em quatro quadrantes, sendo eles as fossas paralombares esquerda e direita e nos flancos esquerdo e direito. Os sons audíveis no lado esquerdo são referentes a motilidade do intestino delgado e do cólon esquerdo, quando a sua motilidade se encontra diminuída, comumente relacionado a hipoperfusão ou processos inflamatórios, que pode ser causada por uma torção (4). Na ausculta escutamos os sons de mistura da ingesta, que consiste em sons baixos com maior frequência de 2 a 4 vezes por minuto e os vulgos borborigmos que são os sons do peristaltismo progressivo que ocorrem nos movimentos de propulsão da ingesta, eles têm sua intensidade cíclica mais longa e a sua amplitude varia para cada cavalo (10). Quando há diminuição ou ausência da ausculta de borborigmos, são correlacionados a cólicas por obstrução (estrangulamento ou simples), e geralmente são um dos indicativos de indicação cirúrgica (12). A entubação nasogástrica pode servir como meio diagnóstico e como tratamento em afecções de síndrome cólica (4). Os grandes volumes de refluxo enterogástrico estão vinculados a afecções no estômago e situações de obstruções do intestino delgado, podendo inclusive ocorrer refluxo nasal espontâneo. Quando se trata de obstrução por estrangulação do intestino delgado normalmente retornam mais de dois litros de refluxo através da sonda (2). Os exames laboratoriais podem ser utilizados como auxiliares para determinação do tipo e tempo de processo inflamatório e dos riscos cirúrgicos. Nas obstruções com estrangulamento em que ocorre processo inflamatório e/ou lesões vasculares como isquemia, comumente ocorre o aumento do hematócrito e as

proteínas plasmáticas se encontram abaixo de 5,5 g/dl, pois sofrem sequestro para o líquido peritonial (11). O lactato é um produto da glicólise em situações anaeróbicas, e normalmente seu aumento indica inflamação e infecção causados por lesões de estrangulamento devido a hipóxia celular causada, sendo essa alteração ocorrente primeiro no líquido peritonial e depois no sangue (13). A concentração normal de lactato em equinos se encontra inferior a 2 mmol/L, e sua mensuração auxilia na determinação dos prognósticos, possuindo prognóstico reservado até 8 mmol/L e ruim acima desse nível (4). O uso de analgésicos e sedativos podem ser utilizados para tratamento. Alguns fármacos como a flunixin meglumine, xilazina e butorfanol possuem um maior efeito em dores abdominais severas, porém em contrapartida podem mascarar os sinais clínicos, dificultando o diagnóstico (4). A fluidoterapia é essencial no tratamento de cólicas, servindo para reidratar o animal, corrigir distúrbios eletrolíticos e ácidos-básicos, aumentar a pressão oncótica, aumentar o volume sanguíneo circulante e reidratar o conteúdo gastrointestinal (14). Segundo Thomassian (2), o tratamento clínico convencional deve ser realizado para estabilizar o animal, e assim, poder encaminhá-lo ao tratamento cirúrgico, sendo o tratamento definitivo em casos de torção. A celiotomia é popularmente utilizada para correção da torção intestinal por seu maior acesso a cavidade abdominal, simplicidade de abertura e fechamento em comparação as outras incisões (15). Recomendado no pós-cirúrgico a administração de antibióticos a base de penicilina e gentamicina e antiinflamatórios não esteroidais como a flunixin meglumine, também pode ser realizado aplicação de drogas pró-cinéticas como profilaxia contra formação de aderências e estimulação da peristalse (16). As compactações são obstruções simples do lúmen intestinal, comumente causada por uma ingesta desidratada, que não costumam causar isquemia ou necrose. É considerada a mais frequente causadora de cólica em equinos (17). As compactações por ingesta são as causas mais comuns de obstruções simples em cólon maior em equinos, ocorrendo frequentemente na flexura pélvica e no cólon ventral esquerdo (4). Entretanto, a exata etiopatogenia das compactações é desconhecida, podendo ser correlacionada a alimentação, mudança de manejo, restrição a água ou até mesmo secundária a mudança de motilidade por distensão abdominal (17). Os equinos que vivem em baias 19-24 horas por dia, apresentam mais episódios de compactação em comparação aos que vivem em piquetes. E as compactações no cólon maior são mais comumente em cavalos recém colocados nesse sistema de manejo (18). Qualquer mudança na rotina desses animais, seja uma mudança na intensidade dos exercícios, comida, uma viagem, medicação diferente, transição do piquete para baia, que influencie principalmente no consumo de água, se torna um fator predisponente para alterar a motilidade do intestino grosso e causar cólica (19). Os parâmetros dos animais com compactação, inicialmente, costumam estar normais, sem grandes alterações, porém posteriormente com a evolução do quadro apresenta uma dor moderada e intermitente e aumento na frequência cardíaca. Na ausculta abdominal os sons intestinais se encontram diminuídos e motilidade progressiva na maioria dos casos ausente. O hematócrito e proteínas totais costumam estar normais, podendo sofrer leve aumento (17). Pode haver distensão abdominal, devido a produção de gás no segmento compactado, gerando quadro de dor e desconforto, quando alcança um nível crítico, os fluidos podem migrar para o intersticial, causando edema na parede do intestino (11). As compactações de cólon podem ser identificadas através da ecografia como um exame complementar. A parede intestinal pode estar aumentada, aparecendo uma grande sombra acústica resultante da ingesta desidratada, a víscera se encontra distendida, com perda da saculação (4). A palpação retal pode ser um método diagnóstico em casos de compactação, sendo a flexura pélvica o local mais ocorrente de acúmulo de ingesta, sendo possivelmente perceptível ao efetuar a palpação (2). Segundo Pedrosa (4), em casos de obstrução simples por ingesta desidratada, com baixa complexidade e nível moderado de dor, é comumente utilizada a resolução clínica, com uso de analgésicos como flunixin meglumine, uso de espasmolíticos

como hioscina butilbromida, fluidoterapia com ringer lactato para hiper-hidratação, para atuar desfazendo a ingesta, combinados com o uso de lubrificantes e laxantes como o óleo mineral e o sulfato de magnésio. Em ocorrências, que o quadro se prolonga por mais de 48 horas e o tratamento clínico não se demonstrou eficaz, faz necessário o encaminhamento cirúrgico para uma enterotomia e remoção da ingesta e lavagem intestinal (2). A enterotomia pode ser um tratamento cirúrgico realizado em equinos com compactação de cólon, onde o tratamento clínico unicamente não foi eficaz para a afecção. Este procedimento é normalmente efetuado para evacuar grande volume de conteúdo colônico (20). Após a descompactação é importante voltar a alimentação gradualmente, com poucas quantidades de capim verde, 0,25 a 0,5kg a cada 3 horas, nas primeiras 48 horas pós-cólica. A seguir, pode ser oferecido capim ou feno *ad libitum*, o concentrado só deve começar a ser oferecido após as fezes retornarem ao normal, em média 4 a 7 dias após o episódio (21). Este trabalho tem como objetivo relatar a ocorrência de caso de torção e intestino delgado e mesentério e compactação de cólon em um equino, além de avaliar as técnicas de diagnóstico e tratamento para esses dois tipos de cólica.

RELATO DE CASO:

Um equino, puro sangue inglês, macho, dois anos de idade e pesando aproximadamente 450kg, chegou para atendimento de urgência no Hospital Octávio Dupont no Jockey Club Brasileiro (JCB) com um quadro sintomatológico de cólica. Foi relatado que havia sido colocado aveia e ração para o cavalo, que depois de algumas horas, foi observado que o cavalo não havia comido. Além disso, o animal estava cavando, deitando e rolando muito no chão, sendo que já apresentava uma escoriação na face. Portanto, o animal foi direcionado para o atendimento clínico hospital veterinário do JCB. Primeiramente, foi administrado 10mL de Flunixin Meglumine intravenoso e realizado sondagem nasogástrica, onde foi observado refluxo de conteúdo enterogástrico com aspecto fecal fresco. Após lavagem gástrica, foi passado 2L de leite de magnésia, através da sonda nasogástrica. Também foi feita a coleta de sangue em tubo EDTA para rodar na centrífuga a amostra do sangue em capilar para visualização de hematócrito, através do plasma resultante do capilar e com auxílio de um refratômetro ver as proteínas totais e o lactato foi mensurado através de uma gota de sangue no lactímetro portátil. Obteve como resultado de 35% de hematócrito, 5,5 g/dL de proteínas totais e 3,1 mmol/L de lactato. Durante o exame clínico foi feito ausculta abdominal, sendo possível auscultar sons espasmódicos, referentes a presença de gases, com descarga incompleta do ileocecal no quadrante direito e sem ausculta de motilidade no quadrante dorsal esquerdo do abdômen. Visto a necessidade de realizar fluidoterapia, e o cavalo não se mantinha em estação, foi administrado a associação de 0,8ml de cloridrato de xilazina 10% e 0,8ml de detomidina 1% intravenoso, além da fluidoterapia com 30L de ringer com lactato, 230mL de sedacol e 40ml de lidocaína 2%. O animal começou a se debater de novo, pelo quadro de dor, já apresentando edemas e escoriações na região dos olhos e orelha. Por isso, foi aplicado 1,5ml de butorfanol intravenoso, 4 ampolas de diazepam intravenoso. Como o efeito dos medicamentos administrados não surtiu efeito, foi aplicado mais 1,5mL de cloridrato de xilazina 10% intravenoso e 2mL de cloridrato de cetamina 1% intravenoso. O cavalo estava apresentando uma grande resistência ao efeito dos sedativos e anti-inflamatório, mantendo um período curto de estabilidade e analgesia, assim como não apresentava melhora na ausculta peristáltica. Diante do decorrer do quadro de dor e através do exame clínico, concluiu-se que se tratava de um caso cirúrgico, suspeitando-se de torção. O animal foi induzido, ainda na baia de atendimento, com triple drip (anestésico que consiste na associação de éter gliceril guaiacol (EGG) na dose de 50mg/ml em 1l de soro fisiológico, cloridrato de cetamina na dosagem 2mg/kg e cloridrato de xilazina na dosagem de 0,5mg/kg) como medicação pré-anestésica. Após

o animal sedado e em decúbito, foi colocado na maca e levado até o centro cirúrgico. No centro cirúrgico foi feita a tricotomia e antisepsia da região ventral do abdômen, onde seria feita a incisão. O animal então entrou na sala de cirurgia, sendo intubado, colocado no oxigênio e utilizado o isoflurano como anestésico de manutenção. A cirurgia teve início, consistindo em uma celiotomia, onde efetuou a incisão de pele e anexos. Ao manejar os segmentos intestinais, identificou uma compactação em cólon maior na flexura pélvica. Ao expor o cólon foi realizado descompressão por aspiração por agulha e enterotomia na flexura pélvica para lavagem e retirada a ingesta compactada. A lavagem foi realizada com soro fisiológico NaCl 0,9% aquecido e após este procedimento efetuou-se a enterorrafia com pontos contínuos festonados com fio poliglactina 910 0. Ao continuar com a exploração da cavidade abdominal, observou-se a presença de torção no intestino delgado e na raiz mesentérica, presenciando isquemia das alças. Através da manipulação das alças intestinais por manobras cirúrgicas, efetivou-se a distorção do intestino delgado, porém a torção de raiz mesentérica não conseguiu ser desfeita, pois não havia acesso suficiente para realizar a manobra adequadamente. Entretanto, foi observado que ao devolver as alças intestinais para dentro da cavidade e expor elas novamente, a perfusão demonstrou melhora significativa. As mucosas retornaram à coloração normocorada e havia presença positiva de peristaltismo. A partir disso, foi optado por realizar a descompressão de todo o intestino, retirando o gás presente, com a expectativa de que ao retornar da anestesia e o animal levantar, as alças se relocariam por conta própria e a torção ainda existente seria desfeita. Logo, a sutura da camada muscular foi realizada com pontos de Donatti com fio ethibond 5 e na camada da pele foi feita sutura Reverdin com fio poliglactina 910 0. A cirurgia teve duração de 2 horas e 40 minutos, totalizando o uso de 14mL de cloridrato de cetamina, 100g de EGG, 5ml de cloridrato de xilazina, 90ml de isoflurano como anestésicos. Também foram utilizados 16L de soro fisiológico aquecido para manter a perfusão das mucosas intestinais e 9L de soro ringer com lactato para fluidoterapia. No pós-cirúrgico imediato foi administrado 40mL intramuscular de Benzilpenicilina, no lado esquerdo, sendo 20mL na tábua do pescoço e 20mL na garupa, além de, 10mL de flunixin meglumine intravenoso. O animal retornou da anestesia duas horas após o fim da cirurgia, retornando ao hospital para internação. No pós-cirúrgico e no hospital, os parâmetros do animal foram aferidos em média a cada uma hora e seu hematócrito e proteínas totais, também, eram sendo conferidos a cada uma hora. Como prevenção da laminite secundária, que poderia se instalar, foi realizado crioterapia nos cascos do animal. Ainda, durante a ausculta do abdome, observou-se presença de descarga ileocecal incompleta, logo, fizeram mais 100mL de lidocaína por infusão. Depois do procedimento cirúrgico, o equino apresentou febre durante a noite e madrugada, tendo uma descompensação dos parâmetros, com a frequência cardíaca com 80bpm, a mucosa apresentou um leve halo, o tempo de preenchimento capilar era próximo de 3 segundos e a urina estava levemente concentrada. Mais uma vez foi optado em passar a sonda nasogástrica, onde foi obtido 2L de refluxo com bastante muco. O exame de sangue teve como resultado 50% de hematócrito e 5,4 g/dL de proteínas totais. A ausculta do abdômen, apresentava presença de gás e espasmos. Para o controle da febre foi administrado 30mL de dipirona sódica 500mg por via endovenosa, colocado novamente em fluidoterapia, onde inicialmente realizou-se 1L de soro hipertônico e após ele, foram feitos 26L de soro ringer com lactato. Também foi aplicado no animal, 100mL de DMSO (Dimetil sulfóxido) diluído em 1L de soro fisiológico NaCl 0,9%, por via endovenosa, 12,5mL de ceftiofur 8g endovenoso, para auxiliar no controle da hipertermia causada pela febre o animal foi banhado com álcool 70%, com objetivo de baixar sua temperatura corporal. Durante a noite, na madrugada, foi observado que as mucosas do animal ficaram levemente congestionadas, mas a urina estava normal, frequência cardíaca 48bpm e com fezes endurecidas. Mais uma vez devido ao desconforto que o animal ainda estava apresentando, foi administrado 2,5mL de firovet (firocoxibe 2%) intravenoso. Também foi feito, tratamento

ocular nos olhos do equino, com colírios 2 gotas de still (diclofenaco sódico 1mg), 2 gotas de vigamox (moxifloxacino 0,5%), pomada regencel (acetato de retinol 10.000 UI/g, aminoácidos 25mg/g, metionina 5mg/g e cloranfenicol 5mg/g) e gelo na pálpebra superior esquerda. Como pós operatório foi prescrito 2,5mL de flunixin meglumine em dose endotoxêmica, por via intramuscular, quatro vezes ao dia, durante 10 dias, sendo que, no primeiro dia foi aplicado 10ml, 50ml de benzilpenicilina intramuscular, uma vez ao dia, durante cinco dias, 12,5mL de ceftiofur 8g, endovenoso, duas vezes ao dia, durante cinco dias, 200mL de DMSO (Dimetil sulfóxido) diluído em 2L de soro fisiológico, uma vez ao dia por três dias, 2,5mL de firocoxibe 2% intravenoso, uma vez ao dia, durante cinco dias, 10 comprimidos de ácido acetilsalicílico, duas vezes ao dia, via oral, 10 comprimidos de pentoxifilina, duas vezes ao dia, via oral e fluidoterapia intravenosa com soro ringer com lactato quando o animal apresenta-se desidratado ou urina concentrada. A partir do terceiro dia, foi adicionado a receita, 1 bisnaga de omeprazol em pasta uma vez pela manhã via oral, 1 frasco de Benzilpenicilina potássica com sulfato de gentamicina endovenoso, uma vez ao dia por cinco dias, 10ml de triclometiazida + dexametasona intramuscular, uma vez ao dia durante três dias. O curativo tópico era feito através da limpeza da barriga no sentido cranial para caudal com clorexidine dergemante e soro fisiológico, passados com auxílio de compressas de gaze e aplicado pomada ganadol (penicilina G benzatina + penicilina G procaína + diidroestreptomicina + ureia), três vezes ao dia. O manejo alimentar prescrito foi alimentação apenas com capim verde, em poucas porções, durante o dia e o uso de crioterapia o máximo possível durante o dia. Devido aos edemas na região perincisional, foi solicitado a aplicação de compressas de água morna no local. Além disso, foi observada secreção serosa drenando da sutura que acabou acarretando, alguns dias depois, uma deiscência dos pontos. No quinto dia, foi realizado uma ultrassonografia abdominal para ver como se encontravam as alças, e teve um prognóstico favorável, redução de edema de alças, boa peristalse, sem sinal de conteúdo líquido. Começou a ser colocado no cercado de areia para caminhar aos poucos e o casco manter-se fresco, mantendo a crioterapia nos momentos em que ficava dentro da baia. Dois dias depois, foi iniciado uma alimentação de 200g de ração e capim e feno molhados. O cavalo se manteve estável, com bom apetite e fezes em sibalas e bom aspecto, com redução do edema e drenagem local. Ao final de doze dias do procedimento cirúrgico, o cavalo recebeu alta, sendo então, encaminhado para cocheira sem nenhuma medicação.

DISCUSSÃO:

O presente relato foi de um equino Puro Sangue Inglês de 2 anos de idade que apresentou quadro de síndrome cólica, tendo como causa uma torção de intestino delgado e mesentérico e compactação de cólon maior, em conformidade com Laranjeira e Almeida (1), Fernandes (22), Di Filippo et al. (7), Cohen (9), Freeman(8) e Silva e Travassos (23), que relatam que cavalos das raças Árabe, Puro Sangue Inglês e Warmbloods que possuem entre 2 a 10 anos possuem maior histórico de episódios de cólica, em particular torções de intestino delgado são mais ocorrentes em equinos de até 3 anos. O cavalo do relato estava localizado no Jockey Club Brasileiro, onde os cavalos ficam estabulados maior parte do dia e consomem grandes volumes de concentrado, como afirmam Laranjeira e Almeida (1), Southwood (18), Lopes; e Johnson (24) e Carvalho et al. (25), que os cavalos que havia costume de ficar em piquetes e passam a ficar grande parte do dia em baias consumindo altas quantidades de concentrado, possuem grande disposição a compactações de cólon e, conseqüentemente, distensão intestinal. O animal do relato apresentava os sinais clínicos de deitar-se, rolar, cavar, dificuldade de caminhar, dor abdominal severa transitória a administração de analgésicos e sedativos, hiperexcitabilidade, abrasões e edemas na face como relatam Thomassian (2), Laranjeira e Almeida (1), Pedrosa (4) e Rowe e White II (10), que dizem que independente da causa

a cólica costuma apresentar sintomas como deitar e rolar, escoicear o abdômen, cavar, dificuldade para caminhar, olhar para o flanco, e em casos de torção esses sintomas serão apresentados em maior intensidade em conjunto com o estado de hiperexcitabilidade e não responsivo a analgésicos e sedativos, fazendo com que o cavalo cause traumas e abrasões principalmente na face. Ao iniciar o exame clínico, neste relato, foi realizada a sondagem nasogástrica, com grande volume de refluxo enterogástrico de coloração esverdeada, com aspecto de fezes frescas, indo de acordo com as citações de Thomassian (2) e Pedrosa (4), que citam que a sondagem nasogástrica, quando os animais apresentam grandes volumes de refluxo estão interligados com obstruções no intestino delgado. A ausculta abdominal do animal do relato se encontrava sem motilidade, sem borborigmos no quadrante dorsal esquerdo com presença de sons espasmódicos e descarga incompleta do ileocecal, conforme citado por Thomassian (2), Pedrosa (4), Ferreira *et al.* (17), Rowe e White II (10) e Cook e Hassel (12), que afirmam que em casos de torção ou obstrução simples, pode haver ausência ou diminuição da ausculta de motilidade e borborigmos no segmento afetado, podendo ser auscultado ainda presença de gases, devido a distensão intestinal. O equino neste caso apresentava hematócrito 35%, proteínas totais 5,5 g/dl e lactato de 3,1 mmol/L, concordando com Schenkel (11), que afirma que cavalos com lesões obstrutivas como estrangulamento podem se encontrar com as proteínas totais em 5,5 g/dl. E ainda de acordo com Pedrosa (4) que cita os níveis de lactato superiores a 2 mmol/L são indicativos de hipóxia tecidual.

Ao suspeitar que a causa da cólica tratava-se de uma torção, o equino desse caso foi encaminhado para cirurgia, para uma celiotomia exploratória, conforme citado por Pedrosa (4), Freeman (15) e Rotting (26), que em casos de torção, quanto mais rápido for o encaminhamento cirúrgico, maior a taxa de sucesso e também de acordo com esses autores a celiotomia vem sendo a técnica de escolha para esses casos, por promover maior acesso a cavidade abdominal e melhor possibilidade para o manuseio das alças intestinais. No presente relato, foi realizada a decompressão da flexura pélvica por aspiração por agulha para possibilitar sua manipulação e efetuado a enterotomia para retirada da ingesta compactada, assim como afirmam Hardy (20) e Rotting (26), que dizem que a enterotomia pode ser um tratamento eficaz, quando é necessário evacuar um grande volume de conteúdo colônico e o tratamento unicamente clínico não se encontra suficiente, além disso, para ser possível manipular e exteriorizar o cólon para realização da enterotomia, ele deve ser descomprimido, retirando o gás ali presente por aspiração por agulha. Continuando a exploração do abdômen do animal deste caso, foi visível a principal suspeita pré-operatória, que era a torção de intestino delgado em torno do mesentério como mencionado por Pedrosa (4) e Sanchez (27), que afirmam que as torções de intestino delgado consistem em uma torção/rotação das alças intestinais em torno do mesentério. As alças intestinais, neste caso, apresentavam-se comprometidas, com processo de isquemia e hipóxia tecidual, devido a estrangulação de troncos vasculares, conforme descrito por Thomassian (2) e Cook, Blikslager e Marshall (6), que em obstruções por estrangulação, o tronco mesentérico se encontra comprometido, iniciando um processo de isquemia da mucosa intestinal, pois, as vilosidades da ponta do intestino delgado possuem mais suscetibilidade a ela, causando hipóxia e lesão epitelial. Além disso, as alças foram organizadas e giradas pela mão do cirurgião para desfazer a torção, retornando a reperfusão e coloração das alças sem a necessidade de realização de uma enterectomia. No pós-cirúrgico imediato deste relato, foram administrados Benzilpenicilina e Flunixin Meglumine, tal como afirma Mora (16), que indica a administração de antibióticos a base de penicilina e anti-inflamatórios não esteroidais como a flunixin meglumine no pós-operatório. Como tratamento, neste caso, foram prescritos os medicamentos, flunixin meglumine em dose endotoxêmica, benzilpenicilina, ceftiofur e dimetil sulfóxido (DMSO), como afirmam Dukti e White (28), que a administração conjunta de dimetil sulfóxido, flunixin meglumine e antibióticos de amplo espectro demonstraram em estudos experimentais menores incidências de formação de adesões

pós-cirúrgicas. No caso, a alimentação foi retornando aos poucos, com apenas capim verde, tal como relatam Mair (21), que após o episódio de cólica, a alimentação deve retornar com quantidades pequenas de capim verde a cada 3 horas.

CONSIDERAÇÕES FINAIS:

A síndrome cólica ou abdômen agudo é uma afecção multifatorial, que demonstrou-se ser altamente influenciada pelo manejo fornecido aos equinos. Nas quais, pode ocorrer mais de uma lesão concomitante, algumas vezes secundária a outra. O rápido diagnóstico e correto tratamento é de suma importância para favorecer o prognóstico do animal, principalmente, nas cólicas por torção, devido ao tempo que as alças podem se encontrar inviabilizadas, com processos isquêmicos e a produção de endotoxemias, que podem resultar em quadros de choque. Neste caso, o tratamento clínico em conjunto com o tratamento cirúrgico mostrou-se ser indispensável no caso de torção de intestino delgado e em grandes compactações do cólon maior, para reparação das lesões, estabilização do paciente, redução de possíveis complicações e aumento da taxa de sucesso.

ABSTRACT

Colic syndrome or acute abdomen is a gastrointestinal condition that affects a large part of the equine population and of economic importance. Colic can occur due to several factors, and it is common to occur due to obstructions, which may be due to strangulation, such as twists, or simple, such as compactations. A rapid diagnosis is necessary to decide the best treatment and prognosis of the condition. This study aims to report the occurrence of torsion and small intestine and mesentery and colon compaction in an equine, in addition to evaluating the diagnostic and treatment techniques for these two types of colic. A two-year-old thoroughbred English horse, who presented with acute abdominal pain, reluctance to walk and “throwing” himself on the ground, was treated at the Otávio Dupont hospital/BJC. After stabilization of the condition, it was possible to perform a more detailed clinical examination, and then, the absence of peristaltic movements on the left side and the presence of spasmodic sounds on the right side were observed, in addition to continuing to struggle with pain. Therefore, the animal was referred for an exploratory coeliotomy, when the presence of torsion of the small intestine and mesentery and compaction of the larger colon was verified. After surgery, the animal was admitted to the hospital for twelve days in intensive care until discharged. In this case, clinical treatment in conjunction with surgical treatment proved to be indispensable in the case of torsion of the small intestine and in large compactations of the larger colon.

Keywords: Strangulation. Celiotomy. *Equus caballus*.

AGRADECIMENTOS:

Meus agradecimentos à instituição de ensino UNIFESO, que proporcionou a oportunidade de aprender com profissionais incríveis e de me proporcionar estar nessa reta final e ao Hospital Octávio Dupont do Jockey Club Brasileiro por me disponibilizar o caso relatado.

REFERENCIAS:

- Laranjeira PVEH. Almeida, F. Q. Síndrome cólica em equinos: ocorrência e fatores de risco. *Revista de Ciência da Vida*. 2008; 28(1): 64-78.
- Thomassian A. *Enfermidades dos Cavalos*. 4aed. São Paulo: Livraria Varela, 2005. 295-405.
- Almeida PMA. Henriques MO. O choque na evolução clínica da síndrome cólica equina: relato de caso. *Saber Digital*. 2014; 7(1): 67-82.
- Pedrosa ARPÁÁ. Cólicas em equinos: tratamento médico vs cirúrgico – critérios de decisão. 115f. [Dissertação] Mestrado Integrado em Medicina Veterinária - Universidade Técnica de Lisboa, Lisboa, Portugal; 2008.
- Marshall JF, Blikslager AT. Colic: Diagnosis, Surgical Decision, Preoperative Management, and Surgical Approaches to the Abdomen. In: Auer JÁ, Stick JA, Kummerle JM, Prange T. *Equine Surgery*. 5ªed. St. Louis, Missouri: Elsevier, 2019. Cap. 33, P. 521-527.
- Cook VL, Blikslager AT, Marshall JF. Principles of Intestinal Injury and Determination of Intestinal Viability. In: Auer JA, Stick JA, Kummerle JM, Prange T. *Equine Surgery*. 5ªed. St. Louis, Missouri: Elsevier, 2019. Cap. 34, P. 529-534.
- Di Filippo PA, Pereira RN, Perotta JH, Alves AE, Dias DPM, Santana AE. Estudo retrospectivo de 50 casos de cólica em equinos atendidos no hospital veterinário da FCAV – UNESP, no período de setembro de 2004 a julho de 2005. *Ciência Animal Brasileira*. 2010; 11(3): 689-694.
- Freeman DE. Jejunum and Ileum. In: Auer JA, Stick JA, Kummerle JM, Prange T. *Equine Surgery*. 5ªed. St. Louis, Missouri: Elsevier, 2019. Cap. 35, P. 536-574.
- Cohen ND. Epidemiology of Colic: risk factors. In: Blikslager AT, White II NA, Moore JN, Mair TS. *The Equine Acute Abdomen*. 3ªed. Hoboken, New Jersey: John Wiley & Sons, Inc., 2017. Cap. 18, P. 215-220.
- Rowe EL, White II NA. Diagnosis of Gastrointestinal Disease. In: White II NA, Moore JN, Mair TS. *The Equine Acute Abdomen*. 2ªed. Jackson, Wyoming: Teton NewMedia, 2009. Cap. 15, P. 236-281.
- Schenkel AC. Predição do prognóstico baseado nos parâmetros físicos e laboratoriais de equinos obtidos previamente a laparotomia exploratória. 45f. Dissertação [Mestrado em Medicina Animal] – Universidade Federal do Rio Grande do Sul (UFRGS); 2019.
- Cook VL, Hassel DM. Evaluation of the Colic in Horses: Decision for Referral. *Veterinary Clinics of North America: Equine Practice*. 2014; 30(2): 383-398.
- Taschetto PM. Mensuração do lactato sanguíneo e peritoneal como auxiliar diagnóstico e prognóstico em equinos com síndrome cólica. 51f. Dissertação [Mestrado em Ciência Animal] - Universidade Federal do Pampa (Unipampa); 2022.
- Corley K. Treatment of Shock. In: Blikslager AT, White II NA, Moore JN, Mair TS. *The Equine Acute Abdomen*. 3ªed. Hoboken, New Jersey: John Wiley & Sons, Inc., 2017. Cap. 28, P. 331-360.
- Freeman DE. Surgical Exploration and Manipulation. In: White II NA, Moore JN, Mair TS. *The Equine Acute Abdomen*. 2ªed. Jackson, Wyoming: Teton NewMedia, 2009. Cap. 26, P. 594-604.
- Mora SCF. Resolução cirúrgica de cólicas em equinos: critérios, desenvolvimento e pós-operatório. 88f. [Dissertação] Mestrado em Clínica e Cirurgia de Equinos - Universidade Técnica de Lisboa; 2009.

- Ferreira C, Palhares MS, Melo UP, Gheller VA, Braga CE. Cólicas por compactação em equinos: etiopatogenia, diagnóstico e tratamento. *Acta Veterinaria Brasilica*. 2009; 3(3): 117-126.
- Southwood LL. Patient Signalment and History. In: Southwood LL. *Practical Guide to Equine Colic*. 1ªed. Ames, Iowa: John Wiley & Sons, Inc., 2013. Cap. 1, P. 1-11.
- Desrochers A, White II NA. Diagnostic Approach to Colic. In: Blikslager AT, White II NA, Moore JN, Mair TS. *The Equine Acute Abdomen*. 3ªed. Hoboken, New Jersey: John Wiley & Sons, Inc., 2017. Cap.20, P. 223-262.
- Hardy J. Specific Diseases of the Ascending Colon. In: Blikslager AT, White II NA, Moore JN, Mair TS. *The Equine Acute Abdomen*. 3ªed. Hoboken, New Jersey: John Wiley & Sons, Inc., 2017. Cap. 54, P. 748-774.
- Mair TS. Medical Management of Gastrointestinal Diseases. In: Blikslager AT, White II NA, Moore JN, Mair TS. *The Equine Acute Abdomen*. 3ªed. Hoboken, New Jersey: John Wiley & Sons, Inc., 2017. Cap. 27, P. 313-330.
- Fernandes CS. Fatores de prognóstico da cólica em equinos. 102f. Dissertação (Mestrado Integrado em Medicina Veterinária) – Universidade Técnica de Lisboa; 2009.
- Silva J, Travassos AEV. Cólica Equina: revisão de literatura. *Diversitas Journal*. 2021; 6(1): 1721–1732.
- Lopes MAF, Johnson PJ. Large Intestine Function. In: Blikslager AT, White II NA, Moore JN, Mair TS. *The Equine Acute Abdomen*. 3ªed. Hoboken, New Jersey: John Wiley & Sons, Inc., 2017. Cap. 5, P. 41-54.
- Carvalho GM, Leite R, Braga LS, Toledo RS, Gonçalves GR. Influência da estabulação e alimentação no desenvolvimento da síndrome cólica em equinos. *Uningá Review*. 2021; 36: 1-14.
- Rotting AK. Surgical Exploration and Manipulation. In: Blikslager AT, White II NA, Moore JN, Mair TS. *The Equine Acute Abdomen*. 3ªed. Hoboken, New Jersey: John Wiley & Sons, Inc., 2017. Cap. 42, P. 549-569.
- Sanchez LC. Disorders of the Gastrointestinal System. In: Reed SM, Bayly WM, Sellon DC. *Equine Internal Medicine*. 4ªed. St. Louis, Missouri: Elsevier, 2018. Cap. 12, P. 709-810.
- Dukti S, White N. Surgical Complications of Colic Surgery. *Veterinary Clinics of North America: Equine Practice*. 2009; 24(3): 515-534.

TOXOPLASMOSE - DOENÇA EM UM FILHOTE DE FELINO DOMÉSTICO – RELATO DE CASO

Luiza Ramos Giglio Pereira¹; Bethânia Ferreira Bastos²;
Alfredo Artur Pinheiro Junior²; Rafael Rempto³

RESUMO

A toxoplasmose é uma enfermidade zoonótica causada pelo protozoário *Toxoplasma gondii*. Os felinos, principalmente os gatos domésticos, são os hospedeiros definitivos do parasito, pois são os únicos capazes de liberar os oocistos nas suas fezes, dando assim continuidade ao ciclo. A toxoplasmose felina tende a ser assintomática, porém em alguns casos podem ocorrer quadros clínicos, envolvendo manifestações hepáticas, oculares, neurológicas, entre outras. Este trabalho teve como objetivo relatar um caso de um felino, SRD, macho, de 3 meses de idade que desenvolveu a toxoplasmose-doença. Segundo o responsável, o gato estava apresentando episódios de incoordenação, leves tremores musculares e perda de apetite. Ao exame clínico, observaram-se sinais neurológicos, como ataxia e movimentos oculares involuntários (nistagmo). Exames complementares foram realizados. O animal testou FIV e FeLV negativo. A sorologia para a infecção por *T. gondii*, pelo método de RIFI (Reação de Imunofluorescência Indireta), foi positiva, identificando uma titulação de 1:256, para IgM. Para tratamento da toxoplasmose aguda, foi receitado o antibiótico clindamicina (10 mg/kg a cada 12 horas), por 3 semanas. A evolução do paciente foi positiva e, após o tratamento, o animal apresentava-se recuperado, sem sinais neurológicos. Tal relato ressalta a necessidade de incluir a toxoplasmose como diagnóstico diferencial em felinos com sinais neurológicos. Além disso, é válido reforçar a importância de um diagnóstico e tratamento precoce, possibilitando um bom prognóstico para o animal.

Palavras-chave: *Toxoplasma gondii*. Alterações neurológicas. Gatos.

INTRODUÇÃO:

A toxoplasmose é uma zoonose de caráter cosmopolita, distribuída mundialmente, sendo seu causador um protozoário intracelular obrigatório, o *Toxoplasma gondii* (1). Em relação a morfologia do *T. gondii*, existem três estágios infectantes: taquizoítos, bradizoítos e esporozoítos. Os bradizoítos se desenvolvem dentro de cistos que se depositam em tecidos e os esporozoítos são encontrados dentro dos oocistos, que estão nas fezes dos felinos e são eliminados para o ambiente (2). O oocisto é uma das formas infectantes do parasito, sendo formado no intestino delgado de felídeos. Este é oriundo da reprodução sexuada do parasito (gametogonia), que ocorre no interior das células do epitélio intestinal (3). Pode permanecer no ambiente por meses ou até anos viáveis, em uma temperatura 20°C a 37°C, desde que não exposto ao sol diretamente, de preferência em lugares úmidos. Quando esporulados, os oocistos apresentam dois esporocistos, com quatro esporozoítos cada (2). Os taquizoítos são encontrados na fase aguda da infecção, sendo responsáveis pela proliferação e por danos acometidos nos tecidos (2). Seu desenvolvimento ocorre em vacúolos citoplasmáticos. São muito sensíveis às condições ambientais, como pasteurização e aquecimento. Os bradizoítos são encontrados em vários tecidos, como muscular esquelético, cardíaco,

1 Discente em Medicina Veterinária do UNIFESO – luiza.giglio.pereira@gmail.com

2 Docente do curso de Medicina veterinária do UNIFESO – bethaniabastos@unifeso.edu.br;
alfredoarturjunior@unifeso.edu.br

3 Coordenador da Clínica-escola do UNIFESO – rafaelremptovet@gmail.com

nervoso e na retina. Estes são um estágio de multiplicação lenta e são considerados a forma mais resistente do parasito. Quando depositados nos tecidos, em formato de cisto, podem ser chamados também de citozoítos. Os tamanhos podem variar, dependendo do tempo de patogenia. Esta forma infectante também pode ser chamada de cistos teciduais, podendo permanecer nos hospedeiros ao longo da sua vida, sem causar qualquer tipo de resposta imune ou inflamatória (5). O *T. gondii* apresenta um ciclo de vida notavelmente intrincado, considerado um dos mais complexos entre os parasitos. Este ciclo exibe um caráter heteróximo facultativo, o que significa que envolve dois tipos distintos de hospedeiros: hospedeiros definitivos e hospedeiros intermediários (6,7). O ciclo de vida do *T. gondii* se desdobra em duas fases distintas: uma fase sexuada e outra assexuada. Este parasito demonstra uma notável habilidade para adaptar-se a diferentes ambientes e explorar uma variedade de hospedeiros, tornando-o um objeto de estudo na área da parasitologia. Seu ciclo de vida complexo é crucial para a compreensão de como esse organismo interage com diferentes espécies hospedeiras e como ele se mantém no ambiente natural (6). Os oocistos excretados nas fezes não são esporulados e passam pelo processo de esporulação no ambiente, que pode durar de um a cinco dias, dependendo das condições de temperatura e umidade (7). Os taquizoítos se disseminam através da corrente sanguínea e linfática por todo o organismo, encistando-se em vários órgãos, incluindo o cérebro, fígado, músculo cardíaco e esquelético. Dentro dos cistos teciduais (8). A forma mais comum de contrair a infecção pelo *Toxoplasma gondii*, tanto em humano quanto em animais, especialmente felinos, ocorre ao ingerir carne contendo cistos com bradizoítos, os quais podem estar presentes em carnes consumidas cruas ou insuficientemente cozidas. Além disso, oocistos esporulados presentes no ambiente representam possíveis origens de infecção. Há outras vias de transmissão da doença, como a ingestão de água contaminada, o consumo de frutas e verduras inadequadamente higienizadas, bem como por meio de transplantes de sangue e órgãos. Contudo, é importante observar que essas vias são menos prováveis de transmissão desse parasito (9). Na mulher e no felino, pode ocorrer a transmissão transplacentária, ou seja, de mãe para feto, que ocorre quando a gestante possui taquizoítos em sua fase de rápida divisão, circulando em sua corrente sanguínea (10,11). Estudos indicam que a transmissão lactacional pode afetar neonatos, quando falamos de toxoplasmose sistêmica (12). Outras vias menos comuns, mas não menos importantes, incluem a transmissão por meio de transfusões de sangue e transplantes de órgãos. Portanto, é fundamental manter a conscientização e a prática de medidas de prevenção, como a adequada preparação de alimentos, a purificação de água e a adoção de cuidados durante a gestação, a fim de minimizar a disseminação e os impactos negativos do *Toxoplasma gondii* em nossa saúde e na saúde dos animais (5). A gravidade da infecção clínica causada pelo *Toxoplasma gondii* varia conforme a extensão e a localização dos danos nos tecidos. Após a ingestão de cistos teciduais ou oocistos, os taquizoítos penetram nas células e começam a se reproduzir rapidamente, desencadeando necrose intracelular no intestino e nos órgãos linfoides conectados. Esse processo resulta nos primeiros sinais clínicos observados (2). Na maioria dos casos clínicos relacionados à toxoplasmose em felinos, os sinais clínicos são pouco frequentes (13). No entanto, quando ocorrem, podem incluir sintomas como anorexia, letargia, febre, perda de peso, diarreia, vômito, icterícia, problemas respiratórios, aumento da sensibilidade muscular, claudicação, pancreatite, acúmulo de fluido abdominal, afetações do sistema nervoso central, problemas oculares difusos, distúrbios cardíacos e, em casos graves, a morte. Quando há manifestações clínicas, os órgãos mais frequentemente atingidos são os olhos e os pulmões. Cerca de 75% dos animais com uveíte são soropositivos para o *Toxoplasma* (14). O diagnóstico da toxoplasmose em felinos pode ser feito após a morte do animal, através da identificação dos taquizoítos responsáveis

pelas lesões nos tecidos examinados. Durante a vida do animal, o diagnóstico se fundamenta na correlação entre as informações do histórico, os sinais clínicos apresentados, a evolução dos testes sorológicos e a resposta positiva ao tratamento específico (6). Os testes sorológicos são de grande importância para a detecção desse parasito, sendo alguns deles: o Sabin-Feldman (também conhecido como Dye-test), a reação de imunofluorescência indireta (RIFI), a aglutinação por látex (ISAGA), os imunoenaios enzimáticos (ELISA) e o teste de hemaglutinação indireta (15). Animais que recebem resultados positivos para a doença podem apresentar várias modificações no perfil hematológico. No que se refere ao hemograma, é comum observar alterações como anemia não regenerativa, leucocitose neutrofílica, linfocitose, monocitose e eosinofilia (16,17). No exame bioquímico realizado durante a fase aguda da doença, podem ser observadas diversas alterações significativas (6). Outra forma de se obter o diagnóstico é através do exame de fezes (exame coproparasitológico), no período de aproximadamente 7 a 21 dias após o felino ter contraído o coccídeo, pois é quando ocorre a liberação de milhares de oocistos não esporulados nas fezes. Porém, esta liberação ocorrerá por um período curto de 5 a 10 dias, durante toda a vida do felino (18). A investigação de anticorpos e do DNA por meio da PCR em fluidos intraoculares emerge como uma alternativa promissora para aprimorar o diagnóstico da toxoplasmose ocular. Diversos estudos destacam a relevância da pesquisa de imunoglobulina A (IgA) no humor aquoso como um elemento crucial para diagnosticar essa forma específica de toxoplasmose (12,19). No tratamento da toxoplasmose em gatos, o medicamento de escolha é o cloridrato de clindamicina, administrado oralmente a uma dose de 12,5 a 25 mg/kg, a cada 12 horas, por um período de 21 a 28 dias. Alternativamente, a combinação de trimetropina-sulfonamida, administrada oralmente a uma dose de 30 mg/kg a cada 12 horas, por 28 dias, também tem sido eficaz. Os sintomas clínicos da toxoplasmose sistêmica geralmente começam a diminuir em um prazo de 24 a 48 horas após o início do tratamento. No início do tratamento normalmente conseguimos ver uma melhora nos sinais clínicos, como aumento do apetite e regressão da febre (2). As medidas de prevenção da toxoplasmose incluem o controle das fontes de infecção, das vias de transmissão e dos hospedeiros suscetíveis, além de medidas gerais. Para controlar o parasito, é essencial adotar práticas adequadas de manejo para animais, controlar roedores e manter instalações limpas. A educação sanitária é fundamental na prevenção, junto à realização do controle e da eliminação de oocistos por gatos é importantíssima, embora seja difícil interromper o ciclo natural dos felinos selvagens. Para gatos domésticos, recomenda-se mantê-los dentro de casa, limitar o acesso ao exterior e alimentá-los com ração ou alimentos tratados termicamente (20). Este trabalho tem como objetivo relatar um caso de toxoplasmose-doença em um filhote de felino doméstico, SRD, macho, de 3 meses de idade, que apresentava um quadro agudo de alterações neurológicas.

RELATO DE CASO:

Foi atendido em uma clínica veterinária na cidade Niterói um felino, macho, SRD, de aproximadamente 3 meses de idade, pesando 2,5 kg. O tutor relatava que o animal era filhote de uma gata que havia parido em seu quintal. Segundo o responsável, o gato há cerca de 4 dias havia começado a apresentar episódios de incoordenação, leves tremores musculares e perda de apetite. Sua mãe e os outros três filhotes da mesma ninhada estavam aparentemente hígidos, sem nenhuma alteração. Todos os felinos foram vermifugados com duas doses de vermífugo e não estavam vacinados. Ao exame clínico inicial, o filhote apresentava-se levemente desidratado, com a temperatura corporal acima dos limites normais (39,6°C). Sua ausculta cardíaco-respiratória e palpação abdominal estavam normais. Os sinais

neuroológicos eram evidentes, incluindo ataxia, movimentos oculares involuntários (nistagmo). O exame oftalmológico revelou uveíte bilateral. A médica veterinária suspeitou de alguma doença neurológica, como FIV, FELV, micoplasmose, toxoplasmose ou PIF. Nesta primeira abordagem diagnóstica, foi coletada amostra sanguínea para hemograma e sorologia de FIV e FELV, além do esfregaço de ponta de orelha, para pesquisa de *Mycoplasma* sp. O esfregaço foi lido ainda durante o atendimento e não foi encontrado nenhum parasito na amostra. Como o animal estava febril, foi aplicada dipirona (25 mg/kg), por via subcutânea, durante a consulta. Até os resultados dos exames estarem prontos, foi receitada alimentação a base de patê hipercalórico e dipirona (25 mg/kg), a cada 12 horas, por 3 dias. A sorologia para retrovírus, utilizando-se o método de ELISA, foi negativa e o hemograma não apresentava alterações dignas de nota. Como não foi possível a definição de diagnóstico com os exames já realizados, solicitou-se aos tutores a realização de uma ultrassonografia abdominal e um painel de testes moleculares (PCR- Reação em Cadeia da Polimerase) de FIV, FELV, *Mycoplasma haemofelis* e *Bartonella* sp. No dia da revisão, foi coletada nova amostra de sangue para realização da PCR. Na ocasião, o felino estava com temperatura dentro da normalidade e os sinais neurológicos estavam mais brandos. Segundo os responsáveis, em casa, o animal já estava se alimentando normalmente e os outros gatos contactantes permaneciam saudáveis, sem sintomatologia. O resultado da PCR também foi negativa para a detecção dos quatro agentes infecciosos. A ultrassonografia abdominal não apresentou alterações dignas de nota. Foi realizado contato telefônico para avisar sobre os resultados dos exames recentes. Neste momento, o responsável informou que o quadro do animal permanecia inalterado, porém surgiu uma informação nova. A tutora do paciente havia descoberto uma gravidez nas últimas semanas e sua sorologia para anticorpos anti-Toxoplasma gondii havia dado positiva para IgM, configurando uma infecção aguda. A partir daí, a suspeita de toxoplasmose aguda acometendo também o felino se intensificou e assim foi solicitada a realização de sorologia para toxoplasmose. Alegando problemas financeiros, os tutores informaram que não conseguiriam fazer o exame sorológico do animal. Assim, foi pedido pelo menos um exame parasitológico de fezes simples, a fim de identificar oocistos do parasito. Estas fezes foram coletadas a partir de defecação espontânea e armazenadas em conservante químico. O exame coproparasitológico utilizou o método de flutuação de Faust e colaboradores e seu resultado foi negativo para pesquisa de oocistos. Buscando a confirmação diagnóstica de toxoplasmose, o paciente foi inserido no Projeto de Toxoplasmose da Fiocruz em associação com o curso de Medicina Veterinária do Unifeso. Neste projeto, amostras sanguíneas de felinos são coletadas e enviadas para a realização da Reação de Imunofluorescência Indireta (RIFI) no laboratório da Fiocruz. Porém, o resultado do exame não é revelado rapidamente, pois depende da demanda semanal do laboratório em questão. Uma vez que o paciente apresentava manifestações neurológicas, era filhote e possuía um humano contactante com a forma aguda da toxoplasmose, optou-se em iniciar o tratamento para a infecção por *T. gondii* com base no histórico e avaliação clínica do animal. Foi receitado o tratamento a base do antibiótico clindamicina (10 mg/kg a cada 12 horas), por 3 semanas. A medicação foi manipulada em farmácia de manipulação. Cinco dias após o início do tratamento, o animal apresentava melhoras evidentes, com regressão do quadro neurológico e melhoria da uveíte bilateral. Antes do fim do tratamento instituído com a clindamicina, o resultado da RIFI ficou pronto, confirmando a toxoplasmose-doença. O paciente apresentava uma titulação alta de IgM de 1:256 para *T. gondii*. Ao final do tratamento, o animal foi levado à clínica para revisão e este apresentava-se normal, sem nenhuma alteração importante. Vale a pena ressaltar que a tutora que estava gestante também recebeu protocolo terapêutico adequado e o bebê nasceu normal, sem nenhuma sequela de toxoplasmose congênita.

DISCUSSÃO:

O paciente do presente relato era um felino macho, de 3 meses de idade, sem raça definida, apresentava sintomas neurológicos notáveis, como ataxia e nistagmo, além de uveíte bilateral. De acordo com Ettinger, Feldman, Cote (14), 75% dos animais com uveíte são soropositivos para toxoplasmose. Quanto aos sinais neurológicos, como mencionado por Hill e Dubey (5), sua manifestação depende da localização do parasito, podendo ocorrer no cérebro, cerebelo ou até na medula óssea. É importante ressaltar que esses sinais frequentemente se assemelham a manifestações de outras doenças provocadas por fungos, vírus ou diversos protozoários, todos comuns na prática clínica veterinária. Conforme o relato de caso, outros filhotes da ninhada e a mãe não apresentavam sinais de infecção, além de que o filhote atendido tinha cerca de três meses. Alguns animais são assintomáticos, segundo os autores Hill e Dubey (5), isto se deve pelos fatores como a idade dos animais, seu estágio de vida, a quantidade e o modo de entrada dos protozoários podem contribuir para a contaminação. Felinos recém-nascidos podem desenvolver toxoplasmose aguda e falecer como resultado. A sintomatologia neurológica apresentada pelo animal era de nistagmo, ataxia e convulsão, o que corrobora com Dubey e Lappin (6) que descrevem que a ataxia e convulsões podem ser observadas, mas se diverge quanto o aparecimento do nistagmo como sinal clínico. Logo após algumas consultas, a tutora do felino em questão afirmou que positivou para o coccídeo, e ao juntar essa informação com todo o quadro clínico do animal, optou-se por iniciar o tratamento, mesmo sem o resultado definitivo do exame, o que se mostrou eficaz. Por tanto, conforme dito por Dubey e Lappin (6), a obtenção do diagnóstico em gatos é feita através da correlação entre as informações do histórico, os sintomas apresentados, a evolução dos testes sorológicos e a resposta positiva ao tratamento específico. O felino em questão realizou o teste sorológico de RIFI, dando resultado com alta titulação de IgM de 1:256. Cantos *et al.* (15) alega que esse é um dos exames sorológicos com mais importância para a detecção desse parasito. No hemograma e leucograma do paciente não foram observadas alterações. Contudo, é importante ressaltar que, em alguns casos, alterações notáveis podem incluir anemia não regenerativa, aumento de leucócitos neutrofilicos, linfocitose, neutropenia, monocitose e eosinofilia, conforme apontado por Lappin (16) e Dubey e Lappin (6). Também foi realizado o exame de fezes utilizando a técnica de flutuação de Faust, porém este apresentou resultado negativo. Isto pode ter ocorrido pois o felino só libera oocistos num determinado período da infecção aguda, por um curto período. Vyas (18) relata que o período para se encontrar oocistos nas fezes e de pôr cerca de 7 a 21 dias, após o primeiro contato do animal com o parasito. Para o tratamento no caso relatado foi prescrito ao felino 10 mg/kg clindamicina a cada 12h durante 21 dias consecutivos. Após cinco dias o animal já apresentava melhora, o que está de acordo com Schnell (2), que afirma que a clindamicina é o fármaco de escolha para o tratamento da toxoplasmose clínica em cães e gatos, isto por sua boa absorção intestinal. Os sinais clínicos de doença sistêmica geralmente começam a desaparecer 24 a 48 horas após o início da terapia conforme citado por Dubey e Lappin (6). A responsável pelo felino em questão testou positivo para toxoplasmose, sugerindo a possibilidade de infecção em seu próprio ambiente, onde reside com seu gato. Conforme ressaltado por Vidotto (20), a educação sanitária do ambiente é crucial. Isso inclui a manutenção da limpeza da caixa de areia, garantindo que esteja livre de insetos ou ratos para evitar que os felinos se envolvam no ato de caça. Além disso, é fundamental manter o animal dentro de casa para prevenir possíveis contaminações fora do ambiente doméstico.

CONSIDERAÇÕES FINAIS:

A toxoplasmose é uma zoonose de grande importância em saúde pública, pois pode representar riscos para gestantes e seus bebês, tanto para humanos quanto para felinos, resultando em possíveis sequelas nos recém-nascidos de ambos. Essa doença em felinos, normalmente é assintomática e pode ser confundida com outras doenças, pois quando aparecem sinais clínicos, na maioria das vezes são esporádicos, dependendo de onde o parasito está presente no animal. Felinos com sinais neurológicos é uma condição desafiadora que requer uma abordagem integrada de diagnóstico, tratamento e prevenção. A compreensão da patogênese, manifestações clínicas e opções terapêuticas é essencial para melhorar o manejo dessa infecção. Pesquisas futuras podem aprimorar ainda mais nossa compreensão e abordagem clínica para essa complexa interação entre o parasita e seu hospedeiro felino. Importante se atentar que essa doença pode ser controlada com alguns gestos, como a higiene pessoal, ambiental e dos cuidados necessários dos animais domésticos. No caso relatado a clindamicina se mostrou um fármaco eficiente para o tratamento da toxoplasmose em felinos, quando usados duas vezes por dia durante 21 dias consecutivos, tendo assim um prognóstico favorável.

ABSTRACT

Toxoplasmosis is a zoonotic disease caused by the protozoan *Toxoplasma gondii*. Felines, especially domestic cats, are the definitive hosts of the parasite, as they are the only ones capable of releasing oocysts in their feces, thus continuing the cycle. Feline toxoplasmosis tends to be asymptomatic, however in some cases clinical conditions may occur, involving hepatic, ocular, neurological manifestations, among others. This work aimed to report a case of a 3-month-old male feline, SRD, who developed toxoplasmosis disease. According to the person responsible, the cat was experiencing episodes of incoordination, slight muscle tremors and loss of appetite. On clinical examination, neurological signs were observed, such as ataxia and involuntary eye movements (nystagmus). Complementary exams were carried out. The animal tested FIV and FeLV negative. Serology for *T. gondii* infection, using the RIFI (Indirect Immunofluorescence Reaction) method, was positive, identifying a titer of 1:256 for IgM. To treat acute toxoplasmosis, the antibiotic clindamycin (10 mg/kg every 12 hours) was prescribed for 3 weeks. The patient's evolution was positive, and, after treatment, the animal recovered, without neurological signs. This report highlights the need to include toxoplasmosis as a differential diagnosis in felines with neurological signs. Furthermore, it is worth reinforcing the importance of early diagnosis and treatment, enabling a good prognosis for the animal.

Keywords: *Toxoplasma gondii*. Neurological changes. Cats.

AGRADECIMENTOS:

Gostaria de expressar minha profunda gratidão a toda a equipe da UNIFESO pela experiência incrível que tenho vivido durante meu tempo nesta instituição. Desde os professores dedicados até o pessoal administrativo sempre prestativo, cada membro que desempenha um papel crucial em criar um ambiente educacional positivo e motivador.

REFERÊNCIAS:

Silva RC, Silva AV. Toxoplasmose em animais domésticos. In: Megid J, Ribeiro MG, Paes AC. Doenças infecciosas em animais de produção e companhia. Rio de Janeiro: Roca, 2016. P. 1040-1053.

- Schnell M. Toxoplasmose felina - Revisão de literatura e soroprevalência de *Toxoplasma gondii* em felinos domésticos atendidos no Hospital de Clínicas Veterinárias da UFRGS. 55f. Trabalho de Conclusão de Curso [Graduação em Medicina Veterinária] - Universidade Federal do Rio Grande do Sul, Porto Alegre, RS; 2011.
- Dubey JP. Toxoplasma, Neospora, Sarcocystis and other tissue cyst-forming coccidian of humans and animals. In: Kreier JP. Parasitic protozoa. 2ªed. New York: Academic Press, 1993.
- Coura JR. Síntese de doenças infecciosas e parasitárias. 1ªed. Rio de Janeiro: Guanabara Koogan, 2008. 322 p.
- Hill D, Dubey JP. Toxoplasma gondii: transmission, diagnosis and prevention. Clin Microbiol Infect, 2002; 8(10):634-640.
- Dubey JP, Lappin MR. Toxoplasmosis and neosporosis. In: Greene CE. Infectious diseases of the dog and cat. 4ªed. Philadelphia: WB Saunders Company, 2012. Cap. 4, P. 754-768.
- Dubey JP, Beattie CP. Toxoplasmosis of Animals and Man. 1ªed. Boca Raton: CRC Press; 1988. 232 p.
- Foster SF, Charles JA, Canfeld PJ. Reactivated toxoplasmosis in a FIV positive cat. Aust Vet Pract. 1998; 28(4):59-63.
- Pereira KS, Franco RMB, Leal DAG. Transmission of toxoplasmosis (*Toxoplasma gondii*) by foods. Adv Food Nutr Res. 2010; 60:1-19.
- Langoni H. Doenças ocupacionais em avicultura. In: Andreatti Filho RL. Saúde aviária e doenças. São Paulo: Roca; 2006.
- Montaño PY, Cruz MDA, Ullmann LS, Langoni H, Biondo AW. Contato com gatos: um fator de risco para a toxoplasmose congênita?. Clinica Veterinária. 2010; 86:78-84.
- Powell CC, Lappin MR. Clinical ocular toxoplasmosis in neonatal kittens. Vet Ophthalmol. 2001; 4(2):87-92.
- Norsworthy GN, Crystal MA, Grace SF, Tilley LP. O paciente felino. 3ªed. São Paulo: Roca, 2009.
- Ettinger SJ, Feldman E, Cote E. Tratado de medicina interna veterinária: Doenças do cão e do gato. 8ªed. Rio de Janeiro: Guanabara Koogan, 2022.
- Cantos GA, Prando MD, Siqueira MV, Teixeira RM. Toxoplasmose: Ocorrência de anticorpos anti-Toxoplasma gondii e diagnóstico. Revista da Associação Médica Brasileira. 2000; 46(4):335-341.
- Lappin MR. Doenças causadas por protozoários. In: Ettinger SJ, Feldman EC. Tratado de medicina interna veterinária: doenças do cão e do gato. Rio de Janeiro: Guanabara Koogan. 2004. P. 430-435.
- Lindsay SA, Barrs VR, Child G, Krockenberger MB. Case report: myelitis due to reactivated spinal toxoplasmosis in a cat. Journal of Feline Medicine and Surgery. 2012; 12:818-821.
- Vyas A. Mechanisms of host behavioral change in *Toxoplasma gondii* rodent association. PLoS Pathogens, Wisconsin, 2015; 11(7): 1-6.
- Carmo EL, Almeida EF, Bichara CN, Pavao MM. Pesquisa de anticorpos anti *Toxoplasma gondii* em fluidos intra-oculares (humor vítreo e humor aquoso) de pacientes com toxoplasmose ocular, na cidade de Belém, PA. Revista da Sociedade Brasileira de Medicina Tropical. 2005; 38(1):77-79.
- Vidotto O, Navarro IT, Freire RL, Garcia JL. Toxoplasmose. In: Jericó MM. Tratado de medicina interna de cães e gatos. 1ªed. Rio de Janeiro: Roca; 2015. Cap.10, P. 2166-2183.

TRATAMENTO CLÍNICO E HOMEOPÁTICO PARA OTOHEMATOMA EM CÃO - RELATO DE CASO

Anna Carolina Modesto Araújo¹; Bethânia Ferreira Bastos²; Fernando Luis Fernandes Mendes²;
Tatiana Didonet Lemos²; Rafael Rempto Pereira³

RESUMO

O otomematoma é uma condição comumente diagnosticada em cães e tem se tornado muito frequente na rotina médica de pequenos animais. Caracteriza-se pelo acúmulo de sangue entre a pele e a cartilagem da região auricular. Isso geralmente ocorre devido a lesões, inflamações ou traumas, como ato de coçar as orelhas. Geralmente está relacionado a casos primários de otite externa. O diagnóstico envolve um bom histórico e um exame físico minucioso, além de exames citológicos e otoscópicos para identificar a causa base. O tratamento cirúrgico é o mais comum, consistindo na drenagem do líquido e a aplicação de pontos de sutura na orelha, buscando manter a pele fixada na cartilagem, para evitar recidivas. O objetivo desse trabalho é relatar o caso de um canino, macho, Buldogue Francês, 6 anos de idade, que apresentava inchaço da orelha esquerda e dor em região cefálica. O referido animal foi diagnosticado com otomematoma secundário à otite externa. Foi realizada uma abordagem clínica à base de medicamentos homeopáticos com Arnica, Hamamelis e Bellis perenis, além da associação de um produto em gel a base de dimetilsulfóxido para a resolução do hematoma auricular. O cão respondeu bem à terapia adotada, havendo resolução do quadro. Assim, o tratamento clínico medicamentoso torna-se uma opção adequada em muitos casos. É válido ressaltar que o diagnóstico precoce evita a evolução do quadro, que poderia levar a uma deformação permanente da orelha.

Palavras-chave: Hematoma aural. Homeopatia. Cão.

INTRODUÇÃO:

O otomematoma ou hematoma auricular é uma afecção comum dentro da clínica médica de pequenos animais, sendo mais frequente em cães do que em gatos (1). Este se caracteriza por uma grande tumefação da cartilagem da superfície côncava do pavilhão auricular (2). Isto ocorre devido a uma ruptura dos vasos sanguíneos, que pode ocorrer por consequência de traumas (provenientes do choque da orelha com a cabeça do próprio animal ou ato de coçar), inflamações, doenças que interferem nos fatores de coagulação, parasitos, alergias ou corpos estranhos (3). O sinal mais evidente é o inchaço na região da orelha afetada, que geralmente se torna mais espesso e distendido em comparação com a orelha saudável (4). Esse inchaço é resultado do acúmulo de sangue ou fluido entre a pele e a cartilagem da orelha (1). A orelha pode ficar dolorida e sensível ao toque, levando o animal a coçar ou esfregar a orelha afetada com frequência (2). Além disso, os cães com otomematoma podem exibir sinais de desconforto, como sacudir a cabeça e inclinar a orelha afetada para um lado. À medida que a condição progride, a pele sobre o hematoma pode ficar avermelhada e quente ao toque devido à inflamação (5). Os otomematomas estão, na maioria dos casos, associados a casos de otites externas, sendo causados por auto traumatismo, gerado pelo prurido. Eles se apresentam em duas fases, uma fase aguda e uma fase crônica. A fase aguda consiste em uma

1 Discente do Curso de Graduação em Medicina Veterinária do UNIFESO – annacarolinamodesto@hotmail.com

2 Docentes do Curso de Graduação em Medicina Veterinária do UNIFESO – fernandoluismendes@unifeso.edu.br; bethaniabastos@unifeso.edu.br

3 Coordenador da Clínica-Escola do UNIFESO – rafaelremptovet@gmail.com

deposição de fibrina, proveniente do processo fisiológico de hemostasia, com a presença de seroma sanguinolento. Na fase crônica, observa-se uma fibrose fixa na superfície côncava do pavilhão auricular, com consequente deformação da anatomia da orelha (5,6). Para o diagnóstico do otohematoma, é necessário um exame físico minucioso do ouvido, além de levar em consideração o histórico do animal. Durante a palpação da pina, a região auricular apresenta-se intumescida. Muitas vezes nota-se um conteúdo líquido e flutuante, sendo este característico da fase aguda. Pode-se também observar uma coleção de líquido espesso e firme, devido ao processo de fibrose, comum à fase crônica da doença (1). A identificação e o tratamento da causa primária são primordiais para prevenir a recidiva da afecção (1). Como abordagem terapêutica do otohematoma, pode-se fazer uma drenagem cirúrgica do fluido, seguida da aplicação de pontos de sutura na orelha com o objetivo de manter a pele fixada na cartilagem, evitando a ocorrência de um novo hematoma. A causa base também deve ser tratada para evitar recidivas (7). A drenagem pode ser mais eficaz em hematomas agudos, enquanto a incisão pode ser mais eficaz em hematomas crônicos. É crucial iniciar o tratamento imediatamente após o diagnóstico da causa base, pois qualquer atraso no procedimento cirúrgico pode resultar em um aumento no tamanho do hematoma ou na formação de fibrose, podendo levar à deformação da orelha do animal (5,6). As técnicas de incisão utilizadas para a drenagem do otohematoma são bastante comuns e diversas. As incisões adotadas podem ser de diversas formas: retas, cruzadas ou em forma de “S”, dependendo da preferência do cirurgião ou do tamanho do hematoma. Incisões em forma de “S” tendem a minimizar o risco de deformação da orelha do animal, diminuindo assim a probabilidade de retração cicatricial durante o processo de cicatrização da ferida cirúrgica. Durante o procedimento, uma incisão é feita ao longo do comprimento do hematoma, o coágulo de fibrina é removido e a cavidade é lavada com soro fisiológico (5). As suturas empregadas devem ser posicionadas verticalmente, paralelas às artérias auriculares que se localizam na superfície côncava do ouvido e da cartilagem subjacente. Para isso, são utilizados pontos de Wolf, também conhecidos como pontos em “U” verticais, ou pontos simples, abrangendo toda a espessura do pavilhão auricular. Essas suturas compreendem as camadas de pele-cartilagem-pele ou pele-cartilagem-subcutâneo (5). É essencial aplicar um amplo número de suturas de modo a evitar o espaço morto e um novo acúmulo de líquido. Deve-se ter o cuidado de não ligar as ramificações da grande artéria auricular visíveis na superfície convexa do ouvido. Também não deve se fechar a incisão e se for possível, retirar uma parte da pele para permitir uma drenagem contínua do líquido (2). Além dos pontos de sutura, outros métodos são utilizados para comprimir o espaço morto resultante da drenagem do otohematoma, os esses métodos mais utilizados é a aplicação de botões (8) ou tubos de borracha (9), uma vez que proporcionam uma distribuição mais eficaz da pressão aplicada sobre as suturas (8). Para minimizar o risco de recidiva após a aspiração do hematoma, é essencial aplicar uma bandagem compressiva de forma adequada, pois possui a capacidade de proteger a orelha contra possíveis auto-traumatismos e mantém os tecidos em sua posição anatômica adequada. Além disso, a bandagem protege a orelha de infecções secundárias, uma vez que, se a técnica de manter a incisão aberta for utilizada para permitir a saída de fluido, existe o risco de haver infecções ascendentes (5). A drenagem cirúrgica é a técnica mais utilizada para correção de otohematomas, embora alguns casos podem ser resolvidos com tratamento clínico (10), incluindo os tratamentos homeopáticos (11), tratamentos a base de corticoides intralesional (12) e gel anti-inflamatório a base de dimetilsulfóxido (3). A drenagem do conteúdo do otohematoma seguida pela aplicação intralesional de corticoide representa um tratamento eficaz e ajuda a prevenir recidivas (13,14), pois seus efeitos anti-inflamatórios contribuem para a inibição de formação de edema, deposição de fibrina, dilatação capilar e vasoconstrição sobre as terminações adrenérgicas (15). Os medicamentos homeopáticos têm sido empregados como forma terapêutica eficaz para promover a

recuperação significativa da cicatrização de otohemitomas sem a necessidade de procedimentos invasivos e de alto custo (11). Devido a sua tendência natural de estimular o organismo a restaurar seu equilíbrio energético vital e suas funções orgânicas. Os medicamentos homeopáticos, altamente diluídos, possuem a capacidade de induzir a cura de doenças ou sinais clínicos, semelhantes aos que eles mesmos produzem em organismos saudáveis em doses ponderais (16,17). Já a alternativa terapêutica com o emprego do dimetilsulfóxido (DMSO) se dá por sua ação anti-inflamatória, pois possui uma notável capacidade de penetração nas membranas biológicas, o que proporciona analgesia e redução do edema em pacientes que sofreram traumas cutâneos (18). A aparência da orelha após o tratamento está diretamente relacionada à técnica empregada e a cronicidade do hematoma (19). A deformação da orelha está mais relacionada a casos de hematomas crônicos ou extensos (20). A orelha geralmente mantém sua aparência normal, mas o tecido cicatricial pode causar pequenas irregularidades (6). Após a cirurgia, animais podem se incomodar com as suturas, aumentando o risco de recidiva. Portanto, é essencial controlar a dor com medicamentos e fornecer cuidados pós-operatórios adequados. A deformação da orelha está mais relacionada a casos de hematomas crônicos ou extensos (20). A menos que ocorra raras complicações, a orelha geralmente mantém a aparência normal, embora o tecido cicatricial formado possa causar pequenas irregularidades no aspecto anatômico da orelha, resultando em um espessamento, rugosidade ou deformações (6). Após a cirurgia, muitos animais podem se incomodar com as suturas, sacudindo a cabeça de forma vigorosa, o que pode aumentar o risco de recidiva. Portanto, é importante utilizar medicamentos para um bom controle da dor e fornecer cuidados pós-operatórios adequados (21). Esse trabalho tem como objetivo descrever o caso clínico de um canino, macho, 6 anos, Buldogue Francês, que apresentava otohematoma no ouvido esquerdo secundário à otite externa, onde foi adotado um tratamento clínico medicamentoso, sendo assim uma alternativa ao procedimento cirúrgico.

RELATO DE CASO:

Um canino, macho, Buldogue Francês, 6 anos, 13kg, foi levado para atendimento veterinário em uma clínica localizada no município de Niterói. Segundo o responsável, o animal estava com um inchaço em orelha esquerda, que havia surgido há cerca de três dias. No histórico, não houve queixa de prurido em orelhas ou otite prévia. Na abordagem clínica, o paciente estava com temperamento sanguíneo, demonstrando desconforto e dor à manipulação de região cefálica. A pina esquerda apresentava-se hiperêmica, com tumefação moderada (Figura 1), indicativo de otohematoma. Na otoscopia, ambos os condutos auditivos estavam hiperêmicos, com secreção leve e amarronzada. Foram coletadas amostras de secreção otológica dos dois ouvidos, com o uso de um swab estéril, para citologia. Palpação abdominal e ausculta cardio-pulmonar estavam normais. A médica veterinária suspeitou de otohematoma, secundário à otite externa. As possibilidades terapêuticas foram explicadas para os tutores, incluindo o tratamento cirúrgico e o medicamentoso. Estes optaram pelo tratamento medicamentoso inicial, para evitar um risco anestesiológico. No momento da consulta foi aplicado anti-inflamatório não esteroidal, Meloxicam (0,1 mg/kg), por via subcutânea, para controle de inflamação e dor otológica. Com o objetivo de reduzir o otohematoma, foi prescrita uma terapia homeopática contendo Arnica 6x, Hamamelis 3x, Bellis perennis 2x, manipulado (10 gotas ou 10 glóbulos, 2 vezes ao dia, por via oral, por 30 dias). Além disso, orientou-se a massagem do local afetado com um produto a base de dexametasona, lidocaína e dimetilsulfóxido (DM Gel®), duas vezes ao dia, por 20 dias. Até o resultado da citologia otológica, foi prescrito o uso otológico de um produto de limpeza (Surosolve®) em cada conduto auditivo (10gotas), de 24 em 24 horas, por 5 dias. A análise citológica da secreção do ouvido esquerdo revelou debris celulares, bactérias cocos

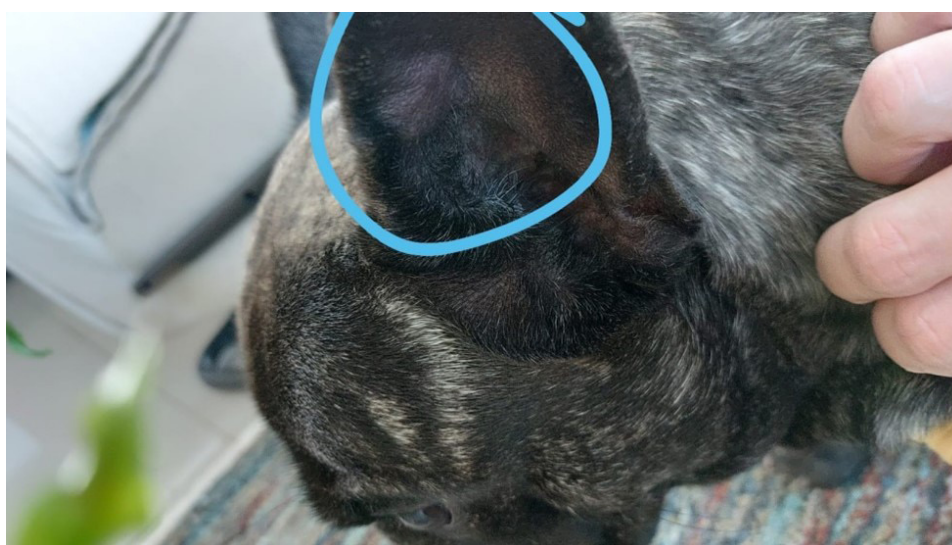
raras e *Malassezia*, em concentração moderada (2-4 por campo). Já na citologia do ouvido direito foram observados debris celulares, bactérias cocos e *Malassezia*, em quantidade reduzida. Assim, optou-se em iniciar uma medicação tópica para tratamento da otite externa fúngica bilateral. Foi receitado medicação a base de clotrimazol, sulfato de gentamicina e velerato de betametasona (Otomax®), aplicando 0,3mL em cada conduto auditivo, 2 vezes ao dia, por 7 dias. Uma semana após o primeiro atendimento, a tutora informou à veterinária que não estava conseguindo medicar o animal, pois este continuava agressivo, sem tolerar manipulação de pinas e ouvido. Neste momento, foi prescrita uma fórmula manipulada calmante para o canino em questão. A medicação prescrita era a base de Gaba (150mg), Equinacea (75mg), PEA (450mg), L-teanina (75mg), Bacopa (52,5mg), dando 1 dose, de 24 em 24 horas, por 20 dias ou até novas recomendações. Aproximadamente três semanas após o início do tratamento, o animal foi levado para revisão (Figura 2). Os responsáveis relataram que o animal havia ficado mais relaxado depois do uso do calmante, sendo possível a aplicação das medicações tópicas prescritas anteriormente. No exame físico, ambos os ouvidos estavam sem secreção e a pina esquerda apresentava-se levemente contraída, sem conteúdo líquido entre os folhetos, indicando assim processo cicatricial do otohematoma (Figura 3). Neste momento, o animal teve alta clínica, tendo sido indicada somente a limpeza semanal do conduto auditivo com solução otológica.

DISCUSSÃO:

O canino relatado apresentou otohematoma secundário a uma otite externa, fato que condiz com Santos (4) e Fossum e Caplan (2), que afirmam a ocorrência de hematomas aurais relacionados a casos de otite externa. O cão do relato é da raça Buldogue Francês e possui orelha de morcego, fato que contradiz com Joyce (8), Teixeira et al. (22), Mikawa et al. (23) e Calzadilla e López (15), que afirmam que a predisposição à otohematomas se dá em cães com orelhas pendentes. Quanto à idade, o animal tinha seis anos de idade, o que corrobora com Joyce (8), Calzadilla e López (15) e Teixeira et al. (22), que relatam a ocorrência de otohematomas em cães adultos e da faixa etária compreendida entre 3 e 7 anos. Foram observadas hiperemia e tumefação da pina afetada, concordando com o que relata Slatter (5), Santos (4), Evangelista et al. (1) e Perry et al. (24), que afirmam que inchaço e vermelhidão, devido à inflamação da orelha, são sinais comuns. O paciente também apresentou desconforto e dor à manipulação, como afirma Fossum e Caplan (2) e Momma et al. (25), que relatam que devido à delicada camada de pele e à ausência de subcutâneo existente na porção óssea do meato acústico, qualquer inflamação existente no local provoca dor ao animal. Durante a consulta clínica, foi levado em consideração o histórico do animal e feita a abordagem clínica necessária como dizem Fossum e Caplan (2), que ressaltam a importância de se deve fazer um exame metucioso do animal e colher informações pertinentes sobre o histórico do animal. Na abordagem diagnóstica, após inspecionar e palpar o hematoma auricular, a médica veterinária realizou um exame de conduto auditivo, por meio de otoscopia. Neste momento, foi observada secreção otológica, que foi posteriormente enviada para análise de citologia. Tal procedimento foi essencial para estabelecer a causa primária do otohematoma. Isto concorda com Angus (26), Harvey, Harri e Delauche (21) e Bichard e Shanding (19) que descrevem a importância de se realizar um exame otoscópico para se determinar a causa primária. O exame citológico da secreção dos ouvidos coincide com Angus (26), que relata que a análise citológica do exsudato auricular é um método de diagnóstico eficiente para se tomar decisões terapêuticas imediatas. O resultado da análise citológica relatou presença de raras bactérias cocos e fungos. Tal fato comprovou o que relatam Harvey, Harri e Delauche (21), que afirmam que bactérias do gênero *Staphylococcus* sp. e fungos do gênero *Malassezia* sp. podem ser achados na citologia. Para

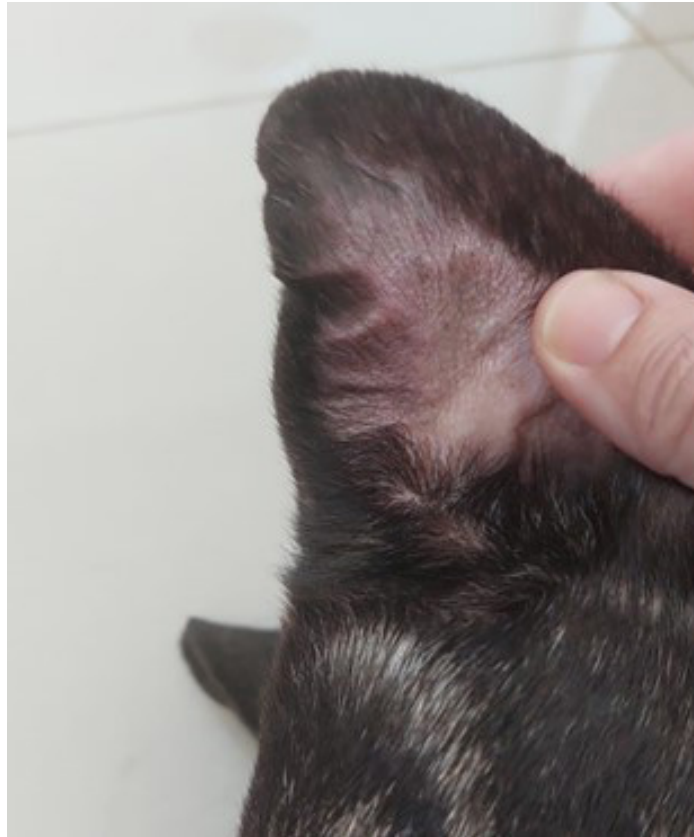tratamento do paciente, optou-se por uma abordagem clínica, a despeito da opção cirúrgica, uma vez que é um procedimento mais simples, menos oneroso e que não envolve risco anestésico. Valle, Kanayma e Nader (11) e Rodrigues et al. (27) afirmam que o tratamento cirúrgico apresenta como desvantagem a necessidade de submeter o animal a exames pré-operatórios e que são procedimentos invasivos e de alto custo. O tratamento clínico também foi método de escolha devido ao tamanho e conformação do hematoma. Autores como Bjorad (6) e Slatter (5) afirmam que, quando o otohematoma é pequeno, o tratamento clínico com o uso de drenagem, é uma opção válida. No paciente em questão não foi feita punção do líquido, porém o quadro teve uma resolução positiva. Os mesmos autores relatam a importância de iniciar o tratamento após o diagnóstico da causa base, evitando assim a cronicidade do quadro, como o caso em questão. No tratamento clínico de escolha, foi utilizada terapia homeopática, por via oral, a base de Arnica, Hamamelis e Bellis perenis. Um protocolo semelhante foi usado nos estudos realizados por Valle, Kanayma e Nader (11), que utilizaram Bellis perenis, Hamamelis virginiana e Rhus toxicodendron (via oral), e por Valle, Brunel e Carvalho (28), que utilizaram Arnica montana, Hamamelis virginiana (via subcutâneo) e Bellis perenis (via oral). O uso da Arnica no caso relatado se justifica uma vez que esta possui ação em traumas agudos onde há dor, inflamação e hemorragia local, ajudando no processo de cicatrização, como afirmam Vannier e Poirier (29) e Marzotto et al. (30). Já a Hamamelis foi utilizada por sua ação hemostática, atuando em hemorragias e inflamações traumáticas, como diz Cairo (31). Já a associação com Bellis perenis foi adotada pela atuação em locais onde há hemorragia, como relatam Vannier e Poirier (29). Além do medicamento homeopático, foi utilizado um produto em gel, por via tópica, a base de dimetilsulfóxido. Essa medicação possui propriedades anti-inflamatórias, proporcionando analgesia e redução do edema local, redução da infecção, como afirmam Rosychuk (3) e Santos et al. (18), que corroboram para o tratamento em questão. Após o tratamento, a pina do animal apresentou uma deformação leve devido ao processo cicatricial, estando em conformidade com Bjorad (6), que declara que a cicatrização pode causar alteração no aspecto anatômico da orelha.

Figura 1 - Orelha esquerda do cão desse relato apresentando tumefação e hiperemia (círculo azul)




Fonte: Arquivo Pessoal; 2022.

Figura 2 - Revisão do paciente, demonstrando resolução do otohematoma



Fonte: Arquivo Pessoal, 2022.

Figura 3 - Vista caudal do paciente, onde pode-se notar orelha esquerda com desvio, resultante de processo cicatricial (círculo azul)



Fonte: Arquivo Pessoal, 2023.

CONSIDERAÇÕES FINAIS:

O canino relatado no estudo possuía otohematoma secundário a uma otite externa. Tal fato reforça a necessidade de se realizar um bom exame clínico para diagnosticar a causa primária. Dessa forma, exames otoscópicos e citológicos são necessários para se fechar um diagnóstico e estabelecer um protocolo de tratamento adequado para cada caso em questão. O tratamento cirúrgico continua sendo o tratamento preferencial dentro da veterinária, porém outros tipos de tratamento podem ser opções viáveis, a fim de não submeter os pacientes a processos invasivos e custosos sem prévia necessidade, dependendo do grau de formação do otohematoma. O tratamento clínico com uso de medicamentos homeopáticos em associação com gel anti-inflamatório apresentou resultado satisfatório em poucas semanas. Ao final do tratamento, houve resolução de todo o hematoma auricular com retração cicatricial mínima de orelha. Tal retração é uma consequência comum a diversas outras abordagens terapêuticas, não comprometendo a estética do paciente. Assim, conclui-se que o tratamento clínico, especialmente em casos agudos de otohematoma, é uma excelente opção de terapêutica, resguardando o animal de um risco anestesiológico.

ABSTRACT

Otohematoma is a condition commonly diagnosed in dogs and has become common in the medical routine of small animals. It is characterized by the accumulation of blood between the skin and the cartilage in the ear. This usually occurs due to injury, inflammation or trauma, such as scratching the ears. It is usually related to primary cases of otitis. Diagnosis involves a history and a thorough physical examination, as well as cytological and otoscopic examinations to identify the cause. Surgical treatment is the most common, consisting of draining the liquid and applying sutures, seeking to keep the skin fixed to the cartilage, to prevent recurrence. The objective of this work is to report the case of a male French Bulldog, 6 years old, who presented swelling of the left ear and pain in the cephalic region. This animal was diagnosed with otohematoma secondary to otitis externa. A clinical approach was carried out based on homeopathic medicines with Arnica, Hamamelis and Bellis perenis, in addition to the association of a gel product based on dimethyl sulfoxide to resolve the auricular hematoma. The dog responded well to the therapy adopted, with the condition resolving. Thus, clinical drug treatment becomes an appropriate option in many cases. It is worth noting that early diagnosis prevents the condition from progressing, which could lead to permanent deformation of the ear.

Keywords: Aural Haematoma. Homeopathy. Dog.

REFERÊNCIAS:

- Evangelista LSM, Carvalho NT, Branco MAC, Lopes, RRFB, Neto JA, Quessada AM. Estudo retrospectivo do otohematoma em cães atendidos em um hospital veterinário universitário. *Acta Veterinaria Brasilica*, Piauí, 2012; 6(1): 48-51.
- Fossum TW, Caplan R. Cirurgia do ouvido. In: Fossum TW, Dewey, CW., Horn, CV, Johnson AL, Macphail CM, Radlinsky MG, Schulz KS, Wilard MD. *Cirurgia de pequenos animais*. 4ªed. Rio de Janeiro: Elsevier, 2014. Cap. 18, P. 325-353.
- Rosychuk RAW. Management of otitis externa. *Vet. clinics of north America: small animal practice*, Colorado, 1994; 24(5): 921-952.

- Santos SIR. Otophematoma canino: epidemiologia e terapêutica, Lisboa, Portugal 89f. Dissertação [Mestrado em Medicina Veterinária] – Universidade Técnica de Lisboa; 2008.
- Slatter D. Manual de cirurgia de pequenos animais. 3aed. São Paulo: Manole, 2007. 2806 p.
- Bojrad MJ. Técnicas atuais em cirurgia de pequenos animais. 3aed. São Paulo: Roca, 2005. 920 p.
- Colville T, Bassart JM. Anatomia e fisiologia clínica para medicina veterinária. 2aed. Rio de Janeiro: Elsevier, 2010. 568 p.
- Joyce J. Canine aural haematoma. *Waltham focus*. 2000; 10(4): 4-9.
- Galera PD. Apostila de técnica cirúrgica. Brasília: Universidade de Brasília, 2005. 151 p.
- Lanz OI, Wood BC. Surgery of the ear and pinna. *The veterinary clinics of small animal practice*. Virginia, 2004; 34(2): 567 – 599.
- Valle ACV, Kanayama CY, Nader TT. Tratamento homeopático de otophematoma em cão: relato de caso. *Revista Unimar Ciências*, São Paulo, 2015; 24(1-2): p. 21-27.
- Pachaly JR, Quessada AM, Belettini ST, Borges TB, Sala PL, Tramontin RS, Souza MVF, Pachaly EMV. Corticoterapia intralesional no tratamento de otophematoma em cães. *Acta Scientiae Veterinarie*, Paraná, 2021; 49(1785): 2-4.
- Lee SY, Han AS, Park MH, Kim YH. Clinical implications of intralesional steroid injections in the management of otophematoma. *The laryngoscope*, . 2019; 129(2): 459-465.
- Rai S, Shetty D. Aspiration and steroid injection-an effective approach for auricular seroma. *Iranian Journal of Otorhinlaryngology*, Mangalore city, 2019; 31(106): 267-271.
- Calzadilla CA, López JE. Tratamiento médico del hematoma auricular canino: resolución de 20 casos clínicos. *Providesa*. 2001; 23(1).
- Demarque D. Homeopatia: medicina de base experimental. 1aed. Rio de Janeiro: Olímpica, 1973.
- Rebollo RA. Ciência e metafísica na homeopatia de Sammmuel Hahnemann. *Interface comunicação saúde educação*, São Paulo, 2008; 13(30): 229-33
- Santos IFC, Rahal SC, Brandão CVS, Ferreira GM, Júnior JSS, Silva BMS, *et al*. Avaliação do efeito anti-inflamatório do dimetilsulfóxido em cadelas diagnosticadas com neoplasia mamária e submetidas à mastectomia unilateral. *Pubvet*, São Paulo, 2020; 14 (11):1-11.
- Birchard SJ, Sherding RG. Manual saunders. Clínica de pequenos animais. 3aed. São Paulo: Roca, 2008. 461-471 p.
- Hedlund CS, Merchant SR, Taboada J, Mortellaro CM, White RAS. *Clinical atlas of ear, nose and throat diseases in small animals: the case-based approach*. 1aed. Germany: Schutersche, 2003. 105-125 p.
- Harvey RG, Harati J, Delauche AJ. Doenças do ouvido em cães e gatos. 1aed. Rio de Janeiro: Revinter, 2005. P. 196-272.
- Teixeira CR, Lima ISA, Rahal SC, Leite CAL, Ranzani JJT, Brandão CVS. Estudo epidemiológico do otophematoma canino. *Revista brasileira de ciências veterinárias*, 2002; 9(1): 172 -174.
- Mikawa K, Itoh T, Ishikawa K, Kushima K, Uchida K, Shii H. Treatments of and their prognosis in 59 aural hematoma cases of dogs. *Japanese journal of veterinary anesthesia and surgery*, Miyazaki, 2005; 36(4): 93-96.

Perry IR, Bernard M, Rebecca K, Timothy AR. Epidemiological study of dogs with otitis externa in cape breton, nova scotia. *The canadian veterinary journal*, 2017; 58(2): 168-174.

Momma MYM, Benevenuto JL, Magro AL, Mongrue ACB, Carrasco AOT, Seki MC. Classificação das causas de otite externa em cães atendidos junto a clínica escola veterinária – cevet do departamento de medicina veterinária da unicentro, no período de agosto de 2011 à junho de 2013. In: semana de iniciação científica, 2014. Guarapuava, PR: Unicentro, 2014. p. 1-4.

Angus JC. Otic cytology in health and disease. *The veterinary clinics of small animal practice*. Illinois, EUA, 2004; 34(2): 411-424.

Rodrigues NM, Quessad AM, Silva FL, Silva EMCE, Neto JMC, Lima WC. Epidemiologia e risco anestésico de cães portadores de otomatomia. *Acta scientiae veterinariae*, 2016; 44(1354): 1-6, 2016.

Valle ACV, Brunel HSS, Carvalho AC. Treatment of aural hematoma in a dog (*canis familiaris*) by homeopathy: case report. *Pubvet, São Paulo*, 2020; 14(9): 1-5.

Vannier I, Poirier J. *Tratado de matéria médica homeopática*. 9ªed. São Paulo: Andrei, 1987. 446 p.

Marzotto M, Bonafini C, Oliosio D, Baruzzio A, Bettinetti I, Leva F, Galbiati E, Bellavite P. Arnica montana stimulates extracellular matrix gene expression in a macrophage cell line differentiated to wound-healing phenotype, *Plos One*, 2016, 11(11): 1-25.

Cairo N. *Guia de medicina homeopática*. 21ªed. São Paulo: Andrei, 1991. 1058 p.

TRATAMENTO DA ESTENOSE DE NARINA E DO PROLONGAMENTO DE PALATO MOLE NA SÍNDROME BRAQUICEFÁLICA EM CÃO (*Canis familiaris*) UTILIZANDO LASER DE CO₂ – RELATO DE CASO

Gabriela Moura de Lima¹; Sírja Jorge da Fonseca²; Denise de M. Bobány²; Fernando Luis Fernandes Mendes²; Juan Benito Campos Diz Atam²

RESUMO

A Síndrome Braquicefálica é o conjunto de alterações anatômicas e fisiológicas que dificultam a passagem de ar nas vias aéreas nos cães de focinho curto. Esses animais têm alterações primárias como estenose de narinas e prolongamento do palato mole, que podem levar às alterações secundárias ao decorrer do tempo. Como sinais clínicos dessa síndrome, pode-se citar ronco acordado e durante o sono, tosse, engasgos, intolerância ao exercício físico, disfagia, espirro reverso, dispneia e cianose. Essas alterações provenientes da síndrome braquicefálica são progressivas e degenerativas. Objetiva-se com esse trabalho relatar um caso de rinoplastia e estafilectomia com laser de Co₂ para tratamento cirúrgico de um cão da raça bulldog francês, portador da síndrome braquicefálica. Do qual se obteve êxito, acarretando melhora da qualidade de vida do animal.

Palavras-chave: Braquicefália. Rinoplastia. Estafilectomia. Bulldog francês.

INTRODUÇÃO:

A recente expansão da popularidade das raças braquicefálicas gerada pela busca crescente dos tutores por um animal de companhia com características visuais próprias dessas raças de focinhos curtos, gerou um “Boom” na reprodução para a comercialização desses animais. A seleção de cães com o formato do crânio mais achatado leva a uma aparência infantilizada do animal, garantindo, assim, maior aceitação dos tutores. Porém, torna-se um fator de risco para a ocorrência da síndrome respiratória do cão braquicefálico. Derivado do latim, o termo braquicéfalo significa braqui = curto e céfalo = cabeça, portanto cães de cabeça curta. A síndrome braquicefálica (SB), consiste em uma variedade de anormalidades anatômicas comumente encontradas em cães portadores da síndrome braquicefálica, como Bulldogs Ingleses e Franceses, Shih Tzu, Pugs, Boxers e Pequineses. Essas anormalidades incluem narinas estenóticas em cerca da metade das raças braquicefálicas e palato mole alongado na maioria dessas raças, com diferentes graus, além disso, há eversão dos sacos laríngeos, colapso de laringe e em algumas raças braquicefálicas, hipoplasia de traqueia (1). Dentre os sinais clínicos observados em função da fisiopatologia da doença, estão: estridor, cianose, estertor, ronco, dispneia, intolerância ao calor e ao exercício, intermação e edema pulmonar são comumente encontrados (2). De forma geral, a identificação dessa doença obstrutiva se baseia no relato dos tutores, no exame clínico e em exames complementares de imagem e hematologia. O tratamento de eleição para SB é cirúrgico e apresenta prognóstico favorável. Os resultados obtidos na maioria dos casos com os procedimentos cirúrgicos estão entre bom e excelente, já as taxas de mortalidade são uma minoria. A SB leva a um potencial deletério expressivo para a qualidade de vida dos animais e, muitas das vezes, elevado risco do animal vir à óbito. Dessa forma, tendo em vista o impacto negativo que a síndrome braquicefálica acarreta as vidas dos cães e gatos portadores desta, o presente trabalho justifica-se por acrescentar

1 Discente em Medicina Veterinária do UNIFESO – mouramgabb@gmail.com

2 Docente do curso de Medicina Veterinária do UNIFESO – siriajorge@unifeso.edu.br; denisebobany@unifeso.edu.br; juanatom@unifeso.edu.br

informações bibliográficas e relatar uma técnica cirúrgica atual para seu tratamento, que é exclusivamente cirúrgico. O presente trabalho tem como objetivo relatar um caso de um cão da raça Bulldog Frances, com idade de 1 ano e 6 meses, com diagnóstico de Síndrome das vias aéreas braquicefálicas, submetido a um tratamento cirúrgico sob a técnica de estaflectomia e rinoplastia com Laser de CO₂.

RELATO DE CASO:

Foi atendida na clínica veterinária, uma cadela da raça bulldog frances, fêmea, de 1 ano e 6 meses de idade, pesando 12,200 kg. Durante a anamnese, a tutora relatou que o animal apresentava tosse, dificuldade respiratória, respiração ruidosa, ronco, engasgo, intolerância ao exercício e ao calor. O animal não apresentava outras enfermidades e seu calendário vacinal estava atualizado. Ao exame clínico foi observado estenose das narinas (figura 1), dispneia inspiratória e estertor respiratório. As ausculta cardíacas e pulmonares não demonstraram alterações dignas de notas. Quanto à ausculta laríngea, esta apresentava um ronco proeminente. Na inspeção da cavidade oral observou-se o palato mole se sobrepor à epiglote em aproximadamente 3 a 4 cm (figura 2), também foi observado inflamação da mucosa oral. A partir dos sinais clínicos, do exame físico e da inspeção da cavidade oral, o médico veterinário diagnosticou a síndrome braquicefálica e sugeriu a tutora o tratamento cirúrgico para correção da estenose de narina e do prolongamento de palato mole. Foi realizada a coleta de sangue para confecção de exame de hemograma completo e bioquímica sérica, como protocolo de risco cirúrgico. Os resultados dos exames não apresentaram alterações significativas. No dia 23 de fevereiro de 2023 foi realizado o procedimento cirúrgico com o paciente em jejum sólido de 8 horas e hídrico de 4 horas. No pré-operatório foram aferidos os parâmetros fisiológicos, como, temperatura, frequência cardíaca e respiratória, os mesmos não se apresentavam alterados. Antes de iniciar a MPA (medicação pré-anestésica), foi fornecido a paciente pré-oxigenação por cerca de 10 minutos. O protocolo pré-anestésico consistiu em sedativo Cloridrato de Dexmedetomidina (1 µg/kg) e analgésico Metadona (0,1 mg/kg), ambos por via endovenosa. Na indução anestésica foram administrados por via endovenosa anestésico Propofol (2 mg/kg), para a analgesia no transoperatório foram utilizados por via endovenosa opioide Remifentanil (12 µg/kg/h), anestésicos Cetamina (1,2 mg/kg/h) e Dexmedetomidina (1 µg/kg/h). A intubação foi feita com tubo orotraqueal 6,0 mm. A manutenção anestésica foi feita com anestésico inalatório Sevoflurano, em vaporizador universal e oxigênio a 100%. No transoperatório foram administrados por via endovenosa glicocorticoide Dexametasona (0,5 mg/kg) e analgésico Dipirona (25 mg/kg). No fim do procedimento, sedativo e tranquilizante Acepromazina (0,01 mg/kg) por via endovenosa, antibiótico Amoxicilina triidratada (20 mg/kg) por via subcutânea e Metadona (0,2 mg/kg) por via intra-muscular após despertar. Durante o procedimento anestésico a paciente recebeu fluido terapia por via endovenosa para manter a hidratação e a perfusão. Foi feita também a monitorização da pressão arterial, frequência cardíaca e a saturação de oxigênio durante toda a cirurgia. A paciente permaneceu estável e sem intercorrências durante todo o procedimento cirúrgico. Despertou da anestesia sem demonstrar sinais de dor ou desconforto. Já sob efeito da medicação pré-anestésica, a paciente foi posicionada em decúbito esternal, com a maxila suspensa por ataduras posicionadas atrás dos dentes caninos e ancoradas no suporte de soro, de modo que ficasse acima do nível da mesa cirúrgica. Após isso, a paciente foi então foi entubada e mantida em anestesia inalatória em circuito fechado. O procedimento de estaflectomia iniciou com a tração da língua e o afastamento de sua base em relação a faringe com a ajuda de um laringoscópio para que fosse possível avaliar a quantidade de tecido do palato mole a ser removido, a referência foi o ponto médio das tonsilas. Foi então feitas suturas de ancoragem nas bodas esquerda e direita do palato, e a marcação a laser do local a ser realizada a palatotomia (figura 3). Em seguida houve a ressecção da área demarcada com a utilização do laser de CO₂ (figura 4). A potência do laser foi de 4 W em modo contínuo. Não houve sangramento, edema,

tampouco a necessidade de realização de pontos de sutura. O procedimento levou em média 5 minutos. Para a rinoplastia foi utilizado pinça hemostática para segurar a porção da cartilagem nasal dorsal. Para a correção das narinas estenóticas foi utilizada a técnica de rinoplastia com laser de CO2 na potência de 3,5 W em modo contínuo. A linha de corte teve início no topo superior da asa da narina direita e se encerrou no ponto mais ventral, em seguida, o corte foi feito em profundidade, removendo a asa alar (figura 5). Após o procedimento foi colocado uma camada de pomada a base de Gentamicina 0,5 g, Sulfanilamida 5,0 g, Sulfadiazina 5,0 g, Ureia 5,0 g, Palmitato de vitamina A 120.000 UI sobre as narinas para auxiliar na cicatrização. O procedimento levou em média 5 minutos. No pós-cirúrgico a paciente permaneceu na internação para observação, recebendo alta no dia seguinte. Foram receitados: anti-inflamatório prednisolona 0,5 mg/kg, a cada 12 horas durante 3 dias, analgésico dipirona gotas, 25mg/kg a cada 12 horas durante 5 dias e pomada a base de gentamicina 0,5 g, sulfanilamida 5,0 g, sulfadiazina 5,0 g, ureia 5,0 g, palmitato de vitamina A 120.000 UI para se aplicada uma camada fina nas duas narinas 5 vezes por dia até a total cicatrização. Foi aconselhado alimentação pastosa durante os primeiros 5 dias e retorno em 14 dias para revisão. Após os 14 dias, a paciente voltou para avaliação pós-operatória (figura 6). A paciente se encontrava bem, com a respiração menos ruidosa. As narinas e o palato mole não se apresentavam edemaciados e nem inflamados, demonstrando uma boa cicatrização. Segundo a tutora o animal consegue agora caminhar por mais tempo ao ar livre sem se sentir tão ofegante, entretanto, ainda apresenta roncos.

DISCUSSÃO:

O presente estudo relatou o caso de um cão da raça bulldog francês, diagnosticada como portadora da síndrome braquicefálica, o que vai de acordo com o descrito por Macphail (3) que cita o Bulldog Frances como uma das raças predispostas. De acordo com a tutora, a paciente apresentava alguns sinais característicos, como tosse, engasgo, dificuldade respiratória, ronco, intolerância ao exercício e ao calor. Concordando com o que diz Dupré e Heidenreich (4), Emmerson (5), Packer e Tivers (6), que afirmam serem estes os sinais mais frequentes no momento da consulta de cães que apresentam a síndrome braquicefálica. Durante o exame físico da paciente do atual relato, foram constatadas anomalias anatômicas como o prolongamento do palato mole e a estenose de narinas, sendo estas descritas por Pereira e Yamato (7) como de maior ocorrência em animais portadores da síndrome braquicefálica. No presente relato o diagnóstico foi realizado apenas com base no histórico e exame físico, concordando com Pereira e Yamato (7) que afirmam que na maioria dos casos somente a anamnese e um detalhado exame físico são suficientes para confirmar definitivamente as principais alterações da síndrome braquicefálica. Tendo em vista o incômodo da tutora e as dificuldades que a paciente vinha apresentando, após o diagnóstico, a tutora foi esclarecida sobre os tratamentos para a síndrome braquicefálica, dos quais podem ser clínicos ou cirúrgicos. Optou-se pelo tratamento cirúrgico para a correção da estenose de narinas e prolongamento do palato mole, concordando com Elkins (8) e Oechtering (1) os quais relatam que a correção cirúrgica de cães com problemas decorrentes da síndrome braquicefálica é o método mais eficaz de tratamento, pois só por ela é feita a desobstrução da passagem de ar. O animal estava com 1 ano e 6 meses de idade quando passou pelo tratamento cirúrgico de estaflectomia e rinoplastia. Discordando de Macphail (3), ao descrever que a correção das narinas estenóticas deve ser realizada assim que o animal tenha idade suficiente para ser anestesiado com segurança e que os tecidos nasais estejam maduros o suficiente para manter as suturas, sendo a idade ideal entre três e quatro meses, e concordando ao realizar a estaflectomia antes que as cartilagens laríngeas se degenerem e venham ao colapso, ou seja, até 24 meses de idade, segundo o autor. No caso apresentado não foi realizado exame de imagem pré-cirúrgico por opção do tutor, porém de acordo com Dupré e Heidenreich (4), as radiografias cervical e torácica são importantes na avaliação da

obstrução das vias aéreas. Também sendo afirmado por Mendes Junior (9), o exame de radiografia auxilia no diagnóstico de alterações anatômicas como prolongamento do palato mole e hipoplasia de traqueia, assim como alterações secundárias como broncopatias. Foi sugerido jejum alimentar de 8 horas, e hídrico de 4 horas, discordando com o que descreve Dowling e Gibsin (10), recomendado que seja feito o jejum alimentar de 12 horas e hídrico de duas horas, sendo que braquicefálicos possuem maior propensão a regurgitação se possuírem edema de epiglote. Antes de ser aplicada a medicação pré-anestésica a paciente recebeu pré-oxigenação durante cerca de 10 minutos, como é preconizado por Pereira e Yamato (7) que relatam fazer-se necessário em animais braquicefálicos uma pré-oxigenação de 10 a 15 minutos, devido ao excesso de tecido do palato mole e ao fato de que a maioria dos medicamentos possui um efeito depressor da função respiratória. Após os procedimentos cirúrgicos, a paciente permaneceu na clínica em observação por 24 horas, o que vai de acordo com Lodato e Hedlund (11) que mencionam que o recomendado é que fique em observação por um período de 24 a 48 horas, pois podem surgir alterações como hipertermia, risco de aspiração e edema. Passado o período de observação, o animal recebeu alta com o prognóstico bom, confirmando o que é dito em literatura por Leal et al. (12), em seus estudos, que em animais até dois anos de idade o prognóstico é considerado bom, com melhora dos sinais clínicos logo após a cirurgia, já em animais mais velhos é reservado. Após 14 dias a paciente retornou para avaliação pós cirúrgica. A paciente se apresentava bem e segundo a tutora o animal não se cansava tão rapidamente a qualquer esforço físico como antes, seu ronco diminuiu, porém não cessou por completo, e agora suporta com menos desconforto respiratório caminhadas ao ar livre ou brincadeiras. Concordando com Lodato e Hedlund (11), ao afirmar que a correção cirúrgica não é um procedimento curativo, porém, este auxilia na redução da severidade da clínica do paciente, retardando a progressão da doença e as alterações secundárias, através da melhoria da oxigenação, redução do esforço respiratório, contribuindo assim positivamente para a qualidade de vida do paciente.

Figura 1 – Ao exame clínico foi observada a estenose das narinas

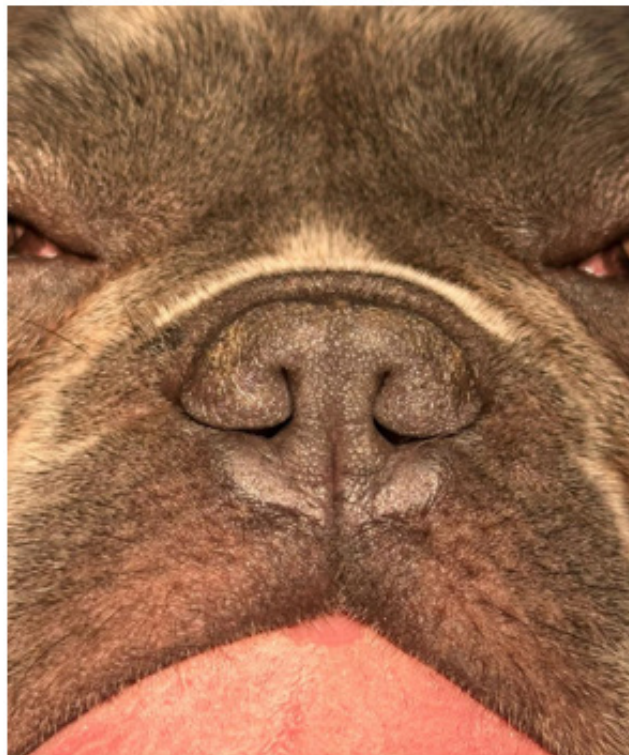

Figura 2 – Pelo exame de laringoscopia observou-se o prolongamento do palato

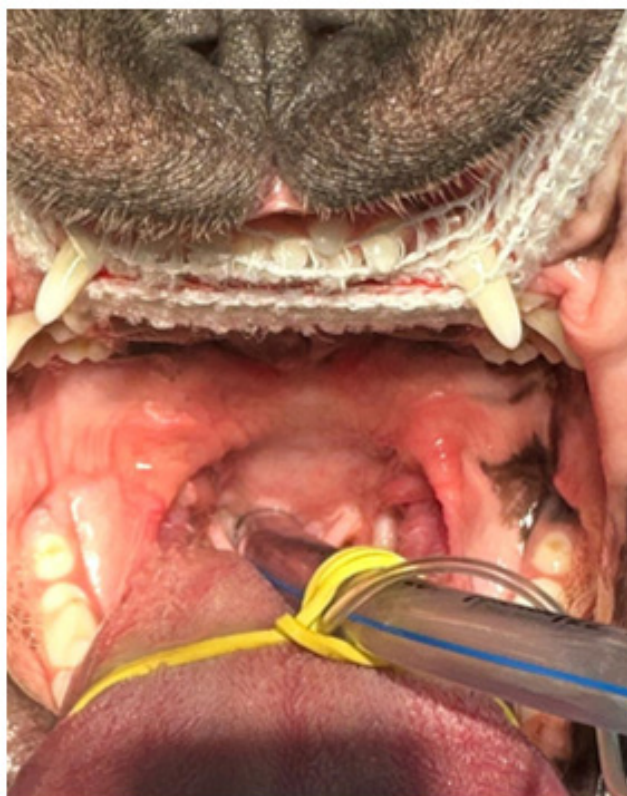

Figura 3 - Marcação a laser do palato mole para delimitar local de incisão

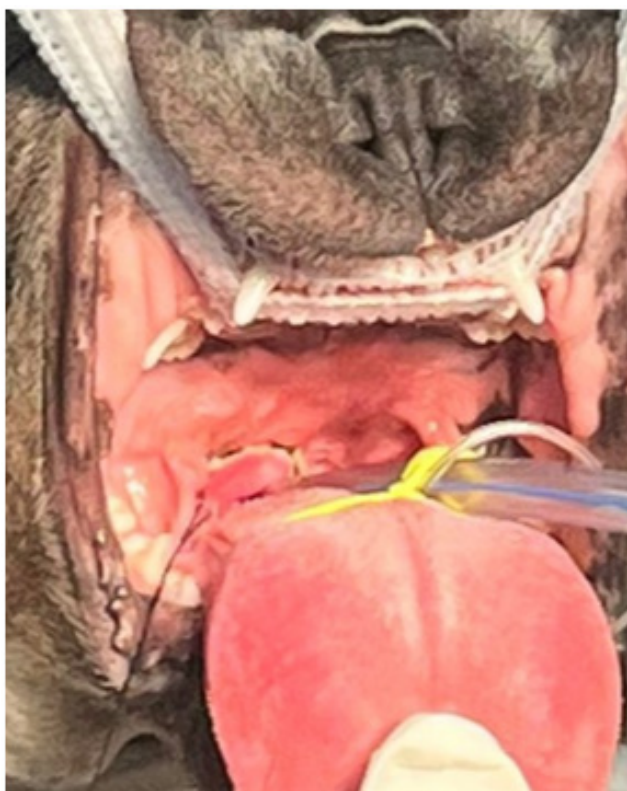

Figura 4 - Local após retirada do excesso caudal do palato mole

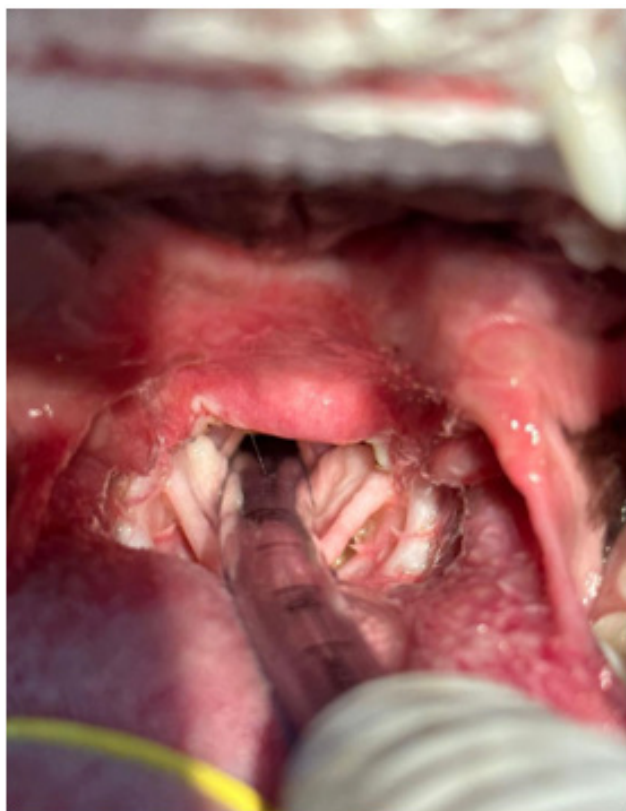

Figura 5 - Com auxílio de uma pinça de Brown Adson, asa alar da narina

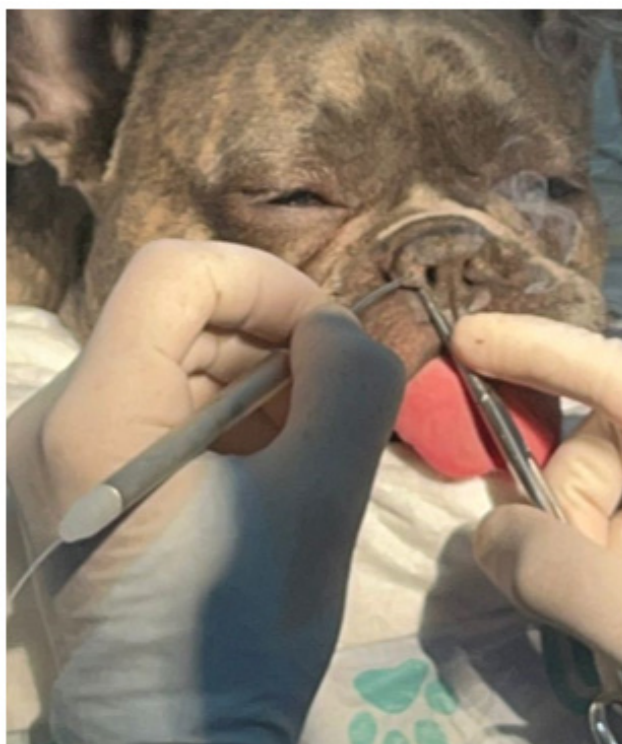
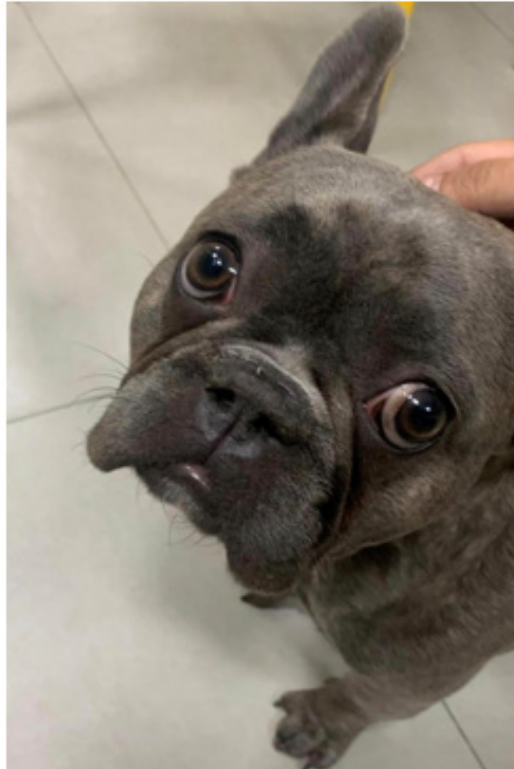

Figura 6 – Revisão após 14 dias dos procedimentos cirúrgicos



CONSIDERAÇÕES FINAIS:

Diante do presente relato considera-se que: Devido a gravidade dos sintomas apresentados pelos cães portadores da síndrome braquicefálica, seu diagnóstico precoce é fundamental para as alterações primárias não evoluírem para alterações secundárias. A intervenção cirúrgica, corrige as principais alterações anatômicas primárias, como a estenose de narinas e o prolongamento do palato. O uso de laser de CO₂ para execução das duas técnicas realizadas, mostrou-se uma boa opção, tendo em vista, o curto tempo de procedimento cirúrgico, a ausência de hemorragias trans-operatórias e a recuperação pós-operatória livre de complicações, benefícios estes que garantiram a maior segurança ao paciente. Sendo assim, a conscientização dos tutores pelos médicos veterinários sobre a síndrome braquicefálica, juntamente com seus tratamentos se mostra essencial para a melhoria na qualidade de vida dos animais acometidos por tal síndrome.

ABSTRACT

Brachycephalic Syndrome is the set of anatomical and physiological alterations that make it difficult for air to pass through the airways in short nosed dogs. These animals have primary changes such as stenosis of the nostrils and prolongation of the soft palate, which can lead to secondary changes over time. Clinical signs of the syndrome include snoring while awake and during sleep, coughing, choking, exercise intolerance, dysphagia, reverse sneezing, dyspnea and cyanosis. These changes from brachycephalic syndrome are progressive and degenerative. The objective of this work is to report a case of rhinoplasty and staphylectomy with CO₂ laser for the surgical treatment of a French Bulldog with brachycephalic syndrome, which was successful, leading to an improvement in the animal's quality of life.

Keywords: Brachycephalic Syndrome. CO₂. Surgery.

AGRADECIMENTOS:

Ao Centro Universitário Serra dos Órgãos – Unifeso, pela oportunidade de um estudo de qualidade e a todos que, direta ou indiretamente, colaboraram para a realização deste trabalho.

REFERÊNCIAS:

- Oechtering G. Síndrome braquicefálica – novas informações sobre uma antiga doença congênita. [acesso 24 out 2023]. Disponível:http://www.ivis.org/journals/vetfocus/20_2/pt/1.pdf.
- Fossum TW. Cirurgia de pequenos animais. 4ªed. Rio de Janeiro: Guanabara Koogan, 2014.
- Macphail CM. Cirurgia do Sistema Respiratório Superior. In: Fossum TW. Cirurgia de Pequenos Animais. 4ªed. Rio de Janeiro: Elsevier, 2014. P. 906-923.
- Dupré G, Heidenreich D. Brachycephalic syndrome. The Veterinary Clinics of North America. Small Animal Practice, 2016; 46(4): 691–707.
- Emmerson T. Brachycephalic obstructive airway syndrome: a growing problem. Journal of Small Animal Practice, 2014; 55(11): 543–544.
- Packer RM, Tivers M. Strategies for the management and prevention of conformation-related respiratory disorders in brachycephalic dogs. Veterinary Medicine: Research and Reports, 2015; 6(1): 219.
- Pereira L, Yamato RJ. Síndrome dos Braquicefálicos. In: Jericó MM, Neto JPA, Kogika MM. Tratado de Medicina Interna de Cães e Gatos. Rio de Janeiro: Roca, 2015. P. 1685-1699.
- Elkins AD. Soft palate resection in brachycephalic dogs. Veterinary Forum, 2005; 22(7).
- Mendes Junior AF, Vaz KF, Tanaka BMBS, Araújo JM, Mothé GB, Soares AMB, Almosny NRP. Aspectos anatômicos e clínicos da síndrome braquicefálica: revisão da literatura. Research, Society and Development, 2021; 10(3): e269101321221.
- Downing F, Gibson S. Anaesthesia of brachycephalic dogs. The Journal of small animal practice, 2018; 59(12): 725–733.
- Lodato DL, Hedlund CS. Brachycephalic airway syndrome: management. Compend Contin Educ Vet, 2012; 34(8): E4.
- Leal LM, Mora AG, Costa PB, Machado MRF, Moraes PC, Dias LGGG. Medvep - Revista Científica de Medicina Veterinária - Pequenos Animais e Animais de Estimação. 2016; 14(44): 22-28.

TUMOR OVARIANO COM METÁSTASE ESPLÊNICA EM CADELA (*Canis familiaris*) – RELATO DE CASO

Estefany de Araújo Camilo¹; Siria da Fonseca Jorge²;
Maria Eduarda Monteiro Silva²; Carolina Seabra da Costa³

RESUMO

As neoplasias são essencialmente um crescimento descontrolado de células que perdem sua regulação homeostática, podendo ser classificadas como benignas, caracterizadas por estabilidade, ou malignas, que são invasivas e podem se espalhar. Os tumores ovarianos são raros e estão frequentemente associados a desequilíbrios hormonais, como uma estimulação crônica pelo estrogênio. Esse desequilíbrio hormonal pode levar a alterações nas mamas, no útero e nos ovários. As neoplasias ovarianas em cadelas, quando ocorrem, podem apresentar metástases, com células cancerígenas se deslocando de sua origem primária para órgãos secundários, como pâncreas, fígado, rins, glândulas adrenais, baço, útero e trato gastrointestinal. O presente trabalho tem como objetivo relatar um caso de tumor ovariano, do tipo, tumor das células da granulosa, de aproximadamente 9cm de diâmetro, com metástase no baço e associado a piometra rompida em cadela. Assim como relatar os sinais clínicos, medidas diagnósticas e tratamento cirúrgico estabelecido, confrontando com a literatura existente e acrescentando à escassa literatura um caso raro e de terapêutica bem-sucedida.

Palavras-chave: Neoplasia Ovariana. Metástase esplênica. Cão.

INTRODUÇÃO:

A área da oncologia na veterinária cresce a cada dia, devido ao grande número de neoplasias em animais domésticos, ao envelhecimento desses animais e muitas das vezes a falta de castração precoce. A proliferação excessiva de células sem controle homeostático do corpo é chamada de neoplasia, o processo que ocorre quando essas células perdem o controle de processo mitótico, eventualmente formando aglomerados anormais e continuando a proliferar mesmo quando o estímulo é removido (1). As neoplasias são classificadas como benignas ou malignas, sendo que as benignas classificadas como neoplasias estáveis, que não possuem características metastáticas, e as malignas consideradas invasivas com tendência a formação metástases (2). Na espécie canina, o tumor mais comum é o tumor de mama. As neoplasias mamárias representam grande parte de todos os tumores em fêmeas dessa espécie. Em fêmeas não castradas, podem ocorrer além dos tumores mamários os tumores ovarianos e uterinos (3). A desregulação hormonal em cadelas não castradas, muitas vezes está associada a estimulação crônica por estrogênio, que pode levar ao desenvolvimento de neoplasias de fundo hormonais. Como resultado desta desregulação hormonal, algumas cadelas desenvolvem alterações mamárias, uterinas e ovarianas (4). As neoplasias ovarianas são incomuns em cadelas (5). A ocorrência de neoplasias ovarianas normalmente tem origem epitelial, como por exemplo, os adenomas, adenocarcinomas, carcinomas papilares e cistoadenomas papilares, além do tumor da célula da granulosa que se origina nos cordões sexuais, é rara a ocorrência de metástase desses tumores, e quando ocorre é por extensão, atingindo pâncreas, rins, fígado, adrenais, baço, útero e trato gastrintestinal (6). A metástase acontece quando as células cancerígenas deixam o local primário

1 Discente em Medicina Veterinária do UNIFESO – estefanyaraujo3344@gmail.com

2 Docente em Medicina Veterinária do UNIFESO – siriavet@unifeso.edu.br; mariaeduardadasilva@unifeso.edu.br

3 Mestranda do programa de pós-graduação em clínica e reprodução animal da UFF- carolinaseabra@outlook.com

de desenvolvimento do tumor e colonizam locais secundários longe de onde começaram. Para atingir outros órgãos, as vias mais comuns utilizadas pelas células cancerígenas são a linfática, sanguíneas e por expansão para órgãos próximos (7). A baixa incidência de tumores ovarianos em cadelas, principalmente associados a metástases e com piometra rompida concomitantemente, assim como a necessidade de um diagnóstico preciso e tratamento rápido, justificam a realização desse estudo. O objetivo deste trabalho é relatar um caso de tumor ovariano (Tumor de células da granulosa) com metástase esplênica e piometra rompida associada, em cadela Bulldog inglês de 11 anos de idade.

RELATO DE CASO:

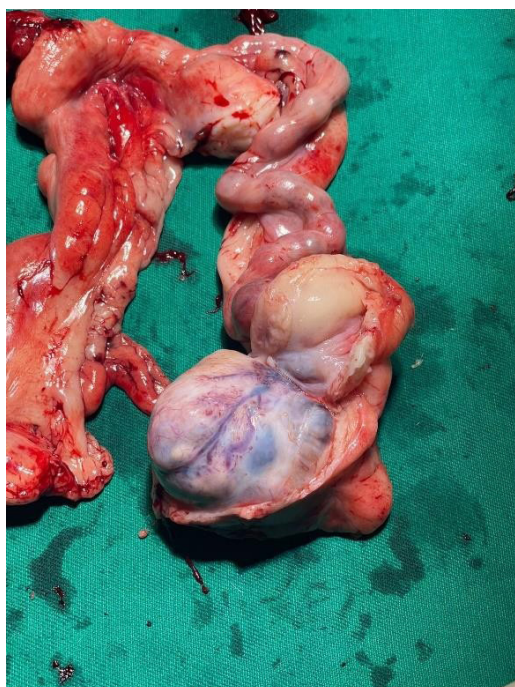Este trabalho é um Relato de Caso que dispensa a aprovação do CEUA, de acordo com o deliberado na contextualização do anexo da Resolução Normativa nº22(25/06/2015) do CONCEA. No dia 19 de outubro de 2022, um canino, fêmea, da raça Bulldog Inglês, 11 anos de idade, pesando 17kg, foi atendido, na Clínica escola de Medicina Veterinária da UNIFESO com o histórico de secreção vaginal, dor abdominal, inapetência, prostração e abdome distendido. No exame físico foi observada a presença de secreção vaginal purulenta e fétida em grande quantidade, vulva aumentada de tamanho, mucosas hipocoradas, desidratação (através do teste de turgor cutâneo), aumento do tempo de preenchimento capilar, abdome distendido, dor a palpação abdominal, temperatura corpórea de 39°C e na ausculta cardiológica observou-se presença de arritmia e sopro cardíaco. Após exame físico, foram solicitados exame complementares de ultrassonografia abdominal e exame de sangue (Hemograma). Na ultrassonografia observou-se a presença de massa em corpo de baço, medindo aproximadamente 6cm de diâmetro, heterogênea e com presença de vascularização. Na bexiga observou-se parede espessa medindo cerca de 3cm. Evidenciou-se massa em área cavitária caudal ao rim direito. Coleção líquida em topografia de ovário esquerdo. No hemograma observou-se anemia normocítica normocrômica arregenerativa, leucocitose com desvio a esquerda leve e neutrofilia absoluta. Após diagnóstico de piometra associado a massa neoplásica de origem desconhecida o paciente foi encaminhado para laparotomia exploratória. O animal recebeu a classificação como ASA 4 durante a avaliação pré-anestésica, devido a fatores externos como idade e internos como a própria neoplasia com metástase e ausculta que apresentou sopro. Como medicação pré-anestésica administrou-se um fármaco opioide, petidina 3mg/kg por via intramuscular. Após a pré-medicação, a paciente foi colocada em cima da mesa de cirurgia, para pré-oxigenação através da máscara de oxigênio, por aproximadamente 10 minutos e foi também realizado o acesso venoso com catéter intravenoso 22G. Em ato contínuo a pré-oxigenação, realizou-se a indução anestésica com Midazolam 0,3 mg/kg em conjunto com Propofol 2,5 mg/kg por via intravenosa. Alternou-se o midazolam com propofol no momento da indução. Seguiu-se então com a intubação com o tubo endotraqueal nº 7,0. A manutenção anestésica foi realizada com Isoflurano, em sistema semi-fechado, com vaporizador universal e oxigênio 100%. Ao longo de todo o trans-anestésico a paciente teve a monitorização da frequência cardíaca, oximetria e pressão arterial média, através de monitor multiparâmetro BRASMED, a frequência respiratória foi avaliada através do balão de respiração e manteve os parâmetros dentro da normalidade, não apresentando nenhuma intercorrência anestésica. Após realização de tricotomia ampla e antissepsia com álcool 70%, realizou-se a laparotomia mediana pré retro umbilical. Após a laparotomia diagnosticou-se a presença de tumor em ovário direito e tumor em baço, associado a piometra rompida com extravasamento de conteúdo purulento para a cavidade abdominal, omento reativo e peritonite. A incisão passou pela pele, subcutâneo e linha alba. Localizou-se o ovário direito com a presença do tumor, realizou-se a ligadura do pedículo ovariano direito com nylon 0, depois foi realizada a ligadura do

pedículo ovariano esquerdo com nylon 0, seguida da ligadura das artérias e veias uterinas em conjunto com a cérvix uterina com o mesmo fio. As ligaduras foram realizadas com a passagem de uma agulha traumática pelo meio do pedículo ovariano, dando uma volta por um lado e, em seguida, reconduzindo a agulha pelo orifício original na mesma direção, antes de dar uma volta na outra metade do pedículo. A sutura é apertada firmemente. Em seguida, é feita uma segunda sutura circunferencial próxima à primeira, e uma hemostática é colocada no ligamento suspensório próximo ao ovário. O pedículo ovariano é então transectado distal ao grampeamento do pedículo. O ligamento largo é separado do corno uterino e, se apresentar vascularização aparente, é clampeado e suturado. Para ligar o útero, foi feita uma sutura em forma de oito no corpo uterino, próxima à cérvix. Uma segunda sutura circunferencial é realizada mais próxima da cérvix, seguida pela colocação de duas pinças hemostática de Kelly reta cranial às suturas. Seccionou-se entre as pinças e verificou-se se não havia hemorragia no coto uterino. Após a OSH, realizou-se a esplenectomia total. Para realizar a técnica de esplenectomia total foi necessário prolongar a laparotomia retro-umbilical para pré retro-umbilical, do umbigo até o xifoide. Após a exploração da cavidade abdominal, o baço foi cuidadosamente exteriorizado e colocado sobre compressas. Todos os vasos do hilo esplênico foram ligados duplamente com material de sutura inabsorvível e, em seguida, transacionados. Foi feita a sutura da musculatura com nylon 0, pontos em “x”, sutura do subcutâneo com ácido poliglicólico 0, sutura contínua festonada e dermorrafia com fio de nylon 0 e pontos em “x”. Após a laparotomia, as massas foram preparadas para serem enviadas para a realização da histopatologia. No pós-operatório imediato foram realizadas as seguintes medicações, metronidazol 30mg/kg IV, ceftriaxona 50mg/kg SC, meloxicam 0,2mg/kg SC, cloridrato de tramadol 3mg/kg SC, e realizado um curativo compressivo na região abdominal. Para casa foram prescritas as seguintes medicações por via oral: metronidazol 400mg, 1 comprimido e meio, a cada 12 horas, durante 10 dias; meloxicam 2mg, 1 comprimido, a cada 24 horas, após as refeições, durante 4 dias; dipirona 500mg, 1 comprimido, a cada 12 horas, durante 3 dias; cloridrato de tramadol 50mg, 1 comprimido, a cada 12 horas, durante 3 dias; omeprazol de 20mg, 1 comprimido, pela manhã em jejum, a cada 24 horas, durante 15 dias. Dentre as medicações descritas, foi solicitado que houvesse intervalos entre o cloridrato de tramadol (12:00 horas e 00:00 horas) e dipirona (06:00 horas e 18:00 horas). Já de uso parenteral foi solicitado a realização de ceftriaxona de 1gr, diluindo todo o conteúdo do frasco em 5 miligramas de soro fisiológico estéril. Após aplicar toda a solução diluída, por via subcutânea a cada 24 horas, durante 10 dias. Para o uso externo foi recomendado que realizasse a limpeza dos pontos com álcool 70%, 2 vezes ao dia, até a retirada dos pontos, e o uso de roupa cirúrgica durante todo o pós-operatório. No dia 24 de novembro de 2022 (15 dias após a cirurgia) o animal retornou à clínica-escola para retirada dos pontos, estando a ferida cirúrgica totalmente cicatrizada. O laudo da histopatologia demonstrou o seguinte resultado: para o tumor ovariano, Tumor de células da granulosa e para o tumor esplênico, sugeriu-se comprometimento metastático do Tumor de células da granulosa. Com base no laudo histopatológico, sugeriu-se que a tutora realizasse uma ultrassonografia abdominal total após 30 dias para verificar se haveria recidiva tumoral. No dia 04 de abril de 2023 (150 dias depois do pós-operatório) foi realizada uma reavaliação da paciente, que apresentou bom escore corporal, mucosas normocoradas, sem febre, sem abaulamento ou dor abdominal, TPC 2 segundos, teste de turgor cutâneo 2 segundos, ausculta cardíaca respiratória sem alterações. Foi realizada a ultrassonografia abdominal total para pesquisa de recidiva ou presença de nova metástase tumoral e não foi encontrada nenhuma alteração, estando todos os órgãos dentro do padrão de normalidade. Após os resultados dos exames clínicos e ultrassonográficos apresentarem normalidade, o paciente recebeu alta clínica.

DISCUSSÃO:

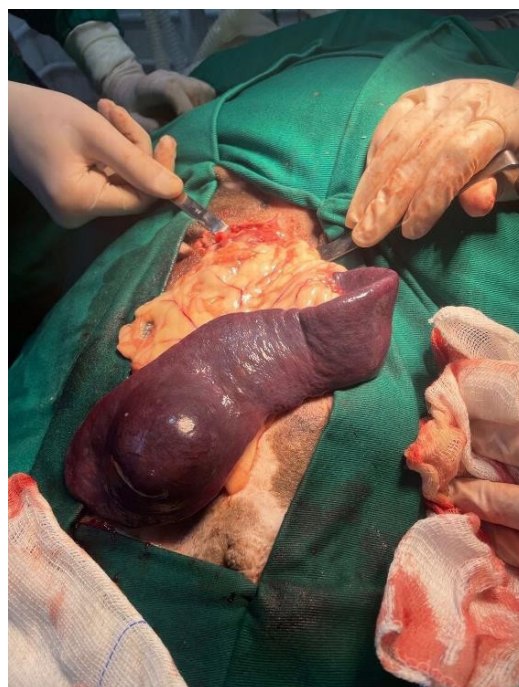
No presente relato o tumor ovariano ocorreu em uma cadela da raça Bulldog inglês indo de encontro a Brito (8) que relata ser o Bulldog Inglês uma das raças mais acometidas por esta patologia. A cadela apresentava 11 anos e não era castrada, o que vai de encontro a Klein (9), que relata maior incidência de tumores ovarianos em cadelas inteiras, em sua maioria idosas. A cadela do presente relato foi levada a consulta, pois começou a apresentar secreção vaginal purulenta, fétida e em grande quantidade concordando com Pretze (10) que diz serem a presença de secreção vaginal sanguinolenta e purulenta e a halitose os achados clínicos mais comum em cadelas com piometra de cérvix aberta. Ao exame físico observou-se mucosas hipocoradas, desidratação, abdômen distendido e com desconforto a palpação, o que corrobora com Pretze (10) e Zachari et al. (11) onde o paciente pode apresentar os sinais clínicos descritos acima. O Hemograma do animal do presente relato revelou anemia normocítica normocrômica arregenerativa, leucocitose com desvio a esquerda leve e neutrofilia absoluta, achados compatíveis com alterações relacionadas a quadros de piometra, concordando com Ettinger (12); Nelson e Couto (13); Verstegen (14) achados dos hemogramas de piometra. O diagnóstico pré-operatório da neoplasia esplênica foi realizado por ultrassonografia que evidenciou a presença de massa em corpo de baço, medindo aproximadamente 6cm de diâmetro, heterogênia e com presença de vascularização estando de acordo com MacPhail (15) que afirma ser a ultrassonografia o método diagnóstico mais conclusivo das lesões no baço e é capaz de detectar metástases abdominais. Além da neoplasia esplênica, evidenciou-se massa em área cavitária caudal ao rim direito e útero com coleção líquida em topografia de ovário esquerdo. A literatura segundo Pretzer (10) relata que a ultrassonografia é considerada padrão ouro, para diagnóstico de piometra, onde podemos observar útero aumentado de tamanho com cornos convolutos, tubulares e preenchidos com fluido hipoecóico. No presente relato o paciente apresentou um tumor ovariano de células granulosas associado a metástase esplênica concordando com Johnston (16) que diz que a ocorrência de metástase em relação há tumores ovarianos é infrequente, contudo, quando ocorre sua extensão é visualizada em órgãos como fígado, baço, rins, pâncreas, glândulas adrenais, trato gastrointestinal e útero. A cadela do presente relato apresentava piometra associada ao tumor ovariano, concordando com Zanghi et al. (17) North e Banks (18) que afirmam ocorrer uma a síndrome de dominância estrogênica, caracterizada em disfunção hormonal visualizada nestes tipos de neoplasia sendo uma das etiologias da piometra. O tratamento utilizado na paciente do presente relato foi a ovariossalpingohisterectomia para retirada total do tumor ovariano e piometra concordando com Bolson e Pachaly (19), Silva et al. (20), Volpato, Salgado Leardini (21), Souza et al. (22) que afirmam ser este procedimento o ideal para total remoção do útero e ovários e cura da doença. Associada a uma esplenectomia total de acordo com Daleck e Nardi (23) a cirurgia pode ser realizada em paciente que apresentem neoplasias no baço, torção do estômago ou baço, traumatismos graves e hemorragias que não podem ser controladas. Após 120 dias da realização do procedimento cirúrgico a paciente apresentou bom estado clínico, sem evidências de recidiva tumoral ou aparecimento de novas metástases, caracterizando um bom prognóstico, discordando de Bertazzolo et al. (24) que afirmam que nos casos de neoplasias esplênicas, geralmente, o prognóstico é reservado, e quando há presença de metástases, a excisão cirúrgica do tumor primário é considerada necessária, principalmente como uma medida paliativa. Apesar da cadela do presente relato apresentar neoplasia ovariana já com metástase esplênica, o prognóstico foi bom, discordando de Bolson e Pachaly (19), Silva et al. (19), Volpato, Salgado e Leardini, (20); Souza et al. (21), que afirmam ser o prognóstico está diretamente relacionado na ausência ou na presença de metástase.

Figura 1 – Tumor ovariano com piometra



Fonte: Arquivo pessoal, 2022.

Figura 2 – Fotomicrografia de Tumor no baço



Fonte: Arquivo pessoal, 2022.

CONSIDERAÇÕES FINAIS:

Após realização desse estudo, considera-se que a presença de a neoplasia ovariana, associada a metástase esplênica pode ter um bom prognóstico se estabelecida a terapêutica adequada, com a retirada total das massas abdominais. Considera-se também que a piometra é uma patologia que pode estar relacionada à presença de tumores ovarianos e que deve ser tratada corretamente em tempo hábil, para que não leve o animal a um estado de septicemia e óbito.

ABSTRACT

Neoplasms are, essentially, an uncontrolled growth of cells that lose their homeostatic control, and can be common as benign, defined by stability, or malignant, which are invasive and can spread. Ovarian tumors are rare and are often associated with hormonal imbalances, such as chronic estrogen stimulation. This hormonal imbalance can lead to changes in the mother, uterus and ovaries. Ovarian neoplasms in chains, when they occur, can metastasize, with cancer cells moving from their primary origin to secondary organs, such as the pancreas, liver, kidneys, adrenal glands, spleen, uterus and gastrointestinal tract. The present work aims to report a case of ovarian tumor, of the type, granulosa cell tumor, approximately 9cm in diameter, with metastasis in the fundus and associated with ruptured pyometra in a dog. As well as reporting the clinical signs, diagnostic measures and surgical treatment performed, comparing with the existing literature and adding to the scarce literature a rare case of successful therapy.

Keywords: Ovarian neoplasm. Splenic metastasis. Dog.

AGRADECIMENTOS:

Agradeço ao Centro Universitário Serra dos Órgãos, pela oportunidade de uma formação de qualidade e publicação deste trabalho.

REFERÊNCIAS:

- Estralioto BLC, Conti JB. Câncer de mama em cadelas – atualidades do diagnóstico e prognóstico ao tratamento cirúrgico. *Enciclopedia biosfera*, 2019; 16(29): 1-20.
- Cacemiro ADC, Tessaro C, Campos AG. Ocorrência de neoplasias em cães e gatos no hospital veterinário da faculdade Dr. Francisco maeda. *Revista investigação*, 2017; 16(5): 20-45.
- Queiroga F, Lopes C. Tumores mamários caninos, pesquisa de novos fatores de prognóstico. *Revista portuguesa de ciência veterinárias*, 2002; 97(3): 119-125.
- Morris J, Dobson J. Genital tract. In Morris J, Dobson J. *Small animal oncology*. 1ºed. Oxford: Elsevier; 2001.
- Santos RL, Nascimento EF, Edwards JF. Sistema reprodutor feminino. In Santos RL, Alessi AC. *Patologia veterinária*. 1ºed. São Paulo: Roca; 2011.
- Patnaik AK, Greenlee PG. Canine ovarian neoplasms: a clinicopathologic study of 71 cases, including histology of 12 granulosa cell tumors. *Veterinary pathology*, 1997; 24(6): 509-514
- Cooka LM, Hursta DR, Welch DR. Metastasis suppressors and the tumores microenvironment. *Seminars in cancer biology*, 2011; 21(1): 113-122.
- Brito RG. Carcinoma ovariano em cadela: relato de caso, 2021. 27f. Trabalho de conclusão de curso [Graduação em Medicina Veterinária] - Universidade Federal da Paraíba, Paraíba, 2021.
- Klein MK. Tumors of the female reproductive system. In Wihtrow SJ, Macewen EG. *Small animal oncology*. 3ºed. Philadelphia: Saunders; 2001.
- Pretzer SD. Clinical presentation of canine piometra and mucometra: A review: *Theriogenology*. 2008; 70(3): 359-363.
- Zachary JF. *Bases da patologia em veterinária*. 5ºed. Rio de Janeiro: Elsevier; 2013.
- Ettinger SJ. *Tratado de medicina interna veterinária: doenças do cão e do gato*. 5ºed. Rio de Janeiro: Guanabara Koogan; 2004.
- Nelson RW, Couto CG. *Small animal internal medicine*. 3ºed. Davis: CA: Mosby, 2003.
- Verstegen J, Dhaliwal G, Verstegen-onclin K. Mucometra, cystic endometrial hyperplasia, and pyometra in the bitch: Advances in treatment and assessment of future reproductive success. *Theriogenology*. 2008; 70(3): 364-374.
- Mcphail CM. *Cirurgia dos sistemas reprodutivos e genital. Cirurgia de pequenos animais*. 4ºed. Rio de Janeiro: Elsevier, 2014.
- Johnston SD. Sistema reprodutivo. In Slatter D. *Manual de cirurgia de pequenos animais*. 2ºed. São Paulo: Manole; 1998.
- Zanghi A, Catone G, Marino G, Quartuccio M, Nicòtina AP. Endometrial polypoid adenomyomatosis in a bitch with ovarian granulosa cell tumour and pyometra. *Jornal of comparative pathology*. 2007; 136(1): 83-86.
- NorthS, Banks T. Tumours of the urogenital tract. In Jabra AC. *Introduction to small animal oncology*. St. Louis: Elsevier; 2009.
- Bolson J, Pachaly JR. Hiperestrogenismo secundário a tumor ovariano em cadela (*canis familiarislinnaeus*, 1758) – relato de caso. *Arquitetura. Ciência veterinária zoologia*. Unipar, Umuarama. 2004; 7(2): 136-140.

Silva AC, Feitosa V, Potier GMA, Pereira MF. Tumor de células da granulosa em cadelas. *Revista de educação continuada em medicina veterinária e zootecnia do CRMV-SP*. 2009; 13(3): 41-45.

Volpato R, Salgado BS, Leardini EG. Carcinoma papilar ovariano em cadela: relato de caso. *Research, society and development*. 2012; 11(14): 1-9.

Souza NF, Silveira KF, Aguirra LRVM, Sousa RTR, Sousa AM, Silva PB et al. Adenocarcinoma ovariano em cadela. *Revista brasileira reprodução animal*. 2016; 40(4): 516-517.

Daleck CR, Nardi AB. *Oncologia em cães e gatos*. 2ªed. Rio de Janeiro: Roca; 2016.

Bertazzolo W, Dell'orco M, Bonfanti U, Ghisleni G, Caniatti M, Masserdotti C *et al*. Canine angiosarcoma: cytologic, histologic, and immunohistochemical correlations. *Veterinary clinical animals*. 2005; 34(1): 28-34.

ÚLCERA DE CÓRNEA INDOLENTE EM CÃO DA RAÇA SHIH TZU – RELATO DE CASO

Júlia Novaes Brasileiro de Souza¹; Tatiana Didonet Lemos²; Alfredo Artur Pinheiro Júnior²;
Renata Santos Nalim de Barros³; Elaine Thaís dos Santos Oliveira Gomes³

RESUMO

A úlcera de córnea indolente é uma patologia de caráter progressivo e com longo período necessário para a cicatrização. Nos cães, se manifesta como erosões epiteliais crônicas que não se resolvem através dos processos naturais de reepitelização corneana, sendo necessária intervenção realizada por veterinário oftalmologista. Geralmente, esse tipo de afecção está atrelado a baixa produção dos complexos de adesão celular, como os hemidesmossomos e colágeno hialinizado, responsáveis por manter a junção das camadas da córnea. Esta enfermidade costuma ser comumente subdiagnosticada por médicos veterinários não especialistas em oftalmologia, uma vez que é necessário conhecer as características histológicas da lesão para direcionar ao tratamento adequado. O presente trabalho visa relatar o caso de um animal da espécie canina, macho, 14 anos de idade, raça Shih tzu, que foi diagnosticado com úlcera de córnea indolente. O animal apresentava sinais de prurido ocular e lacrimejamento excessivo. No teste de fluoresceína, suspeitou-se de úlcera corneana de caráter indolente, sendo posteriormente confirmada por meio do teste com um *swab* de algodão. O tratamento instituído foi o desbridamento utilizando *Diamond burr*, associado a lente de contato terapêutica. Foram prescritos anti-inflamatório e analgésico por via oral, além de colírios antibióticos, reepitelizantes e lubrificante ocular. Após 21 dias de tratamento, o paciente retornou a clínica para repetir os exames oftalmológicos, demonstrando completa cicatrização da ferida.

Palavras-chave: Cães. *Diamond burr*. Córnea.

INTRODUÇÃO:

Na oftalmologia veterinária as afecções corneanas são comumente relatadas na rotina clínica. Dentre elas, destaca-se a úlcera de córnea, patologia que causa desconforto ocular intenso nos animais e, se não tratada, pode progredir para perfuração ocular. Essa enfermidade varia de acordo com sua superficialidade, acometimento de estruturas e tempo necessário de cicatrização (1). As úlceras indolentes, também conhecidas como úlceras refratárias, são defeitos epiteliais de duração crônica, não infectados, com borda epitelial redundante e não aderente. Assim, devido as suas características histológicas, possuem dificuldade da adesão do epitélio corneano ao estroma (2). Os defeitos epiteliais crônicos espontâneos da córnea (SCCEDs), ou seja, as úlceras indolentes possuem etiologias variadas (3). Fatores como predisposição genética, racial e, principalmente, idade são os mais atrelados a essa patologia. Para realizar o diagnóstico, além da anamnese baseada nas questões descritas, é utilizado o corante de fluoresceína sódica, pois, além de demarcar a visualização do epitélio não aderente, irá evidenciar os bordos irregulares da lesão (4). Os casos de úlceras de córnea refratários aos tratamentos feitos somente a base de colírios, necessitam de uma intervenção realizada por um veterinário oftalmologista (2). Embora várias terapias diferentes tenham sido relatadas para tratar SCCED canino, como a ceratotomia em grade, a mais nova

1 Discente do Curso de Graduação em Medicina Veterinária do UNIFESO – novaesjulia10@gmail.com

2 Docente do Curso de Graduação em Medicina Veterinária do UNIFESO –tatianalemos@unifeso.edu.br; alfredoarturjunior@unifeso.edu.br

3 Médica Veterinária Autônoma – renata.ofthalmovet@gmail.com; elainesantos.ofthalmovet@gmail.com

forma de tratamento é o debridamento com a broca diamantada, pois proporciona menor tempo necessário para a cicatrização quando comparada a outras intervenções, especialmente quando combinado com lentes de contato terapêuticas (5). O presente trabalho tem como objetivo relatar o caso de um cão, macho, Shih tzu, 14 anos de idade, que teve o diagnóstico de úlcera de córnea indolente confirmado no exame clínico com a utilização do corante fluoresceína.

RELATO DE CASO:

O canino, Shih tzu, macho, de 14 anos, com peso corporal de 9,4kg, foi levado a uma clínica de oftalmologia veterinária na cidade de Niterói, no dia 27 de dezembro de 2022. O responsável relatou sinais como: coceira ocular, lacrimejamento excessivo no olho direito e apatia há aproximadamente 2 meses, que piorou na última semana. Na anamnese, o tutor afirmou estar utilizando no olho direito, uma pomada oftálmica a base de cloranfenicol + acetato de retinol, duas vezes ao dia e um colírio a base de gatifloxacino, 1 gota, duas vezes ao dia, prescritos por um clínico geral há cerca de 3 semanas. Porém, não observou melhora clínica do animal. Durante o exame oftálmico, o animal apresentou resposta positiva aos testes de reflexo-pupilar e ameaça. O teste lacrimal de Schirmer não foi feito devido à suspeita de úlcera de córnea, condição que contraindica a realização desse exame. Ao observar as estruturas oculares com a lâmpada de fenda, visualizou-se presença de neovascularização corneana periférica, além de córneas discretamente opacas. A pressão intraocular e fundoscopia ocular se encontravam dentro dos parâmetros de normalidade. Assim, foi instilado o colírio de fluoresceína em ambos os olhos e, posteriormente, lavado com soro fisiológico para retirar o excesso. Logo em seguida, ao examinar com a lâmpada de fenda no filtro de azul cobalto, foi possível verificar que o corante impregnou na região ventral, demarcando uma lesão superficial, de aspecto irregular e com bordos difusos (figura 1). Devido as características da ferida, suspeitou-se de um caso de úlcera indolente. Assim, foi realizado o teste com uma haste flexível de algodão, a fim de verificar se o epitélio corneano estava íntegro. Ao deslizar a haste flexível sobre a superfície da córnea, observou-se o desprendimento da camada epitelial ao redor da lesão (figura 2). Após essa etapa, foi confirmado o diagnóstico de úlcera indolente devido à perda de uma parte do epitélio corneano. Logo, a veterinária oftalmologista explicou ao tutor sobre a necessidade de intervenção, uma vez que essa ferida é refratária aos tratamentos convencionais somente a base de colírios. O procedimento ambulatorial escolhido, executado no mesmo dia do atendimento, foi o debridamento com a broca diamantada, mediante o uso de colírio anestésico. Portanto, foi instilado uma gota de colírio anestésico no olho direito, 3 vezes antes de iniciar o processo (figura 3a), aguardando 5 minutos entre as aplicações. Passado o tempo para início de efeito do colírio, o debridamento corneano com a broca de diamante foi realizado em quadrantes, atuando com o peeling por cerca de 1 minuto em cada região separadamente (figura 3b). Ao final do processo de debridamento, confirmou-se que a maior parte da camada epitelial não estava íntegra nem aderente. Dessa forma, a veterinária utilizou o colírio de fluoresceína sódica novamente, para verificar a verdadeira extensão da úlcera de córnea, evidenciando todo o epitélio desprendido (figura 4). A última etapa consistiu em adaptar uma lente de contato terapêutica, utilizando luvas de procedimento para aplicar a lente e uma haste flexível de algodão com o objetivo de ajustar a lente na córnea do animal, promovendo a remoção de possíveis bolhas de ar entre a lente e a córnea (figura 5). O protocolo terapêutico instituído após o procedimento consistiu: dipirona (25mg/kg), três vezes ao dia; meloxicam (0,05mg/kg), uma vez ao dia e colágeno hidrolisado tipo I, uma vez ao dia, sendo todas administradas por via oral (VO). Já de uso oftálmico, prescreveu-se colírios a base de ofloxacino, 1 gota no olho direito quatro vezes ao dia; Dimetilpolisiloxane, 1 gota no olho direito quatro vezes ao dia e um lubrificante ocular composto por ácido hialurônico 0,15%, 1 gota em

ambos os olhos quatro vezes ao dia. Além da orientação do uso de colar elisabetano em tempo integral, até alta médica. Recomendado retorno em três semanas para acompanhamento do quadro. No dia 17 de janeiro de 2023, o animal retornou a clínica de oftalmologia para a revisão. O responsável relatou melhora tanto do prurido ocular, quanto em relação ao lacrimejamento excessivo. Na realização do exame oftálmico, ao observar com a lâmpada de fenda, constatou-se melhora da hiperemia conjuntival em olho direito, mas a neovascularização corneana ainda estava presente. Ao instilar o colírio de fluoresceína, após ser lavado com soro fisiológico, não houve impregnação do corante em nenhuma região da córnea, demonstrando completa cicatrização da lesão no olho direito (figura 6). Porém, evidenciou moderado ressecamento corneano em ambos os olhos, logo, suspeitou-se do animal ser portador de ceratoconjuntivite seca como causa primária da úlcera indolente. Assim, foi mantido um protocolo de manutenção, apenas com o uso do colírio lubrificante a base de ácido hialurônico 0,15%, 1 gota em ambos os olhos quatro vezes ao dia e o colágeno hidrolisado tipo I, por via oral. No dia 8 de fevereiro de 2023, o tutor retornou com o animal a clínica de oftalmologia veterinária, pois relatou ter observado o animal com olhos “avermelhados” há aproximadamente 3 dias. Realizou-se o teste lacrimal de Schirmer que revelou uma produção lacrimal de 05 mm/min em olho direito e 11 mm/min no olho esquerdo, valores abaixo da referência (15mm/min a 25mm/min), confirmando assim o diagnóstico de ceratoconjuntivite seca. Foi adicionado ao protocolo terapêutico o colírio de Tacrolimus 0,1%, 1 gota em ambos os olhos duas vezes ao dia, a fim de normalizar a produção lacrimal e, conseqüentemente, contribuir para minimizar a reincidência de úlcera indolentes. No dia 21 de março de 2023, o animal retornou à clínica para acompanhamento do quadro de ceratoconjuntivite seca. O responsável relatou que há 4 dias parou com o colírio de Tacrolimus 0,1%, mantendo apenas o lubrificante ocular pelo menos 3 vezes ao dia. No teste lacrimal de Schirmer, constatou uma produção de 11 mm/min em olho direito e 15 mm/min em olho direito, já demonstrando uma boa resposta em relação a consulta anterior. Ao realizar o teste de fluoresceína, não demarcou nenhuma úlcera de córnea em ambos os olhos, evidenciando boa lubrificação ocular. Assim, foi recomendado ao responsável do animal, retornar com o colírio de Tacrolimus 0,1% (1 gota/AO/BID), para manutenção da saúde corneana.

DISCUSSÃO:

No presente relato, foi relatado pelo responsável do paciente, que o animal apresentava sinais clínicos de coceira ocular, lacrimejamento excessivo e apatia há cerca de 2 meses. Situação que está de acordo com a descrição de Kirschner (6), Silva (7) e Cebrian et al. (8), ao relatarem que esses são sinais frequentemente associados as lesões que acometem a superfície corneana, como no caso das úlceras indolentes. O tutor relatou que o animal demonstrava apatia há cerca de 2 meses, mas conforme passou o tempo, o quadro foi piorando. Fato que discorda da descrição de Janssens (9), ao mencionar que com o passar das semanas, o paciente tende a diminuir o desconforto e a dor apresentada. O canino em questão era da raça Shih tzu, denominada como braquicefálica devido a anatomia do crânio. Informação que concorda em partes com o relato de Bentley (10), Mazzi e Dias (11), que descrevem que os animais de raças braquicefálicas, principalmente o Boxer, são os mais predispostos a desenvolver úlceras refratárias devido a predisposição genética. Na anamnese, constatou-se que se tratava de um animal com 14 anos de idade, já considerado idoso. Esta predisposição de idade, está de acordo com o que foi dito por Hvenegaard et al. (12) e Sanchez (13), que relatam que os animais mais velhos têm maior tendência a desenvolver a afecção, uma vez que possuem menor capacidade de regeneração dos tecidos da córnea, além da baixa produção dos complexos de adesão celular, como os hemidesmossomos e colágeno hialinizado. O animal já tinha sido tratado apenas com pomada oftálmica a base de cloranfenicol + acetato de retinol e um colírio

com gatifloxacino, medicação prescrita por um clínico geral não especializado em oftalmologia, porém sem sucesso na resolução do caso. Dessa forma, corrobora com o que foi descrito na literatura por Gelatt, Gilger e Kern (14), por se tratar de casos refratários aos protocolos somente a base de medicações tópicas, os defeitos epiteliais espontâneos são frequentemente subdiagnosticados. Portanto, o animal pode passar semanas ou meses com a permanência da lesão enquanto não houver a análise de um médico veterinário especializado. Durante a visualização utilizando a lâmpada de fenda, constatou-se a presença de neovascularização corneana periférica e opacidade de córnea. Estas características concordam com a literatura, pois segundo Roberts (15), Bentley (10), Sanchez (13) e Wu et al. (2), tanto a presença de vasos na córnea, quanto a existência da opacidade, são fatores relacionados ao tempo do curso da doença, demonstrando aspectos de cronicidade. O diagnóstico da úlcera em questão, foi feito com o corante de fluoresceína sódica, que demarcou no local da córnea onde existia a ferida. Este método de diagnóstico está de acordo com o que foi relatado por Romanchuk (16), Bandamwar, Papas, Garrett (17), Puma, Diehl e Myrna (18), que descrevem que a fluoresceína, devido as suas propriedades físico-químicas é capaz de demarcar na região onde houver perda de epitélio, por se tratar de uma substância com características hidrofílicas. Quando o corante impregnou na lesão, ao observar com o filtro de luz azul cobalto, constatou-se uma lesão apresentando bordos difusos e irregulares. Este fato concorda com o que foi descrito por Gelatt, Gilger e Kern (14) que afirmam que as úlceras indolentes possuem aspectos de fácil visualização como o epitélio solto ao redor da ferida, sendo fatores fundamentais para existir suspeitas acerca da ocorrência da enfermidade. Para confirmar que o caso se tratava de SCCED canino, foi realizada a prova com o swab de algodão, na qual houve desprendimento de uma porção significativa do epitélio corneano. Procedimento que corrobora com o relato de Sanchez (13), Boutin, Coutellier e Ollivier (3) que descrevem que esse teste é indispensável na confirmação da suspeita clínica, pois demonstra que apenas a porção epitelial apresentando a falha de adesão irá soltar. O método de intervenção para realizar o desbridamento da úlcera indolente foi realizado de forma ambulatorial, com o paciente acordado, mediante o uso de colírio anestésico. Esta intervenção está de acordo com os autores Gilger (19), Gelatt, Gilger e Kern (14), que descrevem que o procedimento pode ser realizado em centro cirúrgico ou não, variando de acordo com o grau de tolerância do animal durante a manipulação da região afetada. O tratamento escolhido pelo veterinário oftalmologista e acordado com o tutor foi o debridamento com a broca diamantada que corrobora o que descrevem Viana, Massitel, Merlini (20), Banks et al. (5) e Hung et al. (21). Estes autores descrevem o uso da broca diamantada como o mais novo método quando comparado a outras técnicas de tratamento, visto que garante menos riscos, por ser minimamente invasiva, mas ao mesmo tempo se mostra eficiente ao provocar as microrranhuras na córnea. No final do procedimento, adaptou-se uma lente de contato terapêutica, para o maior conforto do animal. O uso de lentes de contato nesta afecção está de acordo com o que relatam Schmidt, Blanchard, Keller (22) e Grinninger et al. (23), já que essa abordagem auxilia no processo de recuperação corneano, pois realiza uma proteção mecânica do epitélio contra as pálpebras, além de minimizar o desconforto apresentado pelo paciente. O antibiótico de eleição, prescrito para dar continuidade com o tratamento em casa pelo responsável, foi um colírio a base de Ofloxacino. Este protocolo de tratamento está em consonância com Dees et al. (24), que descreveram que antibióticos dessa classe apresentam melhores resultados, quando comparados a outros princípios ativos, já que causam menos toxicidade ao epitélio corneano, diminuindo assim os danos provocados na camada durante o processo de cicatrização. Após os 21 dias de tratamento à base de colírios, o responsável retornou com o animal para acompanhamento do quadro e ao corar a córnea com o corante de fluoresceína, foi constatado completa cicatrização da ferida. Fato que comprova

o relato de Sanchez (13), no qual afirma que as úlceras refratárias necessitam de um maior tempo para cicatrizar em relação as úlceras superficiais de fácil resolução, geralmente variando em um período de 2 a 3 semanas. A realização do teste lacrimal de Schirmer revelou uma produção de lágrima inferior aos parâmetros de normalidade. Este fato está de acordo com o que Barnett (25) e Silva (7) relatam, pois a ceratoconjuntivite seca apresenta-se como um fator primário para a casuística de úlceras de córnea nos cães, na medida que a lágrima possui função indispensável para assegurar a saúde do epitélio corneano. O tratamento do quadro de ceratoconjuntivite seca foi realizado com um colírio a base de Tacrolimus 0,03% e um lubrificante ocular, que está em concordância com a literatura. De acordo com Silva (7), o uso de imunomoduladores e colírios para lubrificação da córnea é fundamental no tratamento dessa enfermidade, pois além de tratar o olho seco, reduz as chances de recidivas das úlceras de córnea.

Figura 1 – Olho do cão do presente relato. Córnea corada pela fluoresceína evidenciando os aspectos da lesão (seta)

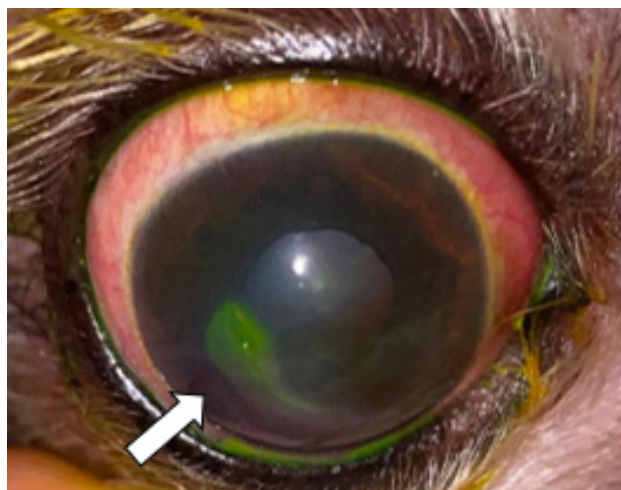

Figura 2 – Olho do cão do presente relato evidenciando epitélio não aderente ao redor da lesão (setas)

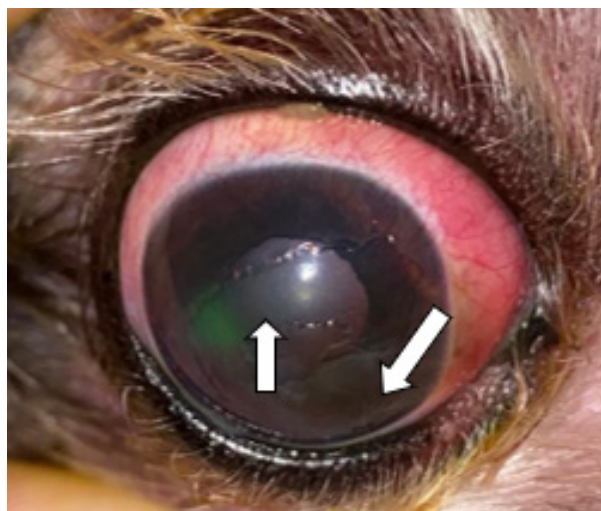

Figura 3 – Procedimento de debridamento corneano no cão do presente relato: (a) aplicação do colírio anestésico; (b) procedimento com a broca de diamante

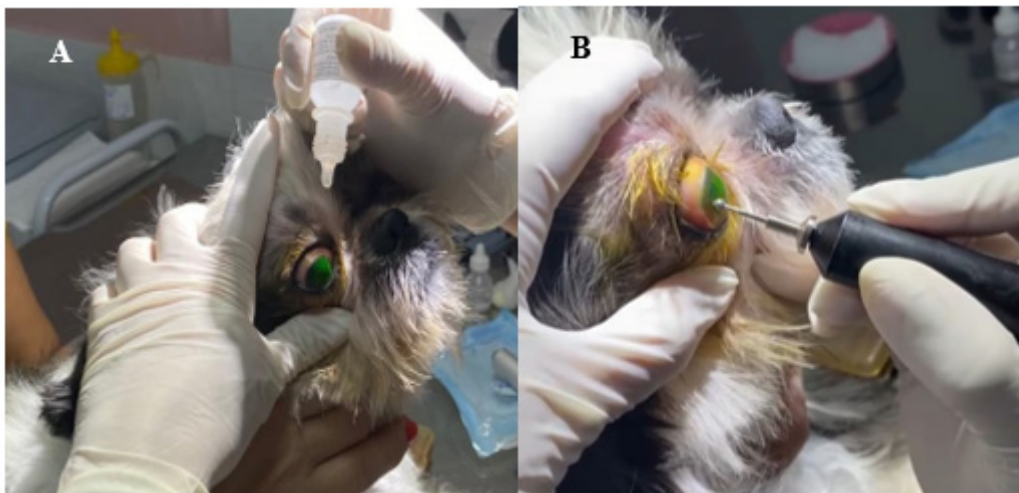


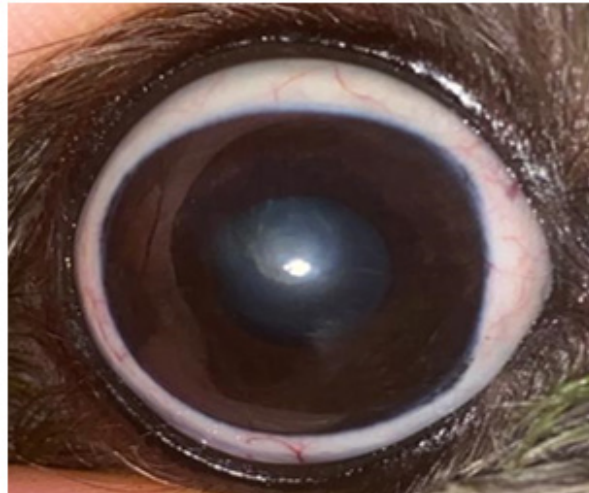
Figura 4 – Olho do cão do presente relato revelando a extensão da lesão corneana após debridamento com a broca diamantada

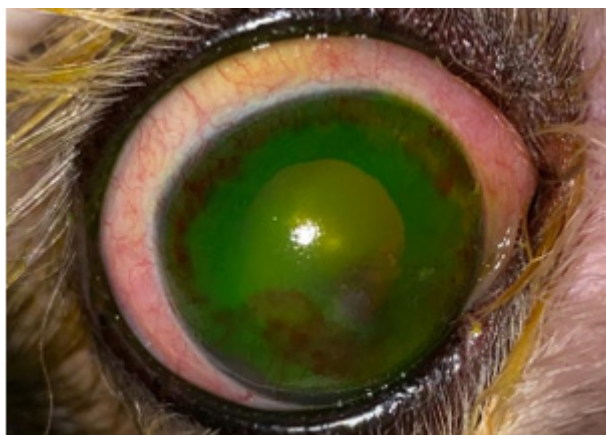

Figura 5 – Adaptação de lente de contato terapêutica no cão do presente relato

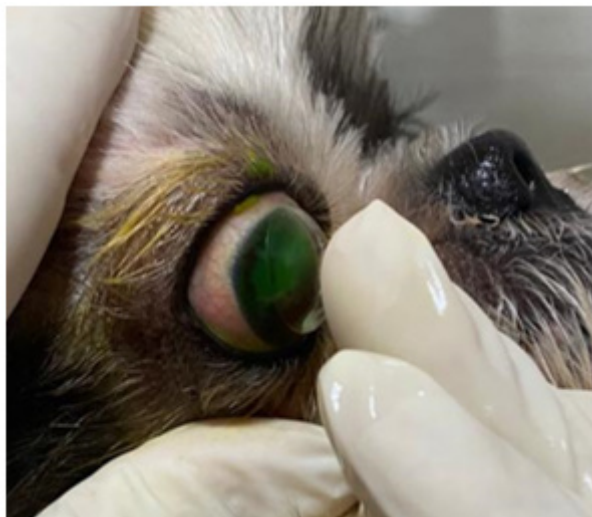

Figura 22 – Úlcera indolente cicatrizada no cão do presente relato



CONSIDERAÇÕES FINAIS:

As úlceras de córnea indolentes são uma condição séria que requer diagnóstico e tratamento realizados por um veterinário especialista em oftalmologia, devido ao seu caráter refratário as terapêuticas convencionais. O animal do presente relato foi diagnosticado, por um veterinário não especialista, com uma úlcera de córnea de fácil resolução, com protocolo terapêutico somente a base de colírios. Acredita-se que esta foi a provável causa da não resolução clínica da úlcera, pois úlceras indolentes requerem tratamentos específicos que visam a reepitelização corneana. Também, o fato do animal ser posteriormente diagnosticado com ceratoconjuntivite seca, pode ter sido um fator que causou a úlcera indolente, uma vez que os animais braquicefálicos são mais propensos a essa afecção. O protocolo realizado com o debridamento com a broca diamantada, adaptação da lente de contato terapêutica, além da prescrição de colírio antibiótico com ofloxacino, demonstrou sucesso na resolução dos defeitos epiteliais crônicos espontâneos da córnea. O debridamento com Diamond Burr está entre os tratamentos que promovem maiores taxas de recuperação do tecido da córnea. A utilização de um colírio que causasse menos toxicidade ao epitélio corneano, promoveu menos danos durante a etapa de reepitelização.

ABSTRACT

Indolent corneal ulcers are a progressive pathology with a long period required for healing. In dogs, they manifest as chronic epithelial erosions that do not resolve through the natural processes of corneal re-epithelialization, requiring intervention by an ophthalmologist veterinarian. Generally, this type of affection is related to the low production of cell adhesion complexes, such as hemidesmosomes and hyalinized collagen, responsible for maintaining the specificity of the corneal layers. Veterinarians who are not specialists in ophthalmology, since it is necessary to know the histological characteristics of the consultation to direct the appropriate treatment usually underdiagnose this disease. The present work aims to report the case of a canine animal, male, 14 years old, Shih tzu breed, who was diagnosed with an indolent corneal ulcer. The animal showed signs of eye itching and excessive tearing. In the fluorescein test, an indolent corneal ulcer was suspected, which was later confirmed by testing with a cotton swab. The treatment instituted was debridement using a diamond drill, associated with a therapeutic contact lens. Oral anti-inflammatories and analgesics were prescribed, as well as anti-eye drops, re-epithelial and ocular release antibiotics. After 21 days of treatment, the patient returned to the clinic to repeat ophthalmological examinations, demonstrating complete wound healing.

Keywords: Dogs. *Diamond burr*. Cornea.

AGRADECIMENTOS:

Ao Centro Universitário Serra dos Órgãos-UNIFESO e a Clínica Elaine Santos Oftalmologia Veterinária.

REFERÊNCIAS

- Wynne R. Ocular Emergencies in Small Animal Patients. *Vet Clin North Am Small Anim Pract.* 2020;50(53):1261-1276.
- Wu D, Smith S, Stine J, Michau T, Miller T, Pederson S, et al. Treatment of spontaneous chronic corneal epithelial defects (SCCEDs) with diamond burr debridement vs combination diamond burr debridement and superficial grid keratotomy. *Veterinary Ophthalmology.* 2018;21(6):1-10.
- Boutin MP, Coutellier M, Ollivier FJ. Cotton-tip debridement, scalpel blade debridement, and superficial grid keratotomy for treatment of spontaneous chronic corneal epithelial defects (SCCED): A retrospective evaluation of 308 cases. *Veterinary Ophthalmology.* 2020;23(6):979-986.
- Peiffer R. Canine Indolent Ulcers (SCCEDs-Superficial chronic corneal epithelial defects). *VCVRC,* 2013.
- Banks K, Stalla D, Bunyak F, White T, Schultz L, Giuliano E. Comparison of two cleaning and sterilization protocols of diamond burr tips used in debridement for canine superficial chronic corneal epithelial defects. *Veterinary ophthalmology.* 2018;22(5):614-622.
- Kirschner SE. Persistent corneal ulcers: what to do when ulcers won't heal. *Veterinary Clinics of North America: Small Animal Practice.* 1990;20(3):627-642.
- Silva ACE. *Oftalmologia Veterinária.* 1ªed. Londrina: Editora e Distribuidora Educacional S.A; 2017.
- Cebrian P, Escanilla N, Lowe RC, Dawson C, Sanchez RF. Corneo limbo-conjunctival transposition to treat deep and perforating corneal ulcers in dogs: A review of 418 eyes and corneal clarity scoring in 111 eyes. *Veterinary Ophthalmology.* 2021;24(1):48-58.
- Janssens G. Indolent ulcers in dogs eyes. *European Journal of Companion Animal Practice.* 2007;17(3):280-283.
- Bentley E. Spontaneous chronic corneal epithelial defects in dogs: a review. *Journal of the American Animal Hospital Association.* 2005;41(3):158-165.
- Mazzi MF, Dias MD. Ceratite ulcerativa corneana traumática em cão: tratamento com oxigenoterapia hiperbárica. *Pubvet.* 2018;12(12):136.
- Hvenegaard AP, Vieira JE, Leandro DC, Góes AC, Safatle A, Barros P. Retrospective study on clinical management of indolent ulcers in Boxer dogs. *Pesquisa Veterinária Brasileira.* 2011;31(1):910-915.
- Sanchez RF. The Cornea. In: Gould D, McLellan JG. *BSAVA Manual of Canine and Feline Ophthalmology.* 3ªed. Gloucester: BSAVA British Small Animal Veterinary Association; 2014.
- Gelatt KN, Gilger, BC, Kern TJ. *Veterinary Ophthalmology.* 5ªed. Iowa: Wiley Blackwell Publishing; 2013.
- Roberts SR. Superficial indolent ulcer of the cornea in Boxer dogs. *Journal of Small Animal Practice.* 1965;6(2):111-115.
- Romanchuk KG. Fluorescein. Physicochemical factors affecting its fluorescence. *Survey of ophthalmology.* 1982;26(5):269-283.

- Bandamwar KL, Papas EB, Garrett Q. Fluorescein staining and physiological state of corneal epithelial cells. *Contact Lens and Anterior Eye*. 2014;37(3):213-223.
- Puma MCL, Diehl KA, Myrna KE. A remote fluorescein staining and photography protocol for monitoring of ulcerative keratitis in small animal patients: A pilot study. *Veterinary Ophthalmology*. 2023;26(5):1-7.
- Gilger BC. Diagnosis and Treatment of Corneal Disease in Small Animals. *Animal Eye Research*. 2010;29(1):1-6.
- Viana DB, Massitel IL, Merlini NB. Tratamento de úlcera indolente em cão utilizando debridamento com diamond burr. In: *Semana acadêmica de medicina veterinária, 13., 2017. Umuarama, PR. Anais [...] Umuarama, PR: UEM; 2017.*
- Hung JH, Leidreiter K, White JS, Bernays ME. Clinical characteristics and treatment of spontaneous chronic corneal epithelial defects (SCCEDs) with diamond burr debridement. *Veterinary ophthalmology*. 2020;23(4):764-769.
- Schmidt GM, Blanchard GL, Keller WF. The use of hydrophilic contact lenses in corneal diseases of the dog and cat: a preliminary report. *Journal of small animal practice*. 1977;18(12):773-777.
- Grinninger P, Verbruggen AMJ, Kraijer-Huver IMG, Djajadiningrat-Laanen SC, Teske E, Boevé MH. Use of bandage contact lenses for treatment of spontaneous chronic corneal epithelial defects in dogs. *Journal of Small Animal Practice*. 2015;56(7):446-449.
- Dees DD, Fritz KJ, Wagner L, Paglia D, Knollinger AM, Madsen R. Effect of bandage contact lens wear and postoperative medical therapies on corneal healing rate after diamond burr debridement in dogs. *Veterinary ophthalmology*. 2016;20(5):382-389.
- Barnett K. *Diagnostic Atlas of Veterinary Ophthalmology*. 2^aed. London: Elsevier; 2006.

UROLITÍASE EM CADELA DA RAÇA YORKSHIRE TERRIER E SUA RESOLUÇÃO CIRÚRGICA- RELATO DE CASO

Ana Gabriela Macedo Pereira¹; Siria da Fonseca Jorge²; Maria Eduarda Monteiro Silva²;
Juan Benito Campos Diz Atan²; Fernando Luis Fernandes Mendes²; Carolina Seabra da Costa³

RESUMO

A urolitíase trata-se de uma condição em que há ocorrência de cálculos ou urólitos em qualquer local do sistema urinário. A nefrolitíase diz respeito a essas formações localizadas em região renal. Como fatores predisponentes observa-se a raça, sexo, tipo de dieta, questões hereditárias metabólicas ou anatômicas, infecções do trato urinário recorrentes, variações no pH urinário, e restrição hídrica. Comumente é observado com maior frequência na clínica de cães, urólitos de estruvita e de oxalato de cálcio. É importante realizar análises laboratoriais e de imagens do paciente para se confirmar o diagnóstico. O tratamento primordial indicado será a dissolução clínica por meio de dietas apropriadas e fármacos, buscando evitar o tratamento cirúrgico, entretanto, nem sempre se tem sucesso. Em determinadas situações, como no caso de cistourólitos e nefrólitos em especial, a intervenção cirúrgica por meio da cistotomia e nefrotomia devem ser realizadas. Com isso, o objetivo deste trabalho, foi relatar um caso de urolitíase vesical e renal em uma fêmea canina da raça Yorkshire Terrier, descrevendo as etapas desde o atendimento clínico até o pós-operatório e recuperação da paciente.

Palavras-chave: Nefrolitíase bilateral. Sistema urinário. Urologia.

INTRODUÇÃO:

Para que o organismo do animal funcione em homeostase, os sistemas que o compõem devem estar em pleno funcionamento. Em equilíbrio várias reações ocorrem fisiologicamente gerando subprodutos, alguns são aproveitados e outros não, resultando em um acúmulo até que se tornem prejudiciais. Por este fato vale ressaltar a importância da eliminação destas substâncias, sendo o sistema urinário protagonista nisso. Os órgãos que fazem parte do sistema urinário são: rins, ureteres, vesícula urinária e uretra. Assim como todos os sistemas do corpo, este também pode desenvolver distúrbios. Nos cães observa-se com recorrência a urolitíase, também chamada presença de urólitos ou cálculos urinários. É uma doença metabólica, de origem multifatorial: genética, por condição anatômica como presença do divertículo vesical; nutricional; por baixa ingestão de água; por precipitação de medicamentos como sulfadiazinas ou fluoroquinolonas ao tratar cistites. Pode aparecer em qualquer órgão do sistema urinário (rins, ureteres, bexiga urinária e uretra) (1,2). Para a realização do diagnóstico deve-se basear no histórico do animal, exame físico, exames laboratoriais como urinálise principalmente, entretanto, os exames de imagens são os considerados conclusivos para urólitos de estruvita, sílica ou oxalato de cálcio, destacando a radiografia simples. O tratamento pode ser terapêutico a depender do tipo, localização, tamanho e quantidade dos urólitos. Mas, em grande parte dos casos orienta-se a resolução cirúrgica. A profilaxia é importante para evitar recidivas, que são bastante comuns, nos casos de urolitíase por estruvita em cães. É necessário estimular a ingestão de água pelo animal. Além do ideal ser, manter a urina com pH entre 6,0 e 6,5; a dieta deve ser reduzida em proteína, evitando especialmente as de origem vegetal (3).

1 Graduando em Medicina Veterinária do UNIFESO – pereiragabriela131@gmail.com

2 Docente do curso de Medicina Veterinária do UNIFESO – siriajorge@unifeso.edu.br; mariaeduardasilva@unifeso.edu.br

3 Médica Veterinária Autônoma – carolinaseabra@outlook.com

RELATO DE CASO:

Canina, Fêmea, da raça Yorkshire Terrier de pelagem de cor azul- aço e castanho dourado, castrada, com 5 anos de idade. O animal pesava 3,350 kg e foi atendida na Clínica-Escola de Medicina Veterinária do Unifeso, na cidade de Teresópolis, Rio de Janeiro. Na anamnese a tutora relatou que o animal apresentava dificuldade para urinar e presença de sangue na urina. Apontando então, cistite recorrente, disúria, oligúria e episódios curtos de hematúria. Foi realizado exame físico minucioso e então a paciente foi encaminhada para exames laboratoriais e de imagens (ultrassonografia e radiografia). Ao exame clínico, o animal apresentava estado geral satisfatório, hidratação adequada, frequência cardíaca e respiratória dentro dos parâmetros normais da espécie, temperatura corporal em 37,8°C e tempo de perfusão capilar (TPC) de 1 segundo. Mucosas normocoradas e motilidade gastrointestinal normal. Durante a palpação abdominal, demonstrou leve tensão. Posteriormente foi encaminhada para exames de imagens, ultrassonografia e radiografia, para a confirmação da suspeita clínica de urolitíase, diante do quadro apresentado. Foram realizados os exames, no exame de hemograma não foram observadas grandes alterações. Eritrograma normal, leucograma normal, entretanto, as proteínas plasmáticas demonstraram-se levemente aumentadas, portanto, notou-se hiperproteinemia. No exame de bioquímica notou-se proteína total aumentada (9,0); globulina aumentada (5,6); e ureia aumentada (59,0). Vale ressaltar que, apesar da creatinina ser observada dentro dos valores de referência, estava no limite esperado (1,5). Na urinálise, através da cistocentese, foram observadas alterações físicas como, coloração amarela, aspecto turvo e densidade diminuída. Já na análise química, observou-se proteína (+30); sangue oculto (+++); o potencial hidrogeniônico estava alcalino (8,0). E por fim, na sedimentoscopia notou-se presença de leucócitos (4-10); bactérias (+++); cristais de estruvita (+++); e células vesicais (++) . No exame de ultrassonografia, as alterações notadas foram: bexiga com parede espessada, com cristais em suspensão; e rim direito apresentou litíase com cerca de 1,5 cm. Para conclusão da suspeita clínica foi realizado exame radiográfico nas projeções: laterolateral esquerda (LLE), laterolateral direita (LLD) e ventrodorsal (VD). Notou-se a presença de estruturas circunscritas de radiopacidade mineral em topografia de rim esquerdo, direito e múltiplas estruturas similares em topografia de vesícula urinária (Figura 1). Achados compatíveis com nefrolitíase e urolitíase. Após o diagnóstico confirmado, foi instituído o tratamento através da realização das técnicas cirúrgicas de cistotomia e nefrotomia no rim esquerdo, buscando a preservação do rim direito e conseqüentemente de nefróns. O animal foi submetido ao procedimento de anestesia utilizando como medicação pré-anestésica, acepromazina 0,02mg/kg associado com metadona 0,2mg/kg, após 15 minutos foi realizada a tricotomia da região abdominal e acesso venoso com catéter intravenoso 24G e foi instituída a fluidoterapia com soro ringer lactato com taxa de infusão de 10ml/kg hr. Iniciou-se então a indução anestésica e em ato contínuo foi realizada a intubação da paciente. A paciente foi monitorada durante todo o procedimento cirúrgico, seguindo o plano cirúrgico, sem alterações cardiorrespiratórias ou hemodinâmicas. Com a paciente em plano anestésico a mesma foi posicionada em decúbito dorsal, foi realizada a antisepsia com álcool 70% e posteriormente submetido à técnica cirúrgica de cistotomia (Figura 2) e nefrotomia para retirada de cálculos. Foi realizada a laparotomia mediana pré-retro-umbilical, inspeção da cavidade abdominal e exteriorização do rim esquerdo. Os vasos renais foram localizados e ocluídos temporariamente com os dedos do auxiliar. Foi deslocado o rim para mostrar a superfície lateral convexa, realizou-se uma incisão em cunha por toda a linha média da borda convexa da cápsula do rim, depois dissecou-se nitidamente através do parênquima renal até acessar a pelve renal e localizar os cálculos. Os cálculos foram totalmente retirados com o auxílio de uma pinça de dissecação anatômica e após a retirada foi realizada a lavagem da pelve rena com solução fisiológica estéril. Após a lavagem procedeu-se a cápsula renal em padrão contínuo simples com fio de

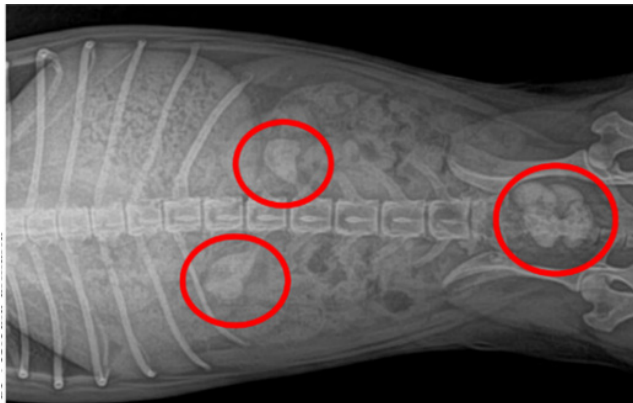
ácido poliglicólico 3.0. Posicionou-se o rim em seu local anatômico e fixamos à parede abdominal dorsal esquerda com 3 pontos equidistantes, com o mesmo fio, ligando a cápsula com o peritônio parietal. Depois da nefrotomia (Figura 3) realizou-se a cistotomia, com incisão longitudinal na superfície ventral do corpo da bexiga, afastada da uretra. Antes da incisão realizou-se a colocação de dois pontos de reparo, com fio de nylon 3,0. Para que o auxiliar pudesse afastar as suturas de sustentação e facilitar a incisão na parede vesical. Após a incisão da parede e acesso a luz da bexiga, retirou-se totalmente, os cálculos com uma pinça de dissecação anatômica. Procedeu-se a lavagem da bexiga com solução fisiológica estéril e cistorrafia. A cistorrafia foi realizada por padrão de aposição contínua simples e uma segunda camada com sutura invaginante com fio ácido poliglicólico 3.0. Realizou-se o teste para verificar a presença de vazamento com injeção de solução fisiológica, 10 ml dentro do lúmen vesical. Confirmou-se a ausência de vazamento na linha da sutura e procedeu-se a laparorrafia. A laparorrafia foi realizada em três camadas, a musculatura abdominal foi aproximada com suturas em “X” e com fio absorvível de ácido poliglicólico 2.0, em seguida fechou-se o tecido subcutâneo com fio de sutura absorvível de ácido poliglicólico 2.0 em padrão contínuo simples e para finalizar, a pele com fio não absorvível nylon 3.0, em pontos “X”. Após o procedimento cirúrgico, sem intercorrências, o animal ficou em observação na clínica-escola pelo período aproximado de quatro horas e foi liberada com o seguinte protocolo terapêutico indicado: Anti-inflamatório não esteroidal Meloxicam (0,1 mg/kg) uma vez ao dia por 4 dias; Antibacteriano Cefalexina Monoidratada (20mg/kg), duas vezes ao dia, por 14 dias; Escopolamina e Dipirona, na dose de 25mg/kg, de 12 em 12 hrs por 5 dias. Além de mudança na alimentação para uma ração Urinária e aumentar ingestão de água. Os urólitos seguiram para análise física e química de cálculo vesical e renal. Os resultados da composição química para cálculo renal foram: CARBONATO (+++/+++); CÁLCIO (++/+++); MAGNÉSIO (+++/+++); AMÔNIO (+++/+++). Nota-se, portanto, que o carbonato, o magnésio e o amônio possuem presença acentuada. Já o cálcio apresenta presença moderadas. Sendo duas propriedades físicas: Formato irregular; Peso de 3,470g; Dimensões 0,70 x 0,60 x 0,50 mm. Coloração bege; Consistência pétrea e superfície irregular. No resultado da análise química do cálculo vesical foram observados: CARBONATO (+++/+++); OXALATO (+++/+++); CÁLCIO (+++/+++); FOSFATO (+++/+++); MAGNÉSIO (+++/+++); AMÔNIO (+++/+++). Visto que carbonato, oxalato, cálcio, fosfato, magnésio e amônio demonstram presença acentuada na amostra. Suas propriedades físicas foram: Forma Irregular; Peso: 5,550 g; Dimensões 1,80 x 1,40 x 1,60 mm; Cor branco; Consistência pétrea e superfície lisa.

DISCUSSÃO:

No presente relato, o animal que foi acometido pela urolitíase e nefrolitíase, é um canino da raça Yorkshire terrier, condizente com Tilley e Smith-Junior (4) ao afirmarem que a raça YorkShire Terrier é uma raça predisposta a ter nefrólitos de estruvita. Embora, Bartges e Callens (5) relatam que certas raças de cães de raças pequenas são predispostas à formação de urólitos de oxalato de cálcio, como a Yorkshire Terrier e Adams (6) relata que a raça Yorkshire terrier tem predisposição tanto para oxalato de cálcio, quanto para o de estruvita. O animal do presente relato tinha 5 anos de idade, e era fêmea, se aproximando do que foi descrito por Tilley e Smith-Junior (4) ao relatarem a que a idade mais acometida pela urolitíase, é em média 6 anos de idade, sendo aproximadamente 85% mais comum em fêmeas. O animal relatado apresentou sinais clínicos de cistite e histórico de recorrência desta condição, a qual já vinha sendo tratada com diferentes protocolos antimicrobianos. A presença de cálculos urinários possui causas multifatoriais, sendo uma delas a utilização indiscriminada de medicamentos como sulfadiazinas ou fluoroquinolonas ao tratar cistites, conforme Colville e Barsert, Ariza (1,2), acendendo um alerta para a paciente relatada aqui. Na paciente

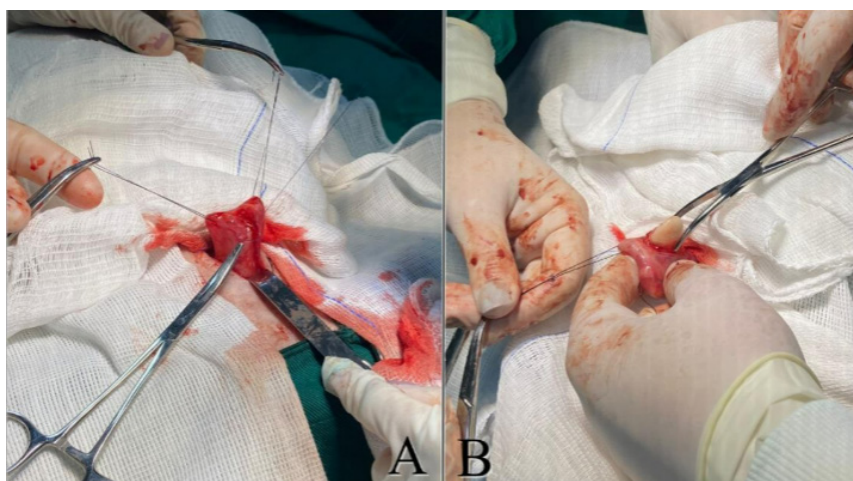
do presente relato, o histórico de cistite recorrente, pode ter desencadeado a formação de cálculos de estruvita, concordando com Tilley, Smith-Junior (4) que relatam que as causas podem ser distúrbios do trato urinário, bem como, retenção anormal de urina e urina alcalina, a qual diminui a solubilidade da estruvita, favorecendo a formação de urólitos observados. Em exame de sedimentoscopia de urina foram encontrados fosfato amônio magnésiano (estruvita) e oxalato de cálcio, conforme afirma Crivantelli (3), o qual ressalta que, estes urólitos são os mais comuns na clínica de cães. Foi observado neste caso na análise química da urinalise o potencial hidrogeniônico (pH) alcalino de (8,0). Em concordância com Bartges e Callens (5), que afirmam que a formação de estruvita depende do pH da urina, sendo a alcalúria associada a um risco aumentado de formação deste urólito. Além disso, observou-se sangue oculto (+++), confirmando os episódios de hematuria, e por fim, na sedimentoscopia notou-se presença de leucócitos (4-10); bactérias (+++), confirmando uma infecção do trato urinário da paciente e a presença de muitos cristais de estruvita, concordando com Bartges e Callens (5), que relatam que a estruvita induzida por infecção é a forma mais comum que acontece em cães, além de ocorrerem mais comumente em cadelas, devido ao maior risco de infecções do trato urinário. No caso aqui relatado, a paciente tinha 5 anos de idade e apresentou urólitos majoritariamente de estruvita, discordando de Palma et al. (7) que descreve que estruvitas induzidos por infecção são mais vistos em cães com menos de 1 ano e mais de 10 anos de idade. Durante o exame radiográfico do animal relatado, foi evidenciado presença de estruturas circunscritas de radiopacidade mineral em topografia de rim esquerdo, direito e múltiplas estruturas similares em topografia de vesícula urinaria. Achados compatíveis com nefrolitíase e urolitíase, concordando com Feeney; Anderson (8) e Osborne et al, (9). Como forma de diagnóstico da urolitíase do animal relatado, foram feitas análises laboratoriais de hemograma, bioquímica sérica, urinalise e exames de imagem, ultrassonografia e radiografia abdominal, como sugerem Agut et al. (10) Osborne et al. (9) Nelson e Couto (11) Feeney e Anderson (8) e Tilley, Smith-Junior (4). Diante da confirmação do diagnóstico de urolitíase vesical e nefrolitíase bilateral, conforme Adams (6), as técnicas cirúrgicas de eleição são nefrotomia e cistotomia conforme Rawlings et.al, (12) Peres et al,(13) Silva et al, (14) Bartges e Callens (5), sendo a cirurgia necessária em pacientes com cálculos que não se resolveram com dieta calculolítica ou que já estejam apresentando sinais clínicos graves, que é o que ocorre neste caso. As técnicas cirúrgicas de escolha foram a nefrotomia no rim esquerdo, pois conforme Rawlings et al.(12) Peres et al.(13) Silva et al. (14) é necessário um descanso de no mínimo 15 dias de um rim, para que o próximo seja operado, buscando assim evitar a perda da função renal temporária. No presente relato foi realizada a cistotomia para tratamento dos urólitos vesicais de grandes proporções, conforme indicam Galera(15) Fossum (16) e Bojrab (17). No caso da paciente do presente estudo, não foi realizado, por limitações financeiras dos tutores os exames de cultura e antibiograma urinários, discordando de Bartges e Callens (5) que afirmam que a antibioticoterapia apropriada deve ser estabelecida com base na cultura de urina e teste de sensibilidade. Neste relato, no pós-cirúrgico foi receitado o Antibacteriano Cefalexina Monohidratada, duas vezes ao dia, por 14 dias, em concordância com o autor Nardi et al. (18) que afirma que se deve evitar antibióticos potencialmente nefrotóxicos. Foi orientado o acompanhamento diante do caso da paciente, informado o prognóstico reservado para os tutores. Tilley e Smith-Junior (4) sugerem além de dieta específica através de ração terapêutica renal, aumentar o consumo hídrico. Mas não houve retorno, e após 5 meses do procedimento cirúrgico, os tutores nos informaram que a paciente veio a óbito em casa, concordando mais uma vez com os autores, pois a desobediência do tutor às recomendações médicas pode levar a piora do animal.

Figura 1 – Exame de radiografia da paciente. Projeção ventrodorsal onde nota-se nos círculos vermelhos, a presença de estruturas circunscritas de radiopacidade mineral em topografia de rim direito e esquerdo, e múltiplas estruturas similares em topografia de vesícula urinária



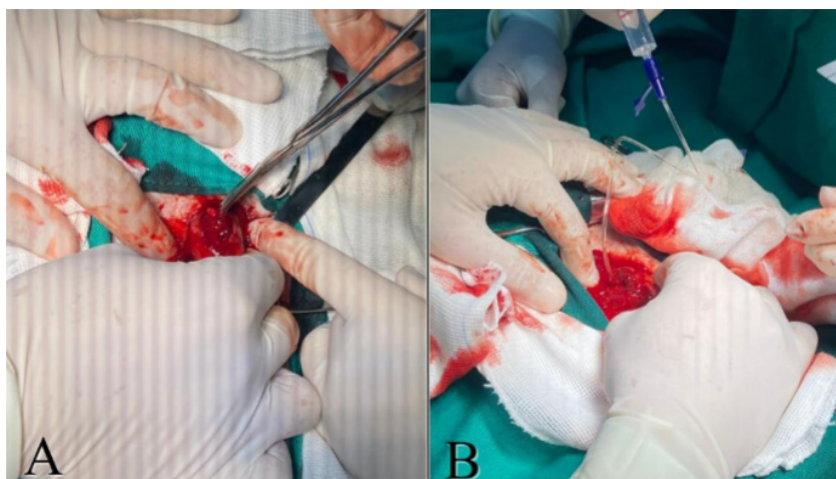
Fonte: Arquivo pessoal, 2023.

Figura 2 - Fotografia de procedimento cirúrgico de cistotomia. A: Colocação dos pontos de reparo e realização da incisão. B: Retirada de urólito



Fonte: Arquivo pessoal, 2023.

Figura 3 - Fotografia de procedimento cirúrgico de nefrotomia. A: Retirada de nefrólito. B: Lavagem da pelve renal com solução fisiológica estéril



Fonte: Arquivo pessoal, 2023.

CONSIDERAÇÕES FINAIS:

Ao término desse relato, considera-se que os cálculos renais e vesicais são patologias complexas, multifatoriais, com diagnóstico simples e tratamentos variados. A realização de técnicas cirúrgicas adequadas em fase inicial da doença pode ser um diferencial para o prognóstico. Neste caso, a quantidade e localização dos urólitos tornou o prognóstico de reservado a ruim. Vale ressaltar a importância de seguir as orientações médicas, para que o sucesso na recuperação seja alcançado, bem como uma maior sobrevivência do paciente, com qualidade de vida.

ABSTRACT

Urolithiasis is a condition where stones or uroliths occur anywhere in the urinary system. Nephrolithiasis concerns these formations located in the renal region. Predisposing factors include race, sex, type of diet, hereditary metabolic or anatomical issues, recurrent urinary tract infections, variations in urinary pH, and water restriction. Struvite and calcium oxalate uroliths are commonly observed more frequently in dog clinics. It is important to perform laboratory and image analyzes of the patient to confirm the diagnosis. The primary treatment indicated will be clinical dissolution through appropriate diets and drugs, seeking to avoid surgical treatment, however, this is not always successful. In certain situations, such as in the case of cystouroliths and nephroliths, surgical intervention through cystotomy and nephrotomy must be performed. Therefore, the objective of this work was to report a case of bladder and renal urolithiasis in a female Yorkshire terrier, describing the stages from clinical care to the patient's postoperative period and recovery.

Keywords: Bilateral nephrolithiasis. Urinary system. Urology.

AGRADECIMENTOS:

A minha instituição de ensino Centro Universitário Serra dos Órgãos – UNIFESO.

REFERÊNCIAS:

- Ariza PC. Epidemiologia da urolitíase de cães e gatos. 41 f. Dissertação [Mestrado em Ciência Animal] - Universidade Federal de Goiás, Goiânia; 2012.
- Colville TP, Bassert JM. Anatomia e Fisiologia Clínica para Medicina Veterinária. 2ª ed. Rio de Janeiro: Elsevier, 2010.
- Crivantelli LZ. Nefrologia e urologia. In: Crivellenti LZ, Crivellenti SB. Casos de Rotina em Medicina Veterinária de Pequenos Animais. 2ª ed. São Paulo: MedVet, 2015. p. 419-485.
- Tilley LP, Smith-Junior WK. Consulta Veterinária em 5 minutos. 5ª ed. Barueri: Manole, 2015.
- Bartges JW, Callens AJ. Urolithiasis. Vet. Clin. North Am. Small Anim. Pract. 2015;45(4):747-768.
- Adams LG. Nephroliths and ureteroliths: a new stone age. N. Z. Vet. J. 2013;61(4):212-216.
- Palma D, Langston C, Gisselma K, McCUE J. Canine Struvite Urolithiasis. Compend. Contin. Educ. Vet. 2013;35(8):E1.
- Feeney DA, Anderson KL. Radiographic Imaging in Urinary Tract Disease. In: Bartges J, Polzin DJ. Nephrology and Urology of Small Animals. Ames: Wiley-Blackwell, 2011. p. 97-127.

- Osborne CA, Lulich JP, Krunger JM, Ulrich LK, Koehler LA. Analysis of 451,891 canine uroliths, feline uroliths, and feline urethral plugs from 1981 to 2007: Perspectives from the Minnesota Urolith Center. *Vet .Clin. North. Am. Small Anim. Pract.* 2009;39(1):183-197.
- Agut A, Laredo FG, Belda E, Seva J, Soler M. Left perinephric abscess associated with nephrolithiasis and bladder calculi in a bitch. *Vet. Rec.* 2004;154(18).
- Nelson RW, Couto CG. Urolitíase canina. In: Nelson RW, Couto CG, editors. *Medicina Interna de Pequenos Animais*. 5ª ed. Rio de Janeiro: Elsevier, 2010. p. 670-679.
- Rawlings CA, Bjorling DE, Christie BA. In: Slatter DH. *Manual de Cirurgia de Pequenos Animais*. 3ª ed. Rio de Janeiro: Manole, 2007. Cap. 109. p. 1606-1611.
- Peres LA, Ferreira JRL, Beppu AK, Junior ERA, Vicenzi G, Yahamoto RYT. Alterações anatômicas em pacientes com nefrolitíase. *J. Bras. Nefrol.* 2010;32(1):35-38.
- Silva CRA, Silva FL, Sá E, Nunes MHV, Silva HMOG, Santos PVGR, et al. Cálculo vesical e nefrolitíase bilateral: relato de caso. *Pubvet.* 2015;9(2):76-78.
- Galera PD. Apostila de Técnica Cirúrgica. *Disciplina Técnica Cirúrgica Veterinária*. Brasília: Faculdade de Agronomia e Medicina Veterinária, 2005.
- Fossum TW. *Cirurgia de pequenos animais*. 4ª ed. Rio de Janeiro: Elsevier, 2014.
- Bojrab MJ. *Técnicas atuais em cirurgia de pequenos animais*. 3ª ed. São Paulo: Roca, 2005.
- Nardi ABD, Pazzini JM, Huppes RR, Castro JLCC, Queiroz TNDL, Crivellenti SB, Crivellenti LZ. *Casos de Rotina Cirúrgica em Medicina Veterinária de Pequenos Animais*. São Paulo: Medvet, 2019.

UROLITÍASE POR OXALATO DE CÁLCIO EM FELINO (*Felis catus*) – RELATO DE CASO

Lívia Thomaz de Souza¹; Michele Vieira de Azeredo²; Denise Mello Bobany²;
Daniela Mello Vianna Ferrer²; Rafael Rempto Pereira³

RESUMO

A urolitíase por oxalato de cálcio é uma condição frequente na clínica de felinos. Compreender sua fisiopatogenia, diagnóstico e tratamento é crucial para o bem-estar desses animais e prevenção de recidivas. Essa afecção pode causar dor e desconforto significativos aos gatos, afetando diretamente sua qualidade de vida. A decisão pelo manejo clínico ou cirúrgico depende da localização dos urólitos, quantidade, presença de obstrução do fluxo urinário e gravidade dos sinais clínicos. Os urólitos de oxalato de cálcio não são passíveis de dissolução dietética ou medicamentosa, portanto, o tratamento visa facilitar sua expulsão, melhorar fluxo urinário, evitar o crescimento dos urólitos já existentes e prevenir a formação de novos cálculos. Porém, nos casos de obstrução aguda do trato urinário recomenda-se que o paciente já seja encaminhado para cirurgia. Este trabalho visa relatar um caso de um felino, sem raça definida, de seis anos de idade, que apresentou um quadro de hematúria, polaquiúria e disúria, seguido de diagnóstico ultrassonográfico de urocistolitíase. Após trinta dias de tratamento com ração terapêutica para correção de estruvita não verificou-se dissolução dos cálculos e o animal foi encaminhado para cistotomia. Os urólitos foram analisados pela técnica cristológica quantitativa e o resultado foi positivo para oxalato de cálcio. Instituiu-se uma dieta hipoproteica com presença de alcalinizantes e melhora do manejo hídrico. O animal apresentou boa resposta ao tratamento de eleição, sem recidivas até o momento.

Palavras-chave: Urólito. Hematúria. Cistotomia

INTRODUÇÃO:

O termo urolitíase refere-se à fisiopatogenia e consequências clínicas decorrentes da presença dos urólitos no trato urinário. Portanto, a urolitíase não deve ser interpretada como uma afecção isolada, mas sim como consequência de diferentes distúrbios subjacentes em interação (1, 2). Os urólitos ou cálculos urinários são concreções minerais macroscópicas que podem se formar em qualquer porção do trato urinário. São compostos predominantemente por material cristalóide (no mínimo 95%) e uma pequena porção de matriz orgânica (2). Atribui-se uma nomenclatura específica para o urólito dependendo de sua localização. Dessa forma, denominamos os cálculos urinários presentes nos rins, ureteres, vesícula urinária e uretra respectivamente como nefrólitos, ureterólitos, urocistólitos e uretrólitos (2,3). Os urólitos podem ser classificados de acordo com a quantificação e composição de sua constituição mineral em simples, mistos ou compostos (4). Os urólitos simples são compostos por no mínimo 70% de um único tipo de mineral sem formação de camadas distintas. Nesse caso, o urólito recebe a denominação do mineral predominante (2, 3, 4). Os cálculos urinários mistos são formados por mais de um mineral, mas sem que seus componentes formem camadas e que não ultrapassem 70% de sua constituição (2, 3, 4). Os tipos de urólitos mais frequentes em gatos são os compostos por estruvita ou oxalato de cálcio, correspondendo a cerca de 90% da casuística (5, 6). Os tipos menos comuns são os urólitos de urato, cistina, xantina e sangue seco

1 Discente no curso de Medicina Veterinária do UNIFESO - livia.thomaz.s@gmail.com;

2 Docente no curso de Medicina Veterinária do UNIFESO - nefrologiaveterinariarj@gmail.com; debobany@gmail.com;

3 Coordenador da clínica-escola de Medicina Veterinária do UNIFESO - rafaelremptovet@gmail.com

solidificado (7, 8). Gatos domiciliados, castrados, obesos, de meia idade a idosos, com alimentação exclusivamente seca, possuem maior risco de urolitíase por oxalato de cálcio (3). Acredita-se que esse risco decorra da redução da ingestão hídrica, poucos locais disponíveis para micção, retenção urinária prolongada e hábitos sedentários (2). A urolitíase é uma afecção multifatorial. Fatores genéticos, raciais, alimentação, estilo de vida e comorbidades podem estar envolvidos em sua fisiopatogenia, entretanto, de forma genérica, podemos destacar três teorias: precipitação-cristalização, matriz-nucleação e deficiência de inibidores da cristalização/agregação (2). O mecanismo de formação dos urólitos de oxalato de cálcio não está completamente elucidado (4) entretanto, fatores como dieta acidificante, supersaturação urinária de oxalato e cálcio e baixa concentração urinária de inibidores de cristalização (citrato, magnésio, pirofosfato e glicosaminoglicanos) podem aumentar a predisposição à litogênese desse tipo de cálculo (2,4,9). Os sinais clínicos de urolitíase variam conforme o tamanho, a localização, a quantidade de urólitos, a presença de obstrução parcial ou total do fluxo urinário e ocorrência concomitante ou não de infecção do trato urinário. Porém, não é incomum diagnosticarmos acidentalmente a urolitíase em pacientes completamente assintomáticos (10). Os sinais sugestivos de urolitíase no trato urinário inferior (uretra e bexiga) são hematuria, polaquiúria, disúria, estrangúria e incontinência urinária. Porém, se houver obstrução uretral pode haver iscúria, estrangúria, distensão vesical, dor abdominal e sinais de uremia pós renal como náuseas, vômitos, prostração, hálito urêmico e até mesmo convulsões. Nos casos graves pode haver ruptura vesical e uroperitônio (2,3). Os nefrólitos em cães e gatos geralmente são assintomáticos (11). Raramente esses pacientes apresentam dor à palpação renal, hematuria e pielonefrite secundária (2). A maioria dos gatos com ureterólitos obstrutivos apresentam os mesmos sinais de uremia pós renal descritos nos casos de obstrução uretral (3). Os sinais clínicos estarão diretamente relacionados ao grau de obstrução ureteral (parcial ou total), ao comprometimento uni ou bilateral e à aptidão do rim contralateral em compensar a função do rim afetado (2). O diagnóstico dos urólitos e dos seus fatores subjacentes incluem análises sanguíneas, urinárias, exames de imagem e análise da composição do cálculo (12). Esses exames são essenciais para distinguir os urólitos de outras afecções do trato urinário como as infecções, pólipos, coágulos sanguíneos, neoplasias e anomalias urogenitais (13). Além disso, os exames laboratoriais e de imagem ajudam a estimar a natureza do urólito que ainda não foi expelido ou removido cirurgicamente, facilitando o tratamento e manejo preventivo (3). O diagnóstico presuntivo de oxalato de cálcio, antes da remoção cirúrgica, compõe-se pela associação da análise do pH urinário, presença de cristalúria, dosagem sérica do cálcio iônico, aspectos radiográficos, localização do urólito e resposta de dissolução ao uso da dieta terapêutica para estruvita (11). A escolha pelo manejo clínico ou cirúrgico depende da composição do urólito, localização, grau de obstrução do fluxo urinário e gravidade dos sinais clínicos (11). Para urólitos alojados na uretra recomenda-se seu deslocamento para bexiga através de uro-hidropropulsão retrógrada para restabelecimento do fluxo urinário e para evitar o acesso cirúrgico nessa região (11, 14). Os pequenos urocistólitos podem permanecer assintomáticos durante muito tempo e nesse caso, recomenda-se que sejam apenas monitorados (7, 11). Porém, se houver sinais clínicos associados e/ou ITU recorrente é necessária implementação do manejo clínico ou cirúrgico (11). A estimativa da composição dos urocistólitos é importante para guiar de forma mais assertiva o tratamento. Dessa forma, para urólitos com suspeita de que sejam de estruvita, urato ou cistina podemos tentar a dissolução dietética, diferente daqueles compostos por oxalato de cálcio, fosfato de cálcio ou xantina e, portanto, insolúveis (11, 15). Para os casos em que a dissolução do urocistólito não é possível ou em que os sinais clínicos são exacerbados recomenda-se a remoção cirúrgica dos cálculos preferencialmente por métodos minimamente invasivos como a cistoscopia transuretral em fêmeas ou mesmo a cistoscopia transcutânea. A cistotomia para retirada de urocistólitos é indicada para urólitos que

não podem ser removidos por cistoscopia (11, 16). A maioria dos ureterólitos são compostos de oxalato de cálcio (7). Por esse motivo, no planejamento do manejo dos ureterólitos não devemos incluir a expectativa de dissolução dietética ou medicamentosa, mas sim objetivar a melhora do fluxo urinário ureteral, redução da hidronefrose e compressão do parênquima renal. Alguns protocolos farmacológicos podem ser utilizados na tentativa de progressão do cálculo em direção à bexiga, mas raramente são efetivos (11). Nesses protocolos geralmente inclui-se diuréticos (ex. furosemida, manitol), antagonistas alfa-adrenérgicos (ex. prazosina, tansulosina), relaxantes do músculo liso ureteral (ex. amitriptilina, glucagon), fluidoterapia e analgésicos (17). Pacientes refratários ao manejo clínico da ureterolitíase ou diagnosticados já em quadros graves devem ser encaminhados para cirurgia. Os métodos mais utilizados são a ureterotomia por microscopia cirúrgica, implantação de stent ureteral (“duplo J”) e a utilização do desvio ureteral subcutâneo (subcutaneous ureteral bypass) (3, 17). Em situações nas quais os nefrólitos são detectados acidentalmente em pacientes assintomáticos não se recomenda sua remoção cirúrgica. O objetivo nesses casos é minimizar os fatores de risco e monitorar o crescimento e/ou deslocamento do urólito (7, 11). Mas se os nefrólitos causarem obstrução do fluxo urinário, infecção urinária recorrente, dor, compressão do parênquima renal ou aumento progressivo de tamanho a nefrotomia deverá ser cogitada (2, 7, 11). Os urólitos de oxalato de cálcio não são passíveis de dissolução. Seu manejo clínico tem como objetivo corrigir os fatores predisponentes e reduzir as chances de recidivas, por isso, estende-se mesmo após a expulsão ou remoção do cálculo (11, 15, 8). O manejo dietético consiste na redução da oferta de alimentos com oxalato (ex. vegetais folhosos, batatas, beterraba) e vitamina C, pois esta favorece a hiperoxalúria (15). Além disso, recomenda-se evitar alimentos ricos em vitamina D e cálcio, sem entretanto, reduzir ao ponto de gerar deficiência desses nutrientes (2). Outro ponto importante na prevenção do oxalato de cálcio é a redução da ingestão proteica. As dietas hipoproteicas favorecem a alcalinização da urina e o aumento da excreção de citrato, um inibidor da cristalização deste urólito (2, 11). A precipitação de cristais de oxalato de cálcio é favorecida pelo pH urinário ácido, por isso, em alguns casos, faz-se necessário o uso de citrato de potássio devido ao seu efeito alcalinizante e promotor da citratúria. O citrato forma um sal solúvel com o cálcio na urina, indisponibilizando-o para a união com o oxalato (2). São considerados diuréticos tiazídicos para casos de recidivas de oxalato de cálcio refratários à mudança de dieta, ao uso de alcalinizantes e ao aumento da ingestão hídrica. Os 27 diuréticos tiazídicos aumentam a reabsorção tubular renal do cálculo, reduzindo a calciúria e conseqüentemente a oferta de substrato para formação de urólito de oxalato de cálcio (11). Porém, por também induzir a acidificação urinária, recomenda-se que seja sempre associada ao citrato de potássio (11). Para minimizar a recorrência de urolitos de oxalato de cálcio deve-se diminuir a supersaturação urinária através do aumento da ingestão hídrica. Para isso, recomenda-se a oferta de dietas úmidas ou adição de água à ração seca (1, 15).

RELATO DE CASO:

O presente relato descreve o caso de um felino macho, de 6 anos de idade, sem raça definida, castrado, sedentário, domiciliado, com diagnóstico negativo para FIV e FELV (pelo método ELISA) atendido em domicílio na cidade de Guapimirim, RJ. No primeiro atendimento, em julho de 2023, a tutora relatou que o animal estava apresentando hematúria e intensa polaquiúria há 1 semana. Ao exame físico, verificou-se mucosas normocoradas, ausência de lesões orais, normohidratação, normotermia, ausculta torácica dentro da normalidade, ausência de dor abdominal e de crepitação em bexiga, 29 linfonodos normorreativos, escore de condição corporal 7 (escala de 1-9), escore de massa muscular 2 (escala de 0-3) 4,8kg de peso corporal, ausência de lesões no períneo e penianas. Foi instituído o tratamento com meloxicam na dose de

0,1mg/kg, a cada 24 horas, por 5 dias e solicitado exames complementares (urinálise e ultrassonografia abdominal). A urinálise não foi realizada devido a intensa polaquiúria e, conseqüentemente, dificuldade na coleta de urina. A ultrassonografia abdominal detectou na bexiga a presença de inúmeras imagens formadoras de sombreamento acústico sugestivas de agrupamento de urólitos. Devido a dificuldade de estimativa da natureza do urólito, já que não foi possível a coleta de urina, deu-se início ao manejo dietético de exclusão para estruvita com a ração seca “Royal Canin Urinary”. A revisão do paciente foi realizada após 30 dias da primeira consulta, em agosto de 2023. Nessa ocasião, a tutora relatou que o animal ainda apresentava hematúria intermitente e polaquiúria apesar da troca da dieta. Foi solicitada uma segunda ultrassonografia que mostrou a persistência dos urólitos, indicando que não houve dissolução e, portanto, descartando-se a hipótese de urolitíase por estruvita. Por exclusão, suspeitou-se de urolitíase por oxalato de cálcio e, por se tratarem de cálculos não passíveis de dissolução dietética ou medicamentosa, recomendou-se a cistotomia para remoção dos urólitos e prevenção de uma possível obstrução uretral futura. Nos exames pré-operatórios verificou-se discreta hipofosfatemia e hipercalemia, porém sem impeditivos para a segurança do procedimento cirúrgico. 30 A cirurgia foi realizada no dia 23 de agosto de 2023 na Clínica Escola de Medicina Veterinária do Unifeso. No protocolo anestésico foi utilizado como medicação pré-anestésica associação de metadona 0,2mg/kg, quetamina 10mg/kg, midazolam 0,3mg/kg, todos por via intramuscular. Procedeu-se então a tricotomia do membro torácico direito para acesso venoso e infusão contínua de ringer com lactato na taxa de 3ml/kg/h. Após a indução anestésica com propofol 2,5mg/kg dose efeito e fentanil 1mcg/kg, foi realizada a intubação utilizando traqueotubo número 3,5 e o paciente foi posicionado em decúbito dorsal. Foi realizada tricotomia seguida da antisepsia da região abdominal com clorexidine 2% seguido de álcool 70%. Para a manutenção cirúrgica, optou-se por anestesia inalatória com Isoflurano em oxigênio 100% em vaporizador universal. O paciente foi monitorado durante todo o procedimento cirúrgico, sem alterações cardiorrespiratórias ou hemodinâmicas. Foi realizada a laparotomia mediana pré-retro-umbilical, inspeção da cavidade, depois feita incisão longitudinal na superfície ventral do corpo da bexiga. Colocou-se dois pontos de reparo com fio nylon 2.0 e procedeu-se a incisão da parede e acesso a luz da bexiga, retirou-se totalmente os cálculos com pinça de dissecação anatômica. Foi então feita a lavagem da bexiga com solução fisiológica estéril e a cistorrafia. A cistorrafia foi realizada por padrão de sutura contínua simples e uma segunda camada com sutura invaginante de Cushing com fio ácido poliglicólico 3.0, em sequência, procedeu-se a laparorrafia. A laparorrafia foi realizada em três camadas. A musculatura abdominal foi aproximada com suturas em “X” e com fio absorvível de ácido poliglicólico 2.0. Em seguida suturou-se o tecido subcutâneo com fio absorvível de ácido poliglicólico 2.0 em padrão contínuo simples e por fim, a pele com fio não absorvível nylon 3.0 com padrão em “X”. O paciente acordou cerca de três minutos após a interrupção da vaporização do isofluorano e prosseguiu-se a extubação. Como medicações pós-operatórias foram administrados amoxicilina 20mg/kg, meloxican 0,2 mg/kg e dipirona 25mg/kg. O animal manteve-se em bom estado geral, sem dor a palpação no pós-operatório imediato, demonstrando normalidade em todos os parâmetros fisiológicos avaliados e após 2 horas de observação recebeu a alta. As medicações prescritas para uso posterior ao dia da cirurgia foram amoxicilina com clavulanato (20mg/kg, a cada 12 horas, durante 7 dias), meloxican (0,1mg/kg, a cada 24 horas, durante 5 dias), dipirona (25mg/kg, a cada 24 horas, durante 3 dias) e limpeza da ferida cirúrgica diária com álcool 70%. Recomendou-se repouso e o uso de roupa cirúrgica. Após 24 horas da cirurgia, a tutora foi contatada e relatou que o paciente se encontrava clinicamente bem, porém com discreta hematúria, esperada devido a manipulação cirúrgica em trato

urinário inferior. Não houveram intercorrências pós cirúrgicas e a sutura externa foi removida após 10 dias. Os urólitos retirados foram enviados para análise cristalográfica em laboratório de referência, onde o resultado foi positivo para oxalato de cálcio. Foi instituído o manejo preventivo através da mudança da dieta para ração seca com baixo teor proteico e com a presença de alcalinizantes (ração terapêutica Equilíbrio Renal). Além disso, enfatizou-se a necessidade da melhora do manejo para estimular a ingestão de líquidos como a oferta diária de sachês acrescidos de água filtrada, aumento do número de recipientes de água disponíveis, disponibilidade de uma fonte de água corrente própria para gatos. Outra estratégia recomendada foi a melhora do manejo da caixa sanitária, proporcionando mais de uma e mantendo-as sempre limpas e com areia nova, para que o paciente não recuse usá-las, e assim não retenha urina por muito tempo. O animal segue até o presente momento (novembro de 2023) sem sinais clínicos e ultrassonográficos de recidiva.

DISCUSSÃO:

O presente relato descreve um caso de urocistolitíase por oxalato de cálcio em felino que segundo Osborne et al. (7) está de acordo com a ocorrência majoritária de estruvita ou oxalato de cálcio em 95% dos cães e gatos. O fato do animal em questão ser um felino castrado, domiciliado, sedentário e adulto está de acordo com o perfil descrito por Ettinger e Feldman (18) que sinalizam que esses animais tem maior risco de desenvolverem urolitíase devido ao estilo de vida mais sedentária e, portanto, com maior chance de retenção urinária por longos períodos e redução da ingestão de líquidos. O animal em questão apresentou hematuria, disúria e polaquiúria. Esses sinais clínicos estão de acordo com os descritos por Lulich et al. (4) nos casos de urolitíases do trato urinário inferior. No caso clínico em questão, não foi realizada a urinálise devido a intensa polaquiúria, impedindo que o paciente acumulasse urina suficiente para coleta, o que dificultou a estimativa da natureza do urólito. De acordo com o descrito por Giovaninni et al. (2) a urinálise teria um papel importante no diagnóstico presuntivo de oxalato de cálcio, antes de sua remoção cirúrgica, já que forneceria parâmetros como a presença de cristalúria, densidade e o pH urinário que auxiliariam na condução desse caso. A dosagem sérica do cálcio iônico do paciente se mostrou discretamente aumentada, mas não o suficiente para caracterizar hipercalcemia idiopática felina como possível fator primário para a litogênese. Giovaninni et al. (2) recomendam que essa análise seja realizada em todos os pacientes com urolitíase por oxalato de cálcio, já que existem indícios da relação entre hipercalcemia, hipercalcúria e formação destes cálculos. No presente relato, foi iniciada a dieta terapêutica para prevenção de cálculos de estruvita, já que está era uma das suspeitas iniciais. Essa escolha está de acordo com o proposto por Dunn et al. (8), que diz que manejo adequado para dissolução de cálculos de 34 estruvita em felinos é o uso de dieta terapêutica. Porém não houve sucesso na dissolução do urólito e, por isso, levantou-se a suspeita, por exclusão, de que possivelmente o urólito do paciente era de oxalato de cálcio, devido a grande ocorrência de casos de urolitíases por oxalato de cálcio e estruvita na rotina da clínica veterinária, fato que concorda com Dunn et al. (8), que diz que a ocorrência de urólitos de estruvita e oxalato de cálcio corresponde a 95% dos casos de urolitíases. O fato dos urólitos não terem dissolvido corrobora com o que é dito por Queau (15), que cita a impossibilidade de dissolver urólitos de oxalato de cálcio através do manejo dietético ou medicamentoso. Diante da manutenção dos sinais clínicos de hematuria e polaquiúria, mesmo após o uso do meloxicam e alteração da dieta, e pelo risco de obstrução uretral futura optou-se pela cistotomia para remoção dos urólitos, conforme recomendam Giovaninni et al. (2), que descrevem que urólitos sintomáticos mesmo após manejo clínico e que

oferecem risco de obstrução, devem ser retirados por cirurgia. Entretanto, de acordo com o último consenso internacional sobre tratamento e prevenção de urolitíases, descrito por Lulich et al. (11) a recomendação de eleição para esse quadro seria a intervenção por técnicas minimamente invasivas, como a cistoscopia percutânea. Os urólitos removidos por cistotomia foram enviados para análise cristalográfica quantitativa, fato que concorda com o que sugere Giovaninni et al. (2), por ser o método de eleição para análise dos urólitos por descrever todas possíveis camadas e direcionar o tratamento preventivo para a composição do núcleo. A morfologia macroscópica encontrada no cálculo do felino do presente relato foi de uma superfície rugosa e redonda, com prolongamentos espiculados, por se tratar de urólito de oxalato de cálcio dihidratado, informação que está de acordo com o aspecto macroscópico descrito por Giovaninni et al. (2). Para o paciente citado foi instituída uma dieta com menor teor proteico e com a presença de alcalinizantes conforme recomendam Kidder et al. (3) para dificultar a recidiva do quadro. Além disso, iniciou-se a oferta diária de alimento úmido adicionado de água para reduzir a chance de supersaturação urinária, terapia que está de acordo com o que sugerem Lulich et al. (11) e Dunn et al. (8), que recomendam estas medidas de prevenção sejam implementadas mesmo após a resolução cirúrgica, devido a alta taxa de recidivas dos urólitos de oxalato de cálcio.

CONSIDERAÇÕES FINAIS:

Os estudos sobre a ocorrência e evolução clínica da urolitíase por oxalato de cálcio, são relevantes por se tratar de urólitos com fisiopatogenia ainda pouco esclarecidas e com alta taxa de recidivas. A estimativa na natureza do urólito é importante para que sejam implementadas medidas de tratamento e prevenção. Entretanto, nem sempre na rotina clínica temos todas as ferramentas à disposição. O presente relato se mostra relevante por apresentar uma alternativa de conduta terapêutica diante da ausência da urinálise e radiografia, sugerindo a tentativa de dissolução por meio de dieta terapêutica, e baseado nessa resposta, identificar se a probabilidade é que esse cálculo seja de estruvita ou por oxalato de cálcio, a partir disso, recomendar as condutas necessárias.

ABSTRACT

Calcium oxalate urolithiasis is a common condition in feline clinics. Understanding its pathophysiology, diagnosis and treatment is crucial for the well-being of these animals and prevention of relapses. This condition can cause unpleasant pain and discomfort to cats, directly affecting their quality of life. The decision on clinical or surgical management depends on the location of the uroliths, quantity, presence of obstruction of urinary flow and severity of clinical signs. Calcium oxalate uroliths cannot be dissolved through diet or medication, therefore, treatment aims to facilitate their expulsion, improve urinary flow, prevent the growth of existing uroliths and prevent the formation of new stones. However, in cases of acute urinary tract interference, it is recommended that the patient be referred for surgery. This work aims to report a case of a six-year-old mixed-breed feline, which presented with hematuria, pollakiuria and dysuria, followed by an ultrasound diagnosis of urocystolithiasis. After thirty days of treatment with therapeutic feed to correct struvite, the stones did not dissolve and the animal was sent for cystotomy. The uroliths were analyzed using the quantitative crystallographic technique and the result was positive for calcium oxalate. A low-protein diet with the presence of alkalizers and improved water management is instituted. The animal showed a good response to the treatment of choice, with no recurrences to date.

Keywords: Urolith. Hematuria. Cystotomy

REFERÊNCIAS:

- Lulich JP, Osborne CA. Tratamento da Urolitíase. In: Elliott J, Grauer GF. Manual de nefrologia e urologia em cães e gatos, 2ªed. São Paulo: Roca, 2014.
- Giovaninni LH, Ariza, PC, Anjos TM, Gomes VR. Urolitíase. In: Crivellenti LZ, Giovaninni LH. Tratado de nefrologia e urologia em cães e gatos. São Paulo: MedVet, 2021.
- Kidder AC, Chew D. Treatment Options for Hyperphosphatemia in Feline CKD: What's Out there? Journal of Feline Medicine and Surgery, 2009; 11: 913-924.
- Lulich JP, Kruger JM, Macleay, Merrills JM, Paetau-robinson I, Albasan H, Osborne CA. Efficacy of two commercially available, low-magnesium, urineacidifying dry foods for the dissolution of struvite uroliths in cats. Journal of the American Veterinary Medical Association, 2013; 243: 1147-1153.
- Houston DM, Vanstone NP, Moore AE, Weese HE, Weese JS. Evaluation of 21.426 feline bladder urolith submissions to the Canadian Veterinary Urolith Centre (1998– 2014). Canadian Veterinary Journal, 2016; 57: 96-201.
- Burggraaf ND, Westgeest DB, Corbee RJ. Analysis of 7866 feline and canine uroliths submitted between 2014 and 2020 in the Netherlands. Research in Veterinary Science, 2021;137: 86-93.
- Osborne CA, Lulich JP, Kruger JM, Ulrich LK, Koehler LA. Analysis of 451, 891 Canine Uroliths, Feline Urolithal Plugs from 1981 to 2007: Perspectives from the Minnesota Urolith Center. Veterinary Clinics of North America: Small Animal Practice. 2009;39 (ed.1):183-197.
- Dunn M, Kornya M, Lulich J. Consensus Statement: Approaches to Urolithiasis Treatment. American association of feline practitioners, 2022.
- Angel-caraza J, Diez-prieto I, Pérez-garcía CC, García-rodríguez MB. Composition of lower urinary tract stones in canines in Mexico City. Urological Research, 2010; 38: 201-204.
- Gompf RE. Diagnosis of Heart Disease. In: Smith FWK, Tilley LP, Oyama MA, Sleeper MM. Manual of Canine and Feline Cardiology. St. Louis, Missouri: Saunders e Elsevier, 2016.
- Lulich JP, Berent AC, Adams LG, Westropp JL, Bartges JW, Osborne CA. ACVIM Small Animal Consensus Recommendations on the Treatment and Prevention of Uroliths in Dogs and Cats. Journal of Veterinary Internal Medicine, 2016; 30: 1565-1574.
- Grauer GF. Feline Struvite & Calcium Oxalate Urolithiasis. Today's Veterinary Practice, 2015. [acesso 15 set. 2023] Disponível em < <https://todaysveterinarypractice.com/wp-content/uploads/sites/4/2016/06/T1509F01.pdf>>.
- Kauffman CA, Fisher JF, Sobel JD, Newman CA. Candida Urinary Tract Infections – Diagnosis. Clinical Infectious Diseases. 2011, v.52, ed.6, p.452–456.
- Ajalloueian F, Zeiai S, Fossum M, Hilborn JG. Constructs of electrospun PLGA, compressed collagen and minced urothelium for minimally manipulated autologous bladder tissue expansion. Biomaterials, 2014;35.
- Queau Y. Nutritional Management of Urolithiasis. Veterinary Clinics of North America: Small Animal Practice. 2019; (49):175-186.
- Noswoth GD, Crystal MA, Grace S, Tilley LP. The Feline Patient. Australian Veterinary Journal. 2007; (85):301-344.
- Clarke DL. Feline ureteral obstructions; Part 1: surgical management. Journal of Small Animal Practice, 2018; 59: 324-333.
- Ettinger SJ, Feldman EC. Tratado de medicina veterinária, doenças do cão e do gato. 5ªed. Rio de Janeiro: Guanabara Koogan, 2008.

USO DA ENERGIA ULTRASSÔNICA NO TRATAMENTO LAPAROSCÓPICO DE CRIPTORQUIDISMO BILATERAL EM SUÍNO (*Sus scrofa*) - RELATO DE CASO

Felipe da Fonseca Mendes¹; Fernando Luís Fernandes Mendes²; Maria Eduarda Monteiro Silva²;
Sírnia da Fonseca Jorge²; Juan Benito Diz Atan²

RESUMO

O criptorquidismo em suínos, é uma condição congênita que ocorre quando os testículos não completam sua descida normal para a bolsa escrotal, e pode envolver um distúrbio hereditário com um único gene autossômico recessivo. Os testículos ectópicos, principalmente na região abdominal, têm maior risco de desenvolver neoplasias. Seu diagnóstico é realizado através do exame clínico e, a ultrassonografia é o exame de eleição para localização dos testículos ectópicos. O tratamento de escolha é a orquiectomia bilateral. Quando localizados na cavidade abdominal, se faz necessário o acesso à mesmo, seja através da técnica aberta ou laparoscópica. A laparoscopia é uma abordagem cirúrgica em evolução, que apresenta diversas vantagens quando comparada à técnica convencional. É realizada através de instrumentais específicos e meios de energia para a apreensão, secção e hemostasia dos tecidos. Entre esses instrumentais estão as pinças de energia, sejam elas elétricas ou ultrassônicas. As pinças de energia ultrassônica apresentam diversas vantagens quando comparadas com as elétricas e são, até a presente data, pouco utilizadas na Medicina Veterinária. O presente estudo relata um caso de criptorquidismo tratado com laparoscopia e energia ultrassônica, como meio de energia, com revisão na literatura em relação ao tratamento empregado.

Palavras-chave: Energia Ultrassônica. Laparoscopia. Criptorquidismo.

INTRODUÇÃO:

O criptorquidismo em suínos é uma condição congênita hereditária que ocorre quando os testículos não completam sua descida normal para a bolsa escrotal, permanecendo retidos em algum local ao longo de sua rota de migração. Sua etiopatogenia não é completamente esclarecida, podendo envolver um distúrbio hereditário com um único gene autossômico recessivo (1,2). Essa condição pode ocorrer unilateral ou bilateralmente, afetando a descendência dos testículos em um ou ambos os lados. Os testículos ectópicos, principalmente quando localizados na região abdominal, são mais suscetíveis ao desenvolvimento de neoplasias em comparação com os testículos normotópicos. Os tipos mais comuns de neoplasias associadas ao criptorquidismo são o seminoma e o sertolioma (1,2,3). A detecção precoce e o tratamento adequado do criptorquidismo são importantes para evitar complicações, garantir a saúde dos animais e minimizar os impactos econômicos na produção suinícola. O tratamento de escolha recomendado para o criptorquidismo é a orquiectomia bilateral, sendo realizada mesmo em casos de animais com criptorquidia unilateral, como medida preventiva para o surgimento de neoplasias e impedimento da reprodução (2,3,4). Quando localizados na cavidade abdominal se faz necessário a realização de laparotomia mediana ou uma laparoscopia para a retirada dos testículos. A laparoscopia como abordagem cirúrgica é um tema em evolução na Medicina Veterinária e, é realizada através da introdução de uma ótica e instrumentais cirúrgicos através de mínimas incisões realizadas na cavidade abdominal (5). Dentre estes instrumentais, estão as pinças de energia,

1 Discente em Medicina Veterinária do UNIFESO — fefelskmendes@gmail.com

2 Docente do Curso de Medicina Veterinária do UNIFESO — fernandoluismendes@unifeso.edu.br;
mariaeduardasilva@unifeso.edu.br; juanatan@unifeso.edu.br

utilizadas para a secção e/ou realização de hemostasia. Diversos meios de energia são utilizados, destacando-se a eletricidade, ultrassônica, laser e plasma de argônio (6,7). Neste presente estudo, será relatado o caso do uso da pinça ultrassônica no tratamento laparoscópico de um testículo retido na região abdominal em um suíno sem raça definida, bem como uma revisão na literatura em relação ao tratamento empregado. O objetivo é fornecer uma visão detalhada do caso clínico, destacando a abordagem laparoscópica com o uso da pinça ultrassônica e sua comparação com as abordagens convencionais descritas na literatura.

RELATO DE CASO:

O animal do presente relato é um suíno (*Sus scrofa*), macho de aproximadamente três meses de idade, pesando 12 Kg, sem raça definida (Figura 1). Seu tutor relatou a ausência dos testículos na bolsa escrotal desde seu nascimento. Foi levado a Clínica Escola de Medicina Veterinária UNIFESO pelo tutor no dia 27 de março, com intuito de confirmar o diagnóstico de criptorquidismo e realizar a correção cirúrgica, para afastá-lo da possibilidade de reprodução, e perpetuação de sua condição em seus descendentes. Durante o exame clínico foi observado a ausência dos testículos, e de bolsa escrotal, o que reafirma a suspeita de criptorquidia bilateral (Figura 2). O animal apresentava lesões cutâneas sugestivas de briga e sarna. As mucosas se encontravam normocoradas, e a ausculta cardíaca e pulmonar sem alterações significativas. A temperatura retal era de 38,8°C. Através da palpação do abdome foi encontrada na região das fossas ilíacas, esquerda e direita, uma massa de cada lado. Foi solicitado e realizado, o exame ultrassonográfico do abdome, que constatou em ambas fossas ilíacas, imagens sugestivas de testículos (um de cada lado). Devido a limitações do aparelho de ultrassom, foi impossível a geração para o registro de imagem desse exame. O suíno ficou alojado nas dependências da faculdade de Medicina Veterinária UNIFESO, afim de ser preparado para correção cirúrgica. No dia 30 de março, o animal recebeu por via oral, na dose de 300 µg Kg⁻¹ de Ivermectina, a fim de tratar as lesões sugestivas de sarna, e possíveis verminoses intestinais. Esta dose foi repetida 15 após. Após a primeira dose de Ivermectina, foi encontrado nas fezes inúmeros parasitas intestinais. Durante o seu alojamento, foi alimentado com uma mistura de farelo de trigo, e ração concentrada para crescimento de suínos (Suimix®) em uma proporção de 1:2. Para avaliação dos exames laboratoriais dos parâmetros sanguíneo, hemograma, uréia, creatinina, AST e ALT, no dia, 28 de abril. Cujos valores encontram-se descritos dentro da normalidade. O tratamento de escolha foi a orquiectomia bilateral laparoscópica. A cirurgia foi realizada no dia 04 de maio de 2023, devido à demora na obtenção da pinça ultrassônica. Durante o período de alojamento, o suíno obteve um ganho de peso de 8 Kg, totalizando no dia da cirurgia o peso de 20 Kg. Como medicação pré-anestésica, foi utilizada a associação de Midazolam, na dose de 0,2 mg Kg⁻¹ Cetamina, na dose de 17,5 mg Kg⁻¹ e Atropina na dose de 0,04 mg Kg⁻¹ por via intramuscular profunda. Após o efeito da medicação pré-anestésica, o paciente foi higienizado com um banho utilizando água e solução saponácea. Em seguida, foi feita o acesso venoso na veia auricular direita. A indução anestésica ocorreu pelo uso de Isoflurano por via inalatória, com oferta de oxigênio pelo uso de uma máscara de indução, com o paciente posicionado em decúbito ventral. Após a intubação endotraqueal, o animal foi mantido sob anestesia inalatória com Isoflurano e oxigênio na concentração de 100% (Figura 3). Como protocolo analgésico adicional, foi feita infusão venosa de Lidocaína na dose de 0,6 mg Kg⁻¹h⁻¹, através de um acesso na veia auricular direita, na esquerda mantida a infusão de soroterapia com Ringer com lactato. O paciente foi posicionado em decúbito dorsal e realizada a tricotomia e antisepsia da região abdominal, com solução degermante de Clorexidina a 2%. Nova antisepsia foi realizada desta vez com álcool a 70%. Em seguida foram colocados os panos de campos. Para a realização do procedimento cirúrgico, foram realizadas uma incisão na região supra umbilical, na linha alba, de 1 cm, para inserção

um trocáter de 11 mm, por onde foi colocada a ótica endoscópica rígida de 10 mm, de 30 °. Após a realização desta primeira punção, a cavidade abdominal foi inflada através, do uso de CO₂, com fluxo de 1 L min⁻¹, até alcançar a pressão intrabdominal de 12 mmHg. Em seguida, o fluxo de CO₂ foi aumentado até 30 L min⁻¹ a fim de manter o pneumoperitônio. Assim que alcançada a pressão intra-abdominal desejada, a cavidade foi inspecionada através de um inventário, com objetivo de identificar possíveis lesões iatrogênicas e/ou pré existentes, o que não foi constatado. O paciente foi posicionado em posição de Trendelenburg. Em seguida foram realizadas as 3 outras incisões de 5 mm. Sendo uma no flanco esquerdo, uma no flanco direito, e por fim uma na fossa ilíaca esquerda; para inserção dos demais trocáteres (todos de 5 mm), formando assim todos os portais de acesso a cavidade abdominal. O primeiro cirurgião introduziu através, do portal do flanco esquerdo a pinça de energia ultrassônica (Ultrasonic Harmonic®), e no do portal da fossa ilíaca esquerda, uma pinça de prensão laparoscópica, ficando estas sob seu domínio durante toda cirurgia (Figura 4). O segundo cirurgião introduziu pelo portal do flanco direito uma pinça de prensão laparoscópica, manuseando a mesma com a mão direita, durante todo o ato cirúrgico; mantendo a ótica endoscópica rígida, sob domínio da mão esquerda durante todo o ato cirúrgico (figura 5). O testículo direito foi localizado na fossa ilíaca direita após deslocamento cranial das alças intestinais. Após prensão foi tracionado ventralmente, e iniciou-se a hemostasia secção de modo concomitante, pela pinça ultrassônica (musculo cremáster, ducto deferente, artéria espermática e plexo panpiniforme), de modo eficaz. Este apresentava uma ligeira aderência à parede abdominal, ao lado da artéria ilíaca, ventralmente ao ureter direito. Para a identificação do testículo esquerdo, se fez necessário luxar para o lado contralateral a bexiga. Assim que localizado, foram realizados os mesmos procedimentos de hemostasia e secção concomitantemente, das mesmas estruturas. Este testículo não apresentava nenhuma aderência. Considerando o tamanho de ambos os testículos, se fez necessário a ampliação, em cerca de 1,5cm do portal do flanco esquerdo, com uso de um bisturi e auxílio de uma tesoura, para a retirada dos mesmos (Figura 6 e Figura 7). Após, foi realizado novo inventário da cavidade abdominal, em busca de possíveis lesões iatrogênicas, o que não foi encontrado. Foi então introduzida uma gaze, pelo portal da ótica, a fim de promover a retirada do resquício de sangue, localizado na fossa ilíaca direita. Para a síntese dos portais foi utilizado fio poliglactina 910 2-0 na musculatura abdominal, em pontos em X. A dermorrafia foi realizada com fio mononylon 2-0, também em pontos em X. No pós operatório imediato foi feita a administração por via intra muscular de Penicilina G Procaína, Penicilina G Benzatina di-hidroestreptomicina (Vetipen®) na dose de 2 ml; e Meloxicam (Meloxivet®) na dose de 0,1mg Kg⁻¹. A mesma medicação foi prescrita no pós operatório mediato por 5 dias. O animal apresentou despertar anestésico tranquilo, sem complicações e sinais de dor ou desconforto. Para as feridas cirúrgicas, uma em cada portal, foi prescrito o uso de álcool 70%, até a retirada dos pontos, 7 dias após o procedimento. Até a presente data o paciente encontra-se em excelente evolução clínica, sem qualquer alteração, inclusive de apetite.

DISCUSSÃO:

O animal do presente relato foi diagnosticado com criptorquidismo bilateral através do exame clínico, estando de acordo com descrito por Dolf e colaboradores (8), que afirmam que o diagnóstico do criptorquidismo é baseado no exame clínico. O uso da ultrassonografia como exame complementar no presente relato corrobora com Hecht e colaboradores (9) que destacam a alta sensibilidade do exame para detecção do cripitosquidismo. Os mesmo autores (9) relatam ser a ultrassonografia o exame complementar de eleição para o diagnóstico do criptorquidismo. A opção pelo tratamento cirúrgico está de concordância com o descrito por Fossum (2) e Fail e Magee (3); que preconizam a orquiectomia bilateral a fim de prevenir o aparecimento de neoplasias e também impedir a transmissão genética da doença. O animal do presente relato foi submetido

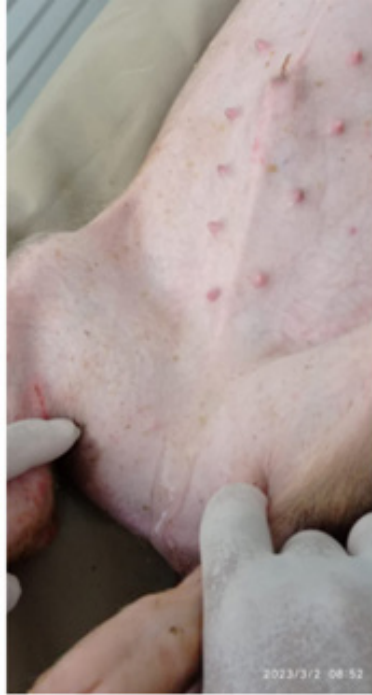ao protocolo de anestesia geral com fornecimento de oxigênio a 100%, estando de acordo com indicado por Malm (10), que afirma que as cirurgias laparoscópicas devem ser realizadas sobre anestesia geral. O suíno foi posicionado em decúbito dorsal com os equipamentos de videocirurgia, incluindo o monitor, caudal ao animal tendo em vista a cirurgia ser realizada na região do abdome inferior, conseqüentemente os equipamentos de anestesia, posicionados cranialmente ao mesmo. Tal posicionamento está em concordância com o descrito por Crispi e colaboradores (11), que afirmam que os sets de equipamentos e monitores, devem ficar posicionados na região inferior dos pacientes humanos sempre que forem cirurgias realizadas em regiões infra-umbilicais e púbicas. Para realização da cirurgia foram utilizados uma ótica de vídeo acoplada a uma câmera e um monitor de imagem; um insuflador de CO₂ e um sistema de iluminação, estando de acordo com Oliveira e colaboradores 2012. O uso do CO₂ para a realização do pneumoperitônio e expansão do campo operatório mostrou-se eficaz, estando de acordo com Bleedorn, Dykema e Hardie, (12). Esses autores (12) relatam que esse gás deve ser utilizado com pressão e fluxo monitorados e proporcionais ao tamanho do paciente. A técnica de insuflação adotada no presente relato de fluxo de 1 L min⁻¹, até alcançar a pressão intraabdominal de 12 mmHg, aumentado o fluxo de CO₂ até 30 L min⁻¹ a fim de manter o pneumoperitônio mostrou-se eficaz, segura e sem complicações, concordando com Scott, Singh e Valverde (5), que afirmam que as alterações fisiológicas ocasionadas pelo uso desse gás são leves e transitórias. Os autores (5) relatam ainda que o uso desse gás para a realização do pneumoperitônio, seguindo as recomendações atuais, mostra-se ser seguro e eficaz. Ambos os testículos encontravam-se na cavidade abdominal, conforme identificação do exame ultrassonográfico, o que corrobora o descrito por Hecht e colaboradores (9), que descrevem a sensibilidade acima de 90% do exame ultrassonográfico para diagnóstico do ciptorquidismo. O uso da pinça ultrassônica cuja a superfície de ação é de 10 mm e, os cordões espermáticos do animal do presente relato apresentavam, proporcionalmente à pinça, cerca de 30 mm, mostrou-se eficaz, proporcionando hemostasia e secção sem sangramento, corroborando com o descrito por Crispi e colaboradores (11) que descrevem a eficácia da hemostasia de vasos de até 40 mm. O animal do presente relato apresentou rápida recuperação, sem sinais de dor trans e pós operatória, estando de acordo com Crispi e colaboradores (11) que afirmam que as videocirurgias reduzem o trauma cirúrgico e a dor trans e pos operatória, oferecendo assim maior conforto e bem estar aos pacientes. Durante o pós-operatório não foram detectados sinais de infecção ou decência de sutura, estando de acordo com Oliveira e colaboradores em 2012, que diz que as videocirurgias reduzem os riscos infecções no pós-operatório, oferecendo assim maior segurança do ato cirúrgico.

Figura 1- Suíno, macho, 3 meses



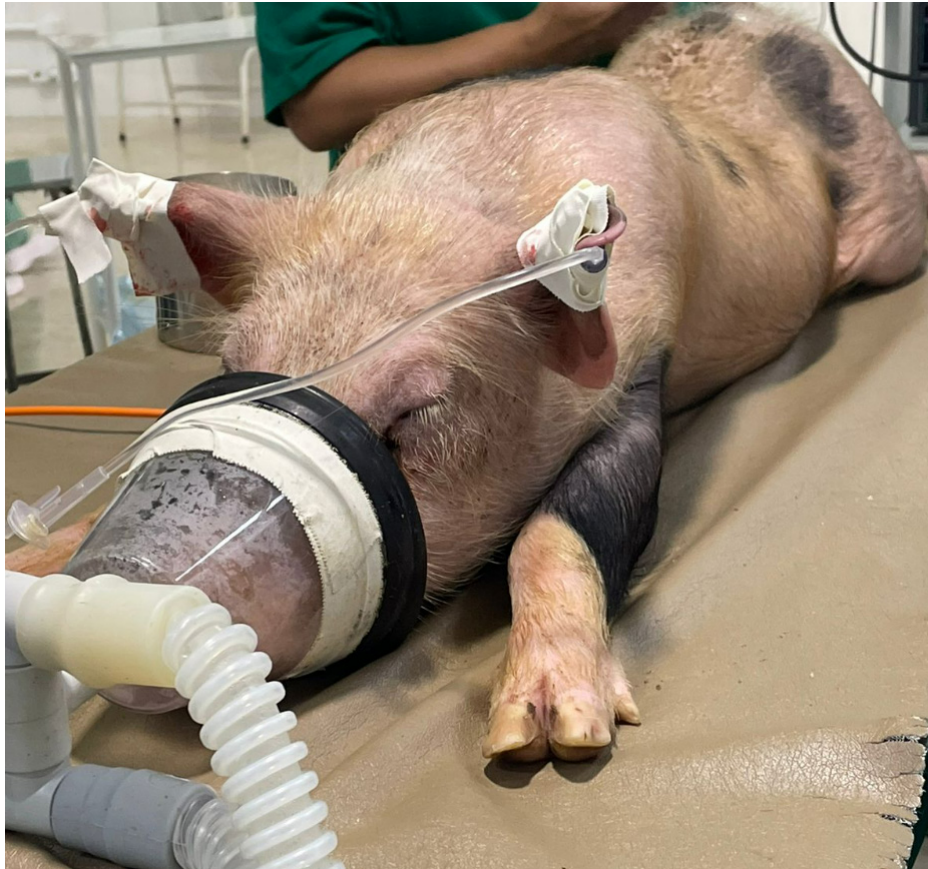Fonte: Acervo pessoal (2023).

Figura 2- Ausência de bolsa escrotal e testículos



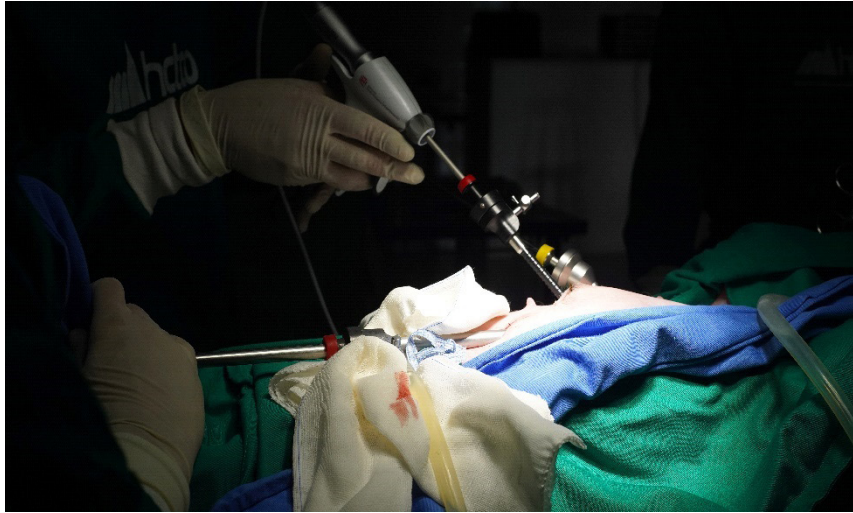Fonte: Acervo pessoal (2023).

Figura 3- Indução anestésica para entubação em decubto ventral



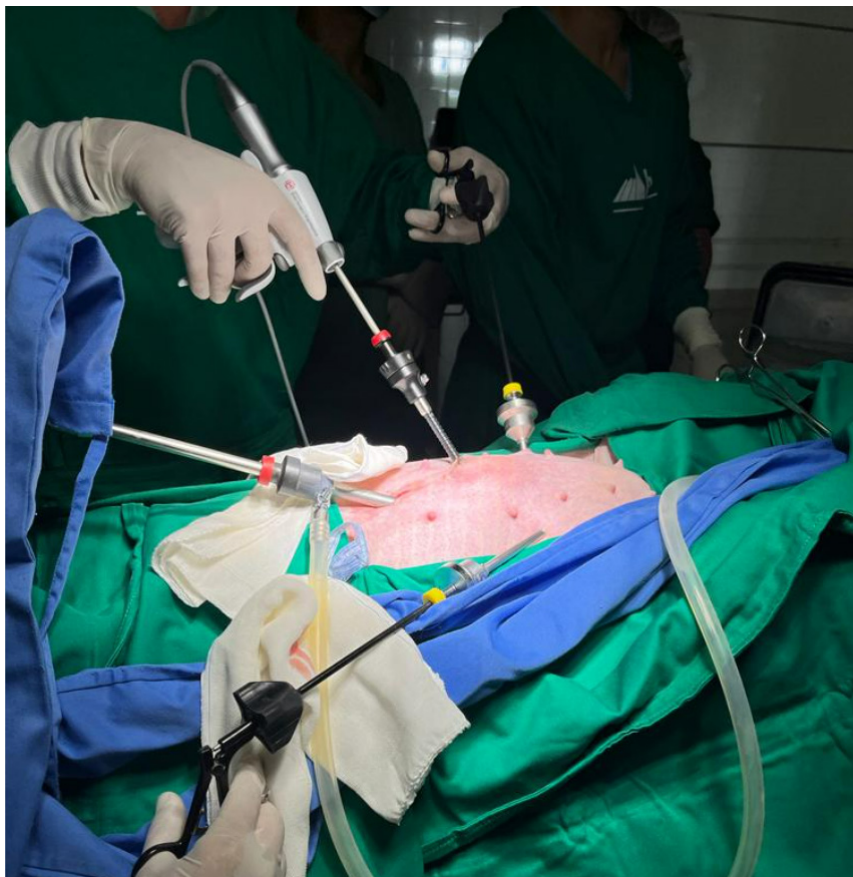Fonte: Acervo pessoal (2023).

Figura 4- Pinça de energia ultrassônica (Ultrasonic Harmonic)



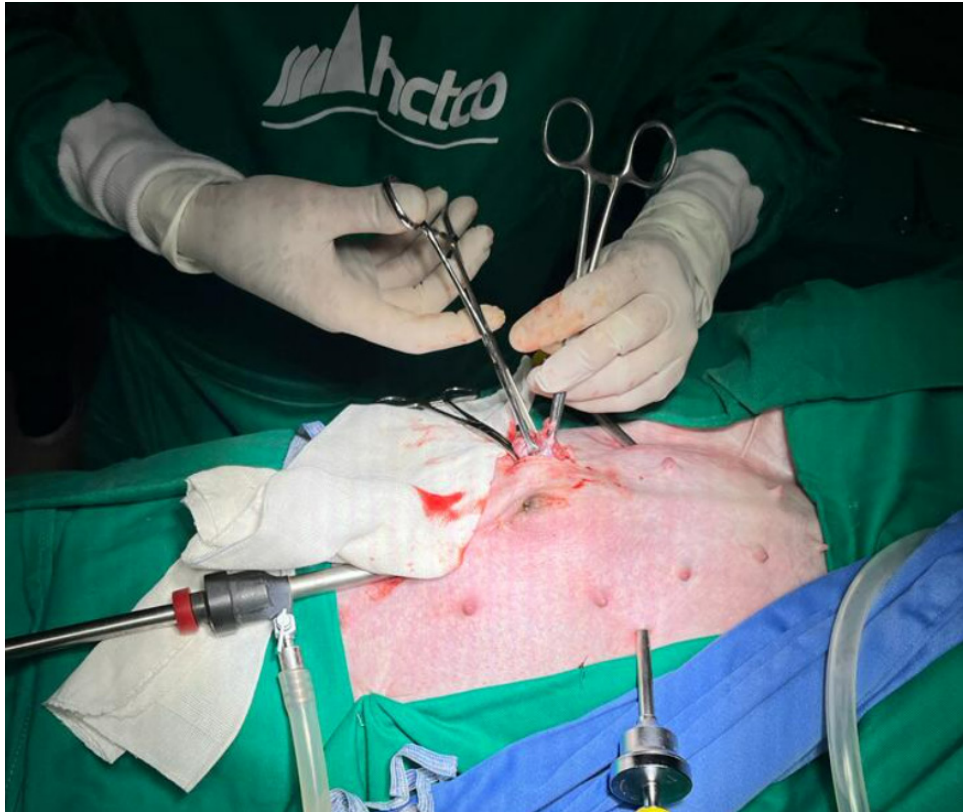Fonte: Acervo pessoal (2023).

Figura 5- Quatro portais de acesso



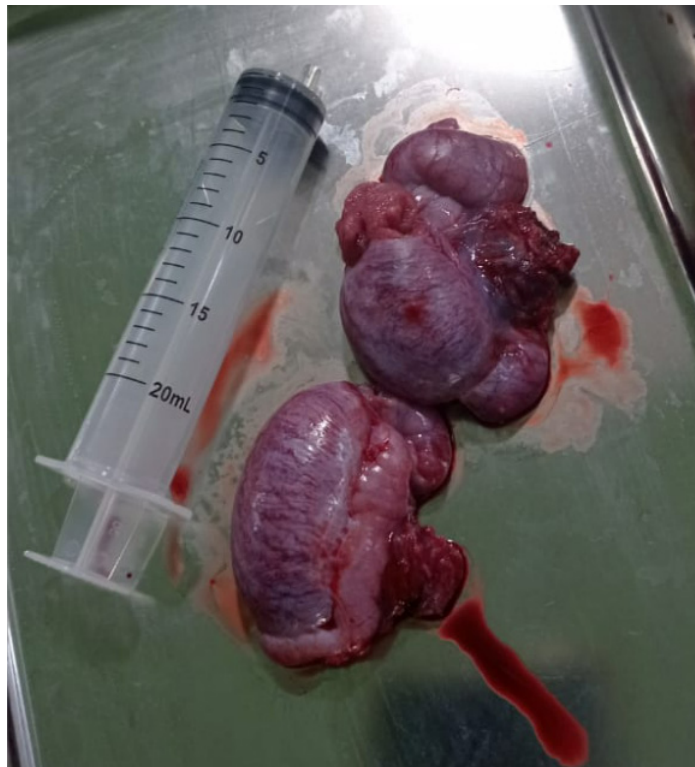Fonte: Acervo pessoal 2023.

Figura 6- Ampliação do portal para remoção do testículo



Fonte: Acervo pessoal (2023).

Figura 7- Tamanho dos testículos removidos



Fonte: Acervo pessoal (2023).

CONSIDERAÇÕES FINAIS:

O presente relato demonstrou a eficácia dos métodos de diagnóstico do criptorquidismo. O exame ultrassonográfico permitiu localizar com alta sensibilidade os testículos dentro da cavidade abdominal, facilitando o planejamento de remoção para o momento do ato cirúrgico. A videocirurgia no presente relato, demonstrou-se um método seguro e eficaz no tratamento laparoscópico de criptorquidismo em suínos, possibilitando uma recuperação sem a presença de sinais de dor no animal. O uso da energia ultrassônica se demonstrou ser eficaz e segura na secção completa e hemostasia de vasos, inclusive uma estrutura com três vezes o tamanho da sua área de ação, sem lesões térmicas nos tecidos adjacentes e hemorragias

ABSTRACT

Cryptorchidism in pigs is a congenital condition that occurs when the testicles fail to complete their normal descent into the scrotal sac, and it may involve a hereditary disorder with a single autosomal recessive gene. Ectopic testicles, mainly in the abdominal region, have a higher risk of developing neoplasms. Diagnosis is carried out through clinical examination, and ultrasonography is the preferred method for locating ectopic testicles. The treatment of choice is bilateral orchietomy. When located in the abdominal cavity, access to it is necessary, either through open or laparoscopic techniques. Laparoscopy is an evolving surgical approach that offers several advantages when compared to the conventional technique. It is performed using specific instruments and energy sources for grasping, sectioning, and tissue hemostasis. Among these instruments are ultrasonic energy devices, which have several advantages compared to electric ones and are, to date, underutilized in Veterinary Medicine. This study reports a case of cryptorchidism treated with laparoscopy and ultrasonic energy devices, with a literature review regarding the treatment employed.

Keywords: Laparoscopy. Cryptorchidism. Swine.

AGRADECIMENTOS:

Ao Centro Universitário Serra dos Órgãos – UNIFESO, pela oportunidade de um estudo de qualidade. Ao Instituto Crispi de Cirurgia Minimamente Invasiva por disponibilizar o equipamento utilizado neste trabalho.

REFERÊNCIAS:

- Boothe HW. Testículos e Epidídimos. In: Slatter D. Manual de Cirurgia de Pequenos Animais. 2ªed. Volume 2. São Paulo: Editora Manole, 1998; p. 1581–1592.
- Fossum TW. Cirurgias dos Sistemas Reprodutivo e Genital. In: Fossum TW. Cirurgia de Pequenos Animais. 3ªed. Rio de Janeiro: Editora Elsevier Mosby, 2007; P. 702–774.
- Fails AD, Magee C. Anatomia do Sistema Reprodutor Masculino. In: Fails AD, Magee C. Anatomia e Fisiologia dos Animais de Produção. 8ed. Rio de Janeiro: Editora Guanabara Kooga, 2019; P. 320–337.
- Khan FA, Gartley CJ, Khanam A. Canine cryptorchidism: An update. *Reproduction in Domestic Animals*. 2018;53(6):1263–1270.
- Scott J, Singh A, Valverde A. Pneumoperitoneum in Veterinary Laparoscopy: a Review. *Veterinary Sciences*. 2020;67(7):1–12.

Jaiswal A, Huang KG. Energy devices in gynecological laparoscopy – Archaic to modern era. *Gynecology and Minimally Invasive Therapy*. 2017;6(4):147–151.

Nechay TV, Titkova SM, Anurov MV, Mikhailchik EV, Melnikov-Makarchyk KY, et al. Thermal effects of monopolar electrosurgery detected by real-time infrared thermography: an experimental appendectomy study. *BioMed Central Surgery*. 2020;20.

Dolf G, Gaillard C, Schelling C, Hofer A, Leighton E. Cryptorchidism and sex ratio are associated in dogs and pigs¹. *Journal of Animal Science*. 2008;86(10):2480–2485.

Hecht S, King R, Tidwell AS, Gorman SC. Ultrasound diagnosis: intra-abdominal torsion of a non-neoplastic testicle in a cryptorchid dog. *Veterinary Radiology & Ultrasound*. 2004;45(1):58–61.

Malm C, Savassi-Rocha PR, Gheller VA, Oliveira HP, Lamounier AR, Foltynneck V. Ovário-histerectomia: estudo experimental comparativo entre as abordagens laparoscópica e aberta na espécie canina. II- Evolução clínica pós-operatória. *Arquivo Brasileiro de Medicina Veterinária e Zootecnia*. 2005;57(suppl 2):162–172.

Crispi CP, Crispi CP JR, Reis PSS JR, Mendes FLF, Filgueiras MM, Fonseca MF, et al. Hemostasis with the Ultrasonic Scalpel. *JSLs*. 2018;22(4):e2018.p.42.

Bleedorn J, Dykema J, Hardie R. Minimally invasive surgery in veterinary practice: A 2010 survey of diplomates and residents of the American college of veterinary surgeons. *Vet. Surg*. 2013;42:635–642.

USO DA MOLÉCULA GS-441524 NO TRATAMENTO DA PERITONITE INFECCIOSA FELINA – RELATO DE CASO

Lara de Oliveira Itaborahy¹; Bethânia Ferreira Bastos²; Alfredo Pinheiro Junior²;
Rafael Rempto Pereira²; Helena Durão Domingues da Silva³

RESUMO

A Peritonite Infecciosa Felina é uma doença de ocorrência comum na rotina médica felina, causada por um coronavírus felino que sofreu mutação. Pode se manifestar na forma efusiva e na forma não efusiva. Muitos sinais clínicos são não patognomônicos, como febre, lesões do SNC, uveíte, efusão, icterícia, perda de peso e inapetência. O diagnóstico definitivo comumente se dá pela pelo exame histopatológico, post mortem. Até pouco tempo não existia tratamento, sendo considerada uma doença 100% fatal. No entanto, houve o surgimento da molécula antiviral GS-441524, que teve sua eficácia comprovada. O objetivo deste trabalho é relatar um caso clínico de peritonite infecciosa felina em um gato, macho, SRD, 1 ano e 11 meses, que foi tratado com a molécula GS-441524. O paciente apresentava sinais clínicos de prostração, hiporexia, perda de peso e efusão abdominal, além da presença de lesões piogranulomatosas, identificadas pela ultrassonografia. Foram realizados exames complementares que culminaram com a suspeita da doença. O tratamento com GS-441524 (4 mg/kg, a cada 24 horas, por via subcutânea) foi iniciado e os parâmetros clínicos do animal se normalizaram em aproximadamente 8 dias. As aplicações diárias foram feitas por um período de 84 dias. Após, o animal recebeu alta médica e permanece em remissão da PIF até então. Tal relato mostra a importância do diagnóstico precoce e assertivo da doença, possibilitando o início do tratamento com o novo fármaco. A descoberta desta droga revoluciona o prognóstico da peritonite infecciosa felina, fornecendo esperança aos animais, responsáveis e veterinários.

Palavras-chave: PIF. Coronavírus felino. Análogo de nucleosídeo.

INTRODUÇÃO:

A peritonite infecciosa felina (PIF) foi relatada pela primeira vez na década de 50 e, sua ocorrência tornou-se frequente na rotina clínica de felinos atualmente (1). A PIF é uma doença infecciosa, causada por um coronavírus felino (FCoV), conhecido como coronavírus entérico felino (FECV), cujo biótipo passou pela mutação, tornando-se mais virulento (2). A resposta imune do hospedeiro determina a progressão da doença, caracterizando a forma efusiva e não efusiva. Gatos diagnosticados com a doença podem ter diversos sinais inespecíficos. Autores afirmam que a diferenciação entre PIF seca e PIF úmida é equivocada, visto que é a mesma doença causada pelo mesmo patógeno. Além disso, mesmo que inicialmente o animal não apresente efusão, ao longo da progressão da doença pode-se desenvolver (3). A doença é mais predisposta em gatos jovens com menos de dois anos de idade, uma vez que o sistema imune ainda está fraco, devido ao declínio de anticorpos maternos, facilitando assim uma replicação do coronavírus felino em níveis exacerbados. Tal fato contribui para maior nível de probabilidade de mutação do FCoV para o patótipo virulento (4). Ainda que a PIF possa se desenvolver em qualquer raça, os gatos de raça pura são representados de forma significativa entre os gatos doentes. Algumas raças que são descritas como mais predispostas, incluem Persa, Abissínio, Bengal, Birmanês, Himalaia, Ragdoll e Cornish Rex. A predisposição de raças varia de acordo com a região,

1 Discente em Medicina Veterinária do UNIFESO – laraitaborahy@gmail.com

2 Docente do curso de Medicina Veterinária do UNIFESO – bethaniabastos@unifeso.edu.br

3 Médica Veterinária Autônoma – helenadurao@id.uff.br

devido às preferências individuais (5). Fatores ambientais também corroboram para o desenvolvimento da PIF, como estresse, sendo responsável pela supressão do sistema imune, aumentando o risco devido a uma taxa de replicação viral maior, tendo maior probabilidade de mutação. Por isso, deve-se atentar para a importância de reduzir fatores estressantes, evitando mudanças de hábitos, mudanças de ambiente e fazer a adaptação correta em casos de nova adoção (4). A superlotação de animais, como em centros de adoção e gatis de venda, aumenta a probabilidade de desenvolvimento para PIF em 12%, devido à introdução e reintrodução de gatos de origens desconhecidas, aumentando a chance de exposição ao coronavírus felino (6). Comorbidades prévias como FIV e FeLV podem ser um fator de risco para desenvolvimento da PIF, devido à imunossupressão causada, visto que prejudica a capacidade do hospedeiro em combater a mutação do vírus, devido ao imunocomprometimento, não havendo resposta imunológica suficiente para evitar a replicação de Coronavírus Entérico Felino, que se torna mais elevada do que em outros casos, predispondo a mutações (7). A vasculite é a principal lesão, tanto na forma não efusiva, quanto na efusiva da doença, podendo levar a processos piogranulomatosos em diversos órgãos. Comumente os sinais clínicos gerais são febre, inapetência e perda de peso, sendo que a febre se manifesta de forma persistente, não responsiva à medicamentos. Pode-se também observar icterícia, efusão pleural, alterações em alças intestinais na palpção e linfadenomegalia. A ascite é uma das manifestações mais frequente na forma efusiva, sendo a PIF a principal causa deste sinal clínico em gatos jovens (1). Na forma não efusiva pode haver alteração ocular, como uveíte, precipitação de queratina na câmara anterior, Hemorragia na câmara anterior e na retina (8), o animal também pode também apresentar lesões do SNC, tendo como consequências convulsões, nistagmos, paresia, incoordenação motora, anisocoria, *healt tilt*, déficit do nervo facial, mudança de comportamento e hiperestesia (9). O diagnóstico da Peritonite Infecciosa Felina é um desafio, mas pode ser mais explícito em casos em que o animal manifesta sinais clínicos presuntivos de PIF, como alterações significativas em análises sanguíneas, como presença de anemia arregenerativa ou regenerativa, microcitose não associada à anemia, gatos que manifestam a forma efusiva da doença podem ter neutrofilia, linfopenia e eosinopenia (10). No exame bioquímico podem ocorrer alterações como hiperglobulinemia, hiperbilirrubinemia, sendo mais correlacionada à PIF efusiva, e relação albumina:globulina $<0,4$ (11), presença de acúmulo de líquido em região abdominal ou torácica. Quando houver presença de líquido, é possível realizar a análise de concentração das proteínas totais da efusão, que é um indicador da doença mais preditivo comparado a testes sanguíneos, que caracteriza-se por um líquido de coloração amarelo palha, viscoso e rico em proteína, geralmente acima de 3,5g/dl, podendo haver baixa ou alta celularidade, com predominância de neutrófilos e macrófagos e pode ser caracterizado como exsudato ou transudato modificado (12), sendo possível também realizar o teste de rivalta, que se apontar resultado positivo, sugere um alto nível de proteína presente na efusão, altamente característico da PIF (13). Os testes sorológicos apenas indicam se já houve infecção por coronavírus entérico, e não por PIF (14). Exames de imagem podem ser realizados, a radiografia de tórax pode indicar se há presença de efusão pleural e/ou efusão pericárdica, que podem ser responsáveis pelo aumento de silhueta cardíaca, já a radiografia abdominal pode sinalizar perda de detalhe peritoneal devido à efusão, além de aumento de órgãos afetados (15). Os principais achados ultrassonográficos em felinos com Peritonite Infecciosa Felina incluem líquido livre, alterações em órgãos, como piogranulomas, aumento de linfonodos abdominais, massas, e possível mudança de anatomia de órgãos afetados, como alteração em estrutura de rins, presença de fluido subcapsular e assimetria (16). No entanto, a única de forma de obter o diagnóstico definitivo é através de histopatologia, em conjunto com a imunohistoquímica de órgãos afetados, porém é um exame invasivo, e por isso é comumente realizado um diagnóstico *post mortem* (17). O tratamento da peritonite infecciosa felina até pouco tempo se limitava em terapia de suporte e a doença

era considerada majoritariamente fatal. No entanto, nos últimos anos um análogo de nucleosídeo GS-441524 desenvolvido afim de tratar infecções virais humanas, foi testado contra o vírus da PIF, e obteve-se eficácia tanto in vitro quanto in vivo (18). Sua dose utilizada em animais que não possuem sintomatologia neurológica é de 4mg/kg, em um período mínimo de 84 dias (19). Porém, animais com sinais neurológicos necessitam de doses mais elevadas, de 5 a 10mg/kg, em período mínimo de 84 dias de tratamento (20).

RELATO DE CASO:

No dia 31 de janeiro de 2022, um felino, macho, SRD, 1 ano e 11 meses, castrado, 3,3kg, foi levado para atendimento em uma clínica veterinária localizada na cidade de Niterói, Rio de Janeiro. Segundo o responsável, há cerca de um mês o animal iniciou um quadro de prostração, com hiporexia e perda de peso. O felino havia sido adotado aos 2 meses de idade, de uma ONG, sendo FIV e FeLV negativo e, vacinado corretamente com vacina quintupla. Possuía um contactante sadio. Tutor relatou também que o animal apresentava fezes normais a pastosas, negando vômito. Ao exame físico, o felino estava normotérmico e normohidratado, com mucosa de palato mole ictérica e hipocorada. Sua ausculta pulmonar estava levemente abafada. À palpação abdominal, foi notada massa em região epigástrica, com textura irregular. Foi coletado amostra sanguínea para hemograma, ureia, creatinina, ALT, fosfatase alcalina, proteínas totais, bilirrubinas totais e frações, e para nova testagem de FIV e FeLV. Foi solicitada ultrassonografia abdominal. No consultório foi aplicado Citrato de Maropitant (Cerenia®, 0,1mg/kg, por via subcutânea) devido à hiporexia e possível náusea do paciente. No hemograma foi observado neutrofilia relativa, linfopenia relativa e absoluta, grande quantidade de agregados plaquetários, hiperproteinemia e plasma ictérico (Figura 1). Na análise bioquímica foi observado soro moderadamente ictérico, bilirrubina total e frações aumentadas, proteínas totais aumentadas e relação albumina globulina abaixo do valor de referência (Figura 2). Foi realizado o teste de FIV e FELV por método ELISA, com amostra de sangue total, tendo como resultado negativo para ambos. O paciente foi liberado para casa aguardando os resultados dos exames com a prescrição de Prednisolona (Prelone® 5mg, 1 comprimido, a cada 24 horas, por 5 dias. Após, dar ½ comprimido, a cada 24 horas, até revisão), Omeprazol (Gaviz® 10mg, ¼ do comprimido, a cada 12 horas, até a revisão), Ondansetrona (Vonau® 4mg, ½ comprimido, a cada 8 horas, até revisão), Ciproptadina (Cobavital® 1/2 comprimido, cada 12 horas, até revisão). No dia 2 de fevereiro de 2022 os tutores retornaram relatando que o animal apresentou melhora no quadro de apetite após aplicação de Citrato de Maropitant, comeu ração seca e sachê, ficou mais ativo, porém vocalizando muito, iniciando também um quadro de diarreia líquida. Neste momento, sua ausculta estava levemente abafada, palpação abdominal revelava a presença de líquido discreto e sua mucosa permanecia ictérica. Foi aplicado Citrato de Maropitant (Cerenia®, 0,3ml via subcutânea) e Metadona (0,3ml, por via intramuscular). Foi receitado, por via oral, Benzoilmetronidazol 40mg/ml (1 ml, cada 12 horas, por 7 dias), probiótico Lactobac cat®, (2g, cada 24 horas, por 7 dias), Dipirona 500mg (1/8 cada 12 horas por 3 dias), mantendo as medicações prescritas na última consulta. No dia 3 de fevereiro, os responsáveis retornaram com o animal à clínica para realização da ultrassonografia abdominal. Foi coletado líquido abdominal e conversado a respeito de suspeita de PIF. No exame ultrassonográfico foi possível observar no fígado dimensões aumentadas, sugerindo hepatopatia difusa, linfonodo esplênico aumentado hipoecogênico e homogêneo, sugerindo processo inflamatório, espessamento irregular envolvendo parte da junção íleo distal e segmento proximal do cólon ascendente, medindo 5 cm em comprimento e 2,4cm de altura, além de linfadenomegalia regional com aspecto de massa de contornos irregulares em junção íleocecocolica (Figura 3), tendo como principal diagnóstico diferencial, processo inflamatório

piogranulomatoso associado à PIF, sendo possível observar líquido livre (Figura 4) em região abdominal. A amostra do líquido abdominal foi enviada para análise, tendo como resultado exsudato não séptico, com alta celularidade composto em sua maioria por neutrófilos íntegros, alguns linfócitos e macrófagos, em fundo altamente proteico. A relação albumina globulina tinha o valor de 0,2. Após resultados dos exames, no dia 16 de fevereiro de 2022, houve nova revisão do animal. O paciente tinha ganhado peso, ausculta estava limpa e abdômen com balotamento positivo. Foram coletados novos exames laboratoriais e a glicemia estava 195mg/dl. Os tutores demonstraram interesse no tratamento por conta própria com GS-441524, nova molécula antiviral. No hemograma foi observado anemia normocítica normocrômica, leucocitose, neutrofilia e linfopenia relativas e absolutas, hiperproteinemia. Na análise bioquímica foram observadas relação albumina globulina abaixo do valor de referência e glicemia aumentada. O tratamento com a aplicação de GS-441524 foi iniciado, em casa, pelos responsáveis. A dose utilizada foi de 4mg/kg, uma vez ao dia, durante 84 dias. Oito dias após início do novo tratamento, o animal foi levado à clínica, no dia 23/02/2022. O paciente apresentou ganho de peso e, em sua palpação abdominal não foi identificada massa palpável. Estava normotérmico e, mais corado, comparado à última consulta. Foi coletado hemograma, tendo como observações anemia normocítica normocrômica, leucocitose, neutrofilia e linfopenia relativas e absolutas e hiperproteinemia. Animal foi liberado para casa com Prednisolona (Prelone® 5mg, 1 comprimido a cada 24 horas por mais dois dias. Após, dar 1 comprimido, a cada 48 horas, até novas recomendações), Omeprazol (Gaviz® 10mg, 1/8 de comprimido, a cada 12 horas, por mais 5 dias. Após, dar 1/8, a cada 24 horas, por mais 3 dias. Após, dar 1/8, a cada 48 horas, por mais 6 dias) e S-Adenosil-L-Metionina (SAME 90 mg, por via oral, uma vez ao dia). Foi receitada Gabapentina 10mg/kg para maior relaxamento pré aplicação do medicamento, pois os responsáveis relataram alto nível de desconforto do animal durante as aplicações. Os responsáveis retornaram à clínica para revisão no dia 09 de março. O animal estava fazendo desmame de Prednisolona e Omeprazol. Fezes e urina do animal estavam normais. Ele estava comendo bem e mais ativo, tendo ganhado 400 gramas. Ao exame clínico, o paciente estava normocorado, normohidratado, normotérmico, com ausculta límpida e, palpação abdominal sem alteração. Neste momento, era o 22º dia de tratamento com o GS-441524. No hemograma foi observado eosinofilia e linfopenia relativas e absolutas, agregados plaquetários e hiperproteinemia. Na análise bioquímica não houve alterações dignas de nota. No dia 17 de março de 2022, o animal foi levado à clínica para realização de uma nova ultrassonografia abdominal. No exame ultrassonográfico foi possível observar no fígado dimensões pouco aumentadas, ipoecogênico nas porções observadas, sugestivo de hepatopatia difusa (processo inflamatório/sobrecarga). Os linfonodos jejunais, ileocólicos e mesentérico caudal estavam destacados, alterações estas associadas com processo inflamatório. Havia também, discreto líquido livre em cavidade abdominal. Houve melhora significativa em relação ao aspecto dos linfonodos abdominais, junção ileocecolica e volume de efusão peritoneal em relação à última ultrassonografia realizada no dia 03/02/2022. Uma nova consulta ocorreu em 13 de abril, no 58º dia de tratamento com o GS-441524. Tutores relataram que o animal estava muito bem, com comportamento normal, comendo três sachês ao dia e ração seca. Clinicamente, suas mucosas estavam normocoradas, normohidratado, normotérmico, com ausculta límpida, palpação abdominal sem granuloma, linfonodos submandibulares discretamente aumentados e, gengivite discreta. Animal ainda estava tomando SAME e Gabapentina. Foi coletada amostra sanguínea para hemograma. No hemograma foi possível observar eosinofilia relativa, linfopenia relativa e absoluta, trombocitopenia e agregados plaquetários. No exame ultrassonográfico do dia 14 de abril, foi possível observar discreta esplenomegalia, sugestivo de processo inflamatório. Os demais órgãos não possuíam alteração, sem evidências de presença de líquido livre ou

linfadenomegalia em cavidade abdominal e sem evidências que sugeririam alterações nas porções visualizadas dos grandes vasos abdominais. Responsáveis e animal retornaram à clínica para revisão no dia 4 de maio. O paciente estava no 78º dia de tratamento com GS-441524, faltando 6 doses para término deste tratamento. Foi relatado que o animal estava muito bem, interagindo, comendo. Na avaliação clínica, o animal estava normotérmico, normocorado, normohidratado, com ausculta cardiopulmonar sem alteração. Foi repetido hemograma, bioquímico e responsáveis demonstraram interesse em repetir o teste de FIV e FELV. No hemograma foi observado neutrofilia, linfopenia relativa e agregados plaquetários. Na análise bioquímica não houve nenhuma alteração. O teste de FIV e FeLV realizado por método ELISA teve como resultado negativo para ambos. Foi realizada também uma nova ultrassonografia abdominal, não sendo observada nenhuma alteração digna de nota. Após terminar o tratamento para PIF no dia 10 de maio de 2022, o felino do presente relato foi levado de volta à clínica no dia 7 de setembro do mesmo ano, para uma avaliação de rotina. Na ocasião, os responsáveis relataram que o animal havia apresentado vômito com conteúdo alimentar, após troca de ração. Porém, com o passar dos dias utilizando a nova ração, os vômitos cessaram. Ao exame físico, o animal estava normocorado, normohidratado, normotérmico, com cavidade oral sem alteração, ausculta cardiopulmonar límpida, pelame brilhante e, palpação abdominal sem alteração. Os responsáveis relataram ter adotado mais um gato, que foi testado com teste rápido, tendo resultado negativo, porém seguindo separado para realização de PCR. Foi coletada uma amostra sanguínea para hemograma e análise bioquímica. No hemograma foi possível observar neutrofilia e monocitose absolutas, linfopenia relativa e absoluta e agregados plaquetários. No exame bioquímico não houve alterações. Um ano e quatro meses após a finalização do tratamento da PIF com o análogo de nucleosídeo, o animal encontra-se saudável e sem manifestações da doença ou de qualquer efeito colateral do tratamento realizado. Assim, conclui-se que houve cura do animal, não havendo recidiva do quadro.

DISCUSSÃO:

O felino do presente relato era SRD e tinha 1 ano e 11 meses, fato que condiz o relatado por Riemer et al. (4), que afirmaram predisposição de desenvolvimento da doença em animais com média de até 2 anos de idade. Quanto à predisposição genética, apesar de haver probabilidade maior de mutação do vírus em gatos de raça pura, a doença também pode se desenvolver em gatos sem raça definida, o que corrobora com o relatado por Somogyi et al. (5), pois a predisposição de raças varia de acordo com a região, e no Brasil há dominância de gatos SRD. O animal deste relato é um macho castrado, indo ao encontro a Grossman (21), que afirma maior predisposição em gatos machos, porém confronta o mesmo a partir da afirmação de maior probabilidade de desenvolvimento em gatos inteiros. O fato do animal ter sido adotado de uma ONG aos 2 meses de idade consolidou o relatado por Pedersen et al. (6), que afirmaram que animais que vivem e/ou são originados de lugares com superpopulação de gatos, como centros de adoção, possuem maior probabilidade de desenvolvimento da doença, devido a reintrodução frequente de novos animais. O animal foi testado para FIV e FeLV duas vezes e, teve como resultado negativo para ambas retrovíroses, apesar de Poland et al. (7) afirmarem ser um fator de predisposição ao desenvolvimento da PIF, foi possível perceber neste relato que este não foi o fator que predispôs à doença. O animal chegou apresentando hiporexia, icterícia, ausculta levemente abafada e massa em região epigástrica com textura irregular, que ratifica a afirmação de Hartmann (3) em relação aos sinais clínicos mais comuns da PIF. No entanto, Norris (22) relata que as lesões piogranulomatosas se manifestam na forma não efusiva da doença e, o animal do presente relato, de acordo com a progressão

da doença, apresentou efusão abdominal em concomitância, concordando com Hartmann (3), que afirma a possibilidade de sinais mistos. O paciente apresentou anemia normocítica normocrômica, neutrofilia, leucocitose e linfopenia, tais alterações são condizentes com Paltrinieri et al. (10). Já no exame bioquímico foi possível observar soro icterico, hiperproteinemia, hiperbilirrubinemia e valor de relação albumina globulina 0,2, alterações estas que corroboram com a afirmação de TSAI et al. (11). Estas também entram em conformidade com o estudo realizado por Riemer et al. (4), no qual afirmam que as alterações mais corriqueiras são linfopenia, em hemograma, e hiperglobulinemia, no exame bioquímico, além da razão A:G abaixo do valor de referência. Foi coletado líquido de efusão abdominal do animal do presente relato, o qual teve como resultado um material de alta celularidade, composto por neutrófilos íntegros, alguns linfócitos e macrófagos, com fundo altamente proteico, sendo um exsudato não séptico, fatos que foram consolidados por Savary et al. (12). Estes descreveram como característico de PIF um líquido viscoso e rico em proteína, podendo haver baixa ou alta celularidade, com predominância de neutrófilos e macrófagos, que pode ser caracterizado como exsudato não séptico ou transudato modificado. Foi realizado também o teste de Rivalta, tendo um resultado positivo, devido ao alto teor de proteína presente no líquido, resultado este que tornou-se favorável ao diagnóstico da PIF, estando de acordo com Fischer, Louis e Hartmann (13), no qual obtiveram resultados satisfatórios no diagnóstico da PIF em gatos jovens. No exame ultrassonográfico do animal foi possível ver alterações, como presença de líquido livre, piogranuloma intestinal e aumento de linfonodo mesentérico, jejunal, ileocólico, e esplênico, assim como relatado por Lewis e O'Brien (16) em um estudo realizado, no qual os achados de imagem mais recorrentes eram linfadenomegalia abdominal, presença de líquido livre e piogranulomas. O tratamento inicial do paciente se deu pelo uso de prednisolona, até início do tratamento antiviral, e com isso, obteve-se melhora parcial de sinais clínicos, devido o efeito imunossupressor do fármaco, a fim de haver uma progressão mais lenta da doença, assim como afirmado por Hartmann (3), consolidando a afirmação de que o fármaco reduz a resposta autoimune do paciente, proporcionando a redução dos sinais clínicos de forma temporária. A dose utilizada para o tratamento com o antiviral foi de 4mg/kg, uma vez ao dia, por via subcutânea, por 12 semanas, semelhante ao que foi demonstrado no estudo de Pedersen et al. (19), com animais que trataram com a dose semelhante e obtiveram bons resultados. O animal manifestou dor na aplicação do medicamento, fato condizente com o estudo realizado por Lv et al. (23), onde a maioria dos animais tratados diariamente, com doses subcutâneas, demonstraram dor. Logo após o início do tratamento, foi possível perceber melhora no quadro de hiporexia do animal, fato que vai em concordância com Pedersen et al. (19), visto que os animais do estudo também demonstraram resolução rápida do quadro. No entanto, foi possível perceber normalização do volume globular em duas semanas, que confronta o resultado observado no estudo de Pedersen et al. (19), que demorou um período maior até normalização do quadro. Porém, os valores de leucócitos e neutrófilos se normalizaram com 22 dias de tratamento, fato este que vai de encontro com as afirmações do estudo anterior. No entanto, o felino do presente relato não demonstrou normalização de valores de linfócitos mesmo após finalização de tratamento, fato este que contradiz o estudo de Pedersen et al. (19), visto que houve normalização do valor de referência de linfócitos em até 7 dias. Porém, foi possível perceber valor de A:G 0,7 em 12 semanas, enquanto no estudo de Pedersen et al. (19), houve normalização do valor de referência em 8 semanas. Logo, o animal do relato teve um prognóstico positivo e não apresentou recidiva da doença, uma vez que obteve boa resposta ao tratamento, que foi realizado baseado na literatura, seguindo os protocolos indicados. Tal fato corrobora com Pedersen et al. (19), que afirmam prognóstico favorável a doença, se tratada com o análogo de nucleosídeo.

Figura 1- Hemograma do felino do presente relato

Eritrograma	Resultado	Valores de Referência
Hemácias	8.00 x10 ⁶ /mm ³	5.00 a 10.00
Hemoglobina	12.40 g/dl	8.00 a 15.00
Hematócrito	38.00 %	24.00 a 45.00
VGM	47.50 fl	39.00 a 55.00
CHGM	32.63 g/dl	30.00 a 36.00
Plaquetas	200 x 10 ³ /mm	200.000 a 600.000
Prot Plasmática	9,4 g/dl	5,5 a 8,0

Leucograma			
Leucócitos	Resultado	Valores de Referência	
Leucócitos	6 000 /mm ³		5.500 a 19.500
	Resultado Relativo %	Valores de Referência	Resultado Absoluto
Basófilos	0 %	0 a 1	0
Eosinófilos	2 %	2 a 12	120
Mielócitos	0 %	0	0
Metamielócitos	0 %	0	0
Bastonetes	0 %	0 a 3	0
Segmentados	91 %	35 a 75	5 460
Linfócitos	4 %	20 a 55	240
Monócitos	3 %	1 a 4	180

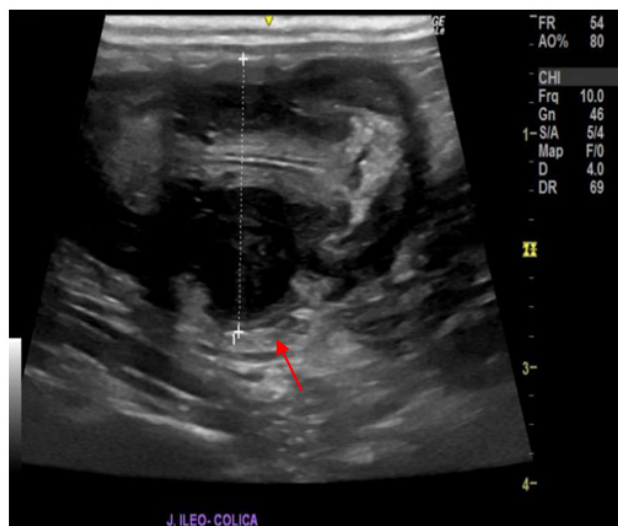
Fonte: Arquivo pessoal, 2022.

Figura 2- Exame bioquímico do felino do presente relato

	Resultados	Valores de Referência
Albumina	1,3 g/dL	2,1 a 3,9 g/dL
ALT (TGP)	26 UI/L	6 a 83 UI/L
Bilirrubinas Total	3.51 mg/dL	0,05 a 1,0 mg/dL
Bilirrubina Direta	2.43 mg/dL	< 0,15 mg/dL
Bilirrubina Indireta	1.08 mg/dL	0,01 a 0,5 mg/dL
Creatinina	1,2 mg/dL	0,5 a 1,9 mg/dL
Fosfatase Alcalina	19 U/l	25 a 93 UI/L
Globulinas	6,9 g/dL	1,5 a 5,7 g/dL
Relação AG	0.2	0,4 a 1,3
Proteínas Totais	8,2 g/dL	5,4 a 7,8 gd/L
Uréia	37 mg/dL	30 a 60 mg/dL

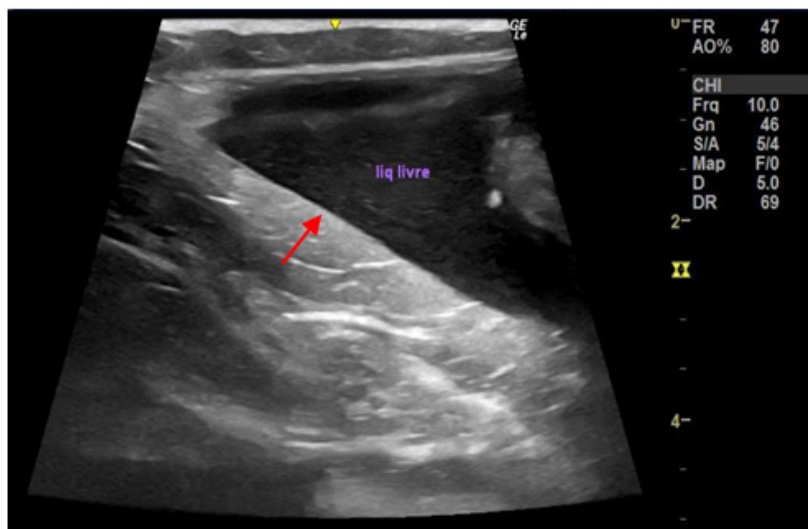
Fonte: Arquivo pessoal, 2022.

Figura 3- Massa de contornos irregulares em junção ileocecólica



Fonte: Arquivo pessoal, 2022.

Figura 4- Presença de líquido livre abdominal



Fonte: Arquivo pessoal, 2022.

CONSIDERAÇÕES FINAIS:

O felino do presente relato possuía 1 ano e 11 meses quando foi diagnosticado com peritonite infecciosa felina. Considerando a idade do paciente, sexo, sinais clínicos, resultados de exames laboratoriais e exames complementares de imagem condizentes com a doença, foi possível diagnosticá-lo. Tal fato reforça a importância de um minucioso exame clínico e a realização de exames complementares com objetivo de auxiliar no diagnóstico correto, visto que é uma doença de difícil diagnóstico ante mortem. No animal estudado, foi realizado o tratamento com a molécula de antiviral análogo de nucleosídeo GS-441524, na dose de 4 mg/kg, uma vez ao dia, durante 84 dias, em conjunto com acompanhamento clínico minucioso do animal tratado, com a realização de exames complementares recorrentes. No presente relato foi possível avaliar a eficácia do tratamento com a nova molécula, que se mostrou eficaz, demonstrando remissão dos sinais clínicos e promovendo a cura da doença, que até pouco tempo era considerada 100% fatal, devido à escassez de fármacos. Porém, ainda sim, é preciso salientar que, mesmo com a possibilidade de cura, é um tratamento que ainda não foi legalizado no Brasil, apesar dos diversos estudos já publicados. A medicação possui um valor exorbitante e é de difícil acesso, limitando o uso rotineiro do novo fármaco. É também de extrema importância advertir aos responsáveis que optaram pela realização do tratamento sobre o comprometimento dos mesmos, dado que é um tratamento longo, no qual o animal apresenta baixa tolerância durante a aplicação, e se faz necessária monitorização frequente do paciente, com objetivo de avaliar seus parâmetros clínicos. É inegável que a descoberta deste novo antiviral revolucionou o tratamento da PIF, porém ainda necessita-se de mais estudos sobre a droga, maior conhecimento desta pelos médicos veterinários e maior acessibilidade a ela.

ABSTRACT

Feline Infectious Peritonitis is a common disease in feline medical routine, caused by a mutated feline coronavirus. It can manifest itself in effusive and non-effusive forms. Many clinical signs are nonpathognomonic, such as fever, CNS lesions, uveitis, effusion, jaundice, weight loss, and loss of appetite. The definitive diagnosis is commonly made through histopathological examination, post-mortem. Until

recently, there was no treatment, and it was considered a 100% fatal disease. However, there was the emergence of the antiviral molecule GS-441524, which had its effectiveness proven. The objective of this work is to report a clinical case of feline infectious peritonitis in a male cat, SRD, 1 year and 11 months old, who was treated with the GS-441524 molecule. The patient presented clinical signs of prostration, hyporexia, weight loss and abdominal effusion, in addition to the presence of pyogranulomatous lesions, identified by ultrasound. Additional tests were carried out which culminated in the suspicion of the disease. Treatment with GS-441524 (4 mg/kg, every 24 hours, subcutaneously) was started and the animal's clinical parameters normalized in approximately 8 days. Daily applications were made for a period of 84 days. Afterwards, the animal was medically discharged and remains in remission from FIP until then. This report shows the importance of early and assertive diagnosis of the disease, enabling the start of treatment with the new drug. The discovery of this drug revolutionizes the prognosis of feline infectious peritonitis, providing hope to animals, guardians and veterinarians.

Keywords: FIP. Feline coronavirus. Nucleoside analogue.

REFERÊNCIAS:

Little S. O gato. 1ªed. Rio de Janeiro: Roca, 2015. 1483 p.

Pedersen NC, Allen CE, Lyons LA. Pathogenesis of feline enteric coronavirus infection. *Journal of Feline Medicine and Surgery*. 2008; 10(6): 529-541.

Hartmann K. Feline Infectious Peritonitis. *Veterinary Clinics Small Animal Practice*. 2005; 35(1): 39-79.

Riemer F, Kuehner KA, Ritz S, Louis CS, Hartman K. Clinical and laboratory features of cats with feline infectious peritonitis – a retrospective study of 231 confirmed cases (2000–2010). *Journal of Feline Medicine and Surgery*. 2016; 18(4): 348-356.

Somogyi PLDP, Radzai C, Pressler BM. Prevalence of feline infectious peritonitis in specific cat breeds. *Journal of Feline Medicine and Surgery*. 2006; 8(1): 1-5.

Pedersen NC. A review of feline infectious peritonitis virus infection: 1963-2008. *Journal of Feline Medicine and Surgery*. 2009; 11(4): 225-258.

Poland AM, Vennema H, Foley JE, Pedersen NC. Two Related Strains of Feline Infectious Peritonitis Virus Isolated from Immunocompromised Cats Infected with a Feline Enteric Coronavirus. *Journal of Clinical Microbiology*. 1996; 31(12): 3180-4.

Aroch I, Ofri R, Sutton GA. In: Maggs DJ, Miller PE, Ofri R. *Slatter's Fundamentals of Veterinary Ophthalmology*. Saint Louis: Saunders, 2007. Cap. 18, P.374-418.

Timmann D, Cizinauskas S, Tomek A, Doherr M, Vandeveld M, Jaggy A. Retrospective analysis of seizures associated with feline infectious peritonitis in cats. *Journal of Feline Medicine and Surgery*. 2008; 10(1): 9-15.

Paltrinieri S, Cammarata MP, Cammarata G, Comazzi S. Some aspects of humoral and cellular immunity in naturally occurring feline infectious peritonitis. *Veterinary Immunology and Immunopathology*. 1998; 65(2): 205-220.

Tsai HY, Chueh LL, Li CN, Su BL. Clinicopathological findings and disease staging of feline infectious peritonitis: 51 cases from 2003 to 2009 in Taiwan. *Journal of Feline Medicine and Surgery*. 2011; 13(2): 74-80.

- Savary KCM, Sellon RK, Law JML. . Chylous abdominal effusion in a cat with feline infectious peritonitis. *Journal of the American Animal Hospital Association*. 2001; 37(1): 35-40.
- Fischer Y, Louis CS, Hartmann K. Diagnostic accuracy of the Rivalta test for feline infectious peritonitis. *Veterinary Clinical Pathology*. 2012; 41(2): 558-567.
- Negrin A, Lamb CR, Capello R, Cherubini GB. Results of magnetic resonance imaging in 14 cats with meningoencephalitis. *Journal of Feline Medicine and Surgery*. 2007; 9(2): 109-116.
- Crawford AH, Stoll AL, Masian DS, Shea A, Michaels J, Fraser AR et al. Clinicopathologic Features and Magnetic Resonance Imaging Findings in 24 Cats With Histopathologically Confirmed Neurologic Feline Infectious Peritonitis. *Journal of Veterinary Internal Medicine*. 2017; 31(5): 1477-1486.
- Lewis KM, O'brien RT. Abdominal Ultrasonographic Findings Associated With Feline Infectious Peritonitis: A Retrospective Review of 16 Cases. *Journal of the American Animal Hospital Association*. 2010; 46(3):152-160.
- Felten S, Leutenegger CM, Balzer HJ, Pantchev N, Matiasek K, Wess G et al. Sensitivity and specificity of a real-time reverse transcriptase polymerase chain reaction detecting feline coronavirus mutation in effusion and serum/plasma of cats to diagnose feline infectious peritonitis. *BMC Veterinary Research*. 2017; 13(228): 1-11.
- Murphy BG, Perron M, Murakami E, Bauer K, Park Y, Eckstrand C et al. The nucleoside analog GS-441524 strongly inhibits feline infectious peritonitis (FIP) virus in tissue culture and experimental cat infection studies. *Veterinary Microbiology*. 2018; 219: 226-233.
- Pedersen NC, Kim Y, Liu H, Kankanamalage ACG, Eckstrand C, Groutas WC et al. Efficacy of a 3C-like protease inhibitor in treating various forms of acquired feline infectious peritonitis. *Journal of Feline Medicine and Surgery*. 2018; 20(4): 378-392.
- Dickinson PJ, Bannasch M, Thomasy SM, Murthy VD, Vernau KM, Liepnieks M et al. Antiviral treatment using the adenosine nucleoside analogue GS-441524 in cats with clinically diagnosed neurological feline infectious peritonitis. *Journal of Veterinary Internal Medicine*. 2020; 34(4): 1587-1593.
- Grossman CJ. Interactions between the Gonadal Steroids and the Immune System. *Science*. 1985; 227(4684): 257-261.
- Norris JM, Bosward KL, White JD, Baral RM, Catt MJ, Malik R. Clinicopathological findings associated with feline infectious peritonitis in Sydney, Australia: 42 cases (1990-2002). *Australian Veterinary Journal*. 2005; 83(11): 666-673.
- Lv J, Bai Y, Wang Y, Yang Y, Jin Y, Dong J. Effect of GS-441524 in combination with de 3C-like protease inhibitor GC376 on the treatment of naturally transmitted feline infectious peritonitis. *Frontiers in Veterinary Science*. 2022; 9(1002488): 1-10.

USO DA RINOSCOPIA COMO AUXILIAR NO DIAGNÓSTICO DE CARCINOMA DE CÉLULAS ESCAMOSAS ORAL EM OROFARINGE DE GATO (*Felis catus*) – RELATO DE CASO

Eduardo Arthur de Castro Godinho¹; Marcelline Santos Luz²; Fernando Luís Fernandes Mendes²;
Carla Fernanda Moura Carvalho³; Debora Costabile Soibelman⁴

RESUMO

O Carcinoma de Células Escamosas oral é uma neoplasia originada do tecido epitelial de revestimento da mucosa oral, de caráter agressivo, de rápida proliferação e infiltração celular, de maior ocorrência em gatos. Ocorre majoritariamente em animais entre 10 a 12 anos e não há comprovação científica na predisposição de sexo ou raça. No presente, procura-se, através de um caso real e específico, demonstrar que o procedimento da rinoscopia pode ser um importante aliado no diagnóstico de massas localizadas em orofaringe. Para tanto, primeiro adentra-se na esfera didática, onde apoiado em referências concisas do tema, é explanado definições anatômicas, histológicas, características da neoplasia, formas de diagnósticos mais comuns, além de distinguir os tipos de rinoscopia, com suas indicações e contra-indicações. Após, minuciosamente analisou-se o caso concreto de uma rinoscopia feita em um felino, de 11 anos, sem raça definida, com histórico de Rinotraqueíte crônica e presença de massa localizada em orofaringe, com todo o procedimento, passando pelos exames pré-anestésicos até os resultados concretos do procedimento. Por fim, abriu-se debate sobre os resultados e as dissertações dos principais estudiosos no assunto, chegando à conclusão de que a rinoscopia foi um importante aliado não apenas na visualização da massa localizada em orofaringe, mas também na coleta de fragmento de tecido.

Palavras-chave: Carcinoma. Rinoscopia. Felino.

INTRODUÇÃO:

O carcinoma de células escamosas é a neoplasia oral de maior ocorrência em gatos. É originada do tecido epitelial de revestimento da mucosa oral (1). Segundo alguns estudos, ocorre em animais entre dez e doze anos e não há comprovação na predisposição racial ou de sexo (2). Segundo estudo feito por Hayes *et al* (3), a sobrevivência de 54 gatos com carcinoma de células escamosas oral e os fatores predisponentes para sobrevida foram analisados, onde a idade mediana de apresentação foi de 13,3 anos, com prevalência do sexo masculino em 4%, 31% dos casos tinham histórico de doença dentária ou estomatite. As localizações mais registradas foram mucosa gengival mandibular, área sublingual e gengiva maxilar e outras localizações menos registradas foram mucosa bucal, língua e palato mole. Além disso, 7 de 33 gatos foram registrados com linfadenopatia, onde não foram registrados metástase através da aspiração e análise linfonodal. O tempo médio de sobrevida do estudo foi de 44 dias. Essa neoplasia adquire um caráter muito agressivo, de rápida proliferação e infiltração celular, e apesar de não possuir grande poder metastático para outros órgãos, pode afetar linfonodos regionais (4). O diagnóstico começa pelo histórico, anamnese e exame físico completo do paciente, onde serão vistos fatores predisponentes, a característica da lesão e os sinais

1 Discente do Curso de Graduação em Medicina Veterinária do UNIFESO - educastrogodinho@gmail.com

2 Docente do Curso de Graduação em Medicina Veterinária do UNIFESO- marcellineluz@unifeso.edu.br; fernandoluismendes@unifeso.edu.br

3 Docente de Curso de Graduação em Medicina Veterinária da UFRRJ – carlamvet@gmail.com

4 Médica Veterinária Autônoma – endoscovet@gmail.com

clínicos. Os sinais clínicos de maior ocorrência são inapetência ou disfagia, halitose, aumento da salivação ou corrimento oral sanguinolento. Perda de peso e diminuição da higiene podem correr de forma mais sutil e inespecífica (5). A rinoscopia é um método de diagnóstico por imagem que utiliza um endoscópio de fibra ótica flexível ou rígido para obter uma avaliação visual em tempo real da cavidade nasal e nasofaringe (6). Ela pode ser utilizada para diferentes fins, como remoção de corpos estranhos, análise da mucosa nasal, visualização de lesões de diferentes morfologias e etiologias e para auxiliar na coleta de biópsias para exames histopatológicos e cultura bacteriana ou fúngica (5). É importante ressaltar, entretanto, que apenas a Rinoscopia não é suficiente para atingir o diagnóstico final assertivo. Histórico, exame físico, radiografias, cultura e antibiograma, histopatologia, sorologia fúngica, triagem alérgica, tomografia computadorizada e ressonância magnética, portanto, devem ser levados em consideração para complementar o exame de rinoscopia (7). O procedimento é realizado em duas etapas, denominadas habitualmente como rinoscopia anterior e posterior. A rinoscopia anterior consiste em introduzir o rinoscópio na porção externa e rostral da cavidade nasal, medial à narina do animal a fim de inspecionar o conduto aéreo superior até os limites caudais. O septo nasal é utilizado como guia pelo profissional que está executando o exame. Os meatos, as conchas nasais, os turbinados e os cornetos devem ser analisados no que tange a alterações de mucosa, estrutura, presença de corpos estranhos, presença de neoformações, presença de sangue e/ou exsudato. Os movimentos devem ser delicados a fim de evitar possíveis lesões, entretanto, o sangramento iatrogênico da mucosa nasal é esperado após o exame (7). Já a rinoscopia posterior, são utilizados os endoscópios flexíveis, normalmente utilizados para visualizar a porção caudal da nasofaringe e complementar o exame. Consiste em adentrar a cavidade oral e fazer uma flexão de 180 graus com a extremidade do endoscópio, contornando o palato mole. Há também a possibilidade de visualizar esta porção com auxílio de um espelho dental, onde se utiliza uma lanterna e um utensílio para afastar a borda caudal do palato mole e ter a visualização da nasofaringe (8). O estudo histopatológico é preponderante para concluir o diagnóstico e consiste em uma análise por meio de um microscópio de um fragmento de tecido, a biópsia. Através dele, é possível notar bioquimicamente ou morfológicamente eventuais alterações de tecido e células. O exame histopatológico é essencial na oncologia veterinária, por ser a única técnica capaz de obter um diagnóstico preciso de uma neoplasia (9). Dessa forma, o presente trabalho tem por objetivo relatar sobre o uso da rinoscopia para visualização de massa e coleta de fragmento de tecido em orofaringe de gato.

RELATO DE CASO:

Este trabalho é um relato de caso, mais precisamente um atendimento veterinário, onde fora realizado exame de rinoscopia de um gato na cidade do Rio de Janeiro. O paciente felino, era um macho, sem raça definida e com 11 anos. O animal possuía histórico de Rinotraqueíte crônica, com secreção nasal, apresentava também uma massa em região de orofaringe (Figura 1) e aumento bilateral de linfonodos submandibulares. A tutora relatou que o animal não apresentava nenhum sintoma relacionado à massa e que só avistou ocasionalmente, quando o animal bocejou ao lado dela. Como exames pré-anestésicos, foram realizados hemograma e bioquímica e Ecodopplecardiograma, ambos não apresentaram alterações. Não foi possível entubar o paciente, uma vez que a massa tumoral estava ocluindo quase completamente o lúmen da orofaringe. Diante disso, o protocolo anestésico foi 5mcg/kg de Dexmedetomidina, 3mg/kg de Ketamina e 0,2mg/kg de Metadona pela via endovenosa. Além disso, foi feito bloqueio do nervo maxilar com lidocaína, para fornecer analgesia e evitar a movimentação durante o exame de rinoscopia. O animal foi oxigenado com máscara de oxigênio até a introdução do rinoscópio rígido de 2,7mm de diâmetro com 0° de angulação e 11 cm de comprimento da marca Doctus®; acoplado a fonte de luz de led e câmera de captura

de imagem universal da marca Storz ©. Os parâmetros como eletrocardiograma, saturação, pressão arterial e temperatura foram monitorados constantemente. Foi decidido fazer a rinoscopia anterior e parcialmente a rinoscopia posterior, pois como não havia a possibilidade de entubar o paciente, existia a chance de ocorrer uma broncoaspiração. Com auxílio de uma óptica flexível de 4,9mm de diâmetro com 50 cm de comprimento da marca Fujinon, foi coletado fragmentos de biópsia da tumoração da orofaringe com uma pinça de biópsia reta côncava de 2 mm com 25 cm de comprimento, após isso, foi visualizado com a óptica rígida (já descrita anteriormente) a região de conchas nasais, onde foi visto um pólipos (Figura 2), que também foi coletado material. Terminado o exame, foi feita punção por agulha fina e punção aspirativa por agulha fina dos linfonodos submandibulares, que se encontravam rígidos e aumentados de tamanho. No exame de rinoscopia, não foram encontradas alterações em plano nasal. Não foi possível a avaliação da nasofaringe devido a massa obstruindo parcialmente orofaringe. Na cavidade nasal esquerda a mucosa se encontrava levemente hiperêmica. Conchas nasais típicas, meatos nasais em espaço e tamanho corretos. Presença de pólipos/ irregularidades em crescimento próximo de etmoturbinados. Já a cavidade nasal direita tinha mucosa moderadamente hiperêmica e com muco. Conchas nasais típicas, meatos nasais apresentando diminuições em espaçamento impedindo a visualização de etmoturbinados (Figura 3). Diante dos exames, conclui-se pela existência de rinite bilateral, presença de pólipos/irregularidades em crescimento em cavidade nasal esquerda e rinite mais proeminentes com diminuição de espaço em cavidade nasal direita. Outrossim, também foi visto presença de grande massa hiperêmica, endurecida, hemorrágica e irregular em crescimento em orofaringe direita em topografia de tonsila e presença de linfonodos submandibulares infartados bilateralmente, sendo mais proeminente no lado direito. Foram enviadas para o exame citopatológico cinco lâminas não coradas identificadas como “linfonodo submandibular” e duas lâminas não coradas identificadas como “massa”. O resultado das lâminas referentes ao linfonodo submandibular foi inconclusivo, sendo observada amostra citopatológica apresentando gotículas de gordura livre e moderada contaminação sanguínea. Já o resultado das lâminas referentes à massa evidenciaram amostra de moderada celularidade apresentando leve celularidade composta por material amorfo em fundo de lâmina, leve presença de neutrófilos associados a queratinócitos maduros exibindo leve atipia celular; células agrupadas, de morfologia variando de poliédricas, núcleos redondos a ovalados, nucléolos únicos, por vezes proeminentes e centrais, pleomorfismo, anisocitose e anisocariose leves, sugerindo para processo displásico/carcinoma. Além disso, foram enviados ao exame histopatológico fragmentos identificados macroscopicamente como (A) “cavidade nasal esquerda” de natureza indistinta medindo 0,2cm de comprimento, com formato e superfícies irregulares, consistência macia e colorações creme a castanha e (B) fragmentos identificados como “massa oral direita” de natureza indistinta, o maior medindo 0,4cm de comprimento, com formato e superfícies irregulares, consistência macia e colorações creme a castanha. Microscopicamente, o corte A evidenciou um corte histológico de mucosa exibindo morfologia usual. Já o corte B, evidenciou corte histológico de natureza indistinta exibindo proliferação celular neoplásica com moderada densidade. Células arranjadas em áreas formando lagos preenchidos por material fortemente eosinofílico (queratina), sustentadas por estroma fibrocolagenoso grosseiro e escasso. Caracterizam-se por células poligonais, limites indistintos; citoplasma amplo, fortemente eosinofílico; núcleos variando de redondos a ovalados, cromatina pontilhada e núcleos únicos, centrais e proeminentes: pleomorfismo, anisocitose e anisocariose leve a moderado. Índice mitótico com 2 figuras atípicas em CGA (Campo de Grande Aumento [40x]), com área total analisada de 2,37mm². Sugestivo a carcinoma de células escamosas moderadamente diferenciado (Grau 2).

DISCUSSÃO:

O animal do presente relato é da espécie felina de 11 anos de idade e foi diagnosticado com carcinoma de células escamosas na forma oral concordando com Liptak e Withrow (1), que indicam que é a neoplasia oral de maior ocorrência em felinos e concordando, também com Munday, Lohr e Kiupel (2), que afirmam que o carcinoma de células escamosas oral é diagnosticado majoritariamente em felinos entre dez e doze anos. O histórico, anamnese e exame físico foram realizados minuciosamente, analisando os fatores predisponentes, as características da neoplasia e os sinais clínicos, concordando com o descrito por Nelson e Couto (5). Os Exames hematológicos foram realizados antes do procedimento como preconizado por McCarthy (6), que afirma que algumas considerações devem ser feitas acerca do exame rinoscópico, como alterações sistêmicas graves, hemostáticas, entre outras. O animal do presente relato apresentou lesão em orofaringe, discordando de Hayes et al. (3) que apontam que os locais de maior aparecimento dessa neoplasia são em mucosa gengival mandibular, área sublingual e gengiva maxilar. Foi encontrada linfadenopatia do linfonodo mandibular no animal do relato, porém, ao exame citológico não foram encontrados sinais de malignidade como descrito por Hayes et al. (3) que apontam que apesar de grande parte dos animais estudados apresentarem linfadenopatia do linfonodo regional, apenas uma pequena parcela apresentou metástase do linfonodo regional. O uso da rinoscopia do presente estudo está de acordo com McCarthy (6), que cita a rinoscopia como um método de diagnóstico por imagem para obter avaliação visual em tempo real da cavidade nasal superior. Além disso, o relato de caso vai de acordo com o que preconiza Nelson e Couto (5), que afirmam que o exame rinoscópico é útil na análise de mucosa nasal, visualização de lesões de diferentes morfologias e etiologias e para auxiliar na coleta de biópsia para exames histopatológicos. Assim como descrito por McCarthy (6), as indicações da rinoscopia, giram em torno de afecções nasais agudas e graves ou afecções crônicas não responsivas ao tratamento, o que vai de encontro ao relato, uma vez que o animal apresentava um quadro de rinotraqueíte irresponsiva ao tratamento clínico. O diagnóstico através da rinoscopia, relatado neste trabalho vai parcialmente de encontro com Nelson e Couto (5), que afirmam que para uma rinoscopia completa, a cavidade oral, porção caudal da nasofaringe e cavidade nasal devem ser bem observadas. Devido à massa neoplásica obstruindo parcialmente a orofaringe, não foi possível fazer a retroflexão no palato mole e observar a porção caudal da nasofaringe. Fragmentos para estudo histopatológico não foram coletados de ambos os condutos nasais, discordando com o que descreveram McCarthy (6) e Saylor e Williams (7). O exame histopatológico foi decisivo para o diagnóstico preciso de Carcinoma de Células Escamosas, indo de acordo com o preconizado por Werner e Werner (9).

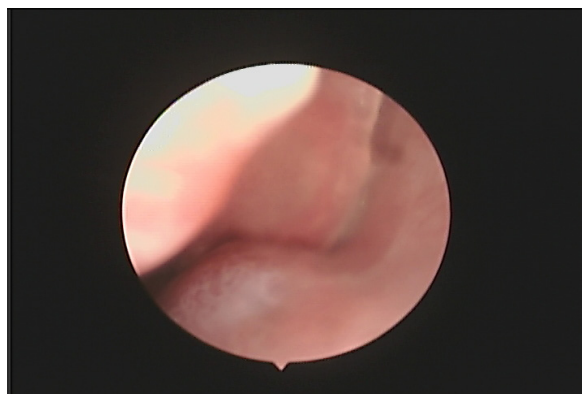
Figura 1 – Foto registrada no dia do exame de rinoscopia

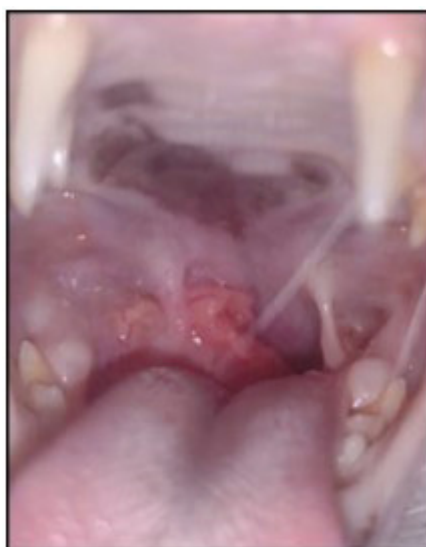

Figura 2 – Pólipo em cavidade nasal esquerda, registrada por rinoscopia

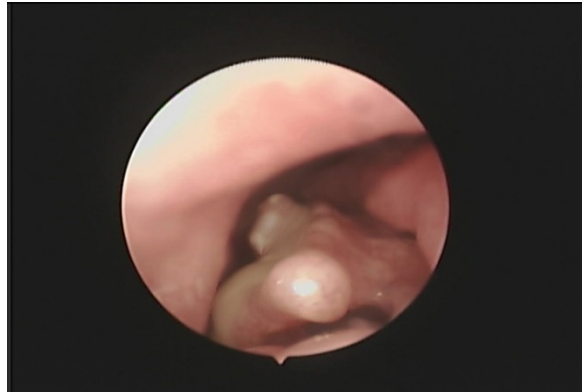

Figura 3 – Meato nasal apresentando diminuição em espaçamento em cavidade nasal direita



CONSIDERAÇÕES FINAIS:

A rinoscopia se mostrou um importante aliado no diagnóstico da neoplasia, uma vez que através dela foi possível visualizar a massa neoplásica e coletar fragmentos de tecido com uma precisão maior, fugindo de pontos necróticos e garantindo uma amostra mais precisa, aumentando a chance de se obter um diagnóstico correto pela análise histopatológica. Por final, o exame clínico, a rinoscopia e a histopatologia juntos se mostraram de alta efetividade no diagnóstico de Carcinoma de Células Escamosas na forma oral no felino do presente relato de caso.

ABSTRACT

Oral Squamous Cell Carcinoma is a neoplasm originating from the epithelial tissue covering the oral mucosa, aggressive in nature, with rapid proliferation and cellular infiltration, most common in cats. It occurs mainly in animals between 10 and 12 years old and there is no scientific proof of sex or breed predisposition. At present, we seek, through a real and specific case, to demonstrate that the rhinoscopy procedure can be an important ally in the diagnosis of masses located in the oropharynx. To this end, it first enters the didactic sphere, where supported by concise references on the topic, anatomical and histological definitions, characteristics of neoplasia, most common forms of diagnosis are explained, in addition to distinguishing the types of rhinoscopy, with their indications and contraindications. Afterwards, the specific case of a rhinoscopy performed on an 11-year-old feline, of no defined breed, with a history of chronic rhinotracheitis and the presence of a mass located in the oropharynx was carefully analyzed, with the entire procedure, going through pre-anesthetic exams until the concrete results of the procedure.

Finally, a debate was opened about the results and the dissertations of the main scholars on the subject, reaching the conclusion that rhinoscopy was an important ally not only in visualizing the mass located in the oropharynx, but also in collecting tissue fragments.

Keywords: Carcinoma. Rhinoscopy. Feline.

AGRADECIMENTOS:

Ao Centro Universitário Serra dos Órgãos-UNIFESO, por toda infraestrutura oferecida que possibilitou a minha formação acadêmica de forma completa.

REFERÊNCIAS:

Liptak JM, Withrow S. Cancer of the gastrointestinal tract. Section a: oral tumors. In: Withrow, SJ, Vail DM, Page RL. Withrow and macewen's small animal clinical oncology. St louis: saunders elsevier, 2013, p. 455-475.

Munday JS, Lohr CV, Kiupel M. Tumors of the alimentary tract. In: Meuten DJ. Tumors in domestic animals. 5ªed. Hoboken: wiley-blackwell, 2020, p. 499-602.

Hayes AM, Adams VJ, Scase TJ, Murphy S. Survival of 54 cats with oral squamous cell carcinoma in United Kingdom general practice. The Journal of Small Anim Pract. 2007; 48(7): 394-399.

Guedes RMC, Brown CC, Sequeira JL, Reis JR. Sistema Digestório. In: Santos RL, Alessi AC. Patologia Veterinária. Rio de Janeiro: Roca, 2016, p.87-180.

Nelson R, Couto CG. Medicina interna de pequenos animais 5ªed. São Paulo: GEN Guanabara Koogan, 2015. 3506p.

Mc carthy TC. Veterinary Endoscopy: for the Small Animal Practitioner. 1ªed. St. Louis: Elsevier Saunders, 2005. 606p.

Saylor DK, Williams JE. Rhinoscopy. In: Tams TR, Rawlings CA. 3ªed. Small Animal Endoscopy. St Louis: ELSEVIER, 2011, p. 563-585.

De Nardi AB. Oncologia. In: Crivellenti LZ, Borin-Crivellenti S. Casos de Rotina em Medicina Veterinária de Pequenos Animais. São Paulo: MedVet, 2015. Cap 16, P. 727-774.

Werner PR, Werner J. Avaliação Histopatológica. In: Daleck CR, De Nardi AB, Rodaski S. Oncologia em cães e gatos. Rio de Janeiro: ROCA, 2016, P. 186-209

USO DA VÍDEO-OTOSCOPIA COMO AUXÍLIO NO DIAGNÓSTICO E TRATAMENTO DE OTITE MÉDIA E INTERNA EM CÃO - RELATO DE CASO

Maria Eduarda Nascimento Nebesmak¹; Tatiana Didonet Lemos²; Maria Eduarda Monteiro Silva²;
Rafaella Corte Real³; Cintia Silva Correa da Veiga³

RESUMO

As otites média e interna são afecções multifatoriais que acometem o ouvido médio e interno, respectivamente. É resultado da ascensão da otite externa, podendo ocorrer de forma primária em animais que apresentam dermatopatias. Os sinais clínicos variam quanto ao nível de acometimento do sistema vestibular periférico, podendo apresentar também sinais sistêmicos, como febre e náusea; quanto aos sinais neurológicos, inclui-se nistagmo horizontal e lateralização da cabeça, principalmente. O diagnóstico é realizado através de exames de imagem. O tratamento é preferencialmente sistêmico, visto a possibilidade de ototoxicidade; pode incluir antibióticos, anti-inflamatórios não esteroidais e antifúngicos, sendo de suma importância a análise de cultura e antibiograma do exsudato do conduto, e o prognóstico é reservado. O presente trabalho visa relatar um caso de um canino fêmea, raça Buldogue Francês, diagnosticado com otites média e interna. A paciente apresentava nistagmo horizontal, lateralização da cabeça, ataxia, hipertensão, hipoglicemia e hipertermia. O diagnóstico confirmatório foi obtido a partir de exame de ressonância magnética, que evidenciou a presença de conteúdo de hipersinal em cavidade timpânica direita e apagamento parcial de sinal de cóclea. Tendo em vista as possibilidades terapêuticas, optou-se pela realização da vídeo-otoscopia como método auxiliar diagnóstico para avaliação da membrana timpânica e miringotomia, a fim de coletar material do ouvido médio para realização de exames e posteriormente lavagem. O tratamento instituído foi de antibioticoterapia e solução otológica, acompanhado de revisões periódicas de imagem. O animal do presente relato apresentou remissão dos sinais após determinado tempo da terapêutica, evidenciando apenas sequelas comumente relatadas da afecção.

Palavras-chave: Canino. Otites. Sistema vestibular.

INTRODUÇÃO:

As enfermidades de ouvido em cães são observadas com frequência na clínica veterinária de animais de companhia. A otite externa possui maior casuística, e as otites média e interna são encontradas geralmente em casos em que se apresentam sinais vestibulares periféricos. Nas otites média e interna ocorre a sensibilização do sistema nervoso periférico, relacionando-se com sinais sistêmicos, como dor na região auricular e temporomandibular (1). É possível observar sinais como chacoalhar de cabeça e prurido ou secreção, quando está associada a otite externa (2). O desenvolvimento de otite média pode ocorrer de forma primária ou em decorrência a complicações da otite externa, quando levada a cronicidade e progressão. Se difere em relação ao seu diagnóstico e tratamento, em decorrência da localização anatômica do canal auditivo médio, onde nos casos de otites média e interna são mais difíceis e envolvem o uso de procedimentos invasivos e de alto custo financeiro (3). O uso da vídeo-otoscopia como auxílio no diagnóstico e tratamento

1 Discente do curso de Medicina Veterinária do UNIFESO – mennebesmak@gmail.com

2 Docente do curso de Medicina Veterinária do UNIFESO – tatianalemos@unifeso.edu.br; mariaeduardasilva@unifeso.edu.br

3 Médica Veterinária Autônoma – vetrafaellacortereal@gmail.com; vetbicharada.adm@gmail.com

de otites é de extrema relevância na clínica de pequenos animais, pois permite uma melhor visualização do conduto auditivo. Além de conceder um campo visual melhor, possibilita o médico veterinário realizar manipulações dentro da região do canal, seja para coleta de amostras ou para procedimentos mais profundos no ouvido médio, como a miringotomia (4). O prognóstico para otite média e interna é reservado. Visto que, o acometimento do sistema vestibular periférico pode repercutir em lesões nervosas, resultando em um quadro de emergência. Ainda, a ascensão da infecção pode afetar diferentes inervações na região do canal auditivo interno (5). A ocorrência de desordens auriculares é comum em animais, sobretudo nos cães. Todavia, apesar de possuir uma grande importância clínica, pouco é investigado com a vídeo-otoscopia, recurso efetivo que permite a realização de procedimentos não invasivos e mais profundos, que condicionam um protocolo terapêutico adequado. Desse modo, fica claro a necessidade de relatar os casos em que o seu uso foi efetivo como auxílio ao diagnóstico e tratamento das otites, com a finalidade de que os médicos veterinários possam cada vez mais investigar as causas e designar tratamentos adequados, para evitar sua progressão. Este trabalho visa relatar um caso de otite média e interna em um cão da raça Bulldogue Francês, com a finalidade de aprimorar o conhecimento a respeito dos métodos diagnósticos conservadores, como a vídeo-otoscopia, e sensibilizar sobre sua importância clínica.

RELATO DE CASO:

No dia 5 de março de 2023, foi atendido em uma clínica particular localizada no município de Petrópolis – RJ um animal da espécie canina, fêmea, da raça Bulldogue Francês, com 4 anos de idade e pesando 16,4 kg. A queixa principal da tutora foi de que a paciente estava apresentando um comportamento não habitual de incoordenação motora e lateralização da cabeça para o lado direito de forma intensa, com início no respectivo dia. Durante a anamnese, a tutora informou que a paciente passava muito tempo sozinha onde reside, sendo mais observada no período da noite e havia histórico de atopia, realizando terapia multimodal acompanhada por veterinário especialista dermatólogo com melato de oclacitinib desde janeiro de 2023. A vacinação e controle parasitário estavam em dia e o animal não apresentava histórico de otite externa. Na avaliação clínica, o animal apresentava temperatura de 39,4°C, nistagmo horizontal e rotatório, inclinação da cabeça para direita, ataxia, hipoglicemia (52 mg/dL), hipertensão (240 mmHg) e sem presença de secreção em ambos os condutos auditivos. Logo, o animal foi admitido na internação para estabilização do quadro clínico apresentado. Na internação, foi realizada fluidoterapia com Ringer Lactato no volume diário de 500 mL, por VE, com 5 ml de antitóxico cuja formulação apresentava 5 gramas de Acetil D-L metionina, 2 gramas de cloreto de colina, 1 grama de cloridrato de tiamina, 0,04 gramas de cloridrato de piridoxina, 0,6 gramas de cloridrato de L arginina, 0,02 gramas de riboflavina, 0,5 gramas de nicotinamida, 0,2 gramas de pantotenato de cálcio e 20 gramas de glicose (Mercepton®). Posteriormente, foram administrados, por VE, as seguintes medicações: dipirona, na dose de 25 mg/kg TID; dexametasona, na dose de 0,2 mg/kg SID; cloridrato de tramadol, na dose de 4 mg/kg BID; diazepam, na dose de 0,5 mg/kg; e glicose, na dose de 25 mg/kg em dose única. Foi solicitado pela veterinária responsável a realização de exames complementares, como hemograma, bioquímica sérica e avaliação neurológica com médico veterinário especialista. Os exames de hemograma e bioquímica sérica foram coletados no mesmo dia da consulta e enviados ao laboratório, sendo o resultado com alterações em proteínas plasmáticas, como hiperproteinemia, e leucograma apresentando neutrófilos com desvio à esquerda regenerativo. Na bioquímica não foram observadas alterações. Em avaliação neurológica realizada no dia posterior ao atendimento, 06/03/2023, a médica veterinária especialista notou a presença de sinais vestibulares periféricos, inclinação da cabeça para o lado direito, nistagmo esquerdo, ataxia vestibular e tendência a círculos pequenos que poderiam não ter relação com o estado clínico do paciente. Assim, as

suspeitas iniciais foram de meningoencefalites imunomediadas e doenças do ouvido interno. Dessa forma, foi solicitado a realização de exames de imagem, sendo recomendado a ressonância magnética de encéfalo para avaliação dos processos teciduais. Ainda, foi sugerido manter o acompanhamento intensivo de internação e a realização das seguintes medicações: prednisolona 0,5 mg/kg BID por via oral e, por via endovenosa, antieméticos como maropitant 1 mg/kg ou ondansetrona 0,5 mg/kg, clindamicina 10 mg/kg BID, fluidoterapia e cuidados de enfermagem. Após a realização do exame de ressonância magnética, realizado com auxílio da anestesia geral e monitorada por veterinário especialista (dados não disponíveis), no dia 08/03/2023, constatou-se a presença de conteúdo de hipersinal em cavidade timpânica direita, acompanhado de apagamento parcial de sinal de cóclea, concluindo o diagnóstico de otite média e interna direita (figuras 1 e 2). A fim de complementar o diagnóstico e auxiliar no tratamento, foi realizado no dia 22/03/2023 o exame de vídeo-otoscopia para avaliar o conduto auditivo e coletar amostra de conteúdo para citologia e cultura com antibiograma. Durante o procedimento de vídeo-otoscopia, com o animal sob anestesia geral por veterinário especialista (dados não disponíveis), foi realizada a miringotomia as cegas da orelha direita, devido as alterações anatômicas da raça, a fim de coletar material para análise e realizar a lavagem do conduto. A avaliação minuciosa do canal auditivo do paciente do presente relato tornou possível a obtenção de uma estrutura acastanhada, friável e irregular durante a lavagem do ouvido médio, comprometendo suas estruturas. Foi coletado fragmento despreendido desta estrutura e enviado para exame de histopatologia, sendo a principal suspeita colesteatoma (figura 3). Em conjunto com a amostra anterior, foi enviado também amostra da secreção do ouvido médio para citologia, cultura e antibiograma. A lavagem do canal auditivo foi realizada com solução fisiológica 0,9%, com auxílio de sonda para chegar até a cavidade timpânica, onde foi realizada a coleta de material para os exames complementares. A conclusão do exame de vídeo-otoscopia foi de que ambos os pavilhões auriculares estavam dentro da normalidade. Em orelha direita, o canal vertical apresentava-se dentro da normalidade e, no canal horizontal, havia presença de secreção amarronzada e eritema leve (figura 4). A avaliação da membrana timpânica não foi possível devido o padrão racial braquicefálico. Em orelha esquerda, não foram observadas alterações no canal vertical, apenas notou-se a presença de secreção amarronzada e pelos no canal horizontal. O paciente retornou do procedimento de vídeo-otoscopia sem intercorrências, apresentando apenas lateralização da cabeça para o lado direito. Permaneceu em observação na internação por 24 horas e, posteriormente, foi liberado com a prescrição terapêutica anteriormente prescrita pela médica veterinária neurologista, até o resultado dos exames específicos da secreção coletada. Na análise histopatológica revelou-se a presença de conglomerados de queratina lamelar densa, de coloração levemente amarronzada associadas a debris celulares. Sem indícios de células nucleadas, estruturas bacterianas/fúngicas ou de malignidade. Portanto, o exame concluiu que o fragmento coletado pode corresponder a conteúdo de colesteatoma. Na citologia utilizando a coloração de Gram, a amostra da secreção otológica direita apresentou células epiteliais, bacilos Gram negativos, cocos Gram positivos agrupados, bacilos Gram positivos e células leveduriformes. Sendo em maior número as células leveduriformes e bacilos Gram negativos. Nos exames de cultura aeróbia bacteriana e cultura fúngica, foram obtidos três isolados, sendo o isolado 1 para *Acinetobacter ursingii*, o isolado 2 para *Staphylococcus pseudintermedius* e o isolado 3 para *Malassezia* spp. O resultado do antibiograma para o isolado 1 não indicou resistência aos antibióticos testados, porém foram intrinsecamente resistentes a Amoxicilina, Ampicilina, Amoxicilina/Clavulanato, Cefotaxima, Aztreonam, Ertapenem, Tetraciclina, Trimetoprim e Cloranfenico; para o isolado 2, indicou resistência para Enrofloxacino, Eritromicina, Marbofloxacino, Penicilina, Pradofloxacino e Trimetoprim/Sulfametoxazol. No isolado 3, a identificação de *Malassezia* spp. não lipidiodependente, sugeriu ser um agente secundário do quadro infeccioso. O tratamento oral instituído de antibiótico foi mantido, reajustando a dose de clindamicina para 5 mg/kg, a cada 12 horas;

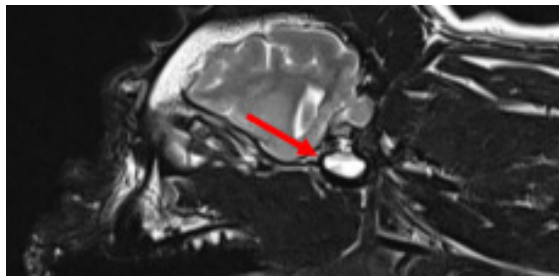
mais as medicações como: anti-inflamatório esteroide prednisolona 0,3 mg/kg, a cada 72 horas e antiemético citrato de maropitant, 4 mg/kg, a cada 24h. Para o tratamento tópico, utilizou-se uma solução manipulada de ciprofloxacino 0,35% com dexametasona 0,1% e Trometamina-ácido etileno diaminotetracético (Tris-EDTA) qsp 50mL, com a administração sendo realizada de 0,8mL no ouvido direito, a cada 12 horas. No ouvido esquerdo, foi indicado o uso de solução tópica comercial composta por polissorbato, trietilonamina, triglicerídeos, água desmineralizada e excipientes (Phisio limpeza), 1mL no ouvido, massageando por um minuto e limpando a parte externa após uma hora de ação. As medicações foram realizadas até o retorno do paciente ao veterinário neurologista, no dia 05/05/2023, onde foi suspenso o uso do corticoide e mantido o antibiótico para completar o tratamento e as soluções otológicas. No dia 20/06/2023, em reavaliação com especialista neurologista, o canino ainda apresentava, em menor severidade, sinais vestibulares periféricos como lateralização da cabeça e nistagmo horizontal. Foi solicitado um novo exame de imagem, ressonância magnética, para avaliar a evolução do tratamento. Em nova ressonância magnética, realizada no dia 30/06/2023, revelou-se sem alterações em relação a avaliação anterior (08/03/2023). Porém, segundo a reavaliação do tutor juntamente com o clínico dermatólogo responsável, realizada no dia 07/07/2023, o animal apresentava lateralização da cabeça leve e nistagmo transitório, mostrando uma boa resposta ao tratamento, sendo as alterações observadas consideradas possíveis sequelas da afecção. Dessa forma, optou-se pela descontinuação da terapêutica anteriormente prescrita, mantendo apenas o tratamento da dermatite atópica e as reavaliações periódicas a cada 6 meses com a ressonância magnética.

DISCUSSÃO:

No presente relato, foi observado que o animal apresentava histórico de atopia previamente tratadas pelo clínico veterinário responsável. Concordando com Scherer, Horta e Val (6), Harvey e Paterson (7) e Rhodes e Werner (8), onde relatam que uma das causas para o surgimento da afecção do ouvido são as dermatopatias alérgicas. O padrão anatômico cranial braquicefálico do animal do presente relato, vai de acordo com o que sugere Topfer et al. (9), pois relata que além das dermatopatias alérgicas, o padrão racial braquicefálico pode estar relacionado a recorrência de otites e agravamento de processos inflamatórios pré-existentes, fato este que condiz com a raça e a afecção apresentada pelo paciente do presente relato. Os sinais clínicos apresentados pelo paciente do relato de caso foram ataxia, incoordenação motora e sinais vestibulares periféricos como, nistagmo e lateralização da cabeça, estando de acordo com Carneiro e Martins (1), Scherer (10), Rhodes e Werner (8) e Cole e Nuttall (5), que relatam a presença de déficits vestibulares em casos de otite interna. O diagnóstico do animal foi realizado através do exame de ressonância magnética, devido à suspeita inicial de meningoencefalites imunomediadas, fato este que condiz com o que a literatura recomenda a respeito dos exames de imagem para o correto diagnóstico de otite média e interna, segundo Murphy (3), Carneiro e Martins (1), Rhodes e Werner (8), Radlinsky (4) e Cole e Nuttall (5) que descrevem a importância dos exames de imagem para a visualização das estruturas do ouvido médio e interno, devido sua anatomia restrita e interna. Foi realizado, de modo complementar, o exame de vídeo-otoscopia para avaliação do conduto auditivo da paciente do relato de caso, indo de acordo com Maniscalco et al. (2), Gotthelf (11), Harvey e Paterson (7) e Classen et al. (12), que descrevem a indicação da vídeo-otoscopia para elucidação diagnóstica junto a outras ferramentas diagnósticas, por ser um método rápido e seguro para avaliação do conduto auditivo. Através da vídeo-otoscopia foi possível coletar amostras de secreção do ouvido médio, concordando com o relatado na literatura por Machadinho (13), Rhodes e Werner (8) e Cole e Nuttall (5), onde descrevem a importância da análise do exsudato para se instituir uma terapêutica adequada e eficaz, visto que as amostras podem diferir entre cada canal. O exame histopatológico realizado com o fragmento coletado por vídeo-otoscopia do

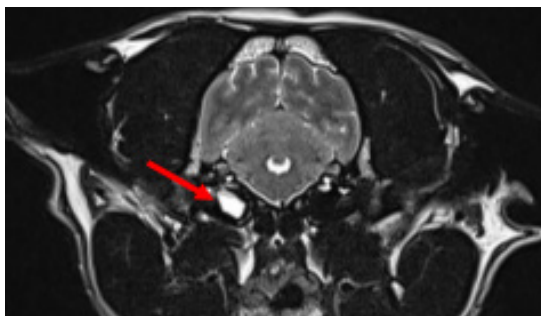
conduto auditivo do paciente do presente relato, apresentou o resultado correspondente a possível presença de colesteatoma, concordando com Imia et al. (14), onde em seu estudo observou que a forma adquirida primária pode ocorrer principalmente em raças braquicefálicas. A citologia do animal do presente relato indicou a presença mais numerosa de bacilos Gram negativos, em especial *Acinetobacter ursingii*, concordando com Harvey e Paterson (7), onde relatam que no estágio inicial da inflamação do conduto auditivo, ocorre a colonização predominantemente por bactérias Gram negativas. O exame de citologia relatou também a presença de células leveduriformes, em especial *Malassezia spp.*, indo de acordo com Gotthelf (11), que relata que este é um patógeno comum da microbiota do conduto auditivo externo e anormal quando encontrado na análise citológica do conduto auditivo médio, sendo um patógeno oportunista responsável pela progressão da afecção. A terapêutica tópica instituída de antibioticoterapia para o paciente foi realizada com ciprofloxacino, antibiótico da classe fluoroquinolonas, mesma classe estudada e relatada sua eficácia por Paterson (15), indo de acordo com o estudo que demonstrou a sua eficácia e seu menor grau de ototoxicidade, sendo considerado seguro para o tratamento dessa afecção. Ainda, em relação a terapia tópica, a utilização da solução tópica foi realizada com ciprofloxacino, dexametasona e trometamina-ácido etileno diaminotetracético (Tris-EDTA), concordando com Heinrich et al. (16), em relação a utilização da associação de antibiótico, glicocorticóides e solução, sendo a utilizada (Tris-EDTA), considerada mais segura em casos de ruptura da membrana timpânica, visto que no presente relato, foi realizada a ruptura intencional (miringotomia). O animal do presente relato apresentou após a conclusão da terapêutica instituída, sequelas compatíveis com as relatadas por Harvey e Paterson (7), concordando com o relatado, pois mencionam a persistência de déficits neurológicos como sequelas do quadro de otites média e interna.

Figura 1 – Ressonância magnética de cabeça do paciente do presente relato realizada no dia 08/03/2023.
Presença de conteúdo de hipersinal em cavidade timpânica direita, corte T2 sagital (seta)



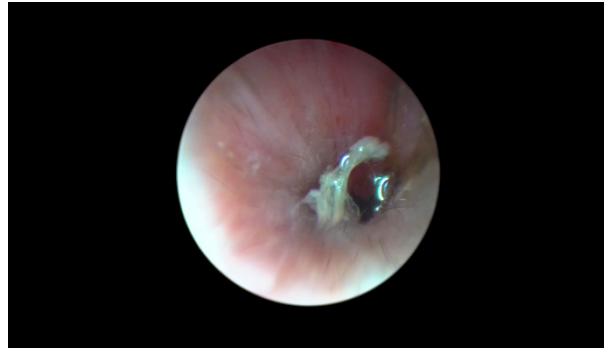
Fonte: Arquivo pessoal, 2023.

Figura 2 - Ressonância magnética de cabeça do paciente do presente relato realizada no dia 08/03/2023.
Presença de conteúdo de hipersinal em cavidade timpânica direita, corte T2 axial (seta)



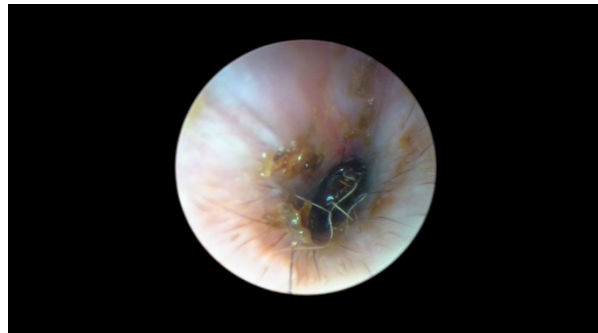Fonte: Arquivo pessoal, 2023.

Figura 3 – Visualização vídeo-otoscópica do conduto auditivo direito. Observação de conteúdo compatível com colesteatoma durante a lavagem (seta).



Fonte: Arquivo pessoal, 2023.

Figura 4 – Visualização vídeo-otoscópica do conduto auditivo direito. Presença de cerúmen, eritema e pelos no canal vertical anterior a lavagem



Fonte: Arquivo pessoal, 2023.

CONSIDERAÇÕES FINAIS:

Na cadela do presente relato, o diagnóstico realizado através do exame de imagem (ressonância magnética) e, em seguida, vídeo-otoscopia foi de suma importância para o sucesso no tratamento da otite. Considerou-se de extrema relevância a análise citológica e cultura e antibiograma do conteúdo do ouvido médio, visto que auxiliou na correta designação terapêutica do relato em questão. Apesar de longo, o tratamento evidenciou eficácia quando o paciente do presente relato apresentou a remissão dos sinais clínicos, demonstrando apenas sequelas comumente relatadas do quadro, como lateralização da cabeça e nistagmo de transição, ambos discretos. Apesar da terapêutica adequada, o paciente ainda apresenta possibilidade de recidiva, sendo necessário o acompanhamento médico veterinário e exames de imagem periódicos, considerado ainda mais provável devido a confirmação diagnóstica de presença de colesteatoma. O prognóstico da afecção é reservado, sendo primordial a avaliação do grau de acometimento do animal e da disposição do tutor a seguir com o tratamento, emocionalmente e financeiramente. A disponibilidade e empenho do tutor foram primordiais para que a paciente do relato obtivesse uma boa resposta ao tratamento conservativo para afecção relatada.

ABSTRACT

Otitis media and interna are multifactorial conditions that affect the middle and inner ear, respectively. It is the result of the rise of otitis externa and can occur primarily in animals that have skin diseases. Clinical signs vary in terms of the level of involvement of the peripheral vestibular system, and may also present systemic signs, such as fever and nausea; as for neurological signs, they include horizontal nystagmus and lateralization of the head, mainly. Diagnosis is made through imaging tests. Treatment is preferably systemic, given the possibility of ototoxicity; it may include antibiotics, non-steroidal anti-inflammatory drugs and antifungals, with culture analysis and antibiogram of the conduit exudate being extremely important, and the prognosis is guarded. The present work aims to report a case of a female French Bulldog breed diagnosed with otitis media and interna. The patient presented horizontal nystagmus, lateralization of the head, ataxia, hypertension, hypoglycemia and hyperthermia. The confirmatory diagnosis was obtained from a magnetic resonance imaging examination, which showed the presence of hypersignal content in the right tympanic cavity and partial erasure of the signal in the cochlea. Considering the therapeutic possibilities, it was decided to perform otoscopy video as an auxiliary diagnostic method for evaluating the tympanic membrane and myringotomy, in order to collect material from the middle ear for exams and subsequent washing. The treatment instituted was antibiotic therapy and ear solution, accompanied by periodic image reviews. The animal in the present report showed remission of signs after a certain period of therapy, showing only commonly reported sequelae of the condition.

Keywords: Canine. Otitis. Vestibular system.

AGRADECIMENTOS:

Ao Centro Universitário Serra dos Órgãos – UNIFESO, pela oportunidade de publicar este trabalho e por todas as pessoas que contribuíram para a realização do mesmo.

REFERÊNCIAS:

- Carneiro RA, Martins BC. Vestibulopatias em cães e gatos. In: Junior APM, Bergmann JAG, Heinemann MB, Silva N. Cadernos Técnicos de Medicina Veterinária e Zootecnia. FEPMVZ. 2013; 69:62-72.
- Maniscalco CL, Aquino JO, Passos RFB, Burger CP, Moraes PC. Emprego da vídeo-otoscopia no diagnóstico de otites externas de cães. *Ciência Rural*. 2009; 39(8):2454-7.
- Murphy KM. A review of techniques for the investigation of otitis externa and otitis media. *Clinical Techniques in Small Animal Practice*. 2001; 16(4):236-241.
- Radlinsky MG. Advances in Otoscopy. *Veterinary Clinics of North America: Small Animal Practice*. 2016; 46(1):171-9.
- Cole L, Nuttall T. Clinical Techniques: When and how to do a myringotomy a practical guide. *Veterinary Dermatology*. 2021; 32(3):302-382.
- Scherer BC, Horta SR, Val CPA. Otite externa em cães. *Cadernos Técnicos de Veterinária e Zootecnia: Dermatologia em cães e gatos*. Belo Horizonte: FEPMVZ. 2013; (71):54-62.
- Harvey GR, Paterson S. *Otitis Externa – An Essential Guide to Diagnosis and Treatment*. 1ªed. Boca Raton: CRC Press, 2014. 168 p.
- Rhodes KH, Werner AH. *Dermatologia em pequenos animais*. 2ªed. São Paulo: Roca. 2014. 632 p.

Topfer T, Kohler C, Rosch S, Oechtering G. Brachycephaly in french bulldogs and pugs is associated with narrow ear canals. *Veterinary Dermatology*. 2022; 33(3):214-e60.

Scherer BC. Abordagem diagnóstica e terapêutica da otite média em cães e gatos. *Cadernos Técnicos de Veterinária e Zootecnia: Dermatologia em cães e gatos*. Belo Horizonte: FEPMVZ. 2013; (71):63-72.

Gotthelf LN. Doenças do ouvido em pequenos animais: guia ilustrado. 2ªed. São Paulo: Roca, 2007. 356 p.

Classen J, Bruehschwein A, Meyer-Lindenberg A, Mueller RS. Comparison of ultrasound imaging and video otoscopy with cross-sectional imaging for the diagnosis of canine otitis media. *The Veterinary Journal*. 2016; 217:68-71.

Machadinho RFL. Estudo comparativo de ressonância magnética e tomografia computadorizada associadas a vídeo-otoscopia na avaliação do ouvido. Dissertação. [Mestrado em Medicina Veterinária] – Universidade Técnica de Lisboa; 2011.

Imai A, Kondo H, Suganuma T, Nagata M. Clinical analysis and nonsurgical management of 11 dogs with aural cholesteatoma. *Veterinary dermatology*. 2019; 30(1):42-e12.

Paterson S. Brainstem auditory evoked responses in 37 dogs with otitis media before and after topical therapy. *The Journal of small animal practice*. 2018; 59(1):10-15.

Heinrich NA, Eisenschenk M, Harvey GR, Nuttall T. *Skin Diseases of the Dog and Cat*. 3ªed. Boca Raton: CRC Press, 2014. 312 p.

USO DE TERAPIAS INTEGRATIVAS COMO TRATAMENTO COMPLEMENTAR DE MENINGOENCEFALITE NECROSANTE EM CÃO – RELATO DE CASO

Igor Carvalho Omatsu¹; Tatiana Didonet Lemos²; Alfredo Artur Pinheiro Junior²;
Denise de Mello Bobany²; Rafael Rempto Pereira³; Gabriella Pinheiro da Fonseca⁴

RESUMO

A Meningoencefalite Necrosante é uma doença neurológica grave que afeta o sistema nervoso central, especificamente as meninges e o encéfalo. A doença é descrita, principalmente, em cães da raça Pug, levando a sinais clínicos como febre, letargia e convulsões. O objetivo deste trabalho é relatar um caso de meningoencefalite em cão da raça Pug que teve como protocolo terapêutico a aplicação de terapias integrativas. Foram realizadas acupuntura, ozonioterapia e cannabis medicinal, no manejo dessa patologia. A acupuntura demonstrou eficácia na modulação da atividade neural e na promoção do equilíbrio homeostático, contribuindo para a recuperação da mobilidade. A ozonioterapia, por sua vez, mostrou-se benéfica na melhoria da oxigenação celular e na modulação da resposta inflamatória. A cannabis medicinal, rica em compostos ativos, ofereceu alívio sintomático e modulou a resposta inflamatória, particularmente no controle de convulsões. O tratamento com a combinação das terapias integrativas contribuiu para sua recuperação e bem-estar do paciente.

Palavras-chave: Acupuntura. Ozonioterapia. *Cannabis*.

INTRODUÇÃO:

A Meningoencefalite Necrosante é uma condição neurológica grave que afeta o sistema nervoso central, especificamente as meninges e o encéfalo. Caracterizada por uma inflamação aguda, essa patologia pode levar a sinais clínicos como febre, letargia, convulsões e, em casos mais graves, paralisia e morte (1). O diagnóstico é estabelecido por meio de exames como punção lombar, ressonância magnética e análise do líquido cefalorraquidiano (2). O tratamento convencional, frequentemente, envolve o uso de corticosteroides e antibióticos, mas essas abordagens podem ser limitadas em eficácia e associadas a efeitos colaterais significativos (3). Mais especificamente em caninos da raça Pug, essa condição apresenta desafios adicionais devido às peculiaridades anatômicas e fisiológicas desses animais. Portanto, a busca por modalidades terapêuticas alternativas é uma área de interesse crescente. Entre essas, a acupuntura, a ozonioterapia e o uso de cannabis medicinal têm se mostrado eficazes na prática clínica (4). A acupuntura, uma prática originada na medicina tradicional chinesa, envolve a inserção de agulhas finas em pontos específicos do corpo para modular a atividade do sistema nervoso e promover o equilíbrio homeostático (5). No caso de Meningoencefalite Necrosante, a acupuntura pode ser usada para aliviar a inflamação e melhorar a circulação sanguínea no cérebro, além de auxiliar na recuperação da mobilidade em animais que apresentam paralisia ou dificuldade de locomoção (6). A ozonioterapia é outra modalidade que tem recebido atenção. Consiste na administração de ozônio por diversas vias, incluindo a auto-hemoterapia

1 Discente no curso de Medicina Veterinária do UNIFESO – igoromatsu66@hotmail.com

2 Docentes do curso de Medicina Veterinária do UNIFESO – tatianalemos@unifeso.edu.br;
alfredoarturjunior@unifeso.edu.br; denisebobany@unifeso.edu.br

3 Coordenador da Clínica-escola de Medicina Veterinária do UNIFESO – rafaelremptovet@gmail.com

4 Médica Veterinária Autônoma – gabyfon@gmail.com

ozonizada, na qual o sangue do paciente é misturado com ozônio e reinjetado. Essa técnica tem potencial para melhorar a oxigenação celular e modular a resposta inflamatória, o que pode ser benéfico no tratamento de condições neurológicas inflamatórias como a Meningoencefalite Necrosante (7). A cannabis medicinal tem sido objeto de estudos por suas propriedades anti-inflamatórias e neuroprotetoras, particularmente no contexto de doenças neurológicas e convulsões. Em relação à Meningoencefalite Necrosante em Pugs, uma condição neurológica grave que afeta o sistema nervoso central, a cannabis pode oferecer uma abordagem terapêutica complementar (8). Compostos ativos como o tetrahydrocannabinol (THC) e o canabidiol (CBD) interagem com o sistema endocanabinoide, que desempenha um papel na modulação da inflamação e na atividade neural. Essa interação pode resultar em alívio sintomático e na modulação da resposta inflamatória, o que pode ser particularmente útil em casos em que tratamentos convencionais têm eficácia limitada ou estão associados a efeitos colaterais significativos (9). O objetivo deste trabalho é relatar o caso de uma cadela da raça Pug, diagnosticada com Meningoencefalite Necrosante, e descrever como a combinação de terapias integrativas, tais como acupuntura, ozonioterapia e cannabis medicinal, contribuiu para a sua recuperação e bem-estar.

RELATO DE CASO:

Em 5 de maio de 2023, uma cadela da raça Pug, com 1 ano e 4 meses de idade, peso 7 Kg, foi admitida em uma clínica particular, situada em Teresópolis, Rio de Janeiro. A paciente foi encaminhada por outra médica veterinária devido a um histórico de meningoencefalite necrosante e buscava tratamento para as sequelas decorrentes da doença. Durante a anamnese, a responsável da paciente informou que, em setembro de 2022, a cadela havia acasalado com um Spitz Alemão. Posteriormente ao coito, ela havia desenvolvido edema da mucosa interna, o que levou à administração de um tratamento anti-inflamatório. Apenas dois dias após o início do tratamento, a responsável relatou que a paciente começou apresentar episódios convulsivos. Desde então, ela estava tendo em média, três convulsões diárias, que estavam sendo controladas com o uso de fenobarbital (dados da dose utilizada não disponíveis). A paciente ficou prenha em decorrência do acasalamento e deu à luz a filhotes natimortos. Ela foi submetida a um acompanhamento neurológico durante alguns meses, onde o diagnóstico de meningoencefalite necrosante foi confirmado por meio de exames de ressonância magnética e análise de líquido cefalorraquidiano. Passados alguns dias, a paciente apresentou crise convulsiva prolongada, que resultou em aspiração pulmonar e subsequente pneumonia, a qual foi devidamente tratada. A paciente faz uso de prednisolona 1,1 mg/Kg, a cada 24 horas, por via oral para tratamento da MEN. O paciente foi encaminhado para clínica integrativa pois apresentava dificuldade de locomoção de membros anteriores e posteriores devido as sequelas causadas pela doença, além de muita sonolência e dor (Figura 1). Durante o exame clínico foram feitas as avaliações da postura, locomoção, o nível de consciência e a sensibilidade do animal. Foi observado, portanto, que a paciente apresentava ataxia, não conseguia se manter de pé e letargia. Após o exame clínico, foi adotado um tratamento com terapias integrativas, principalmente com base na Medicina Tradicional Chinesa (MTC) para tratar e proporcionar uma melhor qualidade de vida para a paciente. O diagnóstico na MTC apontou várias áreas de preocupação: a fleuma obstruindo a mente, responsável pelas convulsões; a necessidade de tonificar o baço, relacionada à sensação de fraqueza da paciente; a importância de tonificar o rim, considerado na MTC como a “essência da vida” e relacionado à percepção da paciente de que ela está fraca; a necessidade de controlar o Yang e expelir o calor tóxico, associados a infecções e inflamações; e a necessidade de expelir o vento, outra causa das convulsões. Para abordar essas questões, foi implementado um regime de tratamento 1 vez por semana de acupuntura específico para a paciente, que utilizou uma combinação de pontos. Os pontos do Canal do Vaso Governador (VG), como Tian-Men, Yao-yang-guan (VG-3), Bai-hui (VG-20),

Da-zhui (VG-14) e Hui-yin (VC-1), foram empregados para equilibrar as energias yin e yang do corpo e da mente. Pontos do Canal da Vesícula Biliar (VB), como Yang-ling-quan (VB-34) e Feng-chi (VB-20), foram usados para ajudar na expulsão do vento e do calor tóxico. O ponto do Canal do Estômago (E), Feng-long (E-40), foi utilizado para auxiliar na digestão e tonificar o baço. O ponto do Canal do Baço-Pâncreas (BP), Xue-hai (BP-10), também foi usado para fortalecer o baço. Diversos pontos do Canal do Coração (B), como Xin-shu (B-15), Shen-tang (B-44), Gan-shu (B-18), Hun-men (B-47), Dan-shu (B-19), Yang-gang (B-48), Shen-shu (B-23), Zhi-shi (B-52) e Jing-gu (B-64), foram selecionados para equilibrar as emoções e fortalecer o sistema cardiovascular. O ponto do Canal do Fígado (F), Tai-chong (F-3), foi utilizado para aliviar o estresse e equilibrar as emoções. Além disso, um ponto especial, Da-feng-men, foi empregado para tratar especificamente as convulsões causadas pelo vento, de acordo com a medicina tradicional chinesa. No mesmo dia 5 de maio de 2023, já foi iniciado o seu tratamento com a acupuntura (Figura 2). Também foi adotado a ozonioterapia em todas as sessões com o intuito de fortalecer o sistema imunológico e devido as suas propriedades anti-inflamatórias. Portanto, a aplicação do ozônio era realizada por insuflação retal (60mL a 10mcg) e auto-hemoterapia ozonizada a 30mcg utilizando 3mL de sangue do paciente e aplicado no ponto VG 14 (Da-zhui), pois na MTC este ponto ajuda a fortalecer o sistema imunológico. No dia 9 de maio de 2023 o paciente voltou a clínica para sua 2ª sessão e apresentava uma leve melhora. Já estava menos sonolenta e apresentava uma melhor movimentação dos membros anteriores. Foi então mantido o regime de tratamento estabelecido na primeira sessão utilizando os mesmos pontos de acupuntura, ozonioterapia retal e auto-hemoterapia ozonizada (Figura 3). Durante a terceira sessão realizada em 16 de maio de 2023, foi realizado as mesmas terapias e a paciente já demonstrava evolução visto que conseguia apoiar melhor os membros anteriores e apresentava reflexos, além de aparentar estar mais disposta. No dia 23 de maio de 2023 a paciente iniciou o tratamento com o óleo de cannabis full spectrum hi com The a 6%, sendo inicialmente 1 gota, à noite. O objetivo da cannabis medicinal neste caso era de controlar as convulsões, no alívio da dor e devido as propriedades anti-inflamatórias da cannabis. Foi orientado para que a responsável observasse o comportamento da paciente durante aquela semana para saber como ela reagiria ao óleo. No dia 30 de maio de 2023, na quarta sessão, a responsável relatou que a paciente já estava conseguindo se manter em pé em alguns momentos e que, às vezes, conseguia dar alguns passinhos; foi também relatado que a paciente havia tido uma **única convulsão, porém muito mais rápida e leve que as anteriores**. Durante a consulta a paciente mostrou um aumento na confiança ao caminhar, caracterizado por movimentos mais fluidos e a capacidade de permanecer ereta, ainda que com alguma dificuldade (Figura 4). A acupuntura proporcionou uma melhor harmonização das energias yin e yang do corpo do animal, contribuindo para seu bem-estar no geral. Ao final da consulta, foi recomendado iniciar a administração de 2 gotas de óleo de cannabis a noite, dobrando a dose inicial e suspendendo o medicamento anterior. Durante a quinta sessão de acupuntura, ozonioterapia por insuflação retal e auto-hemoterapia realizada em 07 de junho de 2023, observou-se um progresso significativo na condição do paciente. Esse avanço foi notável considerando o estado de saúde inicial do animal e as limitações motoras evidenciadas nas sessões anteriores. A paciente demonstrou uma melhora significativa na sua capacidade de locomoção, conseguindo manter-se em pé, apesar de certa instabilidade. Além disso, ela não apresentava mais sinais de dor, exibindo um maior estado de alerta e atividade. A sexta sessão das terapias foi realizada no dia 15 de junho de 2023 e a paciente já conseguia se manter de pé e com boa locomoção (Figura 5). Não apresentava mais convulsões e letargia, alcançando os resultados esperados. A paciente passou a comparecer à clínica para sessões de manutenção das terapias a cada quinze dias, continuando com o uso do óleo de cannabis. Esse tratamento tem contribuído para sua estabilidade e melhoria na qualidade de vida.

DISCUSSÃO:

A paciente manifestou ataxia, episódios convulsivos e letargia, que são sinais clínicos consistentes com o descrito por Cordy e Holliday (10) e Levine et al. (1). Segundo esses autores, os sinais neurológicos, incluindo convulsões, ataxia e letargia, tendem a aparecer subitamente em cães acometidos pela MEN. A idade da paciente, 1 ano e 4 meses, está alinhada com as observações de Levine et al. (1) e Greer et al. (11), que apontam que os sintomas de MEN geralmente se manifestam em cães jovens, antes dos 6 anos de idade. A idade média de início dos sinais clínicos, segundo esses autores, varia entre 1,5 e 2,5 anos. A RM na confirmação do diagnóstico de MEN da paciente, encontra respaldo na literatura científica, sendo considerada o padrão-ouro para o diagnóstico dessa condição, conforme descrito por Talarico e Schatzberg (2), devido à sua superioridade em diferenciar entre diferentes tipos de meningoencefalites. A análise do líquido cefalorraquidiano (LCR) auxiliou no diagnóstico de MEN da paciente, reforçando o que foi destacado por Bohn et al. (12) sobre a importância dessa análise no diagnóstico de distúrbios neurológicos, que tem como objetivo identificar doenças inflamatórias, infecciosas, neoplásicas, entre outras, que afetam o sistema nervoso. Durante o exame clínico da paciente, a avaliação da postura, locomoção, nível de consciência e sensibilidade foi realizada, alinhando-se com as diretrizes estabelecidas por Feitosa (13), que enfatiza a necessidade de uma abordagem sequencial e organizada durante o exame neurológico para evitar negligências e assegurar uma localização precisa das lesões neurológicas. A aplicação da ozonioterapia em todas as sessões, com o objetivo de fortalecer o sistema imunológico e aproveitar suas propriedades anti-inflamatórias, vão de encontro às evidências apresentadas por Repciuc et al. (14). Esses autores destacam o papel do ozônio na redução de processos inflamatórios e na melhoria da perfusão tecidual, proporcionando um respaldo científico à abordagem terapêutica adotada no relato. A ausência de sinais de dor e o aumento do alerta e atividade na paciente na quinta sessão vão de encontro com os benefícios clínicos apontados por Schwartz, Sánchez e Sabah (7), que observam melhorias em pacientes, em média, entre cinco a dez sessões, devido à estimulação dos sistemas de defesa antioxidantes. A abordagem terapêutica com o óleo de cannabis full spectrum hi com THC a 6% para controlar convulsões e aliviar a dor em cães está alinhada com os achados de Chicoine et al. (9). Além disso, Kogan et al. (15), Viana et al. (16) e Anil et al. (8) confirmam o potencial terapêutico da cannabis, enfatizando sua atividade anti-inflamatória e eficácia em convulsões. A paciente do relato, após a sexta sessão de acupuntura, apresentou uma melhora significativa na capacidade de se manter de pé e na locomoção, indicando uma resposta positiva ao tratamento. Este resultado reflete as constatações de Choi e Hill (17), onde um gato, após quatro meses de tratamento com acupuntura, foi capaz de se levantar, caminhar e até correr, superando desafios relacionados à ataxia e mobilidade.

Figura 1 – Animal do presente relato apresentando ataxia nos membros superiores e inferiores



Figura 2 – Animal do presente relato com os pontos de acupuntura “4 Cavaleiros”
no dia 05 de maio de 2023



Figura 3 – Aplicação de auto-hemoterapia ozonizada no ponto VG 14 (Da-zhui) no animal do presente relato, no dia 09 de maio de 2023




Figura 4 – Animal do presente relato conseguindo andar, mas ainda apresentando incoordenação motora,
no dia 30 de maio de 2023




Figura 5 – Animal do presente relato conseguindo se manter em pé e andando normalmente, no dia 15 de junho de 2023



CONSIDERAÇÕES FINAIS:

No presente relato, a aplicação da MTC permitiu uma abordagem integrativa, considerando não apenas os sinais clínicos, mas também as causas subjacentes da doença. A acupuntura, com a escolha de pontos específicos, promoveu o equilíbrio das energias yin e yang do corpo, contribuindo para a recuperação do animal, além de ser uma ferramenta terapêutica eficaz na reabilitação de animais com comprometimentos de mobilidade. Além disso, a ozonioterapia, realizada por insuflação retal e auto-hemoterapia ozonizada, contribuiu para o fortalecimento do sistema imunológico da paciente. Isso não apenas ajudou a combater a doença, mas também auxiliou devido às suas propriedades, como ação anti-inflamatória, antioxidante, melhora na circulação sanguínea e estímulo à regeneração celular, que são particularmente relevantes em casos de doenças neurológicas. A introdução do óleo de cannabis full spectrum com THC a 6% como parte do tratamento mostrou-se efetiva, reduzindo a frequência e a gravidade das convulsões e contribuindo para uma melhoria na qualidade de vida da paciente. O progresso observado ao longo das sessões de tratamento, com a paciente recuperando a mobilidade e eliminando as convulsões, demonstra a eficácia da medicina integrativa. No entanto, o tratamento não é uma cura definitiva, e a continuação da terapia e do acompanhamento veterinário são essenciais para manter a estabilidade e o bem-estar do paciente.

ABSTRACT

Necrotizing Meningoencephalitis is a severe neurological disease that affects the central nervous system, specifically the meninges and the brain. The disease is primarily described in Pug breed dogs, leading to clinical signs such as fever, lethargy, and seizures. The aim of this study is to report a case of meningoencephalitis in a Pug breed dog that was treated with a therapeutic protocol involving integrative therapies. Acupuncture, ozone therapy, and medicinal cannabis were used in managing this pathology. Acupuncture demonstrated efficacy in modulating neural activity and promoting homeostatic balance, contributing to the recovery of mobility. Ozone therapy, in turn, proved beneficial in improving cellular oxygenation and modulating the inflammatory response. Medicinal cannabis, rich in active compounds, provided symptomatic relief and modulated the inflammatory response, particularly in controlling seizures. The treatment with the combination of integrative therapies contributed to the recovery and well-being of the patient.

Keywords: Acupuncture. Ozone Therapy. Cannabis.

AGRADECIMENTOS:

Ao Centro Universitário Serra dos Órgãos – UNIFESO, pela oportunidade de publicar este trabalho e por todas as pessoas que contribuíram para a realização do mesmo. A clínica veterinária Hygge por me confiar as informações da paciente do presente relato para elaboração deste trabalho.

REFERÊNCIAS:

- Levine JM, Fosgate GT, Porter B, Schatzberg SJ, Greer K. Epidemiology of necrotizing meningoencephalitis in Pug dogs. *Journal of Veterinary Internal Medicine*. 2008; 22(4): 961-968.
- Talarico LR, Schatzberg SJ. Idiopathic granulomatous and necrotising inflammatory disorders of the canine central nervous system: a review and future perspectives. *J Small Anim Pract*. 2010; 51(3): 138-149.
- Cornelis I, Ham LV, Gielen I, Decker S, Bhatti SFM. Clinical presentation, diagnostic findings, prognostic factors, treatment and outcome in dogs with meningoencephalomyelitis of unknown origin: A review. *Veterinary Journal*. 2019; 244: 37-44.
- Krishan G, Narang A. Integrative therapies in veterinary practice. *American Journal of Pharmacology and Pharmacotherapeutics*. 2015; 2(1): 50-55.
- Lee DY, Jiu YR, HSIEH CL. Metabolism modulation in rat tissues in response to point specificity of electroacupuncture. *Scientific Reports*. 2022; 12(1): 1-12.
- Li F, He T, Xu Q, Lin LT, Li H, Liu Y, et al. What is the Acupoint? A preliminary review of Acupoints. *Pain Medicine*. 2015; 16(10): 1905-1915.
- Schwartz A, Sánchez GM, Sabbah F, Avilés MH. Madrid Declaration on Ozone Therapy. 3ªed. Madrid: ISCO3, 2020. 103 p.
- Anil SM, Peeri H, Koltai H. Medical Cannabis Activity Against Inflammation: Active Compounds and Modes of Action. *Frontiers in Pharmacology*. 2022; 13: 1-9.
- Chicoine A, Illing K, Vuong S, Pinto KR, Alcorn J, Cosford K. Pharmacokinetic and Safety Evaluation of Various Oral Doses of a Novel 1:20 THC:CBD *Cannabis* Herbal Extract in Dogs. *Frontiers in Veterinary Science*. 2020; 7: 1-12.
- Cordy DR, Holliday TAA. A necrotizing meningoencephalitis of pug dogs. *Veterinary Pathology*. 1989; 26(3): 191-194.
- Greer KA, Schatzberg SJ, Porter BF, Jones KA, Famula TR, Murphy KE. Heritability and transmission analysis of necrotizing meningoencephalitis in the Pug. *Research in Veterinary Science*. 2009; 86(3): 438-442.
- Bohn AA, Wills TB, West CL, Tucker RL, Bagley RS. Cerebrospinal fluid analysis and magnetic resonance imaging in the diagnosis of neurologic disease in dogs: a retrospective study. *Veterinary Clinical Pathology*. 2006; 35(3): 315-320.
- Feitosa FLF. *Semiologia Veterinária: A Arte do Diagnóstico*. 3ªed. São Paulo: Roca, 2014. 1406 p.
- Repciuc CC, Toma CG, Ober CA, Oana LI. Management of surgical wound dehiscence by oxygen-ozone therapy in a FIV-positive cat – a case report. *Acta Veterinaria Brno*. 2020; 89: 189-194.
- Kogan L, Tacher RS, Hellyer P, Rishniw M. US Veterinarians' Knowledge, Experience, and Perception Regarding the Use of Cannabidiol for Canine Medical Conditions. *Frontiers in Veterinary Science*. 2019; 5: 1-11.
- Viana SMT, Vieira PF, Araujo BE, Moraes KCSL, Santos BC, Souza BA. Aplicações clínicas oftalmológicas dos derivados da planta cannabis sativa: Uma revisão da literatura. *Revista de Medicina e Saúde de Brasília*. 2019; 8(3): 338-348.
- Choi KH, Hill SA. Acupuncture treatment for feline multifocal intervertebral disc disease. *Journal of Feline Medicine and Surgery*. 2009; 11(8): 706-710.

USO DO BEDVETINMAB, UM ANTICORPO MONOCLONAL CANINIZADO ANTI NGF, NO CONTROLE DA DOR NA DISPLASIA COXOFEMORAL EM CÃO (*Canis lupus familiaris*) – RELATO DE CASO

Daniel Teixeira Rodrigues¹; Fernando Luís Fernandes Mendes²;
Maria Eduarda Monteiro Silva²; Sírnia da Fonseca Jorge²; Juan Benito Diz Atan²

RESUMO

Devido ao peso exercido sobre a articulação de caninos de grande porte, estes animais podem apresentar problemas articulares ao longo de sua vida. A Displasia Coxofemoral é uma enfermidade que se desenvolve ao longo da vida do animal causada por fatores genéticos, ambientais e nutricionais. Essa doença pode impactar todas as raças de cães, porém são mais acometidos os de médio e grande porte. É uma afecção que pode vir a comprometer a qualidade de vida destes animais, principalmente se não houver um diagnóstico precoce no animal jovem e, não for tratada no início de sua vida. Este trabalho visa relatar um caso de Displasia em um canino (*Canis lupus familiaris*), da raça Labrador Retriever, de cerca de 38kg, que começou a apresentar sintomas de claudicação do membro posterior direito, aos 7 anos de idade e os 9 decidiu-se por começar um tratamento. Foi encaminhado para uma Clínica Veterinária da cidade de Cachoeiras de Macacu para ser consultado. Após a realização do exame radiográfico e constatação de Displasia Coxofemoral, foi indicado o tratamento farmacológico, com o Anticorpo monoclonal anti NGF (bedinvetmad). Com 30 dias de tratamento, o animal já apoiava o membro acometido com mais facilidade, com 90 já andava e levantava com mais facilidade e agilidade. O tratamento com o Anticorpo Monoclonal anti NGF, demonstrou-se eficaz no tratamento da dor no presente relato e, permitiu uma melhora na qualidade de vida do animal, durante o período estudado.

Palavras-chave: Displasia hereditária. Labrador. Doença articular degenerativa. Librela.

INTRODUÇÃO:

A Displasia Coxofemoral (DCF) é uma patologia que se desenvolve ao longo da vida do animal causada por fatores genéticos, ambientais e nutricionais. Essa doença pode impactar todas as raças de cães, porém são mais acometidos os de médio e grande porte. Essa patologia ocorre pela incompatibilidade entre o crescimento ósseo e o desenvolvimento dos tecidos moles que mantêm a articulação coxofemoral estável (1). O peso do animal e o solo onde ele vive, são fatores que podem determinar o agravar a evolução da doença. O desgaste da articulação coxofemural ao longo da vida pode ser prevenido ou atenuado com a devida atenção aos sintomas, fatores, e predisposição da raça Labrador Retriever. A evolução clínica da doença pode se destacar em gerar deterioração da articulação e desenvolver subluxação e, em casos mais graves, uma luxação (2). A predisposição genética da raça Labrador Retriever é um dos fatores mais agravantes para o desenvolvimento da doença. A maioria dos cães com 12 a 14 meses de idade e que são afetados pela DCF (Displasia Coxofemoral) ainda conseguem realizar atividades locomotoras sem dificuldades, como correr e se levantar normalmente. No entanto, em alguns casos, a maneira como andam, pode indicar uma predisposição articular para o desenvolvimento dessa condição, o que pode ser evidenciado em exames de raio X (3). Esse diagnóstico radiográfico inicialmente é feito entre 6 e 9 meses de idade, dependendo da

1 Discente em Medicina Veterinária do UNIFESO — danieltr89@hotmail.com

2 Docente do Curso de Medicina Veterinária do UNIFESO — fernandoluismendes@unifeso.edu.br; mariaeduardasilva@unifeso.edu.br; juanatan@unifeso.edu.br

gravidade do caso. Outros casos aos 12 meses de idade e em caso mais específicos, se evidenciam apenas a partir dos 2 anos de idade. Os tratamentos não cirúrgicos como acupuntura, fisioterapia e administração de medicamentos podem ser utilizados para a diminuição da dor, melhoria da função articular e maior estabilidade do membro. Essas abordagens terapêuticas não invasivas podem ajudar a minimizar os sintomas e melhorar a qualidade de vida dos cães afetados pela doença (4). O presente trabalho, teve como objetivo relatar um caso de DCF de um cão (*Canis lupus familiaris*), da raça Labrador Retriever, a eficiência do tratamento com o anticorpo monoclonal anti NGF (Librela®) e a recuperação do animal para suas atividades cotidianas.

RELATO DE CASO:

O presente trabalho relata um canino macho da raça Labrador Retriever de 38 kg, nascido em 22/08/2014 (Figura 1). O tutor observou os primeiros sinais de claudicação por volta de um ano e meio de idade do animal. Ele percebeu evidente lateralidade no caminhar dos membros posteriores, porém não aparentava sintomatologia de dor, mesmo em exercícios com grandes esforços como longas caminhadas e subidas íngremes. Aos 7 anos de idade, o animal começou a apresentar sinais de dor e foi diagnosticado com Erlichia, tal doença levou a inflamação das articulações e sendo então diagnosticado com displasia coxofemoral severa associada com doença articular degenerativa. No dia 09/02/2021, o animal foi levado a uma Clínica Veterinária particular, localizada no município de Cachoeiras de Macacu a fim de realizar os procedimentos de rotina anual, tais como vermifugação e vacinação. Durante a consulta, o tutor comentou que o animal apresentava claudicação nos membros posteriores, descrevendo um caminhar lateralizado e desalinhado dos membros afetados, e que também apresentava discreto desconforto quando realizava a extensão dos membros posteriores caudalmente. A partir dessas observações, o veterinário realizou um exame clínico completo no animal, medindo os parâmetros de temperatura, ausculta pulmonar e cardíaca que se apresentavam dentro dos padrões fisiológicos. Durante o exame, foi observado desconforto à palpação da região articular do acetábulo, crepitação óssea na região coxofemoral do membro posterior direito e uma leve laxidez ligamentar além do normal ao forçar a região com movimentos e assim evidenciou-se uma suspeita de displasia coxofemoral. Como o animal mantinha vida saudável, foi indicado o tratamento convencional com uso do medicamento Meloxicam® por 5 dias. No dia 19/07/2021, o animal retornou à clínica veterinária. O tutor relatou que o animal apresentava grande dificuldade de levantar, não atendendo quando era chamado. Ademais o cão apresentava apatia, desânimo e falta de apetite. O veterinário diagnosticou o animal com Erlichia e também solicitou exame de radiografia por conta da suspeita de Displasia Coxofemoral (Figura 2a). O tratamento da Erlichia foi realizado, entretanto, não houve abordagem terapêutica quanto ao quadro de displasia. Após aproximadamente 1 ano e 8 meses, o animal apresentou piora no quadro de claudicação e então foi levado novamente ao médico veterinário. Outra radiografia da região foi realizada (Figura 2b). As radiografias foram realizadas da posição ventro dorsal da região pélvica e a incongruência articular entre as faces das coxofemorais com osteófitos periarticular bilateral foi constatada. A imagem radiográfica que sugere subluxação coxofemoral direita, remodelamento da cabeça e do colo femoral bilateral, além do arrasamento da cavidade acetabular bilateral. Portanto, o diagnóstico de displasia coxofemoral severa foi constatado. Devido a idade avançada do paciente, o procedimento cirúrgico não foi recomendado pelo médico veterinário. A escolha do tratamento visou melhorar a qualidade de vida do animal, permitindo-o a retomada de suas atividades cotidianas. O tratamento escolhido foi o uso do bedinvetmab (Librela®), que consiste em um anticorpo monoclonal caninizado que reduz a quantidade de NGF. O medicamento é licenciado para o tratamento de dor crônica, com dose recomendada de 0,5 a 1 mg kg⁻¹. Portanto, foi administrada uma dose de 20 mg uma vez ao mês, por via subcutânea, sendo a primeira aplicação ocorreu

no mês de junho de 2023. O questionário Breve Inventário De Dor Canina (CBPI) foi utilizado de maneira qualitativa para avaliar a evolução do quadro de dor e bem estar animal (5) (Figura 3). Precedendo a aplicação de cada dose de bedinvetmab, o tutor deveria responder às 11 perguntas. Em relação a descrição da dor, ele deveria classificar em uma escala de 0 a 10, sendo 0 ausência de dor e 10 dor extrema. Já com relação a descrição da função, 0 representava a não interferência nas funções e 10 interferência completa. Por fim, o tutor respondia sua impressão sobre a qualidade de vida em geral do animal. O questionário foi respondido pelo tutor sempre que era realizada a nova aplicação de bedinvetmab, ou seja, os parâmetros foram avaliados após 1 mês da administração da dose. Até a presente data o tutor relata uma melhora considerável no quadro clínico do cão (Figuras 4 e 5). O mesmo apresenta maior altivez, melhora na claudicação, ao movimentar-se e até correr.

DISCUSSÃO:

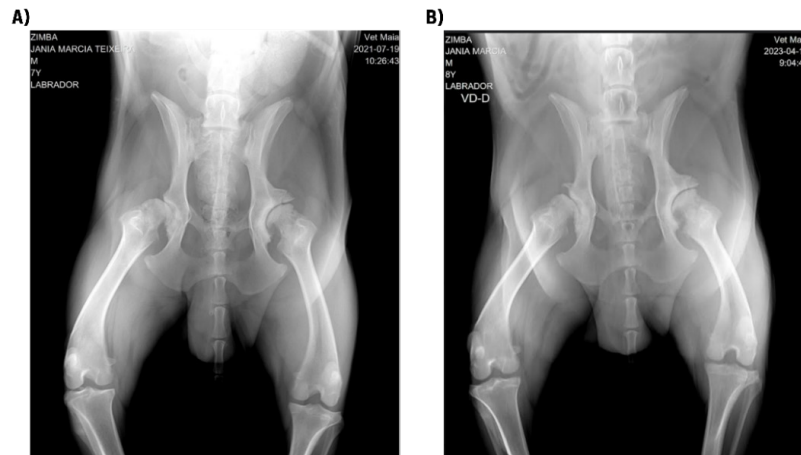
O animal acompanhado no presente estudo de caso foi um Labrador Retriever com peso de 38 kg. De acordo com Minto *et al.* (6), a DFC ocorre predominantemente em animais de grande porte com elevado índice de massa corporal. O que corrobora com a suspeita inicial do médico veterinário durante o exame clínico no dia 09/02/2021. O tutor do animal mencionou que o mesmo apresentava claudicações, dificuldade para se levantar, além de hesitação e dificuldade ao correr. Estas observações alinham-se com as descritas por Pires (1), que destacou que os primeiros sinais da DFC envolvem a presença de claudicação, oscilações e irregularidades na marcha. O uso de imagens radiográficas para o diagnóstico da DCF, no presente relato, mostrou-se eficaz, corroborando com o que afirmam Lyubchenko, Bondarenko e Timofeeva (3) que dizem ser o exame de raio X o mais utilizado para o diagnóstico dessa enfermidade. Ao analisar as imagens radiográficas é evidente desgaste ósseo da região do acetábulo com articulação da cabeça do fêmur, estando de acordo com Lust (7) e Santana (8) em seus estudos que relatam a evolução da DCF para uma osteoartrite, em caso de cronicidade. A piora no estado clínico do animal, percebida pelo tutor com o passar dos anos está em concordância com Pires (1), que afirma que à medida que a idade avança, observa-se a degeneração dos músculos e articulações e restrições na mobilidade. Considerando os estudos recentes de Corral e colaboradores (9) *randomized, multicentre, placebo-controlled study. Animals: Client-owned dogs (n = 287* e Webster, Anderson e Gearing (10) que abordaram a eficácia dos anticorpos monoclonais no tratamento da dor crônica em animais, essa abordagem terapêutica demonstrou ser alinhada com os resultados obtidos com o tratamento. Tal escolha é respaldada, especialmente, ao se levar em consideração a idade avançada do animal em concordância com Lascelles e colaboradores (11). Antes de iniciar o uso do bedinvetmab, o tutor relata que o animal não conseguia subir escadas ou correr, indicando um grande impacto negativo da DFC em seu cotidiano. Além disso o grau de dor relatado pelo tutor era elevado revelando o grande desconforto vivenciado pelo cão. Essas observações estão de acordo com o relatado para o quadro de DFC com evolução para osteoartrite por Fry e Clark (12) e Lima *et al.* (13). Após o início do tratamento, o tutor relatou melhora no quadro clínico do cão. Isso é observado através do questionário preenchido, no qual é visto a diminuição da dor já após 1 mês da primeira aplicação de bedinvetmab, assim como é demonstrado em Webster, Anderson e Gearing (10), que observaram melhora nos sinais clínicos após 2, 4 e 6 semanas da primeira aplicação. Após o período de observação 3 meses, com uma aplicação por mês de bedinvetmab, a melhora contínua na qualidade de vida do animal pode ser observada a partir de 1 mês após a primeira aplicação de bedinvetmab, ou seja, mês de julho, o que vai de acordo com que foi descrito por Corral *et al.* (9) *randomized, multicentre, placebo-controlled study. Animals: Client-owned dogs (n = 287*, que afirmam que a melhora do quadro clínico com o uso do anticorpo monoclonal anti NGF ocorre de maneira progressiva após aplicações mensais do medicamento.

Figura 13 - Foto do Labrador Retrivier do relato



Fonte: Acervo pessoal, 2023.

Figura 14 - Radiografias da região ventro dorsal do animal (a) em 2021 e (b) em 2023



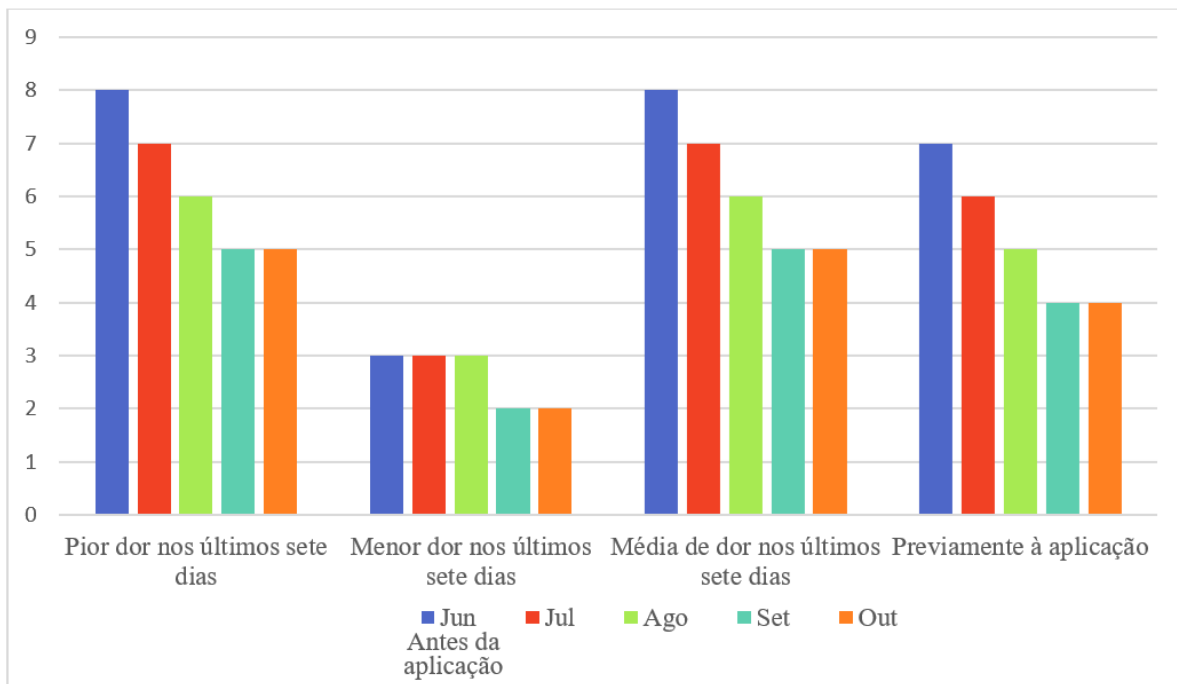
Fonte: Acervo pessoal, 2021 e 2023.

Figura 15 - Versão em português do Inventário Breve de Dor Canina

Descrição da dor:	Sem dor										Dor extrema					
Classifique a dor do seu cão:																
1. Preencha o número que melhor descreve a pior dor nos últimos sete dias	0	1	2	3	4	5	6	7	8	9	10					
2. Preencha o número que melhor descreve a menor dor nos últimos sete dias	0	1	2	3	4	5	6	7	8	9	10					
3. Preencha o número que melhor descreve a média de dor nos últimos sete dias	0	1	2	3	4	5	6	7	8	9	10					
4. Preencha o número que melhor descreve como está agora	0	1	2	3	4	5	6	7	8	9	10					
Descrição da função:	Não interfere					Interfere completamente										
Preencha o número que melhor descreve como, durante os últimos sete dias, a dor interferiu no seu cão com relação a:	0	1	2	3	4	5	6	7	8	9	10					
5. Atividades em geral	0	1	2	3	4	5	6	7	8	9	10					
6. Prazer da vida	0	1	2	3	4	5	6	7	8	9	10					
7. Capacidade de se levantar de quando estava deitado	0	1	2	3	4	5	6	7	8	9	10					
8. Capacidade de andar	0	1	2	3	4	5	6	7	8	9	10					
9. Capacidade de correr	0	1	2	3	4	5	6	7	8	9	10					
10. Capacidade de subir (por exemplo, escada e calçada)	0	1	2	3	4	5	6	7	8	9	10					
Impressão geral																
11. Preencha a resposta que melhor descreve a qualidade de vida em geral do seu cão nos últimos sete dias	Ruim	Razoável	Boa	Muito boa	Excelente											

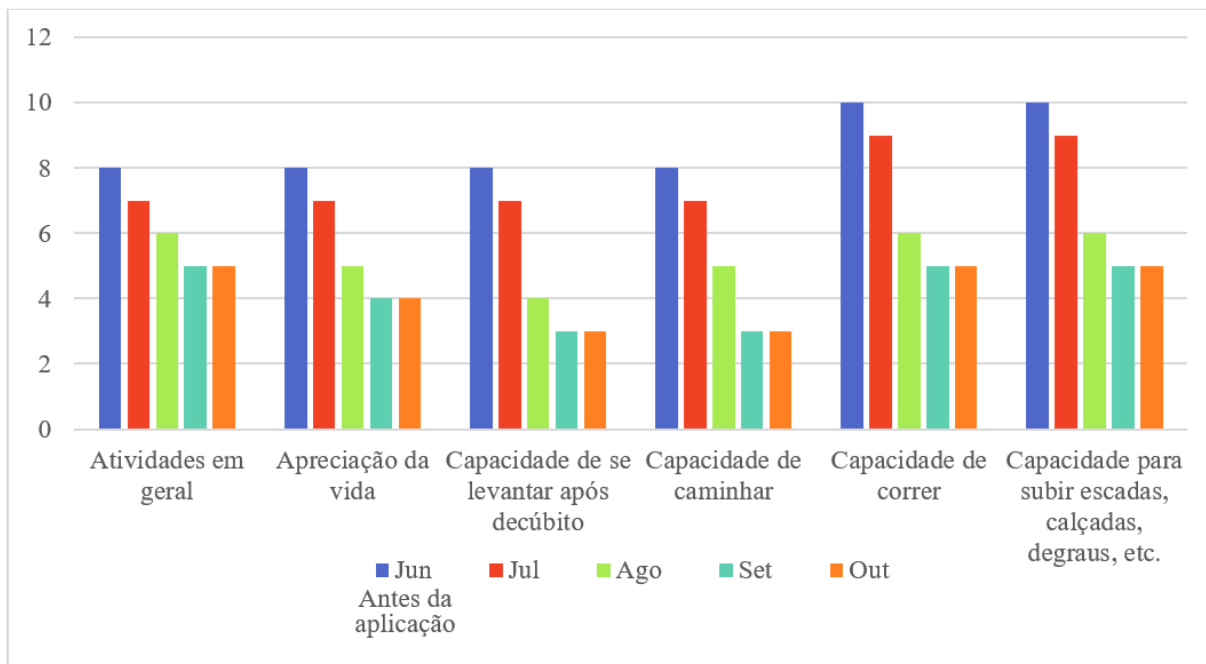
Fonte: MATSUBARA (5).

Figura 4 - Classificação da dor do animal durante os meses observados, em que 10 se refere a dor extrema e 0 a ausência de dor



Fonte: Elaborado pelo autor (2023).

Figura 5 - Descrição das funções do animal ao longo dos meses observados em que 10 representa a completa interferência nas atividades e 0 a não interferência



Fonte: Elaborado pelo autor (2023).

CONSIDERAÇÕES FINAIS:

Até a presente data pode ser observado uma melhora no quadro clínico do animal do presente relato, sugerindo que o bedinvetmab pode ser eficaz no tratamento da dor oriunda da Displasia coxofemoral em cães.

ABSTRACT

Due to the weight exerted on the joints of large canine animals, these animals can experience joint problems throughout their lives. Hip dysplasia is a condition that greatly affects the lives of these animals, especially if it is not diagnosed in a young animal and not treated early in life. This work aims to report a case of hip dysplasia in a canine (*Canis lupus familiaris*) of the Labrador Retriever breed, weighing approximately 38kg, which began to show symptoms of lameness in the right hind limb at 7 years of age, and at 9, it was decided to start treatment. The dog was referred to a veterinary clinic in the city of Cachoeiras de Macacu for consultation. After performing radiographic examination and confirming hip dysplasia, pharmacological treatment with the monoclonal anti-NGF antibody (Librela) was recommended. With 30 days of treatment, the animal was already able to support the affected limb more easily, and at 90 days, it walked and got up more easily and agilely. Treatment with the monoclonal anti-NGF antibody proved to be effective in pain perception and allowed for an improvement in the animal's quality of life.

Keywords: Hereditary Dysplasia. Labrador Retriever. Degenerative joint disease. Librela.

AGRADECIMENTOS:

Ao Centro Universitário Serra dos Órgãos (UNIFESO).

REFERÊNCIAS:

- Pires AFF. Abordagem Fisioterapêutica na Displasia Coxofemoral em Cães. 2019. 77f. Dissertação [Mestrado Integrado em Medicina Veterinária]- Universidade Lusófona de Humanidades e Tecnologias.
- Barbosa ALT, Schossler JEW, Bolli CM, Lemos LFC, Boehmer CB, Ramadinha LS. Ocorrência da displasia coxofemoral em cães da raça Golden Retriever atendidos no Centro de Radiologia Veterinária no Rio de Janeiro. Pubvet. 2018;12(5):1–16.
- Lyubchenko E, Bondarenko I, Timofeeva T. Methods of diagnosis of hip dysplasia in dogs. BIO Web Conf. 2021;37:00043.
- Enomoto M, Mantyh P, Murrell J, Innes J. Anti-nerve growth factor monoclonal antibodies for the control of pain in dogs and cats. Vet Rec. 2019;184(1):23–23.
- Matsubara LM, Teixeira LR, Mesquita LR, Landeira-Fernandez J, Anunciação L, Luna SPL. Psychometric properties of the Brazilian version of the Canine Brief Pain Inventory (CBPI) for dogs with clinical signs of osteoarthritis and preliminary evidence of its clinical utility. Arq Bras Med Vet e Zootec. 2022;74(4):592–602.
- Minto BW, Brandão, C. V S., Pereira GJC., Steagall PVM., Mamprim MJ., Ranzani JJT. Artroplastia total coxofemoral em cães. Estudo experimental com prótese nacional. Cienc Rural. 2008;38(1):136–42.
- Lust, G. et al. Comparison of three radiographic methods for diagnosis of hip dysplasia in eight-month-old dogs. J Am Vet Med Assoc. 2001;219(9):1242–6.

Santana LA., Rahal SC., Estanislau CA., Lorena SERS., Machado VMV., Doiche DP., et al. Avaliação radiográfica de cães com displasia coxofemoral tratados pela sinfisiodese púbica. *Arq Bras Med Vet e Zootec.* 2010;62(5):1102–8.

Corral MJ, Moyaert H, Fernandes T, Escalada M, Kira S Tena J, Walters RR, et al. A prospective, randomized, blinded, placebo-controlled multisite clinical study of bedinvetmab, a canine monoclonal antibody targeting nerve growth factor, in dogs with osteoarthritis. *Vet Anaesth Analg [Internet].* 2021;48(6):943–55. Available from: <https://doi.org/10.1016/j.vaa.2021.08.001>

Webster RP, Anderson GI, Gearing DP. With Osteoarthritis Before and After Nerve Growth Factor. *Am J Vet Res.* 2014;75(6):532–5.

Lascelles BD, Knazovicky D, Case B, Freire M, Innes JF, Drew AC, et al. A canine-specific anti-nerve growth factor antibody alleviates pain and improves mobility and function in dogs with degenerative joint disease-associated pain. *BMC Vet Res [Internet].* 2015;11(1):1–12.

Fry TR, Clark DM. Canine hip dysplasia: clinical signs and physical diagnosis. *Vet Clin North Am Small Anim Prac.* 1992;22(3):551–8. Available from: [http://dx.doi.org/10.1016/S0195-5616\(92\)50055-9](http://dx.doi.org/10.1016/S0195-5616(92)50055-9)

Lima, B. B.; Dias, F. G. G.; Pereira, L. F.; Conceição, M. E. B. A.; Rocha, T. A. S. S.; Honsho, C. S.; Dias L. Diagnóstico e tratamento conservador da displasia coxofemoral em cães. *Rev Investig Med veterinária.* 2015;14(1):78–82.

USO DE DISPOSITIVO URETERAL SUBCUTÂNEO “BYPASS” EM CASO DE URETEROLITÍASE EM FELINO - RELATO DE CASO

Anna Clara Vasques Fliess de Castro¹; Denise de Mello Bobany²; Daniela Mello Vianna Ferrer²;
Rafael Rempto Pereira²; Pamella Machado Lima Gaviole³;

RESUMO

A ureterolitíase é uma enfermidade relativamente comum na clínica de pequenos animais, principalmente em felinos. Esta pode ser fatal, se diagnosticada tardiamente e se não tratada da forma correta, principalmente em casos de obstrução ureteral. É essencial que o tratamento e a prevenção desses ureterólitos sejam constantemente estudados e atualizados para que sejam criadas técnicas cada vez mais efetivas e menos invasivas. O dispositivo subcutâneo ureteral “bypass” é um exemplo dessas técnicas, considerando que tem sido cada vez mais utilizado na medicina veterinária e tem se demonstrado a alternativa mais efetiva no tratamento de uma obstrução ureteral. Este trabalho relata o caso de um felino que apresentava obstrução ureteral unilateral, para a qual o tratamento utilizado foi a colocação do dispositivo ureteral subcutâneo “bypass”.

Palavras-chave: Litíase Ureteral. Gato. SUB.

INTRODUÇÃO:

O sistema urinário é formado pelos rins, ureteres, bexiga urinária e uretra. Os rins produzem a urina a partir de um processo de filtração do sangue e essa segue aos ureteres, que transportam a urina até a bexiga urinária, onde esta será armazenada até ser eliminada através da uretra (1,2,3). A urolitíase é uma doença com várias causas (4;5;6), e consiste na formação de precipitados que se unem e formam cálculos urinários, em alguma parte do sistema urinário, podendo ocorrer desde os rins até a uretra (5,7,8,9,10,11,12), sendo a principal causa de obstrução uretral em gatos (6). Os cálculos urinários, ou urólitos são classificados de acordo com a sua composição, podendo ser simples ou compostos (4,13). Tais enfermidades estão entre as principais ocorrências na rotina clínica de pequenos animais, sendo a segunda maior causa de problemas urinários em felinos, afetando animais de qualquer sexo, raça e idade (4,5,12). Nos felinos, as principais raças nas quais estes urólitos são encontrados são os Himalaios, os Persas e os sem raça definida (SRD) (13). Algumas pesquisas indicam que gatos machos são muito mais afetados por distúrbios urinários que as fêmeas, o que provavelmente deve-se ao fato de possuírem uma uretra mais longa e fina (15). Animais de meia idade ou idosos apresentam maior taxa de urolitíase do trato superior que os animais jovens, e a média da idade de felinos com este problema está em torno de 7 anos, podendo ocorrer ao longo de toda vida do animal (8). Os urólitos podem ser denominados de várias formas, como nefrólitos ou ureterólitos, e tal denominação é referente à localização deste. Uma das consequências da formação desses urólitos é a obstrução uretral, que pode representar um alto risco à vida, uma vez que pode desencadear uma azotemia pós renal e uma falência renal aguda obstrutiva (6). Nefroureterolitíases são comumente descobertas de forma acidental, o que ocorre principalmente pelo fato de os sinais clínicos poderem não existir ou ser intermitentes (8). Os sinais clínicos de ureterolitíase dependem, diretamente, de características relativas aos

1 Discente em Medicina Veterinária do UNIFESO - annaaa.vasques@gmail.com

2 Docente do curso de Medicina Veterinária do UNIFESO - denisebobany@unifeso.edu.br; dmvferrer@gmail.com; rafaelremptovet@gmail.com

3 Médica Veterinária Autônoma – pamella_0108@hotmail.com

urólitos, como quantidade, localização e tamanho e da existência concomitante de ITU (7,8,10,13). Considerando que a maioria dos urólitos é encontrada na bexiga urinária, os sintomas mais comumente apresentados pelos animais acometidos costumam estar relacionados com cistite, como hematúria, polaciúria, disúria, estrangúria, dor abdominal, incontinência urinária e periúria (2,7,8,10,13,16). No caso de obstruções ureterais ou uretrais, a sintomatologia clínica apresentada é geralmente semelhante a de outras afecções que podem acometer o trato urinário desses animais (6). Juntamente com esses sintomas mais comuns, pode ser observado também vocalização no momento da micção, apatia, inapetência, êmese, anorexia, prostração, hipersalivação e oligodipsia (8,13, 14,16). A obstrução ureteral por cálculos costuma ser um achado na rotina, devido a comum ocorrência de sinais clínicos inespecíficos, como por exemplo uma restrição no fluxo normal da urina, o que acaba fazendo com que o diagnóstico ocorra quando o quadro está avançado e o comprometimento já é sistêmico (8,17,18). O diagnóstico é relativamente simples e pode ser feito de várias formas, mas alguns exames são essenciais, como a anamnese, o exame físico, radiografias, ultrassonografias e urinálise (2,7,9,10,12,13,19). Os exames de imagem são essenciais para que se possa definir a localização, o tamanho e a quantidade de urólitos. Nestes exames, é possível observar hidronefrose e pionefrose, que podem estar associadas ou não a uremia. Todos os exames recomendados devem ser feitos até que seja possível obter o cálculo em questão, para que se possa fazer sua análise físico-química, fechando dessa forma um diagnóstico definitivo, para assim determinar a melhor terapia de cura e prevenção (13). A ultrassonografia é o exame mais sensível e menos específico para a visualização de urólitos quando comparada à radiografia e é indicado para a avaliação dessas obstruções ureterais, já que possibilita a visualização de alterações como hidroureter, hidronefrose e dilatação de pelve, comumente encontradas nesses casos (8,13). Nos exames de bioquímica, é esperado que se observe azotemia, hiperfosfatemia, hipercalemia, enquanto no hemograma pode ser observada anemia (8). De acordo com Jericó, Neto e Kogika (13), uma hiperpotassemia também pode ser observada. Inúmeros são os tipos de tratamento, podendo ser clínicos ou cirúrgicos. Devido ao grande avanço no manejo de cálculos na medicina veterinária nas últimas décadas, deve-se sempre utilizar todas as formas de diagnóstico viáveis, para que este seja o mais assertivo possível, e dessa forma possa-se considerar alternativas minimamente invasivas (como, por exemplo, algumas técnicas utilizadas na medicina humana), antes de optar-se por cirurgias convencionais, quando um tratamento clínico não for viável (2,4,7,12). Nesse contexto, a colocação do dispositivo Ureteral Subcutâneo Bypass (SUB) tem se mostrado a opção mais eficiente (18). Nos casos de cirurgia para remoção de cálculos ureterais, estes podem apresentar um melhor prognóstico do que os tratamentos clínicos, uma vez que as taxas de sobrevivência de 12 meses após o tratamento foram de 66% para gatos tratados com medicações e 91% para os tratados cirurgicamente (8). O dispositivo ureteral subcutâneo bypass é uma técnica que foi recentemente introduzida na medicina veterinária, junto com outras técnicas inovadoras e menos invasivas, e tem sido considerada a técnica de eleição no tratamento de obstruções por ureterolitíase (19,20,21). Este é um dispositivo de derivação urinária duplo, constituído de um cateter de nefrostomia e um cateter de cistostomia que conectam-se por meio de um portal de acesso, através do qual é possível coletar urina ou fazer a lavagem do dispositivo. Funciona como uma alternativa viável para a drenagem da urina do sistema coletor renal e correção da hidronefrose (17,22). Para realização da cirurgia, é feita uma incisão paraumbilical na linha alba, de tamanho suficiente para que se possa acessar o polo caudal do rim e o ápice da bexiga. Dessa forma, é inserido um fio guia com ponta em “J” na pelve renal, e então o cateter de nefrostomia é passado sobre o fio guia até penetrar na pelve, e o fio é removido. É feita então a sutura de fixação entre a banda do cateter e a cápsula renal. Para a inserção do cateter de cistostomia, deve-se manter a bexiga com média repleção (utilizando NaCl estéril para isto) e realizar uma sutura em bolsa de fumo no

ápice da bexiga, e uma pequena incisão no centro dessa sutura, onde é inserida a ponta do cateter. Aperta-se então o ponto para que o cateter seja “abraçado” pela sutura, e finaliza-se com 4 pontos simples entre a banda do cateter e a parede vesical. Com ambos cateteres devidamente inseridos, parte-se para a instalação do portal subcutâneo, para o qual deve-se divulsionar o subcutâneo da musculatura abdominal, e apoiar o portal na região onde será inserido. Deve-se então acoplar os cateteres nas devidas entradas do portal, mantendo-os tracionados e encaixá-los, de forma que fiquem travados. O cateter de nefrostomia deve ser instalado na parte caudal do portal, no encaixe menor, enquanto o cateter de cistostomia será ligado no encaixe maior, localizado cranialmente no portal. Feito isso, finaliza-se a colocação, fazendo uma sutura do portal na musculatura, com posterior fechamento da cavidade (22). Para a lavagem do dispositivo, utiliza-se a agulha, em um conjunto de extensão com uma torneira de 3 vias, com uma seringa vazia para amostragem de urina e uma seringa cheia com 50% de material de contraste, de forma a lavar e esvaziar o portal, garantindo que não haja entupimento e que a permeabilidade seja mantida (22; 23). Após a colocação do dispositivo, recomenda-se o uso de terapia antimicrobiana de amplo espectro por mais ou menos 14 dias, e acompanhamento com ultrassonografia e radiografia do trato urinário, de forma a garantir não haver deslocamento ou oclusão (23). Dentre as diversas técnicas cirúrgicas disponíveis, como *stents* ureterais e a ureterotomia, a colocação do dispositivo SUB tem sido a abordagem de eleição no caso de ureterolitíases, uma vez que permite a passagem da urina diretamente para a bexiga, desviando o fluxo do ureter afetado, e apresenta menores desvantagens e riscos de complicações se comparado às outras técnicas (24). Com esse dispositivo, o urólito que provoca a obstrução não é retirado e permanece obstruindo o ureter, que por sua vez não será mais útil, já que o bypass passa a exercer a sua função (19). Berent (23), em seu estudo, avaliou a lavagem de dispositivos SUB em 20 gatos, dentre os quais nenhum apresentou incrustações ou obstruções, e todos foram bem tolerados. No estudo de Ramos e Souza (25), de 422 felinos atendidos numa clínica veterinária, 15 foram diagnosticados com urolitíase, dos quais 11 eram machos e 4 eram fêmeas, 14 eram SRD, 6 eram castrados, 8 inteiros e 1 sem informação. Frade (21) relatou o caso de um felino fêmea, com queixa de vômitos, taquipneia, perda de peso, desconforto abdominal e letargia, que no exame de sangue apresentava alterações em ureia e creatinina e na ultrassonografia apresentava ureterolitíase bilateral, com hidronefrose e pielectasia bilateral. A colocação dos SUBs foi feita, bilateralmente, e ocorreu sem intercorrências. Exames posteriores demonstraram não haver qualquer complicação com o dispositivo e uma quase resolução da hidronefrose apresentada anteriormente pela paciente e redução dos valores de ureia e creatinina. Passos (17) relata um paciente felino, fêmea, SRD, castrada, com queixa de apatia, hiporexia e tremores em membros. No exame de ultrassonografia foi observado, dentre outras alterações, uma hidronefrose no rim direito e diversas estruturas sugestivas de *plugs* intraluminais associadas a pequenas estruturas formadoras de sombreamento acústico posterior. Devido ao diagnóstico do quadro de obstrução bilateral não responsiva ao tratamento clínico, foi optado pelo tratamento de inserção do dispositivo subcutâneo ureteral bypass. Após o procedimento, foram realizados exames de sangue e acompanhamento com ultrassonografia, por meio dos quais notou-se diminuição progressiva da hidronefrose em ambos rins, juntamente com uma redução considerável da ureia e da creatinina. Granado (19) relata alguns casos estudados após a colocação do bypass, dentre os quais 65,4% eram fêmeas e apenas 34,6% eram machos, e todos apresentavam, no momento da cirurgia, entre um e quatorze anos de idade. Entre jovens adultos e adultos, 13 destes apresentaram uma média de sobrevivência pós cirúrgica de mais ou menos 55 a 60 meses. Dentre os gatos geriátricos, nove apresentaram uma média de sobrevivência pós cirúrgica de 32 meses. Adriano (24) relata o caso de um felino, macho, que apresentava quadro de hematuria e polaciúria desde que foi adotado. O animal apresentou alterações em ureia e GGT nos exames de

bioquímica e urocultura e antibiograma negativos. Aproximadamente um mês após a primeira consulta, o animal foi internado devido a episódios de vômito, náuseas e anorexia, os exames de sangue foram repetidos e indicaram alterações em ureia, creatinina e GGT. No exame de ultrassonografia apresentava rim esquerdo com processo obstrutivo total/parcial com sinais de hidronefrose moderada/grave. Foi iniciado tratamento medicamentoso, junto com fluidoterapia venosa e repetidos os exames de ultrassonografia e hemograma e bioquímica, os quais apresentaram redução considerável nos valores de ureia e creatinina e da distensão da pelve renal de ambos rins. No dia seguinte foi realizada a cirurgia para colocação do SUB bilateral. É essencial o acompanhamento clínico e monitoramento do paciente, juntamente a instauração de dietas terapêuticas, estímulo à ingestão hídrica e técnicas minimamente invasivas para a recuperação de cálculos (4,6,10). Os fatores predisponentes para a ocorrência de cada tipo de cálculos são diferentes, o que torna também o tratamento e a prevenção específicos para cada tipo de urólito (7). No entanto, algumas medidas são comuns a todos, como o estímulo à ingestão hídrica e uma correta nutrição que confira, por exemplo, um controle do pH urinário e uma boa digestibilidade (2,7,9,10). O objetivo deste trabalho foi relatar um caso de uso de dispositivo ureteral subcutâneo (“bypass”) como tratamento de ureterolitíase em um felino, macho, SRD, de 12 anos.

RELATO DE CASO:

Um gato macho, castrado, de 12 anos, foi encaminhado para uma consulta com uma médica veterinária nefrologista em abril de 2023, devido ao seu histórico de litíase e de recente hidronefrose e inapetência. Na consulta, a tutora relatou que, em 2016, quando o animal ainda possuía 5 anos de idade, este foi diagnosticado, em uma clínica em outra cidade, através de exames de rotina, com hidronefrose e insuficiência renal, ambas em estágio inicial. Na época, foi sugerida uma nefrectomia, que não chegou a ocorrer, devido a uma estabilização no quadro da hidronefrose, constatada pouco tempo antes da data agendada para a cirurgia. A estabilização do quadro manteve-se até 2022, quando ocorreu o falecimento de um outro gato da casa e a chegada de um filhote de gato, além do retorno dos seus tutores ao trabalho fora de casa devido ao período pós pandemia. Neste mesmo momento, o animal começou a apresentar um quadro de estresse. No dia 29 de abril de 2022, o animal foi a uma outra clínica para a realização de exames que antecederam a realização de um procedimento dentário, entre esses uma ultrassonografia, devido ao seu histórico, que apontou novamente uma discreta hidronefrose e a presença de urólitos no ureter direito. Então, já em dezembro de 2022, o animal começou a apresentar inapetência e passou a se interessar apenas pela ração de filhote do outro gato da casa e, ainda assim, comia apenas pequenas porções. Dois dias depois o animal apresentou também episódios de vômito, que a tutora notou estarem relacionados ao consumo da ração seca. Por conta disso, suspendeu a ração seca, mantendo alimentação apenas com alimento úmido (sachê para gatos adultos). Em abril de 2023, na consulta com a especialista, o animal estava comendo e defecando pouco e urinando em grandes quantidades. Como tratamento, receitado anteriormente por outro médico veterinário, estava fazendo o uso de 150 ml de soro ringer com lactato subcutâneo em dias alternados, Complexo B na dose de 0,1ml/kg SID, Ograx500® na dose de 1 cápsula/5kg SID, Kalium® na dose de 1 comprimido/10kg SID, Pepsamar® na dose de 10mg/kg QID, 1 comprimido de Gabapentina® 50 mg BID, Fluoxetina® na dose de 1mg/kg SID, Prazosina® na dose de 0,03mg/kg SID, Cerenia® na dose de 2mg/kg SID, Vonau® na dose de 1mg/kg TID, Semintra® na dose de 0,25ml/kg SID, Balfree® 2x na semana e Cobavital® na dose de 2mg/kg BID. O animal pesava 3,44kg no momento da consulta. Foi receitado ½ comprimido de Doxazosina 2mg BID até novas orientações e Apevitin® na dose de 0,1ml/kg BID, até que voltasse a se alimentar normalmente. Juntamente a isso, foi solicitado que a tutora suspendesse o uso do

Complexo B e o Cobavital® utilizados até então. Além disso, foi coletado sangue para hemograma (que constatou anemia normocítica normocrômica arregenerativa) e bioquímica (com alteração apenas no valor da ureia) e urina para EAS + relação proteína/creatinina urinária (PU/CU), que diagnosticou hematúria, leve infecção bacteriana e relação PU/CU de 0,37. No dia 5 de maio, foi feito um novo EAS, que constatou hematúria maciça e uma ultrassonografia, que constatou fígado ultrapassando os limites do gradil costal e diminuição difusa da sua ecogenicidade, esplenomegalia com superfície regular, ecotextura homogênea e ecogenicidade diminuída, rim direito medindo em torno de 3,83 x 1,70 cm (referência: 3,8 a 4,4cm de comprimento e 2,7 a 3,1cm de largura), com contornos irregulares, relação cortico medular alterada, moderada hidronefrose e uma estrutura arredondada, hiperecólica, sugestiva de cálculo, que media 0,13cm. Foi visualizado também que o ureter proximal direito estava dilatado, com 0,36 cm de diâmetro, em uma imagem que sugeria um processo obstrutivo, além de duas estruturas hiperecóicas produtoras de sombra acústica posterior, localizadas no ureter distal direito, cerca de 2,09 cm de distância da região do triângulo vesical, que mediam em torno de 0,38 cm e 0,15 cm e eram sugestivas de cálculos (Figura 1). No dia 10 de maio foi feito um novo hemograma que constatou a persistência da anemia normocítica normocrômica arregenerativa, linfopenia absoluta e leucopenia e uma nova bioquímica, na qual foi avaliado apenas ureia e creatinina, apresentando alteração apenas no valor da ureia (99mg/dL, Ref.: 10 a 45 mg/dL). Devido às alterações visualizadas nos últimos exames de sangue e na ultrassonografia, foi sugerida a colocação do dispositivo ureteral subcutâneo *bypass* no rim direito do animal, e receitado a aplicação de 0,1ml de Eritropoietina 4.000UI/ml subcutâneo a cada 48 horas, iniciando no dia 17 de maio até o dia da cirurgia, que ocorreu no dia 23 de maio. O procedimento cirúrgico se deu com o paciente em decúbito dorsal e foi feita uma incisão paraumbilical na linha alba para que se pudesse acessar o polo caudal do rim e o ápice da bexiga. Foi introduzido então o cateter de nefrostomia, que foi passado sobre um fio guia até que penetrasse na pelve, e então o fio foi removido e o cateter foi suturado de forma a fixá-lo na cápsula renal. Iniciou-se então a inserção do cateter de cistostomia, para o qual, com a utilização de NaCl estéril, a bexiga foi deixada com média repleção. Dito isso, foi realizada uma sutura em bolsa de tabaco no ápice da bexiga, e foi feita uma pequena incisão no centro dessa sutura, onde foi inserida a ponta do cateter. O ponto foi então apertado, para que o cateter fosse firmado pela sutura, e finalizado com 4 pontos simples entre a banda do cateter e a parede vesical. Com ambos cateteres devidamente inseridos, foi feita a instalação do portal subcutâneo, que foi apoiado na região onde seria inserido, de forma que os cateteres foram acoplados e travados nas devidas entradas do portal. A colocação foi então finalizada com uma sutura do portal na musculatura, com posterior fechamento da cavidade. No dia 27 de maio, quatro dias após a cirurgia, foi realizada a primeira lavagem do dispositivo, que é feita com o animal sedado. Para essa sedação, uma vez que o gato em questão era um paciente tranquilo, foi administrado, diretamente através do acesso venoso, Propofol® em dose-resposta para que o animal fosse induzido diretamente, sem que se fizesse necessária a realização de uma medicação pré anestésica. Com o animal sedado, é feita então a inserção de uma seringa no portal do dispositivo, por onde é retirada a urina presente no circuito, esvaziando-o completamente. Então, é injetado soro NaCl estéril, para garantir que não haja nenhuma obstrução, e esse soro é retirado, e é injetado 3ml de ácido etilenodiaminotetracético tetrassódico (tetra-EDTA), para evitar a formação de coágulos no dispositivo, mais 3ml de soro fisiológico, que são deixados no dispositivo. A lavagem ocorreu acompanhada pela ultrassonografia, através da qual foi possível visualizar que o rim direito ainda se apresentava com hidronefrose e mantinha as mesmas dimensões visualizadas no exame anterior e o ureter direito ainda apresentava dilatação considerável, alterações já esperadas, devido ao curto

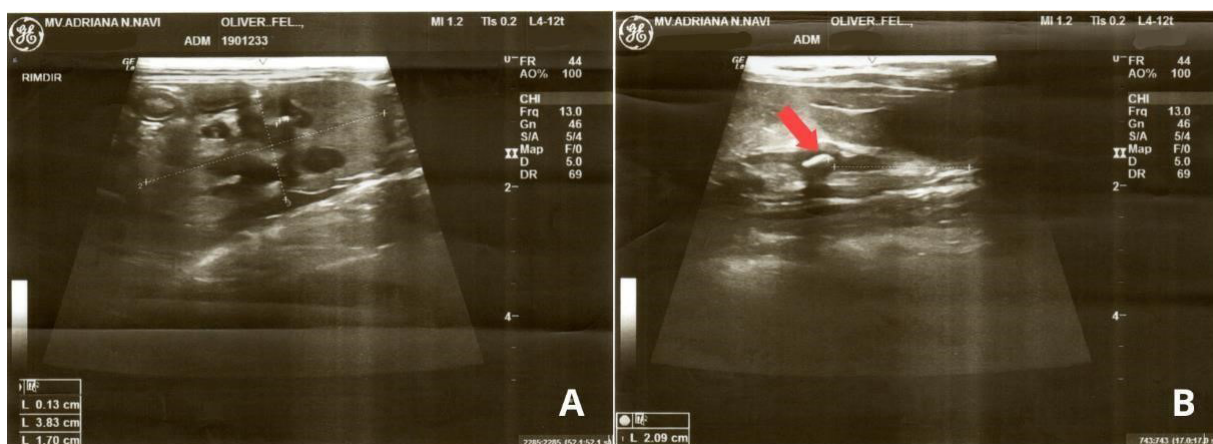
prazo entre a colocação do dispositivo e o exame. O animal recuperou-se muito bem da anestesia e se alimentou bem após o procedimento. Com a urina coletada da lavagem, foi feito um novo EAS, que apresentou hematúria maciça. Cinco dias após o procedimento, no dia 28 de maio, o animal teve alta da internação e foi receitado para casa: ½ comprimido de CefaSID® 110mg SID, durante 7 dias, 1 cápsula de 30 mg de Gabapentina BID até novas orientações, ½ comprimido de Vonau® 4 mg TID por 5 dias e 0,25ml de Apevitin® BID até que normalizasse o apetite, além da limpeza dos pontos cirúrgicos com Álcool a 70% e utilização de roupa cirúrgica o tempo todo. No dia 2 de junho 9 dias após o procedimento, foi realizada a segunda lavagem, feita da mesma forma que a primeira, com o animal sedado sob o mesmo protocolo e acompanhada de ultrassonografia, no entanto, desta vez foi coletada urina para ser realizado um novo exame de EAS, o qual ainda apresentou hematúria maciça, mas dessa vez também foi constatada proteinúria e densidade pouco abaixo do esperado (1.010g/L, Ref.: 1.035 a 1.060 g/L) e uma cultura da urina, com resultado negativo. No dia 25 de julho, foi alterada a dosagem da Gabapentina, para 1 cápsula de 18 mg BID até novas orientações. No dia 5 de agosto foi feito um novo EAS para acompanhamento da evolução do caso, que apresentou hematúria mais discreta (50.400 eritrócitos/ml, Ref.: até 20.160/ml), proteinúria (177 mg/dL, Ref.: até 30 mg/dL) e a densidade manteve-se a mesma. No dia 11 de agosto o animal retornou à clínica com queixa de inapetência, por isso ficou internado, e foi coletado sangue para hemograma, que se apresentou com melhora significativa, sem alterações, e bioquímica, também apresentando melhora significativa, com redução do valor de uréia para 78 mg/dL. Neste dia o animal pesava 3,42 kg e a pressão média era de 120 - 158 mmHg, mas esta aferição foi desconsiderada, uma vez que ele se apresentava muito estressado no momento. No dia 13 de agosto, o paciente teve alta da internação. No dia 21 de agosto foi solicitado aos tutores que se iniciasse a aplicação de 150 ml de soro ringer com lactato subcutâneo diário de forma contínua. No dia 11 setembro, o animal retornou à clínica com temperatura dentro do normal, mas prostrado, com 5-7% de desidratação (no entanto o soro subcutâneo havia sido aplicado pouco tempo antes da consulta), então foi solicitado exame bioquímico perfil renal para avaliação do seu quadro geral e um novo hemograma, os quais a única alteração observada foi um valor de uréia mais alto que o de referência. No dia 19, o animal retornou mais uma vez à clínica, desta vez com queixa da tutora de que em alguns dias aceitava se alimentar, em outros dias não, e em alguns dias apresentava-se mais ativo, em outros dias menos ativo, e apresentando sensibilidade à palpação abdominal e balanço vigoroso da cauda, quadro sugestivo de dor. Por conta da constatação desse quadro de dor, foi solicitado que a tutora suspendesse o uso da Fluoxetina e a Gabapentina e receitado que iniciasse o uso de 1 cápsula de Pregabalina® 6mg, BID, de uso contínuo. No dia 9 de outubro foi realizada mais uma lavagem do dispositivo, da mesma forma que foram realizadas as duas anteriores, com sedação do animal sob o mesmo protocolo e com acompanhamento da ultrassonografia. No início do procedimento, foi possível observar uma hidronefrose grave no rim direito. No entanto, ao iniciar a lavagem, quando a urina foi coletada e o dispositivo foi esvaziado, houve uma melhora imediata da imagem deste rim (Figura 2), o que indica que, muito provavelmente, o cateter de cistostomia estava obstruído e por isso a urina estava retornando e acumulando no rim, ocasionando a imagem visualizada no início do procedimento. Deu-se segmento a lavagem e o dispositivo voltou a funcionar normalmente após a finalização desta. O animal continuou sendo acompanhado desde o procedimento, apresentando uma melhora na sua qualidade de vida, uma vez que não ocorreram mais obstruções e as suas taxas melhoraram. Além disso, manteve-se vivo e hígido por mais de 140 dias até a publicação deste trabalho, apenas com alguns episódios de inapetência esporádicos, os quais já apresentava antes da colocação do dispositivo.

DISCUSSÃO:

O animal do caso em questão é sem raça definida, assim como afirmam Jericó, Neto e Kogika (13), Passos (17) e Ramos et al. (25), que estes são comumente acometidos por urólitos. Além disso é um macho, correspondendo à informação passada por Bernardo, Vargas e Almeida (15), Adriano (24) e Ramos et al. (25), divergindo, no entanto, do que dizem Frade (21), Passos (17) e Granado (19), uma vez que, em seus trabalhos, relatam casos de fêmeas em sua grande maioria. É também um animal castrado, assim como o animal relatado por Passos (17), diferente, no entanto, da maioria dos animais avaliados por Ramos et al. (25). Quanto à idade, o paciente do presente relato estava com 12 anos no momento da colocação do dispositivo, fato que vai de acordo com Granado (19), que afirma que, dentre os animais avaliados em seu estudo, todos possuíam entre 1 a 14 anos no momento da colocação do dispositivo. Além disso, pelo fato do urólito do animal do caso relatado estar no ureter, notamos uma semelhança quando Fossum (8) afirma que animais de meia idade ou idosos apresentam maior incidência de urolitíases no trato urinário superior quando comparados a animais mais jovens. O fato do primeiro diagnóstico ter sido feito quando o animal tinha 5 anos vai de acordo com o que foi dito por Fossum (8), Gomes et al. (4), Silva et al. (5) e Pereira (12), que afirmam que este tipo de enfermidade pode acometer gatos em qualquer momento de suas vidas, independentemente da idade. Além disso, esse primeiro diagnóstico acabou ocorrendo como um achado de rotina, assim como Fossum (8), Passos (17) e Favareto et al. (18) dizem ser comum. No entanto, este diagnóstico ocorreu sem que o quadro estivesse avançado e com comprometimento sistêmico, divergindo do que afirmam Passos (17) e Favareto et al. (18). O animal em questão apresentou sinais clínicos tais como inapetência e episódios de vômito, assim como relatado por Frade (21), Fossum (8), Jericó, Neto e Kogika (13), Março e Pinoti (16), Assis e Tafarel (14), Passos (17) e Adriano (24). Outros sinais não foram observados no animal do presente relato, como, taquipneia e perda de peso, relatados por Frade (21), hematúria e polaciúria relatados por Fossum (8) e Jericó, Neto e Kogika (13), anorexia, vocalização no momento da micção, citados por Março e Pinoti (16) e apatia, relatado por Fossum (8), Jericó, Neto e Kogika (13) e Assis e Tafarel (14). A formação de um urólito, no caso relatado, ocasionou obstrução, ou seja, uma disfunção do trato urinário inferior (DTUIF) como Souza *et al.* (6) afirmam que é comum ocorrer, no entanto, não chegou a ocasionar azotemia, conforme afirmam os mesmos autores, juntamente com Frade (21), Fossum (8) e Adriano (24). Não foram observadas alterações em GGT, conforme relatado por Adriano (24), nem hiperpotassemia, conforme relatado por Jericó, Neto e Kogika (13). Nos exames de ultrassonografia foi constatado que o animal apresentava hidronefrose do rim acometido, assim como relatado por Frade (21), Fossum (8), Jericó, Neto e Kogika (13), Passos (17) e Adriano (24). O tratamento escolhido no caso em questão, ou seja, a colocação do dispositivo ureteral subcutâneo, visando a descompressão renal, foi de acordo com o que Guimarães (20), Favareto et al. (18), Granado (19) e Adriano (24) afirmam, quando dizem que o ideal é que se encontre uma forma de resolução do caso de modo a manter o rim viável e funcional. A técnica cirúrgica utilizada no presente relato se deu conforme o instruído no livro de Crivellente e Giovaninni (22). Durante as lavagens que foram feitas, foi visto que o dispositivo foi bem tolerado, assim como descreve Berent (23), que afirma que em todas as lavagens dos SUBs avaliados em seu trabalho, os dispositivos haviam sido bem tolerados. No entanto, na terceira lavagem foi observada uma obstrução do cateter de nefrostomia, o que vai em desacordo com o que afirma Berent (23), uma vez que o autor diz que de todos os dispositivos avaliados em seu trabalho, nenhum apresentou obstrução. No caso relatado, após a colocação do dispositivo, foi observada uma redução nos valores de ureia, assim como ocorreu nos trabalhos de Frade (21), Passos (17) e Adriano (24). Além disso, também observou-se, na ultrassonografia durante a terceira lavagem, a resolução da

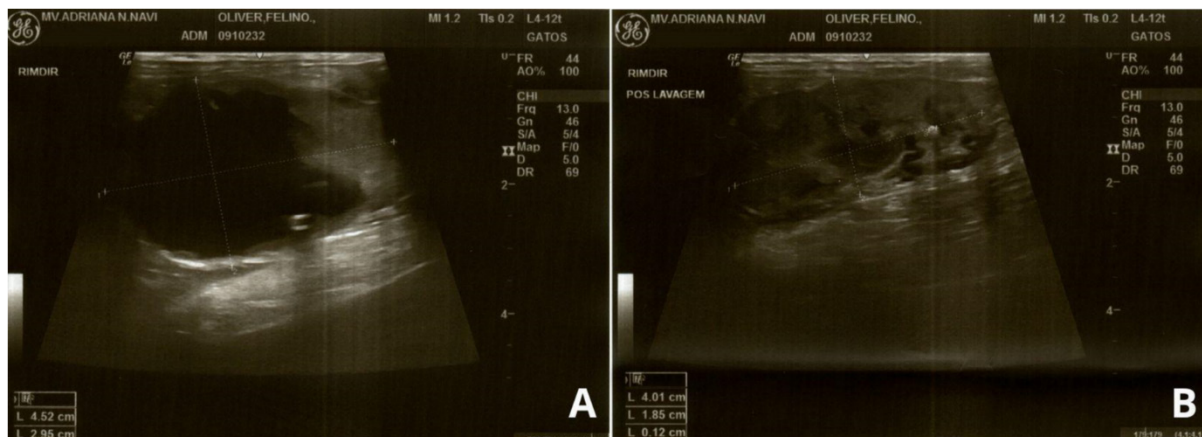
hidronefrose, indo em acordo com Frade (21) e Passos (17), que também visualizaram uma correção total dos quadros de hidronefrose em seus trabalhos após a colocação do dispositivo. Até então, o animal vem apresentando um período de sobrevivência de praticamente 5 meses, tempo que está dentro do que afirma Granado (19), que constatou que a média de sobrevivência pós cirúrgica entre os gatos jovens adultos e adultos avaliados foi de 55 a 60 meses, enquanto entre os pacientes geriátricos, essa média foi de 32 meses.

Figura 1 - Rim direito com urólito na pelve e moderada hidronefrose (A) e dois urólitos no ureter distal direito, próximos à bexiga, que também pode ser observada na imagem



Fonte: Arquivo Pessoal, 2023.

Figura 2 - Rim direito antes da lavagem, apresentando hidronefrose (A); Rim direito com correção total da hidronefrose após a lavagem (B)



Fonte: Arquivo Pessoal, 2023.

CONSIDERAÇÕES FINAIS:

O dispositivo ureteral subcutâneo *bypass* surgiu como uma técnica inovadora que, no animal do presente relato, permitiu a descompressão imediata do rim acometido, substituindo o ureter obstruído, oferecendo uma qualidade maior de vida e uma estabilização com subsequente melhora do quadro clínico e laboratorial do paciente. Além disso, é uma técnica minimamente invasiva, o que fez com que o tempo de anestesia, cirurgia e internação pós cirúrgico fosse menor, o que foi muito positivo para o paciente deste relato. A redação deste trabalho se deu pouco tempo após a colocação do dispositivo, não sendo possível

avaliar a média de vida do animal do presente relato a longo prazo, mas até então, o animal vem apresentando um período de sobrevivência positivo para um animal idoso. A ureterolitíase pode ser uma enfermidade fatal se não diagnosticada e tratada a tempo e de forma correta, por isso é necessário que o médico veterinário esteja preparado para pedir os exames corretos e optar pela forma de tratamento mais viável e menos invasiva, sabendo que a escolha deve ser específica e diferenciada para cada caso e cada paciente.

ABSTRACT

Ureterolithiasis is a relatively common condition in small animal clinics, especially in felines. It can be fatal if diagnosed late and not treated correctly, particularly in cases of ureteral obstruction. It is essential for the treatment and prevention of these ureteroliths to be constantly studied and updated to develop increasingly effective and less invasive techniques. The subcutaneous ureteral bypass device is an example of these techniques, considering that it has been increasingly used in veterinary medicine and has proven to be the most effective alternative in the treatment of ureteral obstruction. This paper reports the case of a feline with unilateral ureteral obstruction, for which the treatment used was the placement of a subcutaneous ureteral bypass device.

Keywords: Ureteral lithiasis. Cat. *SUB*.

AGRADECIMENTOS:

Agradeço ao UNIFESO como instituição pelo curso de excelência, de onde tirei muito do que precisava para a minha formação até aqui, e também a todos os funcionários que se dedicam diariamente a cuidar desse lugar que tanto amo e que fizeram parte dos meus dias por lá.

REFERÊNCIAS:

- Hudson LC, Hamilton WP. Atlas of Feline Anatomy for Veterinarians. 2ªed. Wyoming: Teton NewMedia, 2010.
- Schmeltzer LE, Norsworthy GD. Nursing the Feline Patient. 1ªed. Iowa: WileyBlackwell, 2012.
- König HE, Liebich HG. Anatomia dos Animais Domésticos. Tradução de Régis Pizzato. 6ªed. Porto Alegre: Artmed Editora Ltda, 2016.
- Gomes VR, Ariza PC, Queiroz LL, Hernandez VGP, Fioravanti MCS. Urolitíase em Caninos e Felinos: Possibilidades Terapêuticas. Enciclopédia Biosfera. 2019; 16(29): 1453-1472.
- Silva PKG, Silveira EB, Lima DJS, Kobayashi YTS. Diagnóstico e terapia de urolitíase em felino: relato de caso. Pubvet. 2020; 14(3): 1-8.
- Souza LDP, Rocha MM, Ferrando JT, Moraes LAM, Ramos AJRT, Madril AB, Bilhalva MA, Amaral A, Soares RC, Boff GA, Miranda JV, Maggi VB, Cavalcante GAO, Grecco FB. O papel das urolitíases na obstrução uretral em felinos domésticos: Uma revisão de literatura. Research, Society and Development. 2021; 10(8): 1-9.
- Rosa PP. Urolitíase causada por oxalato de cálcio em felinos. 2013. 55f. Monografia [Graduação em Medicina Veterinária] - Universidade Federal do Rio Grande do Sul.
- Fossum TW. Cirurgia de Pequenos Animais. Tradução de Elsevier Editora Ltda. 4ªed. Rio de Janeiro: Elsevier Editora Ltda, 2015.
- Rick GW, Conrad MLH, Vargas RM, Machado RZ, Lang PC, Serafini GMC, Bones VC. Urolitíase em Cães e Gatos. 2017; 11(7): 705-714.

Carneiro NF, Tavares JRR, Canela LAO, Mendes ABS, Petelinkar MC, Lima GRF, Júnior FHMS, Rodrigues VHV. Aspectos Clínicos de Cálculos Urinários em Felinos - Revisão de Literatura. [acesso 25 ago 2023]. Disponível: <https://www.researchgate.net/profile/GlendaLima/publication/349645924_ASPECTOS_CLINIC_OS_DE_CALCULOS_URINARIOS_EM_FELINOS_-_REVISAO_DE_LITERATURA/links/603_e86c7a6fdcc9c780c63f1/ASPECTOS-CLINICOS-DECALCULOS-URINARIOS-EM-FELINOS-REVISAO-DE-LITERATURA.pdf>

Gonçalves BVS, Barberini IR, Furtado SK. Urolitíase em felinos: abordagem terapêutica ou cirúrgica. *Scire Salutis*. 2021; 11(2):1-13.

Pereira AIG. Urolitíase Felina: Revisão de Literatura e Relato de 5 Casos Clínicos. 2021. 101f. Relatório Final de Estágio [Graduação em Medicina Veterinária] - Universidade Lusófona de Humanidades e Tecnologia.

Jericó MM, Neto JPA, Kogika MM. Tratado de Medicina Interna de Cães e Gatos. 1ed. Rio de Janeiro: Roca, 2015.

Assis MF, Taffarel MO. Doença do Trato Urinário Inferior dos Felinos: Abordagem sobre Cistite Idiopática e Urolitíase em Gatos. *Enciclopédia Biosfera*. 2018; 15(27):390-404.

Bernardo ICF, Vargas MEB, Almeida CB. Doenças do trato urinário inferior dos felinos. *Revista Científica Unilago*. 2022; 1(1):17-33.

Março KS, Pinoti LDR. Doença do Trato Urinário Inferior dos Felinos: Caracterização da prevalência no período de 2013 a 2015. 2016. 91f. Monografia [Graduação em Medicina Veterinária] - Faculdade de Medicina Veterinária da Universidade Estadual Paulista.

Passos RS. Obstrução ureteral bilateral por urolitíase em felino. 38f. Relatório [Avaliação do Estágio Obrigatório do Curso de Medicina Veterinária] - Universidade Positivo; 2021.

Favareto, IR, Guimarães MSS, Baptista TV, Reiningger VB, Silva LCG. Uso do Bypass Ureteral Subcutâneo no Manejo das Obstruções Ureterais em Gatos - Revisão de Literatura. *Journal of Continuing Education in Veterinary Medicine and Animal Science of CRMVSP, São Paulo*. 2022; 20(1): 9-17.

Granado MFS. Perspectiva de Recuperação Ureteral após a Colocação de Bypass Ureteral Subcutâneo em ureterolitíase felina: Estudo retrospectivo (2014-2021). Évora. 2022. 119f. Dissertação [Mestrado Integrado em Medicina Veterinária] - Universidade de Évora - Escola de Ciências e Tecnologia.

Guimarães FSSF. Bypass Ureteral Subcutâneo: Estudo Retrospectivo. 2016. 24f. Dissertação. [Mestrado em Medicina Veterinária] - Universidade de Lisboa.

Frade MM. Bypass ureteral subcutâneo na ureterolitíase felina. 2021. 121f. Relatório de Estágio [Mestrado Integrado em Medicina Veterinária] - Universidade de Évora - Escola de Ciências e Tecnologia.

Crivellenti LZ, Giovaninni LH. Tratado de Nefrologia e Urologia em Cães e Gatos. São Paulo: Editora MedVet, 2021.

Berent AC. Ureteral obstructions in dogs and cats a review of traditional and new interventional diagnostic and therapeutic options. *Journal of Veterinary Emergency and Critical Care*. 2011; 21(2):86- 103.

Adriano AO. Bypass Ureteral Subcutâneo no Manejo de Obstrução Ureteral em um Gato: Relato de Caso. Curitiba. 53f. Monografia [Graduação em Medicina Veterinária] Universidade Federal de Santa Catarina; 2023.

Ramos LA, Souza MA. Fatores de risco associados à urolitíase em felinos domésticos atendidos no Centro Clínico Veterinário do UNIPAM. *Revista Perquirire*. 2023; 20(1):120-133.

UTILIZAÇÃO DE FIXADOR EXTERNO LINEAR TIPO II NO TRATAMENTO DE OSTEOSÍNTESE DE TÍBIA EM CÃO (*Canis familiaris*) - Relato de caso

Maria Eduarda Carvalho de Paiva¹; Fernando Luís Fernandes Mendes²;
Denise de Mello Bobany²; Philippe Daflon Gomes Weber³

RESUMO

As fraturas fazem parte da rotina clínica e cirúrgica na medicina veterinária, tendo como sua principal causa o acidente automobilístico, principalmente em cães sem raça definida. A tibia, quanto um osso longo, possui pouco revestimento de tecidos moles, a tornando mais suscetível a fraturas, principalmente do tipo aberta. Sua ocorrência está ligada a situações de estresse, como traumas. Uma situação de estresse, caracterizada pelo direcionamento de forças ao osso, podem resultar em fraturas que variam de acordo com os tipos de forças atuantes. O diagnóstico ocorre, principalmente, por meio do exame radiográfico, composto por no mínimo duas projeções. O tratamento empregado para redução da fratura depende dos fatores relacionados ao próprio paciente, como idade, e de fatores ligados à sua localização e presença ou não de infecção. O objetivo deste trabalho é relatar o caso de um canino, macho, sem raça definida de 9 anos de idade vítima de acidente automobilístico, diagnosticado com fratura oblíqua em terço média de tibia. Foi utilizado placa neutra para resolução da fratura, mas por apresentar dores em região de lombar e quadril, possuía dificuldade em se levantar, urinando em cima do leito da ferida. Diante do quadro, o paciente apresentou complicações como deiscência de sutura, exposição de placa e osso decorrentes a instalação da infecção. Como tratamento final, o animal foi submetido a segunda cirurgia com utilização do fixador externo linear tipo II, no qual obteve resolução da fratura, estabilidade e recuperação da função do membro, mas com certas limitações devido a idade.

Palavras-chave: Fratura. Fixador externo. Canino.

INTRODUÇÃO:

O tecido ósseo constitui o esqueleto e dentre as suas funções está a sustentação dos tecidos moles, apoio aos músculos, alojamento da medula óssea, proteção dos órgãos vitais e faz parte do sistema, juntamente aos músculos e articulações, de locomoção do corpo (1). Os ossos têm como origem o tecido conjuntivo, tendo como característica um tecido rígido, forte e com capacidade elástica limitada (2). Os ossos longos são componentes fundamentais do esqueleto apendicular e são compostos por três partes: a epífise proximal e distal, que são as regiões articulares; o corpo do osso que aloja a medula óssea, denominada como diáfise e a união de ambas as partes, a metáfise (1). As principais células do tecido ósseo são os osteoblastos, osteócitos e osteoclastos (3). A matriz óssea é dividida em parte orgânica e inorgânica. A parte orgânica é composta principalmente por fibras colágenas do tipo I e o restante por proteoglicanos e glicoproteínas. Os íons mais encontrados, cálcio e fosfato, estão presentes na parte inorgânica da matriz, sendo representada por aproximadamente 50% do seu peso (2). A classificação do tecido ósseo se difere em imaturo, primária ou não lamelar, em que é constituído por várias lacunas com colágeno distribuídos de

1 Discente em Medicina Veterinária do UNIFESO – mariapaivac@hotmail.com

2 Docente do curso de Medicina Veterinária do UNIFESO – fernandoluismendes@unifeso.edu.br; denisebobany@unifeso.edu.br

3 Médico Veterinário Autônomo – philipeweber@hotmail.com

forma aleatória, e o osso maduro, secundário ou lamela, sendo mais compacto com matrizes organizadas (2). No desenvolvimento embrionário e na reparação de fraturas, o tecido imaturo/primário é o primeiro a ser formado (4). O esqueleto da perna é formado pela tíbia e fíbula, que são ossos separados por um espaço interósseo. Quanto a anatomia da tíbia, a sua extremidade proximal é composta por dois côndilos, em que cada um se articula com os côndilos do fêmur. A diáfise da tíbia é trifaceta. A extremidade distal é representada pela cóclea, também sendo uma área articular e possui sua incisura de articulação com a fíbula, medialmente a ela, encontra-se o maléolo medial (5). A fratura óssea é uma condição em que ocorre o rompimento do osso, da placa epifisária ou da superfície articular cartilaginosa (6). De acordo com Junqueira e Carneiro (4), além da fratura óssea, ocorrem lesões dos tecidos adjacentes, hemorragia, destruição da matriz e morte das células ósseas. A fratura ocorre quando o estresse exercido sobre o osso excede sua capacidade de resistência mecânica, levando ao seu rompimento. Entre as principais causas, destaca-se o acidente automobilístico, responsável por cerca de 75% a 80% dos casos em cães e gatos, enquanto o restante é atribuído a situações como quedas de altura, conflitos entre animais, condições ósseas debilitantes e repetido estresse sobre o osso (6). Quanto a espécie mais acometida, de acordo com Siqueira (7), os cães representam a maioria dos casos atendidos de fraturas, quando comparados aos gatos. Assim como os cães entre 6 meses a 2 anos de idade, acometendo principalmente cães machos. Dentre a incidência entre raças, cães sem raça definida são os mais comumente descritos (8). Cada osso possui um limiar de capacidade de elasticidade, de sustentação ao impacto direcionado a ele, assim como o seu grau de absorção de energia. Como exemplo de elasticidade, pode-se comparar o osso cortical do osso esponjoso, no qual o cortical apresenta maior grau de elasticidade, suportando mais o estresse antes da sua falha. Em contrapartida, o osso esponjoso pode tolerar mais tensão, absorvendo mais energia (9). O osso responde ao estresse de acordo com quatro fatores, sendo a natureza da força (compressão, tensão, flexão, torção e cisalhamento/tangencial), a magnitude e a velocidade de impacto das estruturas (tamanho e geometria) e dos materiais do osso (porosidade, composição e morfologia) (9). As fraturas são classificadas a partir de alguns fatores, como a sua localização, em que é determinado o osso e a região acometida, como diáfise, metáfise e epífise (10). As fraturas podem ser abertas ou fechadas, quando possuem ou não exposição para o meio externo e podem ser completas ou incompletas, dito ao rompimento total ou parcial do osso, quando total há ruptura de ambas corticais (1). As linhas de fratura resultam em diferentes formas de fraturas e deslocamento dos fragmentos, como por exemplo a fratura transversa, que a linha de fratura é perpendicular ao eixo longo do osso e a fratura oblíqua, em que a linha de fratura percorre perpendicular ao eixo longitudinal do osso e a linha de fratura que avança pelo eixo longitudinal, são classificadas como fraturas em espiral. Quando as linhas de fratura ocorrem juntas e se combinam, causam fraturas múltiplas e/ou cominutivas (10). As fraturas de tíbia possuem grande prevalência em cães, representando cerca de 20,8% de todas as fraturas em ossos longos (11). Os sinais clínicos variam de acordo com a região afetada e o tipo de fratura instalada. O paciente pode apresentar claudicação com ou sem apoio do membro, edema, dor, hemorragia, hematoma e crepitações (12). Para diagnóstico de fraturas, o exame físico e radiográfico são meios importantes. O exame radiográfico é um dos mais usados para confirmação da lesão, além de servir como exame de pós-operatório (13). O exame radiográfico tem a capacidade de validar o diagnóstico de fraturas e avaliar a estrutura acometida, sendo essencial para o embasamento das escolhas apropriadas quanto à reparação. São requeridas, no mínimo, duas projeções distintas do osso afetado para garantir uma avaliação precisa da configuração da fratura (14). Outros exames de imagem podem ser utilizados para diagnóstico e caracterização da fratura, como a tomografia computadorizada. O seu emprego proporciona detalhamento da anatomia, das lesões dos tecidos moles, visualização de fissuras imperceptíveis a radiografia convencional e apresentar imagens

livres de sobreposição de estruturas (15). O tecido ósseo é altamente organizado e possui grande potencial regenerativo, em que ocorre a reposição de componentes perdidos visando o reparo de defeitos e fraturas (16). Há dois tipos de consolidação óssea, a primária, na qual ocorre formação direta do tecido ósseo no foco da fratura sem formação do calo ósseo. Diferente do que ocorre na consolidação secundária, que envolve três etapas, a inflamação, a reparação e o remodelamento, marcada pela formação do calo ósseo (17). O calo ósseo em desenvolvimento é responsável pela estabilidade inicial da fratura, o que resulta numa união óssea clinicamente precoce, em que o osso tem capacidade de suportar forças de carga corporal normais, sem depender de um fixador. Com exceção dos animais em crescimento, o tamanho do calo ósseo é inversamente proporcional ao grau de estabilidade do foco da fratura (6). A consolidação óssea pode ser afetada quanto ao método de execução da fixação esquelética. Um fixador frouxo resultará em formação excessiva de calos, como nos casos de uma estrutura excessivamente forte, em que ocorrerá atraso da união e/ou não união da fratura (18). A recuperação da configuração anatômica, restauração do alinhamento do membro e da articulação são a base da reconstrução de uma fratura, tendo como finalidade a sua redução. A efetivação da redução, fixação, do restabelecimento da anatomia e da estabilização das fraturas ósseas devem ser cumpridas para que a função da estrutura seja recuperada (12). Nos dias atuais existem diferentes técnicas e dispositivos para redução da fratura, desde a imobilização simples até o uso de placas ósseas, pinos intramedulares e fixadores externos. As placas são escolhidas de acordo com o reparo funcional, como por exemplo a placa neutra que possui a finalidade de neutralizar as forças de torção, compressão e flexão sobre a fratura, transferindo-as do foco da fratura (14). De acordo com Franco (19), para escolha do tipo de tratamento, a idade do paciente, o local da fratura e sua extensão, possível presença de infecção, de lesões teciduais e o tipo de fratura devem ser determinados a fim de escolher a melhor técnica a ser empregada. As complicações que podem ocorrer no tratamento das fraturas é a união retardada ou a não-união (6). Segundo Denny e Butterworth (20), dentre as causas que podem resultar no atraso da redução da fratura, pode-se citar o comprometimento do suprimento sanguíneo, hipertermia, infecção, uso excessivo de dispositivos de fixação, fraturas altamente fragmentadas, utilização de implantes inadequados para o tipo de fratura, assim como o material escolhido, cuidados pós-operatórios e má imobilização. Uns dos principais usos do fixador externo linear encontra-se em casos de fraturas expostas em diáfise, com lesão tecidual extensa, contaminadas, com presença de perda óssea, fraturas cominutivas e uniões retardadas ou não-uniões (19). Segundo Fossum (12), entre suas vantagens destacam-se a facilidade de remover os implantes após a consolidação óssea, a preservação do fluxo sanguíneo (o que reduz a perda de tecidos) e proteção do foco da fratura. Os pinos de transfixação proximais e distais podem ser usados como guias para o alinhamento do membro e conferirem maior rigidez. Os fixadores externos compreendem três unidades básicas, os pinos de fixação inseridos no osso, as barras conectoras e as rótulas, que conectam os pinos as barras (21). A classificação dos fixadores externos lineares tem como base a quantidade de planos que a estrutura ocupa e no número de lados do membro por onde emergem. Eles são divididos em Ia, Ib, II e III. A quantidade de barras conectoras diz a sua resistência, ou seja, quanto maior a quantidade de barra, mais rígido será (12). O fixador externo linear (FEL) tipo II é uniplanar e bilateral, em que está presente em apenas um plano do membro e inserido em ambos os lados. É constituído por pelo menos um pino de fixação completa inserido no segmento proximal e distal do osso, atravessando as duas corticais, os tecidos moles e sendo unidos a duas barras conectoras, uma em cada lado do membro (22). A fixação externa é bem adaptada às fraturas tibiais, em que são acessíveis de ambos os lados e apresentando baixa probabilidade de interferência com os tecidos adjacente (23). Dentre as principais complicações que podem ocorrer, é a drenagem dos trilhos dos pinos de fixação (decorrente o excesso de pele e movimentos mais profundos dos tecidos moles),

contaminação bacteriana (pele/ambiente), afrouxamento dos pinos de fixação (movimentação muscular contra o pino) e fratura iatrogênica do osso através dos orifícios de fixação (6). A má execução da técnica de fixação pode resultar em instabilidade da estrutura como um todo, acarretando complicações que vão desde o afrouxamento de um a mais pinos e falha na interface pino-osso, resultando em inflamação, dor e atraso da redução da fratura (18). A utilização dos enxertos é uma técnica de transplante de tecido ósseo que visa melhorar a regeneração óssea e assim, são utilizados como auxiliares no tratamento, nas perdas e defeitos ósseos, em união retardada, não-união e artrodeses (24). De acordo com Denny e Butterworth (20), os enxertos ósseos podem ser obtidos do próprio indivíduo (autólogo/autógeno), de indivíduos da mesma espécie (homólogo/alógeno) ou de indivíduos de espécies diferentes (heterólogo/ exógeno). Os enxertos ósseos também são classificados quanto a sua composição, de modo que, se o enxerto provém do osso compacto, é denominado de enxerto cortical e se é originado de um osso trabecular, é denominado como enxerto esponjoso. Ao apresentar ambos os tipos ósseos, é classificado como enxerto cortico-esponjoso (25). Dentre as dos enxertos ósseos, o autógeno de osso trabecular é o padrão de referência. São enxertos de origem do próprio indivíduo e não são imunogênicos, reduzindo a chance de rejeição, além de possuírem alta celularidade (26). Existem fatores a serem considerados, incluindo a exposição prolongada do paciente ao transoperatório, potencial de dor no pós-operatório no local doador e limitação na disponibilidade de osso trabecular em animais jovens e idosos (24). Segundo Johnson (24), o enxerto é coletado após a estabilização da fratura, na metafise dos ossos trabeculares, como úmero proximal, tíbia proximal e asa ilíaca. Desta forma, o presente trabalho como objetivo relatar um caso com utilização do fixador externo linear tipo II no tratamento de osteossíntese de tíbia em cão (*Canis familiaris*).

RELATO DE CASO:

No dia 18 de dezembro de 2021 deu entrada na clínica veterinária, um paciente da espécie canina, sexo masculino, sem raça definida, inteiro de 9 anos de idade pesando 12kg. Com histórico de fuga e atropelamento; sendo encontrado dois dias depois, com dor e ausência de apoio no membro posterior esquerdo. No exame clínico foi observado que o animal apresentava dor a palpação no membro posterior esquerdo, além de não o apoiá-lo no chão. Durante a palpação foi verificado crepitação da tíbia e incômodo durante a manipulação, indicando quadro de dor e desconforto em região lombar e de quadril, mas sem crepitações. Os parâmetros vitais do paciente estavam dentro da normalidade, afebril, mucosas normocoradas, levemente prostado e seu estado de consciência deprimido. Após o exame clínico foi iniciado o protocolo analgésico do paciente utilizando Tramadol® na dose de 2 mg/kg, Dipirona na dose de 25 mg/kg e Maxicam® na dose de 0,2 mg/kg, todos os medicamentos sendo aplicados por via intramuscular. Após o exame clínico do animal, devido a suspeita de fratura na tíbia do membro posterior esquerdo, foi solicitado o exame radiográfico da região nas projeções craniocaudal e mediolateral, que foram realizadas no mesmo dia. Nas imagens radiográficas foi observado fratura oblíqua longa em diáfise média de tíbia e fratura transversa em diáfise proximal e média de fíbula esquerda, com deslocamento caudolateral dos fragmentos distais (Figura 01). Com o diagnóstico confirmado, foi realizada a coleta de sangue para exames pré-operatórios. O resultado do hemograma do animal apresentou hiperproteinemia, leucocitose por neutrofilia com desvio à esquerda regenerativo e monocitose. Em relação ao exame bioquímico, apresentou como alteração o aumento de ALT (TGP) igual a 144,00 UI/L, tendo os valores de referência entre 7,0 a 57,0 UI/L. Devido ao resultado positivo para fratura completa da tíbia, foi recomendado o tratamento cirúrgico da fratura por meio da placa neutra. Portanto, no dia 20 de dezembro de 2021, o animal deu entrada na clínica, onde passou por uma avaliação clínica, confirmação do jejum alimentar de 12 horas e hídrico de 4

horas, sendo então, encaminhado para o início da preparação cirúrgica. Foi feita administração da medicação pré-anestésica por via intramuscular, utilizando o protocolo de Meperidina na dose de 3 mg/kg, Acepromazina 0,2% na dose de 0,1 mg/kg e Quetamina 10% na dose de 1 mg/kg. Após atingido o tempo de ação dos fármacos aplicados, foi feito o acesso venoso com a utilização do cateter 22g e soroterapia com Solução de Ringer com Lactato. Foi realizada a tricotomia ampla do membro pélvico esquerdo. O paciente foi encaminhado para a sala cirúrgica e induzido ao plano anestésico utilizando Propofol na dose de 6mg/kg IV. Em seguida o paciente foi intubado com tubo endotraqueal de 7,5 mm para oxigenação e manutenção da anestesia com isoflurano com fluxo de 2 L/min de O₂. Durante a cirurgia foi feito bolus de Fentanil na dose 3 mcg/kg. Paciente foi posicionado na mesa cirúrgica em decúbito lateral direito. Em seguida foi realizada a preparação da mesa de instrumentais, antissepsia do membro com álcool 70%, iodopovidona e clorexidine a 2%, e isolamento do mesmo com o uso de panos de campo e compressas estéreis com auxílio de pinças Backhaus. Para o acesso cirúrgico foi feita uma incisão de pele na porção craniomedial, seguida por uma incisão na fáscia, respeitando o trajeto dos vasos safenos mediais, deslocando cranialmente o Músculo Tibial Cranial. Com auxílio de dois guelph, afastando os tecidos, foi utilizado uma pinça espanhola para redução da fratura e em seguida foi utilizado o retorcedor de placa para moldá-la a tibia do animal. Para estabilização da placa ao osso, foi utilizado uma pinça ponta-ponta e passado um fio Kirschner nas duas extremidades da placa. Para introdução dos parafusos 2.0 (Lag) foram realizadas duas perfurações com um guia de broca de 1.5 mm, feito o primeiro furo no fragmento distal e o segundo no fragmento proximal. Na síntese da ferida cirúrgica, em todas as camadas foi utilizado fio polidioxanona, absorvível e monofilamentar, sendo realizado o padrão de pontos contínuos simples na miorrafia, rafia do subcutâneo e com padrão de pontos de Sultan na pele. O paciente foi encaminhado para o setor de internação, mantido na fluidoterapia e liberado após dois dias. Após seis dias do primeiro procedimento, com finalidade de redução e resolução da fratura, o animal apresentou complicações no leito da ferida. Devido a dores no quadril e na região lombar como consequência do trauma sofrido, o animal não conseguia se levantar, urinando em cima do membro operado. Tal fato pode ter contaminado a ferida cirúrgica e, proporcionado a infecção, que gerou um quadro de deiscência de sutura e exposição da placa e do osso, tornando-se uma fratura exposta (Figura 02). Diante do quadro presente, foi indicado um novo procedimento cirúrgico a fim de preservar a função do membro e estabilizar a fratura através do uso de um fixador externo linear tipo II. No dia 26 de dezembro de 2021, o animal foi internado para a segunda cirurgia, na qual foi submetido ao mesmo protocolo anestésico citado anteriormente, desde a medicação pré-anestésica até sua manutenção no transoperatório. Além da tricotomia ampla do membro pélvico esquerdo, também foi realizada a tricotomia do membro torácico direito para extração do enxerto autógeno do úmero proximal do paciente. Foi realizada a limpeza da ferida contaminada com soro fisiológico 0,9% e solução de betadina. Em seguida deu-se início à antissepsia dos membros com álcool 70%, iodopovidona e clorexidine a 2% seguida do isolamento de ambos os membros com panos de campo e compressas estéreis. O acesso para a nova cirurgia foi na mesma região, retirando a placa e coletado material para cultura e antibiograma (Figura 03). Para colocação do fixador externo linear tipo II, foi utilizado dois guelph para o afastamento dos tecidos, uma pinça espanhola para redução da fratura e colocado um pino de rosca central no fragmento distal e um pino de rosca central no fragmento proximal, ambos atravessando as duas corticais do osso. Os pinos foram conectados as barras conectoras dispostas nas duas laterais do membro, com auxílio dos clamps. Em seguida os pinos de Schanz (rosca na ponta) foram distribuídos em cada fragmento, sendo 2 pinos inseridos medialmente no fragmento proximal e um medial e lateral no fragmento distal. Com auxílio da chave L, o ajuste destes pinos foi feito nos clamps/rótulas, gerando uma maior estabilidade ao fixador e fratura. Com o fixador externo ajustado

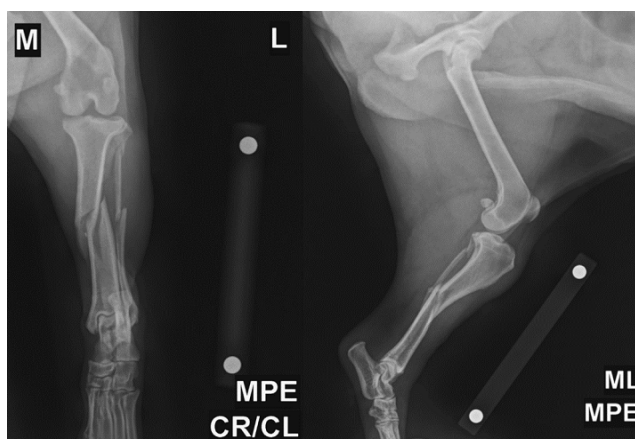
adequadamente a fratura (Figura 04), foi coletado enxerto autógeno do úmero proximal esquerdo do paciente, em que para coleta foi realizado incisão de pele e divulsão dos tecidos moles seguida da introdução de um guia de broca e perfuração da região proximal do úmero com broca de 2.5mm. O material foi coletado com auxílio de uma cureta e colocado no foco da fratura. Para síntese da ferida foi utilizado fio polidioxonona em todas as camadas com padrão contínuo simples na musculatura e subcutâneo, e pontos de Sultan em pele. O paciente foi encaminhado para o setor de internação, mantido na fluidoterapia e liberado após 4 dias. Após estabilização da cirurgia, foi realizada radiografia pós-operatória da colocação do fixador externo linear tipo II (Figura 05). De acordo com o resultado da cultura e antibiograma, foi prescrito por 80 dias Cefalexina na dose de 30 mg/kg BID por via oral. Para o tratamento tópico da ferida, o animal fez uso de curativo 2x ao dia após lavagem com soro fisiológico durante 30 dias, seguido por mais 30 dias com a frequência do curativo diminuído para 1x ao dia após lavagem com soro fisiológico e açúcar cristal. Com a alta do paciente, após dias do pós-operatório em casa, apresentou significativa melhora, apoiando o membro e boa resposta ao processo de consolidação da fratura. Apesar das complicações antes da utilização do fixador externo linear tipo II, após 2 meses com a remoção do mesmo, o paciente recuperou a função do membro, mas apresentando certas limitações devido a idade. Novo exame radiográfico foi realizado em 07/10/2023 a fim de conclusão do presente relato. As imagens demonstram consolidação da fratura, com ligeiro desvio do eixo ósseo, com sinais de fusão dos focos da fratura e remodelamento ósseo e sem sinais de infecção (Figura 06). Até a presente data o animal apresenta-se clinicamente bem, com a total recuperação funcional do membro afetado.

DISCUSSÃO:

O canino relatado era um macho, sem raça definida de 9 anos de idade, apresentando concordância com que foi descrito por Siqueira (7), que afirma que a incidência de fraturas é maior em cães do que em gatos, principalmente machos, mas diverge do autor quanto a faixa etária mais comumente afetada, descrevendo, o mesmo, ser mais recorrente em animais de 6 meses a 2 anos de idade. Como vítima de acidente automobilístico, o paciente teve fratura em diáfise média da tíbia, o que está em concordância com os autores Decamp et al. (6), que relatam que estes acidentes são a principal causa de fraturas em cães e gatos. A sintomatologia apresentada pelo animal era de dor no membro posterior esquerdo e região de quadril e lombar, ausência de apoio no membro e crepitação em região de tíbia, tais sinais clínicos corroboram com Fossum (12), que afirma ser estes os principais e mais comuns sintomas em animais com fraturas, mas que dependem do tipo de fratura e local acometido. Outros sinais clínicos também podendo ocorrer como claudicação, hemorragia, edema e hematoma. O quadro primário não apresentou exposição de osso, a tíbia e a fíbula, divergindo do descrito por Fossum (12), que afirma que esses ossos são mais sujeitos a fraturas do tipo aberta por possuírem pouco tecido de recobrimento. Para a confirmação do diagnóstico foi utilizado exame radiográfico simples/convencional, em duas projeções do membro posterior esquerdo, craniocaudal e mediolateral. Foi constatado a presença de fratura oblíqua longa em diáfise média de tíbia e fratura transversa em diáfise proximal e média de fíbula esquerda, com deslocamento caudolateral dos fragmentos distais. A radiografia convencional é um dos exames complementares mais utilizados, estando de acordo com Johnston e Tobias (13). Para sua realização, como descrito por Roush (14), é fundamental a requisição de no mínimo duas projeções do membro afetado. O tratamento da fratura, inicialmente, foi realizado com o uso de placa neutra, com objetivo de neutralizar as forças que atuam no foco da fratura, como descrito por Roush (14), no qual indica a utilização quando há a recolocação dos fragmentos. O quadro pós-operatório do animal, foi caracterizado por infecção da ferida, exposição da placa e osso, conforme

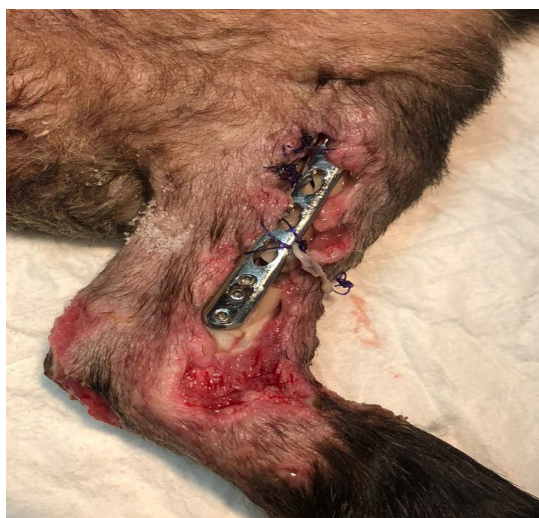Denny e Butterworth (20), no qual citam a infecção como uma das complicações que podem acometer o tratamento cirúrgico das fraturas. Após o retorno, o animal foi submetido ao novo procedimento cirúrgico, em que foi utilizado o fixador externo linear tipo II, seguindo como preconizado por Franco (19), no qual as fraturas contaminadas, abertas e não-uniões possuem indicação para o seu uso. Foram utilizados dois pinos de rosca central, sendo inserido um no fragmento distal e outro no fragmento proximal, atravessando ambas as corticais, corroborando com Cruz Amaya e Colorado (22), que para sua constituição deve-se apresentar no mínimo um pino de fixação completa em ambos os fragmentos. Para maior estabilidade da fratura, foram utilizados pinos de rosca na ponta distribuídos entre os fragmentos, inseridos dois pinos medialmente no fragmento proximal, um pino medial e outro lateralmente no fragmento distal, seguindo de acordo com o que foi descrito por Kraus, Toombs e Ness (21) quanto aos tipos de pinos utilizados na fixação externa. Para auxílio na regeneração e consolidação óssea, foi utilizado enxerto ósseo autógeno coletado do úmero proximal esquerdo do paciente, que de acordo com Millis e Martinez (26) é o padrão ouro com baixa chance de rejeição, não sendo imunogênico. Recorreu-se ao enxerto ósseo devido a perda tecidual e não-união da fratura, o que corrobora com Johnson (24) que afirma que a sua utilização carrega benefícios para osteogênese e regeneração óssea, no seu uso para auxílio do tratamento em casos de complicações e má consolidação da fratura.

Figura 01 – Radiografias de tibia e fibula esquerda. Observa-se fratura em diáfise média de tibia e em diáfise proximal e média de fibula



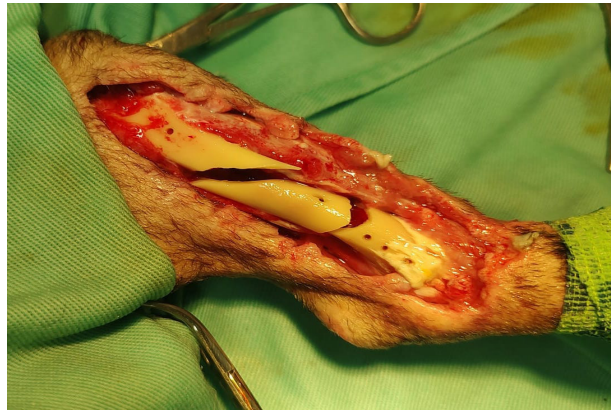
Fonte: MUNNO; CONFELLA, 2021

Figura 02 – Membro após deiscência de sutura com exposição de placa e tibia após complicações no pós-operatório



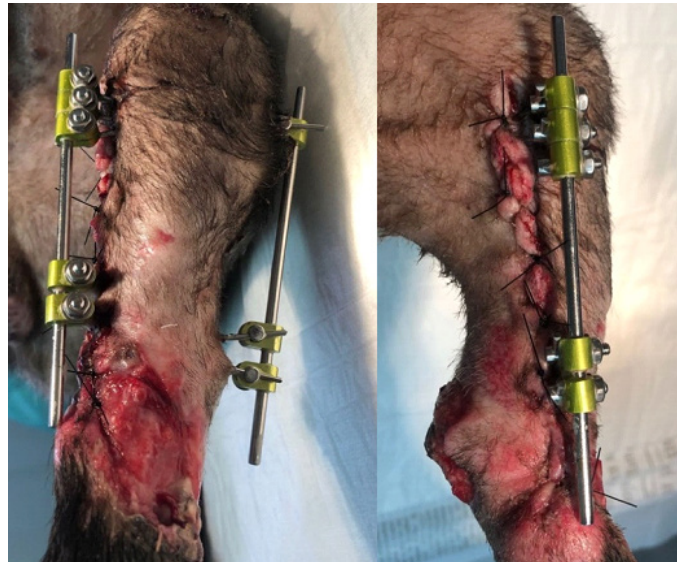Fonte: WEBER, 2021.

Figura 03 – Ferida após retirada da placa por complicações



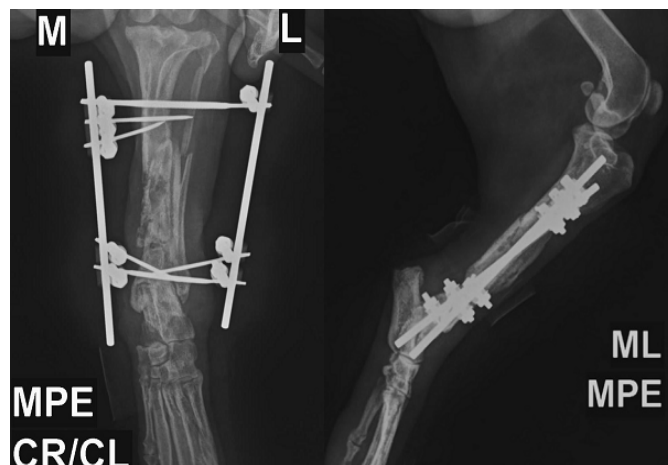
Fonte: WEBER, 2021.

Figura 04 – Fixador externo linear tipo II após procedimento



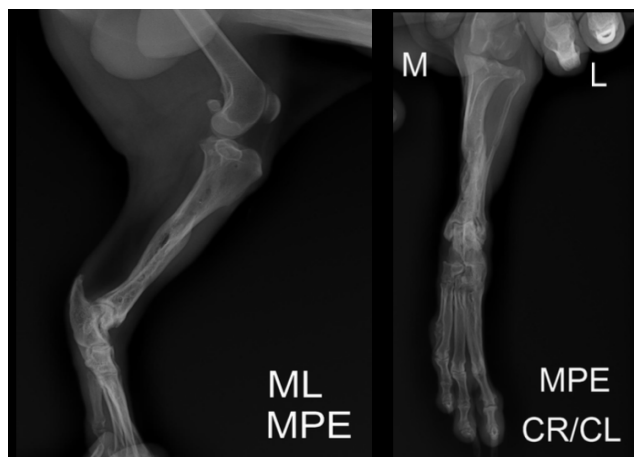
Fonte: WEBER, 2021.

Figura 05 – Radiografias pós-operatória do fixador externo linear tipo II



Fonte: MUNNO; CONFELLA, 2021.

Figura 06 – Radiografia realizada 1 ano e 08 meses após remoção do fixador externo linear tipo II



Fonte: MARCHETTI, 2023.

CONSIDERAÇÕES FINAIS:

O método de tratamento para fraturas é desafiador quando se considera as possibilidades de intercorrências que podem ocorrer ao longo do tratamento. O conhecimento de diversas técnicas, diferentes fraturas e de fatores ligados ao próprio paciente, fazem com que o tratamento empregado seja completo e atingido. Variadas técnicas podem ser aplicadas a fraturas diafisárias de tíbia, como o presente relato que se pode observar a utilização de dois métodos no mesmo paciente, mas em circunstâncias diferentes.

ABSTRACT

Fractures represent a significant portion of the clinical and surgical routine in veterinary medicine, their main cause being car accidents, especially in mixed breed dogs. The tibia, as a long bone, has little soft tissue covering, which makes it more susceptible to fractures, especially the open type. Its occurrence is linked to stressful situations, such as trauma. A traumatic episode is mainly characterized by the targeting of forces to the bone, that can result in fractures that vary according to the impact of the incident. Diagnosis occurs mainly through radiographic examination, consisting of at least two projections. The treatment used to reduce the fracture depends on a variety of elements related to the patient, such as age, in addition to its location and the presence or absence of any sort of infection. The primary goal of this report is to demonstrate the case of a 9-year-old male mixed-breed canine victim of a car accident, diagnosed with an oblique fracture in the middle third of the tibia. First, a neutral plate was used to stabilize the fracture, but due to pain in the lower back and hips, he had a significant amount of difficulty getting up, even causing him to urinate on the wound bed. Given the situation, the patient presented complications such as suture dehiscence, plate and bone exposure arising from the installation of contamination. As a final treatment, the animal was submitted to a second surgery using a type II linear external fixator, which achieved the main goal, that was the stabilization of the fracture. Leading to the recovery of limb function, but with certain limitations due to age.

Keywords: Fracture. External fixator. Canine.

AGRADECIMENTOS:

Agradeço a minha faculdade, UNIFESO, por todo conhecimento e todas as oportunidades durante minha graduação.

REFERÊNCIAS:

- Konig, HE, Liebich HG. Anatomia dos animais domésticos: texto e atlas colorido. 6ªed. Porto Alegre: Artmed, 2016.
- Samuelson DA. Tratado de histologia veterinária. 1ªed. Rio de Janeiro: Elsevier, 2007.
- Eurell J, Frappier B. Histologia veterinária de Dellmann. 6ªed. São Paulo: Manole, 2012.
- Junqueira LC, Carneiro J. Histologia básica. 13ªed. Rio de Janeiro: Guanabara Koogan, 2017.
- Dyce KM, Wensing CJG, Sack WO. Tratado de anatomia veterinária. 4ªed. Rio de Janeiro: Elsevier, 2010.
- Decamp CE, Johnston SA, Déjardin LM, Schaefer SL. Handbook of Small Animal Orthopedics and Fracture Repair. 5ªed. St. Louis, Missouri: Elsevier. 2015.
- Siqueira LA. Incidência de fraturas no esqueleto apendicular de cães e gatos atendidos no Hospital Veterinário da Universidade Federal de Uberlândia no ano de 2021. 34f. Trabalho de Conclusão de Curso. [Curso de Medicina Veterinária] – Universidade Federal de Uberlândia; 2023.
- Araújo DCS de. Fraturas em cães atendidos no Hospital Veterinário Edilberto Uchôa Lopes da Universidade Estadual do Maranhão no período de novembro de 2015 a abril de 2016. 39f. Trabalho de Conclusão de Curso. [Curso de Medicina Veterinária] – Universidade Federal do Maranhão; 2016.
- Radasch RM. Biomechanics of bone and fractures. Veterinary clinics of North America: Small animal practice. 1999; 29(5):1045-1082.
- Minto BW, Guaita SAM, Schmaedecke A. Classificação das Fraturas. In: Minto BW, Dias LGGG. Tratado de ortopedia de cães e gatos Volume 1. São Paulo: MedVet, 2022. Cap. 7, P. 125-133.
- Martins T de S, Schmitt B, Serafini GMC. Fraturas apendiculares em cães e gatos: métodos de tratamento e desfechos. Ciência Animal. 2023; 33(1):79-85.
- Fossum TW. Cirurgia de pequenos animais. 4ªed. Rio de Janeiro: Elsevier, 2014. 1640 p.
- Johnston SA, Tobias KM. Veterinary Surgery: Small Animal. 2ªed. Canadá: Elsevier, 2017.
- Roush JK. Management of fractures in small animals. Veterinary Clinics Small Animal Practice, Manhattan, 2005; 35(5):1137-1154.
- Adam A, Dixon AK, Gillard JH, Schaefer-Prokop CM. Grainger & Allison's Diagnostic Radiology. 6ªed. Churchill Livingstone: Elsevier, 2015.
- Candini AL. Avaliação do efeito do Plasma Rico em Plaquetas fotoestimulado pelo laser de baixa potência no processo de regeneração óssea. 108f. Dissertação. [Mestrado em Bioengenharia] – Instituto de Pesquisa e Desenvolvimento, Universidade do Vale do Paraíba; 2001.
- Shales C. Fracture management in small animal practice: triage and stabilisation. In Practice, Londres, 2008; 30(1):374-384.
- Corr S. Practical guide to linear external skeletal fixation in small animals. In Practice, Londres, 2005; 27(2):76-85.
- Franco SJS. Osteossíntese de fraturas diafisárias de tíbia com fixação externa caracterização em canídeos e felídeos. 81f. Dissertação. [Mestrado em Medicina Veterinária] - Universidade Lusófona de Humanidades e Tecnologias, Lisboa; 2013.

- Denny HR, Butterworth J. Cirurgia ortopédica em cães e gatos. 4ªed. São Paulo: Roca, 2006.
- Kraus K, Toombs J, Ness M. External fixation in small animal practice. 1ªed. Oxford: Blackwell Science, 2008.
- Cruz Amaya JM, Colorado AG. El fijador esquelético externo: aplicación clínica en perros y gatos. Revista de Medicina Veterinária. 2016; 1(32):109-120.
- Seaman JA, Simpson AM. Tibial fractures. In: Clinical Techniques in Small Animal Practice. 2004; 19(3):151-167.
- Johnson A. Fundamentos de cirurgia ortopédica e tratamento de fratura. In: Fossum T. Cirurgia de pequenos animais. Rio de Janeiro: Elsevier, 2014. Cap. 32, P. 2914-2964.
- Soares LGP, Magalhães EB, Magalhães AB, Ferreira CF, Marques AMC, Pinheiro ALB. New Bone Formation around Implants Inserted on Autologous and Xenografts Irradiated or not with IR Laser Light: A Histomorphometric Study in Rabbits. Brazilian Dental Journal. 2013; 24(3):218-223.
- Millis DL, Martinez SA. Enxertos ósseos. In: Slatter D. Manual de cirurgia de pequenos animais. São Paulo: Manole, 2007. Cap. 133, P. 1875-1891.

UTILIZAÇÃO DE PELE DE TRUTA ARCO-ÍRIS (*Oncorhynchus mykiss*), SOB DOIS MÉTODOS DE ESTERILIZAÇÃO, NA HERNIOPLASTIA ABDOMINAL DE *Rattus norvegicus*, VARIEDADE WISTAR: ESTUDO EXPERIMENTAL

Danielle Rangel Neves¹; Síría da Fonseca Jorge²; Daniela Mello Vianna Ferrer²;
Juan Benito Campos Diz Atan²; Carolina Seabra da Costa³

RESUMO

A busca do aprimoramento de novos biomateriais para hernioplastias é exponents na pesquisa médica, visto que, apesar da alta incidência de correções herniárias, ainda são relatadas complicações pós-operatórias e recidivas herniárias. Dentre os fatores que contribuem para o sucesso de um biomaterial, enquadram-se a sua composição, estrutura e porosidade, tempo de absorção, o sítio cirúrgico e a técnica empregada. A pele de Truta Arco-íris apresenta estudos promissores a presença de colágeno e peptídeos, este peixe é mundialmente produzido e comercializado. Esta pesquisa objetiva testar a utilização da pele de Truta Arco-íris como biomaterial à procedimentos de hernioplastias abdominais em ratos. O experimento utilizou 40 ratos Wistar, que receberam os implantes do peixe sob dois métodos de desinfecção e conservados em glicerina 100%. Estes animais foram divididos em dois grupos, determinados conforme o agente de desinfecção (clorexidina ou glutaraldeído), e subdivididos quanto ao período de eutanásia em 7, 15, 30 e 90 dias de pós-operatório. Foram realizadas avaliações ponderais, clínicas e macroscópica. Espera-se que este estudo possa comprovar a viabilidade e a segurança do uso da pele de Truta Arco-íris como malha cirúrgica para hernioplastias de parede abdominal. Os implantes de pele de Truta com processamento em clorexidina mostraram-se inviáveis para utilização cirúrgica, por sua absorção precoce em sete dias, acarretando a recidiva herniária. Enquanto, os implantes de pele de Truta com processamento em glutaraldeído demonstraram resultados promissores, com integridade do implante em até 90 dias de pós-operatório, apesar de apresentar alterações clínicas e formações de aderências moderadamente consideráveis.

Palavras-chave: Biomaterial. Glutaraldeído. Clorexidina.

INTRODUÇÃO:

Hérnias são definidas como um defeito na parede abdominal onde um tecido ou órgão sofre uma protusão total ou parcial. É composta por três componentes, o anel, o saco e o conteúdo herniário, que por sua vez, o anel é o próprio defeito da cavidade abdominal. São acometidas em áreas onde as fibras musculares são mais frágeis, como a região abdominal, fâscias e aponeuroses (1). Na rotina médica, as hérnias são consideradas uma das mais comuns patologias de tratamento cirúrgico. As principais hérnias que atingem os animais são as perineais, umbilicais e diafragmáticas (2). Em seres humanos, as principais hérnias são as inguinais e incisionais. O tratamento consiste em corrigir o defeito na parede muscular e reposicionar as estruturas em seu lugar anatômico, sendo denominado hernioplastia. Essa técnica cirúrgica, tem como objetivo realizar a rafia na parede muscular, junto a uma malha biológica, e assim, proporcionar sustento dos órgãos e reestabelecer a pressão intra-abdominal (1). A escolha do cirurgião sobre a melhor

1 Discente do Curso de Graduação em Medicina Veterinária do UNIFESO- daniellerangeln@gmail.com

2 Docente do Curso de Graduação em Medicina Veterinária do UNIFESO- dmvferrer@gmail.com; juanatan@unifeso.com.br; siriavet@unifeso.edu.br

3 Mestranda do programa de pós-graduação em clínica e reprodução animal da UFF-carolinaseabra@outlook.com

técnica e material de implantação tem relação direta ao sucesso do procedimento. Devido a isso, desafios na medicina moderna ainda são encontrados na busca de reações pós-operatórias mais brandas em procedimentos de hernioplastia. (3). Materiais provenientes de estruturas de animais são denominadas de membranas biológicas. Pesquisas relatam que as respostas inflamatórias são menores em comparação a utilização de malhas sintéticas. Vale ressaltar que, o uso dessas malhas serve de arcabouço para a resposta cicatricial da parede abdominal. (4). A escolha da utilização de membranas biológicas dá-se pelo seu baixo custo de obtenção, preparo simples e reação tecidual reduzida ou ausente (5). A baixa reatividade e rápida incorporação no organismo do hospedeiro e a alta resistência a tração dos implantes biológicos estão relacionados ao alto percentual de colágeno na matriz extracelular de diferentes espécies. Esses discretos efeitos cicatriciais são proporcionados devido a uma interação dessas fibras colagenosas ao processo cicatricial dos mamíferos estabelecendo uma similaridade celular, podendo servir como um arcabouço de colágeno estimulantes para as células do organismo do próprio paciente. (6). O uso de pele de peixes e anfíbios vem crescendo muito atualmente na medicina regenerativa (7). Na área terapêutica vem sendo descoberto que a pele de truta arco-íris possui propriedades peptídicas que vem sendo isoladas e estudadas, principalmente em relação aos aspectos antimicrobianos e antioxidantes (8). O objetivo do presente estudo é avaliar o uso da pele de truta arco-íris como malha biológica para hernioplastia abdominais em ratos.

METODOLOGIA:

Este experimento foi submetido a Comissão de Ética do Uso de Animais de Experimentação (CEUA/UNIFESO) do Centro Universitário Serra dos Órgãos, e aprovado sob registro nº528/21. E encontra-se de acordo com a Lei nº 11.794 de 8 de outubro de 2008 (Diário Oficial da União, 2008), também, em conformidade com os princípios adotados internacionalmente, sobre a utilização, manutenção e proteção de animais de laboratório. Todas as seções do estudo aderem às Diretrizes ARRIVE (Animal Research: Reporting of In Vivo Experiments), para publicação de pesquisas utilizando animais. Para o desenvolvimento desta pesquisa, foram utilizados 40 ratos (*Rattus norvegicus albinus*), linhagem Wistar, machos, com idade aproximada de 3 meses e peso de 300 ± 50 g. Estes animais são provenientes e permaneceram alojados na Instalação de Ciência Animal do Centro Universitário Serra dos Órgãos-UNIFESO, no Campus Quinta do Paraíso, em Teresópolis/RJ, em caixas de polipropileno (43 cm x 23 cm x 16 cm), com tampa de arame cromado, zincado ou aço inox, com laterais retangulares e forradas de maravalha autoclavada, enriquecidas com rolos de papelão e brinquedos suspensos. Ainda, mantidos sob ciclo circadiano (12 horas claro, 12 horas escuro), temperatura ambiente de 22 ± 2 °C, umidade relativa do ar entre 45% e 60% e exaustão de ar de 10 – 15 trocar de ar/hora, além de ração comercial para roedores e água potável ad libitum. Os grupos deste experimento foram, primeiramente, divididos conforme o processamento dos implantes, em dois grandes grupos de 20 animais, o primeiro grupo recebeu implantes de pele de Truta com processamento em solução degermante de Clorexidina 2% (Riohex® 2% 1L, fabricante: Rioquímica) (Grupo C), e o segundo, recebeu os implantes processados em Glutaraldeído 0,5% (Glutaron® 2% 1L, fabricante: Rioquímica) (Grupo G). Assim, os 40 animais deste estudo foram divididos em Grupo C e Grupo G, contendo 20 animais em cada grupo. Posteriormente cada grupo foi redividido em 4 subgrupos de 5 animais, designados conforme o período pós-operatório de eutanásia, em 7, 15, 30 e 90 dias. O preparo dos materiais e das soluções para confecção dos implantes de pele de Truta foi a primeira etapa para realização do experimento. É válido ressaltar que todos os procedimentos foram realizados preconizando reduzir ao máximo a contaminação, através da autoclavagem dos recipientes e materiais, além da utilização de paramentação e luvas estéreis desde a limpeza dos peixes, até o manuseio final dos

implantes. A solução de Clorexidina degermante foi adquirida comercialmente já na concentração de 2% (Riohex® 2% 1L, fabricante: Rioquímica), sendo apenas transferida para recipiente de vidro autoclavado no momento da confecção dos implantes de pele de Truta. Já a solução de Glutaraldeído foi adquirida comercialmente na concentração de 2% (Glutaron® 2% 1L, fabricante: Rioquímica), sendo necessário diluição até concentração desejada. A diluição do glutaraldeído iniciou-se com a tamponagem da água destilada com solução fosfato-salina (Solução Tampão PBS 1X 500mL; fabricante: Nova Biotecnologia) adquirida já na concentração ideal de 1x, com pH final 7.4. Por fim, a solução tamponada de água destilada foi utilizada para diluição proporcional do glutaraldeído, através da proporção em volume da solução, e a proporção em volume do Glutaraldeído 2%, até alcançar a concentração de 0,5% na solução de Glutaraldeído, a qual também foi alocada em recipiente de vidro estéril no momento do preparo dos implantes. As peles de Truta Arco-íris foram obtidas em parceria ao Escritório Regional Serrano da FIPERJ, por meio de tratário comercial, acordando as normas legais higiênico-sanitárias, localizado no município de Nova Friburgo-RJ. Foram obtidos 6 peixes deste criatório, pesando aproximadamente 350 ± 50 gramas, os quais foram alocados em gelo imediatamente após a despesca, sendo dessensibilizados, e permanecendo sob imersão no gelo, com temperatura aproximada de $0^{\circ}\text{C} (\pm 2)$, durante o percurso até o laboratório de Controle de Produtos de Origem Animal (CPOA), do Centro Universitário Serra dos Órgãos – UNIFESO, no Campus Quinta do Paraíso, em Teresópolis-RJ, onde foi realizado o processamento dos peixes e preparo dos implantes. Em seguida, foi realizada retirada das escamas, evisceração e limpeza dos peixes em água corrente, seguindo de incisão crânio caudal, paralela à coluna vertebral, a partir de onde separou-se da espinha e dos filés do peixe, ainda com a pele, a qual foi separada da carne das trutas através de instrumento cortante (faca) por fricção. Dos seis peixes totalizou-se 12 fragmentos de pele (duas porções por peixe, uma ao lado direito e outra ao lado esquerdo do animal), com as dimensões aproximadas de 16 cm de comprimento e 7 cm de largura, variando conforme a correspondente porção do corpo. Após a retirada dos fragmentos de pele das trutas, ainda, realizou-se a limpeza minuciosa, com instrumento cortante, retirando todos os fragmentos de carne que ainda juntos da pele, assim como resquícios de tecido adiposo, ósseo e escamas. Com as peles dentro das diretrizes de limpeza, as mesmas foram divididas em dois grupos de seis fragmentos, concretizando os dois grupos diretrizes de antissepsia. O primeiro grupo (Grupo C) foi processado com a desinfecção dos implantes de pele de truta através da imersão destes em solução de Clorexidina 2% degermante, por 60 minutos, seguidas de lavagem abundante com NaCl 0,9% estéril. O segundo grupo de implantes (Grupo G) teve seu processo de desinfecção realizado através da imersão das peles de truta em Glutaraldeído 0,5%, com os fragmentos mantidos imersos nas soluções durante 18 dias, em recipientes de vidro vedados e autoclavados, os quais permaneceram ao abrigo da luz, em local com circulação de ar, em temperatura ambiente. Ao fim dos 18 dias, os fragmentos foram enxaguados com NaCl 0,9% estéril, antecedendo a continuidade do processamento. Após esta etapa de desinfecção química, antecedendo a conservação, as peles de ambos os grupos foram imersas em Álcool 92,8%, durante 10 minutos. Em seguida a rápida imersão, as peles passaram por secagem e leve desbridamento com gaze, de sua porção epidérmica, objetivando retirada de resquícios bióticos do ambiente em que a truta se desenvolveu. Na próxima etapa, foram encaminhadas para recipiente de vidro vedável e autoclavado contendo solução comercial de Glicerina 100% (Glicerina 1L; fabricante: Rioquímica), em quantidade suficiente para cobrir os implantes. Estas peles permaneceram sob conservação em glicerina por, no mínimo, 30 dias. No momento de sua utilização, foi realizada reidratação destes implantes submersos em solução NaCl 0,9% por período mínimo de 20 minutos. A técnica anestésica empregada neste experimento, preconizou o manejo consciente dos animais, sendo realizada evitando ao máximo o estresse, e respeitando os ideais de bem-estar dos animais

de experimentação. A anestesia inalatória aconteceu através de uma estação anestésica para ratos e camundongos, da Brasmed®, com vaporizador calibrado para Isoflurano, empregado em circuito aberto, através de câmara anestésica ou na máscara facial ideal para a espécie. O procedimento foi iniciado com a contenção química dos animais em circuito aberto, através de câmara anestésica, com entrada para mangueira diretamente da estação de anestesia, contendo a mistura de gases de Isoflurano e Oxigênio 100%. Após os animais sedados, foi realizada a indução anestésica através da administração da associação de Cetamina (Cetamin® 10%; Syntec) (dose: 75mg/Kg) e Xilazina (Xilazin® 2%; Syntec) (10mg/Kg) via intraperitoneal. A partir, com a mensuração da frequência cardíaca e saturação de oxigênio, conjunto aos reflexos corpóreos, o plano anestésico dos animais foi estabilizado através de máscara facial, com a mistura de gases (Isoflurano e Oxigênio), com CAM de 1-3. Durante o trans anestésico os animais e o ambiente foram submetidos a controle térmico, a fim de reduzir a hipotermia ocasionada pelo procedimento anestésico e cirúrgico, com compressas aquecidas nos trans e pós-operatório. A analgesia dos animais foi realizada com a administração de Cloridrato de Tramadol (dose: 12,5 mg/Kg) (Tramadon® 50mg/mL; Cristalía), via subcutânea, imediatamente após o fim do procedimento cirúrgico, e durante os 5 dias seguintes de pós-operatório, por mesma via. Em cada dia de cirurgia, foram separados 10 ratos, sendo 5 animais que receberam pele de Truta preparada com a clorexidina degermante 2%, e os outros 5 que receberam pele preparada com glutaraldeído. Então, o manejo que antecede as cirurgias foi feito com o preparo de 10 kits instrumentais, panos de campo, respectivamente um para cada roedor e recipiente de metal para a hidratação das peles. Os animais foram submetidos a tricotomia abdominal total após a anestesia, a fim de diminuir as contaminações durante o procedimento cirúrgico. A técnica cirúrgica foi feita compreendendo uma laparotomia mediana xifo-púbica. Começando por incisão de pele, colocação de dois reparos em pele, ao lado direito da incisão, com fio de nylon 4.0, dissecação de subcutâneo e criação de uma falha, com base na linha alba, em toda porção direita da parede muscular abdominal, incluindo aponeurose e fâscias musculares, músculo e peritônio. Estima-se que esta falha compreendeu cerca de 1,5 centímetros em eixo transversal e 3,0 centímetros em eixo longitudinal, da porção direita da parede muscular abdominal. A técnica de implantação foi com o implante de pele de Truta com a epiderme em direção as vísceras, fixada por sutura contínua simples, interrompida em cada borda da ferida separadamente, com fio de nylon 4.0. A síntese da ferida cutânea ocorreu em padrão interrompido, “Wolf” ou “u horizontal”, com fio de nylon 4.0. O pós-operatório imediato seguiu com a administração, via subcutânea, do opióide Cloridrato de Tramadol (12,5 mg/Kg). Com posterior realocação dos ratos em suas caixas de polipropileno com maravalha autoclavada, posicionadas sob colchão termicamente aquecido, onde os animais foram cobertos para manutenção da temperatura e observados individualmente até completamente despertos da anestesia. Após os cinco dias seguintes ao procedimento cirúrgico, foi realizada a mensuração da dor nos animais através do manual de códigos e expressões faciais de dor em ratos de laboratório, mediante a escala Grimace para ratos, onde o resgate analgésico foi realizado com mesmo opioide, por mesma via a cada 24 horas. Os animais também foram submetidos a administração do antimicrobiano Enrofloxacin (Zelotril® 10%; Agener) (dose: 100mg/1 Litro de água) na água de beber, durante os 8 dias seguintes ao procedimento cirúrgico.

RESULTADOS:

Foi feita a análise ponderal do dia 0 (D0) até o dia 3 (D3) todos os animais dos subgrupos, tanto de glutaraldeído quanto de clorexidina, demonstraram perda de peso. A partir do dia 7 (D7), observou-se que, 70% apresentaram ganho de peso, 10% mantiveram o peso e 20% continuaram perdendo o peso. Ao 15º dia os animais demonstraram sucessivo ganho de peso e aos subseqüentes períodos de análise, os

indivíduos exibiram recuperação completa e ganho ponderal. Ao 30º dia todos os animais apresentavam pesos superiores ao mensurado ao dia do procedimento cirúrgico, assim como, ganho de peso sucessivo ao 60º e 90º dia de pós-cirúrgico. Conforme visto no grupo de roedores que receberam implantes confeccionados com glutaraldeído, sua análise ponderal média obteve o ápice de perda de peso ao 3º dia, seguido por um início de recuperação evidenciado ao 7º dia, com progresso constante de ganho de peso aos períodos subsequentes, com isso, o subgrupo dos animais eutanasiados em 7 dias de pós-operatório não apresentaram recuperação ponderal do dia do procedimento até a eutanásia. Ao 15º dia observou-se que, 53,4% dos animais apresentaram peso ainda inferior ao registrado em D0, enquanto 40% dos animais apresentavam peso superior, e 6% mantiveram peso idêntico ao do dia do procedimento cirúrgico. Aos intervalos de análise seguintes, o ganho de peso corporal permaneceu constante, com todos os animais superando o peso inicial, tanto em média no grupo quanto individualmente. A análise estatística do peso dos animais não demonstrou relevância estatística ($p=0.16$) (Figura 1). A análise ponderal média do grupo de clorexidina, também demonstrou que todos os subgrupos, ao 3º dia, obtiveram o ápice da perda ponderal, a partir do 7º dia foi observado início da recuperação do peso dos animais com 80% destes apresentando ganho de peso, 5% mantiveram o peso corporal e 15% ainda apresentaram perda de peso. Ao 15º dia 100% dos animais apresentaram ganho de peso. No 30º dia, 80% dos animais apresentavam ganho de peso, enquanto 20% apresentaram perda de peso, em referência a análise realizada ao 15º dia. Ao 60º dia 100% dos animais apresentaram sucessivo ganho de peso, assim como também foi observado a análise final, ao 90º dia de pós-operatório. A análise estatística do peso dos animais do grupo com as peles de Truta com processamento em clorexidina também não demonstrou relevância estatística ($p=0.60$) (Figura 2). Foi feita análise clínica dos roedores. No grupo glutaraldeído, observou-se alteração clínica em apenas 2 dos 20 animais, ou seja, apenas 10% dentre todos os subgrupos, independente do período de pós-operatório, obtiveram alteração clínica. Em sete dias de pós-operatório de todos os grupos, não foram observadas alterações clínicas, com isso, o grupo TrG7 não manifestou nenhum tipo de complicação. O grupo TrG15d demonstrou 1 animal (20%) com deiscência de sutura depois do 7º dia de pós-operatório, a qual seguiu a cicatrização por segunda intenção, estando no dia da eutanásia sem evolução infecciosa ou inflamatória (Figura3). O grupo TrG30d não apresentou alteração pós-operatória durante seu período de análise de 30 dias. O grupo TrG90d não demonstrou alteração clínica imediata, porém, aos 15 dias de pós-operatório, um dos animais apresentou reação ao fio de sutura, obteve também sinais de infecção, com a formação de um abscesso, que regrediu espontaneamente e completamente após três dias e ocorreu a cicatrização por segunda intenção, sem sinais de piora. O grupo Clorexidina, a maioria dos animais apresentaram alterações pós-operatórias, como edema, seroma e abaulamento abdominal. Porém não foram observadas as alterações como deiscência de sutura, abscessos ou infecções. Todos os animais desse grupo obtiveram alteração clínica em algum período pós-operatório. O subgrupo TrC7d demonstrou alterações como edema e abaulamento abdominal, todas em grau leve a moderado. No primeiro dia de pós operatório, foi observado edema no roedor número 1 que se estendeu até o dia 2, nessa mesma data, o roedor número 3 também foi ocasionado com edema. No dia 3 até o dia 7 observou-se abaulamento abdominal moderado em roedor número 1, 2 e 3, leve em roedor número 4 e 5. Concluindo então, a presença de edema em 40% dos animais e abaulamento abdominal em 100% dos animais. O subgrupo TrC15d também demonstrou alterações como edema e abaulamento abdominal. No 1º dia de pós operatório, o roedor número 3 apresentou edema grave, onde também foi observado no roedor número 2 no 2º dia. No 3º dia, foi visto que apenas o roedor número 3 apresentou abaulamento abdominal. No 7º dia, todos os animais apresentavam abdômen abaulado, sendo roedores números 1 e 4 de grau leve e 2, 3 e 5 em grau moderado, permanecendo dessa forma até o dia da eutanásia.

Foi observado edema em 40% dos animais e abaulamento abdominal em 100% dos animais. O subgrupo TrC30d apresentou quadros de seroma e abaulamento abdominal. Até o 7º dia, não foram observadas alterações nos animais deste grupo, entretanto, a análise do sétimo dia revelou formação de seroma em 3 animais, estando roedor número 1 grave, número 2 muito grave e número 3 moderado. No 15º dia foram observados abaulamento abdominal de grau leve em 100% dos animais. O subgrupo TrC90d demonstrou alterações como edema, seroma e abaulamento abdominal. Ao 2º dia de pós-operatório, foi observado que o roedor de número 1 possuía edema e o roedor de número 2 possuía abaulamento abdominal, o qual seguiu aos demais períodos da análise. Ao 7º dia foi vista a formação de seroma no roedor número 2, o qual foi drenado através da sutura cutânea, ao 30º dia foi observado abaulamento abdominal moderado em roedor número 1 e leve em roedores números 2, 3, 4 e 5. Sendo assim, no grupo de animais que recebeu pele de truta com processamento em clorexidina, demonstrou maior percentual de complicações em ocorrências de alterações clínicas em pós-operatório como edemas, seromas e abaulamento abdominal. Totalizando 20 animais deste grupo, o edema apareceu em 20% destes e o seroma também na mesma porcentagem, 20%. O abaulamento abdominal foi observado a partir do terceiro dia, em 35% dos animais. Posteriormente, ao sétimo dia, 100% destes apresentavam abaulamento abdominal em diferentes graus, os quais permaneceram até o designado momento de eutanásia, sem evolução positiva ou negativa, em todos os animais, independente do grupo. A análise macroscópica também foi feita, Na observação das cavidades abdominais durante a necrópsia, revelaram formação de aderências entre estruturas intracavitárias e o fio de sutura ou implante em todos os animais, independente dos grupos, clorexidina e glutaraldeído, ou período de pós-operatório. De forma geral, dos 40 animais contabilizados, foram observadas 73 formações de aderências, sendo 28% em omento, 40% em ligamento testicular direito, 25% em ligamento testicular esquerdo, 1,4% em mesentério, 5,6% em intestino, não foram observadas aderências em outras estruturas. Também não foram observados presença de fístula entérica em nenhum dos animais com presença de aderências envolvendo intestino, mesmo após aderências manipuladas e desfeitas, independente do grupo ou período de análise. O grupo de animais com implantes confeccionados em glutaraldeído, apresentou formações de aderência em omento, ligamento testicular direito, ligamento testicular esquerdo, mesentério e intestino. Obtiveram classificações em grau 1 ou leve, ou grau 3 ou grave, visto conforme grau de adesão e estruturas aderidas. Neste grupo, durante a avaliação macroscópica, foi possível observar a presença e integridade do implante, independente do período pós-operatório em que a análise ocorreu, dias 7, 15, 30 e 90 dias de pós cirúrgico. A análise macroscópica do grupo glutaraldeído como um todo, constatou o total de 31 formações de aderências (Figura 4), sendo 36% destas em omento, 39% em ligamento testicular direito, 16% em ligamento testicular esquerdo, 6% em intestino e 3% em mesentério. Sendo então, 85% destas em grau 1 ou leve e 15% em grau 3 ou grave, contudo, nenhuma das aderências apresentaram complicações, como fístulas ou rupturas. Ainda, foi observado até 3 formações de aderências por animal simultaneamente, do total de 20 animais, 55% destes apresentaram apenas uma formação de aderência, 35% apresentaram 2 formações de aderências e 10% apresentaram três formações de aderências. Os animais do grupo eutanasiados aos 7 dias de pós-operatório (TrG7d) apresentaram total de 9 formações de aderências, das quais 44% destas em omento, 34% em Ligamento testicular direito, 11% em mesentério e 11% em intestino. Sendo então 78% destas classificadas em G1 ou leve e 22% classificadas em grau G3 ou grave. Ainda, os implantes permaneceram fixos ao local de implantação sendo deferido pela cor do tecido muscular. O subgrupo de animais eutanasiados aos 15 dias de pós-operatório (TrG15d) apresentou total de 9 formações de aderências, sendo 22% em omento, 45% em Ligamento testicular direito e 33% em Ligamento testicular esquerdo. As formações de aderências neste grupo foram todas classificadas em Grau 1, ou leve. Contudo, os implantes

ainda se mostravam visíveis e fixos, sendo diferenciados pela sua cor em comparação com o tecido muscular. O subgrupo de animais eutanasiados aos 30 dias de pós-operatório (TrG30d) apresentaram total de 5 formações de aderências, sendo neste grupo todos os animais com apenas 1 formação de aderência, variando conforme a estrutura, todas classificadas em Grau 1 ou leve. Assim, 40% destas encontravam-se envolvendo omento, 40% ligamento testicular direito, e 20% delas em ligamento testicular esquerdo. Ainda, observou-se que os implantes de pele de Truta arco-íris estavam macroscopicamente íntegros, com diferenciação de pigmentação notável e sutura fixa em seus bordos, mesmo após as aderências desfeitas. O último subgrupo do Grupo Glutaraldeído, os animais eutanasiados aos 90 dias de pós-operatório (TrG90d), apresentaram um total de 8 formações de aderências, sendo 38% destas envolvendo omento, 50% envolvendo ligamento testicular direito, e 12% envolvendo intestino. Sendo assim, 4 animais apresentaram aderências classificadas em Grau 1 ou leve, roedores números 1, 3, 4 e 5, enquanto o roedor número 2 apresentou aderência em Grau 3 ou grave. Os implantes apresentavam-se macroscopicamente visíveis, diferindo em coloração do tecido muscular, apesar de aparentemente encapsulados, as suturas de fixação eram de possível observação e encontravam-se fixas (Figura 5). Os grupos de animais que receberam implantes de pele de Truta com processamento em clorexidina, Grupo C, demonstrou presença de formações de aderências em todos os animais. As estruturas envolvidas englobaram omento, ligamento testicular direito, ligamento testicular esquerdo e intestino. Estas aderências demonstraram Grau 1 ou leve e Grau 3 ou grave, com tudo, mesmo após desfeitas não apresentaram dano a estrutura intracavitária ou a região aderida. Em todo o grupo, durante análise clínica foi observado abaulamento abdominal, o qual descobriu-se posteriormente ser secundário a absorção precoce ou ruptura do implante, sendo assim, foi constatada recidiva herniária em alguns animais e foi possível observar a integridade total e fixação do implante durante a avaliação macroscópica. Em alguns casos, foi possível observar parte do implante, sendo ele encapsulado ou não, e em outros animais apenas o fio de sutura em musculatura. Estas alterações foram observadas em todos subgrupos de períodos pós-operatórios de análise. No total, foram analisadas 42 formações de aderências (Figura 6), onde 23,8% destas envolviam omento, 40,4% ligamento testicular direito, 30,9% ligamento testicular esquerdo, e 4,7% envolviam o intestino. Ainda, do total de 20 animais, 25% apresentaram apenas uma formação de aderência, 35% apresentaram duas formações de aderências, e 40% dos animais apresentaram três formações de aderências. O subgrupo dos animais eutanasiados no período de 7 dias de pós-operatório (TrC7d) apresentou aderências envolvendo omento, ligamento testicular direito e ligamento testicular esquerdo. A avaliação dos implantes demonstrou recidiva herniária em todos os animais, onde a ausência total do implante ocorreu em 40% dos animais e a presença parcial da malha foi observada em 60% dos animais. Foi analisado o total de 7 formações de aderências, sendo todas em grau 1 ou leve, ainda, observou-se que 14% das aderências envolviam omento, 58% ligamento testicular direito e 28% ligamento testicular esquerdo. Todos os animais deste subgrupo apresentaram grau 1 ou leve. Durante a análise, foi notado que houve ausência completa dos implantes em 40% dos animais, estando estes apenas com o fio de sutura fixo em musculatura e sendo possível em observação macroscópica. Os 60% restante possuíam o implante em parte, porém, fistuloso ou rompido. O grupo de animais eutanasiados aos 15 dias de pós-operatório, TrC15d, apresentaram no total 10 formações de aderências, sendo 20% em omento, 40% em ligamento testicular esquerdo, 30% em ligamento testicular direito e 10% em intestino. Apenas 20% apresentaram aderências classificadas em grau 3 ou grave, os 80% restante apresentaram aderências de grau 1 ou leve. A ausência completa do implante foi observada em apenas um animal, roedor número 1, onde no local correspondente havia presença de tecido aparentemente fibrinoso, os demais roedores número 2, 4 e 5, foi possível ainda observação dos implantes de pele de Truta, que apresentavam-se parcialmente rompido,

ocasionando a recidiva herniária, por fim, o roedor número 3 demonstrou a presença do implante encapsulado e junto a um líquido com aparência de seroma, o qual foi drenado internamente (Figura 7). O grupo de animais eutanasiados aos 30 dias de pós-operatório, TrC30d, apresentaram um total de 12 formações de aderências, sendo 25% em omento, 33% em ligamento testicular direito, 33% em ligamento testicular esquerdo e 9% em intestino. Ainda, 80% dos animais apresentaram aderências em grau 1 ou leve, e 20% deles apresentou em grau 3 ou grave. A ausência completa dos implantes não foram observadas, entretanto, em dois animais, roedores números 1 e 3, o implante encontrava-se encapsulado em tecido de aparência fibrinosa, tendo pouca visibilidade, somente em alguns pontos, enquanto em outros não era possível observar por conta do encapsulamento ou aderências sobrepostas. Foi estimado que os implantes desses animais encontravam-se em processo de absorção. Aos demais 60% dos animais, foi possível a observação parcial da malha, sendo dos roedores números 2 e 4 parcialmente rompidos e do roedor número 5 parcialmente absorvido, sendo em grande porção ausente. Por fim, o último subgrupo dos animais que receberam o implante confeccionado em clorexidina, TrC90d, apresentaram em total 13 formações de aderências, sendo 31% em omento, 28% em ligamento testicular direito e 31% em ligamento testicular esquerdo. Com tudo, todos os roedores apresentaram aderências de grau 1 ou leve. A ausência completa dos implantes foi observada em 80% dos animais, roedores número 1, 3, 4 e 5. Durante a avaliação macroscópica foi observado a presença de cápsula de aparência fibrinosa em roedor número 2 e 3, com ausência de recidiva herniária.

DISCUSSÃO:

A perda de peso inicial, até o terceiro dia de pós operatório, pode ser justificada por prováveis alterações metabólicas causadas pelo procedimento anestésico-cirúrgico, como observam Sartori e Mello (9), onde os pequenos roedores submetidos a anestésias gerais tendem a apresentar queda de peso após recuperação anestésica. Ainda vale ressaltar que, o trauma cirúrgico também pode colaborar para a diminuição do peso dos animais em pós-operatório, onde também foi observado em demais estudos experimentais similares que obtiveram o mesmo trauma cirúrgico, como em Jorge (7), Jorge et al. (10) e Costa (11) que relatam a perda ponderal dos roedores usados para o experimento em até 7 dias de pós operatório. No grupo de animais que receberam pele tratada com glutaraldeído, não foram observados a presença de edemas e seromas, alterações descritas em estudos com técnica cirúrgica e proposta de biomaterial orgânico similar, como relatado por Burger (12) e Jorge (7), ou até mesmo com material sintético como cita Diogo-Filho et al. (13). Nesse experimento, 5% dos roedores que receberam peles confeccionadas com glutaraldeído apresentaram deiscência de sutura, discordando de Jorge (7) onde a autora constatou que 40% dos animais que receberam pele de rã touro e 10% dos que receberam polietileno de baixa densidade laminar bolhoso apresentaram deiscência de sutura. Essa menor taxa de deiscência de sutura pode ser atribuída ao meio de confecção do implante e/ou ao tipo de sutura cutânea empregada. A síntese cutânea dos roedores foi feita com a técnica de “Wolf” ou “u-horizontal”, concordando com Burger (12), que relata o uso deste tipo de rafia em roedores é de melhor resposta, pois assim, mesmo roendo a ponta do fio, continua ancorada em sua pele, evitando a deiscência de sutura. A deiscência de sutura ocorreu somente em ratos que receberam o implante confeccionado com glutaraldeído, concordando com Vivas et al. (14) que afirmam que o glutaraldeído pode levar a alta toxicidade no local do implante, podendo então, ser uma possível explicação para o ocorrido. Os animais que tiveram implantes confeccionados com clorexidina, apresentaram aparecimento de edema e seroma, concordando com Lopes et al. (15) que destacam o seroma como uma das complicações mais comuns, independente da técnica ou malha da hernioplastia utilizada. De acordo com o autor, o aparecimento de seromas em pesquisas utilizando

roedores é atribuído ao fato de não ser realizada a sutura de subcutâneo, para a redução de espaço morto, entre a malha e a pele, principalmente por conta dos roedores não possuírem tecido adiposo no espaço subcutâneo. No presente estudo 20% dos animais do grupo clorexidina, apresentaram seromas autolimitantes, percentual superior ao encontrado por Bellows et al. (16), que apresentou uma taxa de 12% de aparecimento de seroma em um estudo utilizando malha biológica em hernioplastias em humanos. O edema apareceu em 20% dos roedores deste grupo, como também foi visto na pesquisa de Burger (12) e Jorge (7), que também apresentaram baixa incidência, podendo estar relacionado com o período ápice do trauma cirúrgico. A partir do sétimo dia de pós-operatório, todos os animais do grupo Clorexidina, apresentaram abaulamento abdominal, concordando Montegomery (6), onde o autor cita a presença de abaulamento abdominal no uso de malha biológica, e suspeitando-se de frouxidão do implante, podendo ser absorção precoce com recidiva herniária, a qual foi de possível confirmação através da avaliação visual durante análise macroscópica. De acordo com Montegomery (6) a presença de abaulação abdominal é de extrema importância, podendo ser indicativo de absorção precoce da malha biológica, esse acontecimento pode levar a uma falha no reparo herniário, ou seja, trazendo uma recidiva herniária. Neste estudo todos os animais em todos os períodos pós-operatórios estudados demonstraram o aparecimento de aderências à malha biológica, destas aderências grande parte foi constituída de omento, que é comumente visto em algumas pesquisas como, Vidor et al. (14), Leal et al. (17) e Jorge (7), que utilizaram próteses compostas por peritônio de paca, pericárdio bovino e pele de rã touro respectivamente, onde demonstraram aderências de omento em suas malhas com 100% de incidência, apresentando incidências maiores quando comparado a essa pesquisa. Além disso, Burger (12) enfatiza que o omento não causa prejuízos ao paciente quando aderido, sendo considerado importante, pois sua presença pode ser usada para combater infecções por absorver e destruir materiais estranhos. O biotério onde esse experimento foi realizado possuía climatização controlada, os animais eram alocados no ambiente com temperatura entre 20°C e 22°C, esta temperatura baixa pode ter favorecido a ocorrência de aderências de ligamento testiculares ao fio de sutura ou implante, concordando com Jorge (7) que relata a formação de aderências entre o ligamento testicular e o implante é causada pelo mecanismo de termorregulação dos roedores, onde os testículos se movem para a porção intra-abdominal, mantendo assim, contato direto com a porção caudal do implante. Estima-se que roedores que tiveram ambos os ligamentos, esquerdo e direito, aderidos é devido ao implante acabar se deslocando conforme a compensação da parede abdominal aos movimentos dos animais, deixando assim, um ligamento testicular mais centralizado que o outro. Neste estudo, foi apresentado 11% de aderência de mesentério (Grupo G) e 4,7% de intestino (Grupo C), que de acordo com a pesquisa de Russi (18) é relatado que a aderência de mesentério e intestino em malha sintética, tem a justificativa pela presença de células mesoteliais, que possuem semelhança com as células endoteliais vasculares, originados do mesoderma, possuindo fonte de mediadores inflamatórios, fatores quimiotáticos e apresentando células de aderência para neutrófilos que interagem com os receptores leucocitários, tendo assim, aderência e migração de neutrófilos para o local de agressão. Os resultados encontrados nesta pesquisa, utilizando pele de Truta em dois métodos diferentes de conservação, demonstraram diferenças importantes com relação a baixo tempo de absorção (Grupo C) e acentuados processos inflamatórios (Grupo G) quando comparados aos resultados obtidos por Jorge (7), Sousa Filho (19) e Costa (11), que utilizaram próteses biológicas com pele de anfíbios e peixes, onde foi visto maior tempo de absorção, sem recidiva herniária, menor processo inflamatório e menores números de aderências.

Figura 1- Gráfico da variação do peso médio dos roedores pertencentes ao grupo glutaraldeído

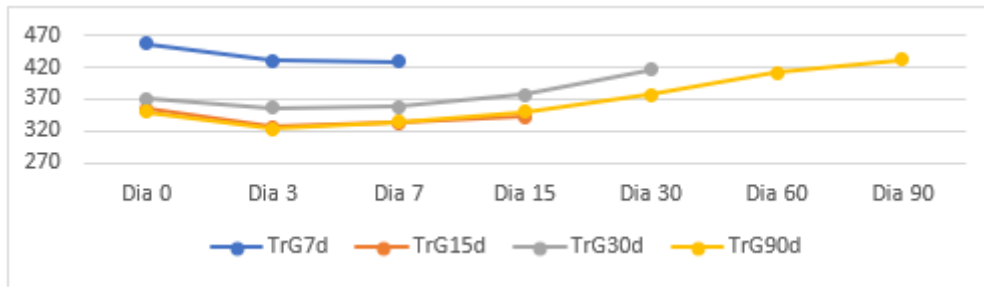


Figura 2- Gráfico da variação do peso médio dos roedores pertencentes ao grupo clorexidina

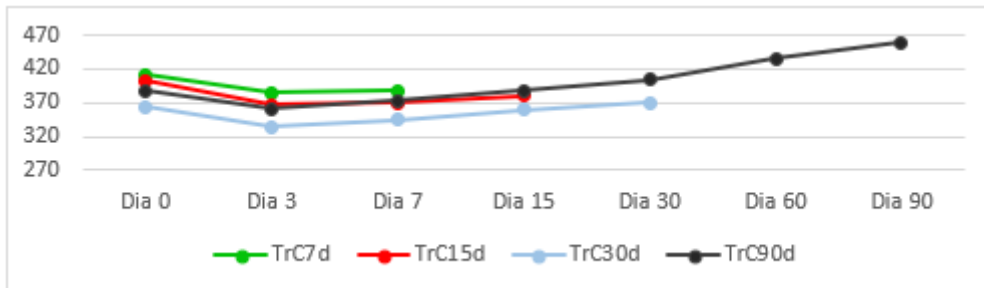


Figura 3- A) Grupo TrG15d - Fotomicrografia da deiscência de sutura em 7 dias; B) Sua evolução em 15 dias

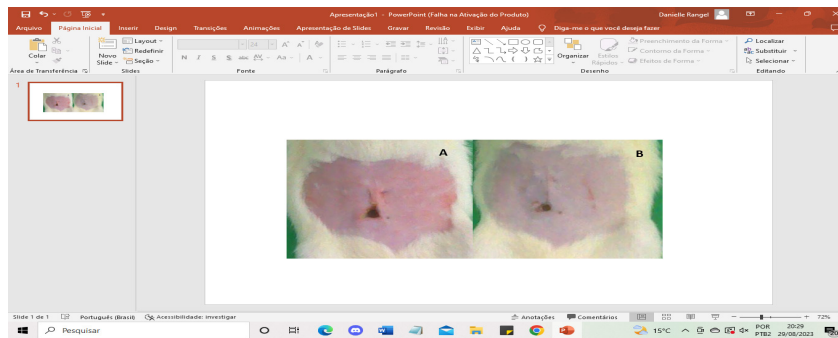


Figura 4- Roeores do grupo TrG90d. A) Aderência de intestino e lig. testicular esquerdo em roedor número 2, grau 3. B) Aderência de lig. testicular direito em roedor número 4

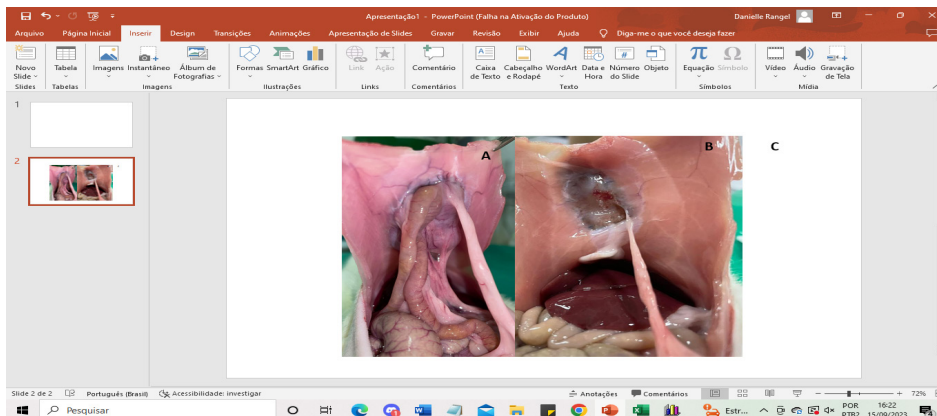
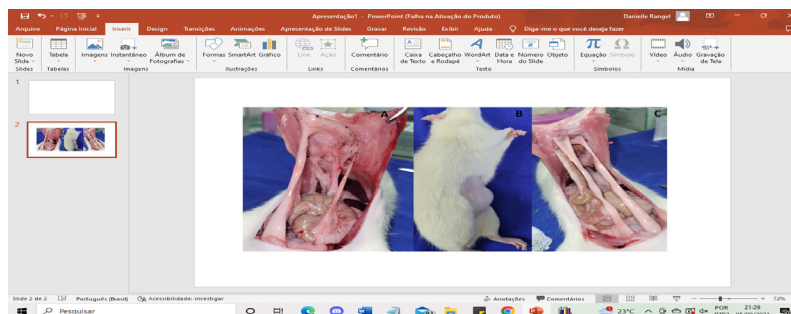


Figura 5- A) Roedor número um com o implante envolto por tecido fibrinoso; B) Recidiva herniária em roedor número 4; C) Aderência de intestino, lig. testicular esquerdo e direito em sutura com implante rompido, roedor número 5, grau 3



CONSIDERAÇÕES FINAIS:

Conforme as análises empregadas neste experimento, os implantes processados em clorexidina são inviáveis ao uso cirúrgico devido a absorção precoce. Entretanto, os implantes confeccionados por glutaraldeído, apesar das reações observadas, apresentaram características promissoras ao uso cirúrgico.

ABSTRACT

The search for the improvement of new biomaterials for hernioplasties is important in medical research, since, despite the high incidence of hernia repairs, postoperative complications and hernia recurrences are still reported. Among the factors that contribute to the success of a biomaterial are its composition, structure and porosity, absorption time, the surgical site and the technique used. Rainbow Trout skin shows promising studies on the presence of collagen and peptides, this fish is produced and sold worldwide. This research aims to test the use of Rainbow Trout skin as a biomaterial for abdominal hernioplasty procedures in rats. The experiment used 40 Wistar rats, which received the fish implants under two disinfection methods and preserved in 100% glycerin. These animals were divided into two groups, determined according to the disinfection agent (chlorhexidine or glutaraldehyde), and subdivided according to the euthanasia period at 7, 15, 30 and 90 days postoperatively. Weight, clinical and macroscopic assessments were carried out. It is expected that this study will prove the feasibility and safety of using Rainbow Trout skin as surgical mesh for abdominal wall hernioplasties. Trout skin implants processed in chlorhexidine proved to be unfeasible for surgical use, due to their early absorption within seven days, leading to hernial recurrence. Meanwhile, trout skin implants processed in glutaraldehyde demonstrated promising results, with implant integrity up to 90 days postoperatively, despite presenting clinical changes and moderately considerable adhesion formation.

Keywords: Biomaterial. Glutaraldehyde. Chlorexidine.

AGRADECIMENTOS:

Ao Centro Universitário Serra dos Órgãos-UNIFESO, Projeto de Iniciação Científica e Pesquisa (PICPq), Fundação de Amparo à Pesquisa do Estado do Rio de Janeiro-FAPERJ e a Federação dos Pescadores do Estado do Rio de Janeiro - FIPERJ.

REFERÊNCIAS:

- Ricciardi BF, Chequim LH, Gama RR, Hasegawa L. Correção de hérnia abdominal com tela envolta por tecido fibroso – estudo em ratos Wistar. *Revista do Colégio Brasileiro de Cirurgiões*, 2012; 39(3):195-200.
- Everling EM, Bandeira DS, Gallotti FM, Bossardi P, Tonattofilho AJ, Grezzana-Filho TJM. Open vs laparoscopic hernia repair in the Brazilian Public Health System. *Arq. Gastroenterol.* 2020; 57 (4): 484-490.
- Utrabo CAL, Czezko NG, Busato CR, Montemór-Netto MR, Lipinski L, Malafaia O. Dentre as telas Pro-lene®, Ultrapro® Ebard soft® qual apresenta melhor desempenho no reparo da parede abdominal? *ABCD Arq Bras Cir Dig.* 2021; 34 (1): 1-6.
- Quitzan JG, Rahal SC, Rocha NR, Crocci AJ. Comparação entre pericárdio bovino preservado em glicerina e malha de poliéster no reparo de falhas da parede abdominal em ratos. *Acta Cirúrgica Brasileira*, São Paulo, 2003; 18 (4): 297- 301.
- Azevedo RA, Stopiglia AJ. Principais materiais biológicos e sintéticos utilizados em cirurgias para reconstrução de parede abdominal na Medicina Veterinária: revisão de literatura *Revista de Educação Continuada em Medicina Veterinária e Zootecnia do CRMV-SP / Journal of Continuing Education in Animal Science of CRMV-SP* 2018; 16 (2): 42-46.
- Montgomery A. The battle between biological and synthetic meshes in ventral hernia repair. *Hernia*, 2013; 17:3-11.
- Jorge SF. Avaliação Clínica, Termográfica e Morfológica da Utilização da Pele de RãTouro (*Lithobates catesbeianus*) e do Polietileno de Baixa Densidade Laminar Bolhoso (Plástico Bolha) na Hernioplastia da Parede Abdominal de *Rattus norvegicus*, variedade Wistar. [Tese de Doutorado]. Seropedica-Rio de Janeiro: Universidade Federal Rural do Rio de Janeiro, Instituto de Veterinária; 2016.
- Ramezanzade L, Hosseini SF, Nikkhah M. Biopolymer-coated nanoliposomes as carriers of rainbow trout skin-derived antioxidant peptides. *Food chemistry.* 2017; 234: 220-229.
- Sartori AS, Mello JRB. Anestesia em animais de laboratório: revisão bibliográfica. *Veterinária em Foco*, 2018; 15(2):19-28.
- Jorge SF, Sousa Filho JCD, Costa CS, Coelho RP, Souza MF, Gitirana LB, Figueiredo MA. Utilização da pele de tilápia do Nilo e rã-touro em hernioplastia de parede abdominal de *Rattus norvegicus* variedade wistar. *Revista da JOPIC*, 2021; 6 (10)
- Costa CS. Utilização Da Pele De Rã-Touro (*Lithobates Catesbeianus*) Na Hernioplastia Abdominal De *Rattus Norvegicus*, Variedade Wistar: estudo experimental. 2021. 72f. [Dissertação] Graduação em Medicina Veterinária – Centro Universitário Serra dos Órgãos, Teresópolis, 2021.
- Burger, CP. Telas de polipropileno e de submucosa de intestino de suíno na reparação de falhas na parede abdominal de ratos (*Rattus norvegicus Albinus*). [Tese de Doutorado]. Universidade Estadual Paulista, Faculdade de Ciências Agrárias e Veterinárias, Jaboticabal, 2014.
- Diogo-Filho A, Lazarini BCM, Vieira-Junior F, Silva GJ, Gomes HL. Avaliação das aderências pós-operatórias em ratos submetidos à peritoniotomia com tela de polipropileno associada à nitrofurazona. *Arquivo de Gastroenterologia*, 2004; 41(4): 245-249.

Vivas DG, Lopes JVR, Souza ASFS, Sirelli L, Escócio VA, Pacheco EBAV, Nogueira VA, Silva MFA. Avaliação morfológica e tensiométrica de pericárdio bovinos pré-tratados em glutaraldeído e conservados em glicerina. UFRPE- Medicina Veterinária, 2021; 15 (2): 130- 137.

Lopes S, Mayer A, Spiandorllo V, Matoski A, Bonato F, Treml R. Seroma gigante pós hernioplastia incisio-nal com tela não absorvível (polipropileno). Arq. Catarinenses de Medicina, 2014; 43 (3), 58-61.

Bellows CF, Smith A, Malsbury J, Helton WS. Repair of incisional hernias with biological prosthesis: a systematic review of current evidence. The American Journal of Surgery, 2013; 205(1).

Leal LM, Ferreira ARS, Reis ACG, Martins LL, Garcia Filho SP, Machado RF. O uso do peritônio de paca conservado em solução supersaturada de açúcar a 300% ou glicerina a 98% implantados na parede abdominal de ratos. Arq. Bras. Med. Vet. Zootec, 2014; 66 (5); 1383-1391,

Russi, RF. Estudo comparativo da celularidade da reação inflamatória aguda na serosa e mesentério intestinais às telas de poliamida e polipropileno em ratos wistar com peritonite fecal por técnica morfométrica. 2004. 60f. [Dissertação] Mestrado em Medicina – Universidade Federal de Santa Catarina, Florianópolis, 2004.

Sousa Filho JCD. Utilização Da Pele De Tilápia Do Nilo (*Oreochromis Niloticus*) Na Hernioplastia Da Pa-rede Abdominal De *Rattus Norvegicus*, Variedade Wistar. 2019. 73f. [Dissertação]- Graduação de Medicina Veterinária – Centro Universitário Serra dos Órgãos, Teresópolis, 2019.