

2018

ISBN: 978-85-93361-34-0

# Anais



## XXVII Jornada Científica do Curso de Graduação em Medicina Veterinária



# **JORNADA CIENTÍFICA DO CURSO DE MEDICINA VETERINÁRIA - UNIFESO**

Com objetivo de divulgar a produção acadêmica dos estudantes e seus orientadores durante o curso, apresentados com recursos audiovisuais na Jornada Científica do Curso de Medicina Veterinária ao final do curso, a partir dos Trabalhos de Conclusão de Curso, os Anais da Jornada Científica do Curso de Medicina Veterinária registram a publicação acadêmica, com periodicidade anual, representando uma contribuição importante para o futuro dos recém formados, constituindo-se, muitas vezes, na primeira publicação de sua carreira.

- Organização: Prof. André Vianna Martins - Coordenador do Curso de Medicina Veterinária e Profa. Denise de Mello Bobány - Responsável pela Disciplina de Trabalho de Conclusão de Curso.
- Comissão Científica: Alcides Pissinatti, André Vianna Martins, Cecília Riscado Pombo, Daniela Mello Vianna Ferrer, Denise de Mello Bobány, Ezio Tavares Iff, Fernando Luis Fernandes Mendes, Paula de Mattos Guttmann.
- Revisão dos textos: Prof. André Vianna Martins e Profa. Denise de Mello Bobány

## SUMÁRIO

ANÁLISE BACTERIOLÓGICA DE HAMBURGUER DE TILÁPIA DO NILO ( <i>Oreochromis niloticus</i> ) E TRUTA ARCO-ÍRIS ( <i>Oncorhynchus mykiss</i> ) .....	06
Jéssica Carius Rodrigues da Silva; Cecília Riscado Pombo; Flávia Aline Andrade Calixto; André Luiz Medeiros de Souza; Paula de Mattos Guttman; Marcus Vinícius Martins Taveira.	
ANÁLISES MICROBIOLÓGICAS DE CROQUETES DE TRUTA ( <i>Oncorhynchus mykiss</i> ) E TILÁPIA ( <i>Oreochromis niloticus</i> ) .....	14
Nayara Martins de Andrade; Cecília Riscado Pombo; Flávia Aline Andrade Calixto; André Luiz Medeiros de Souza; Marcus Vinícius Martins Taveira; Paula de Mattos Guttman.	
ANESTESIA MULTIMODAL EM CÃO ( <i>Canis Familiaris</i> ) – RELATO DE CASO .....	23
Isabella Carlos Magno; Juan Benito Campos Diz Atan; Flávio Guilherme Costa Lima; Fernando Luis Fernandes Mendes; Síría da Fonseca Jorge; Bethânia Ferreira Bastos.	
ATRESIA ANAL EM FELINO ( <i>Felis catus</i> ) - RELATO DE CASO .....	28
Ana Gabrielly Monteiro Knupp; Síría da Fonseca Jorge; Denise de Mello Bobány; Priscila Tucunduva; Fernando Luis Fernandes Mendes; Tatiana Didonet Lemos.	
AVALIAÇÃO DA EFICÁCIA DO TRATAMENTO DE MASTITE SUBCLÍNICA DE VACAS EM LACTAÇÃO COM AMOXICILINA ASSOCIADA COM CLAVULANATO DE POTÁSSIO POR VIA PARENTERAL .....	34
Nilo Fernandes Neto; Daniela Mello Vianna Ferrer; Thamara Dias Fernandes; Fernando Luís Fernandes Mendes; Beatriz Coronato Nunes; Cecília Riscado Pombo.	
AVALIAÇÃO DA HOMOGENEIDADE GENÉTICA EM TILÁPIA DO NILO ( <i>Oreochromis niloticus</i> ) LINHAGEM GIFT CRIADA EM SISTEMA SEMI-INTENSIVO EM TANQUE ESCAVADO NO MUNICÍPIO DE TERESÓPOLIS, RJ.....	41
Mariana Gomes Ribeiro Queiroz; Roberta Rollemberg Cabral Martins; Beatriz Rodrigues Sturm; Paula de Mattos Guttman; Renata Soares Tavares da Silva; Cecília Riscado Pombo.	
AVALIAÇÃO IN VITRO DA SENSIBILIDADE DO FUNGO <i>Sporothrix schenckii</i> AOS EXTRATOS DE <i>Arrabidaea chica</i> E <i>Momordica charantia</i> .....	48
Manoela de Barros Almeida; Jorge Aguiar Amaral; Marcus Vinícius Martins Taveira; Daniela Mello Vianna Ferrer; Beatriz Coronato Nunes; Bethânia Ferreira Bastos.	
AVALIAÇÃO MICROSCÓPICA EM VEGETAIS MINIMAMENTE PROCESSADOS COMERCIALIZADOS NO MUNICÍPIO DO RIO DE JANEIRO .....	55
Pedro Paulo Lino Soares; Julia Siqueira Simões; Daniela Mello Vianna Ferrer; Márcia Farias Rolim; Rejane Baptista Teles Carpenter; Selma Luiz Francisco; Roberta de Oliveira Resende Ribeiro.	
AVALIAÇÃO SENSORIAL DE CROQUETE DE TRUTA ( <i>Oncorhynchus mykiss</i> ) E CROQUETE DE TILÁPIA ( <i>Oreochromis niloticus</i> ) .....	61
Alexandre Eduardo Vieira; Cecília Riscado Pombo; Flávia Aline Andrade Calixto; André Luiz Medeiros de Souza; Marcus Vinícius Martins Taveira; Paula de Mattos Guttman.	
AVALIAÇÃO SENSORIAL DE HAMBÚRGUER DE TRUTA ( <i>Oncorhynchus mykiss</i> ) E HAMBÚRGUER DE TILÁPIA ( <i>Oreochromis niloticus</i> ) .....	69
Alice Marqui de Carvalho; Cecília Riscado Pombo; Flávia Aline de Andrade Calixto; André Luiz Medeiros de Souza; Paula de Mattos Guttman; Juliana de Lima Brandão Guimarães.	
BABESIOSE EQUINA: RELATO DE CASO .....	76
Yule Ferreira Nunes; Paula de Mattos Guttman; Daniela Mello Vianna Ferrer; Beatriz Coronato Nunes; Bethânia Ferreira Bastos; Marcos Vinícius Dias da Rosa.	
CORREÇÃO CIRÚRGICA DA SÍNDROME BRAQUICEFÁLICA EM BULLDOG INGLÊS – RELATO DE CASO .....	81
Jéssica Costa Ferreira; Síría da Fonseca Jorge; João Carlos de Oliveira Castro; Fernando Luis Fernandes Mendes; Tatiana Didonet Lemos; Juan Benito Campos Diz Atan.	
DEBRIDAMENTO EXTRA ARTICULAR EM CISTO SUBCONDAL DE CÔNDILO MEDIAL DE METACARPO EM POTRO ( <i>Equus caballus</i> ): RELATO DE CASO .....	88
Karina Barbosa Pereira; Paula de Mattos Guttman; André Vianna Martins; Daniela Mello Vianna Ferrer; Marcos Vinícius Dias da Rosa; Fernando Luis Fernandes Mendes.	

<p>DESCRIÇÃO ANATÔMICA DA MUSCULATURA DO QUADRIL E DA COXA E SUA INERVAÇÃO EM MICO LEÃO DA CARA DOURADA <i>Leontopithecus chrysomelas</i> (KUHL, 1820), Callitrichidae- Primates  .....  Gabriela Gomes Barbosa; Marco Aurélio Pereira-Sampaio; Carina Teixeira Ribeiro; Alcides Pissinatti; Fernando Luis Fernandes Mendes; Marcelo Vieira Caetano.</p>	<p><b>97</b></p>
<p>DESEMPENHO DE BOVINOS DE CORTE A PASTO RECEBENDO SUPLEMENTO PROTEICO  .....</p>	<p><b>105</b></p>
<p>Maiara Santos Périco; Renata Soares Tavares da Silva; João Eduardo Peixoto de Resende Cernigoi; Denise de Mello Bobany; Roberta Rollemberg Cabral Martins; Andre Vianna Martins.</p>	
<p>DIABETES MELLITUS EM UM FELINO (<i>Felis catus</i>) INDUZIDA PELO USO DE GLICOCORTICÓIDE – RELATO DE CASO  .....</p>	<p><b>111</b></p>
<p>Paloma e Silva Gonçalves; Priscila Tucunduva; Denise de Mello Bobány; Rafael Rempto Pereira.</p>	
<p>DIAGNÓSTICO CITOLÓGICO DE OTITE EXTERNA EM CÃES  .....</p>	<p><b>116</b></p>
<p>Mariana Graciano Furtado Teixeira; Tatiana Didonet Lemos; Denise de Mello Bobany; Maria Eduarda Monteiro Silva; Bethânia Ferreira Bastos; Maria Leonora Veras de Mello.</p>	
<p>ESTENOSE DE VÁLVULA PULMONAR EM CÃO (<i>Canis familiaris</i>) DA RAÇA DACHSHUND – RELATO DE CASO  .....</p>	<p><b>122</b></p>
<p>Thaís de Medeiros; Priscila Tucunduva; Denise de Mello Bobany; Marcelline Santos Luz.</p>	
<p>GESTÃO FINANCEIRA EM EMPREENDIMENTOS VETERINÁRIOS PET NA REGIÃO SERRANA DO RIO DE JANEIRO  .....</p>	<p><b>128</b></p>
<p>Priscila Fernandes; Roberta Rollemberg Cabral Martins; Beatriz Rodrigues Sturm; Fernando Luis Fernandes Mendes; Bruno Teixeira Ribeiro; Andre Vianna Martins.</p>	
<p>HABRONEMOSE CUTÂNEA EM CAVALO (<i>Equus caballus</i>) – RELATO DE CASO  .....</p>	<p><b>135</b></p>
<p>Thaís Rangel de Sá Maceira; Daniela Mello Vianna Ferrer; Jorge Aguiar Amaral; Nathália Rangel de Sá Maceira; Paula de Mattos Guttmann; Marcos Vinicius Dias da Rosa.</p>	
<p>IMPLANTAÇÃO DE PRÓTESE EM BICO DE TUCANO DE BICO PRETO <i>Ramphastos vitellinus</i> (Lichtenstein, 1823) Piciformes, Ramphastidae RELATO DE CASO  .....</p>	<p><b>142</b></p>
<p>Marcos Silveira; Luiz Paulo Luzes Fedullo; Daniela Mello Vianna Ferrer; Alcides Pissinatti; Alfredo Artur Pinheiro Junior; Fernando Luis Fernands Mendes.</p>	
<p>NEOSPOROSE EM CANINO (<i>Canis familiaris</i>) – RELATO DE CASO  .....</p>	<p><b>147</b></p>
<p>Rodrigo Barreto Garcia; Priscila Tucunduva; Fernando Luis Fernandes Mendes; Tatiana Didonet Lemos; Rafael Rempto Pereira.</p>	
<p>O MANEJO DOS CAVALOS NA EQUOTERAPIA  .....</p>	<p><b>152</b></p>
<p>Flávia Leal Chaves; Paula de Mattos Guttmann; Daniela Mello Vianna Ferrer; Renata Soares Tavares da Silva; Marcos Vinicius Dias da Rosa; Andre Vianna Martins.</p>	
<p>O USO DA CITOLOGIA NO DIAGNÓSTICO DE TUMORES PALPÁVEIS E DE TECIDOS MOLES EM CÃES E GATOS  .....</p>	<p><b>157</b></p>
<p>Gabrielle Bender Borges de Moura; Tatiana Didonet Lemos; Maria Eduarda Monteiro Silva; Renata Meira Lopes de Castro Mello; Priscila Tucunduva; Denise de Mello Bobány.</p>	
<p>PESQUISA DE CORANTES ARTIFICIAIS EM OVOS E PRODUTOS A BASE DE OVOS  .....</p>	<p><b>162</b></p>
<p>Luis Alberto Corrêa Cesário Junior; Julia Siqueira Simões; Daniela Mello Vianna Ferrer; Márcia Farias Rolim; Rejane Baptista Teles Carpenter; Selma Luiz Francisco; Roberta de Oliveira Resende Ribeiro.</p>	
<p>PRODUÇÃO DE OVELHAS LEITEIRAS NA REGIÃO SERRANA DO RIO DE JANEIRO  .....</p>	<p><b>167</b></p>
<p>Rodrigo Oliveira Silva; Renata Soares Tavares da Silva; Denise de Mello Bobány; Roberta Rollemberg Cabral Martins; Daniela Mello Vianna Ferrer; Valeria da Silva Alves.</p>	

QUANTIFICAÇÃO DE NITRITO E NITRATO EM PRODUTOS CÁRNEOS INDUSTRIALIZADOS COMERCIALIZADOS NO MUNICÍPIO DO RIO DE JANEIRO .....	173
Julliana de Oliveira Moraes; Julia Siqueira Simões.; Fernando Luis Fernandes Mendes; Roberta de Oliveira Resende Ribeiro; Márcia Farias Rolim; Rejane Baptista Teles Carpenter; Selma Luiz Francisco QUEIMADURA TÉRMICA EM CÃO ( <i>Canis familiaris</i> ): ACOMPANHAMENTO DA RESOLUÇÃO DA LESÃO – RELATO DE CASO .....	179
Caroline Almeida de Freitas; Maria Eduarda Monteiro Silva; Síría da Fonseca Jorge; Silvana Gomes de Araújo Campista; Denise de Mello Bobány; Fernando Luis Fernandes Mendes. RETALHO EM BOLSA PARA CORREÇÃO DE DEFEITO DISTAL EM MEMBRO ANTERIOR ESQUERDO DE CÃO ( <i>Canis Familiaris</i> ): RELATO DE CASO .....	187
Lia Cezimbra de Azevedo; Síría da Fonseca Jorge; Livia Câmera Moura; Fernando Luis Fernandes Mendes; Maria Eduarda Monteiro Silva; Juan Benito Campos Diz Atan. SISTEMA SUSTENTÁVEL DE AQUAPONIA COM OLERÍCOLAS EM POLICULTIVO DE TILÁPIA DO NILO ( <i>Oreochromis niloticus</i> ) COM CAMARÃO DA MALÁSIA ( <i>Macrobrachium rosenbergii</i> ) EM TERESÓPOLIS, RJ .....	193
Janaina Oliveira de Mello; Roberta Rollemberg Cabral Martins; Beatriz Rodrigues Sturm; Paula de Mattos Guttman; Cecilia Riscado Pombo; Renata Soares Tavares da Silva. SUBPRODUTOS DA INDÚSTRIA CERVEJEIRA NA ALIMENTAÇÃO DE VACAS LEITEIRAS .....	201
Lygea de Andrade Chevrand; Renata Soares Tavares da Silva; Paula de Mattos Guttman; Roberta Rollemberg Cabral Martins; Marcus Vinicius Martins Taveira; Maria Carolina Costa Lopes. USO DE AÇÚCAR CRISTAL NO TRATAMENTO DE FERIDA CUTÂNEA EM UM EQUINO ( <i>Equus caballus</i> ) - RELATO DE CASO .....	208
André Fernandes Simão; Fernando Luís Fernandes Mendes; Daniela Mello Vianna Ferrer; Paula de Mattos Guttman; Rafael Rempto Pereira; Andre Vianna Martins. USO DE PRÓTESE DE POLIPROPILENO PARA CORREÇÃO CIRÚRGICA DE PAVILHÃO AURICULAR EM EQUINO ( <i>Equus caballus</i> ): RELATO DE CASO .....	213
Isadora Netto Freitas; Fernando Luís Fernandes Mendes; Síría da Fonseca Jorge; Daniela Mello Vianna Ferrer; Paula de Mattos Guttman; Marcos Vinicius Dias da Rosa. USO DE TELA DE POLIPROPILENO PARA CORREÇÃO CIRÚRGICA DE FENDA PALATINA CONGÊNITA SECUNDÁRIA EM CANINO ( <i>Canis familiaris</i> )- RELATO DE CASO .....	220
Jéssica Moura Nogueira; Síría da Fonseca Jorge; João Carlos de Oliveira Castro; Paula de Mattos Guttman; Fernando Luis Fernandes Mendes; Juan Benito Campos Diz Atan. USO DO HIDROGEL DE POLIACRILAMIDA A 2,5% RETICULADO NO TRATAMENTO DA OSTEOARTRITE SECUNDÁRIA A DISPLASIA COXOFEMORAL EM CANINO: ESTUDO DE CASO .....	230
Aline Santos Kirazian Montechiari Lobosco; Fernando Luís Fernandes Mendes; Maria Eduarda Monteiro Silva; Denise de Mello Bobány; Marcelline Santos Luz; Tatiana Didonet Lemos. UTILIZAÇÃO DE ANESTESIA PERINEURAL EM PROCEDIMENTO CIRÚRGICO DE DENERVAÇÃO ACETABULAR EM CÃO COM DISPLASIA COXOFEMORAL.....	238
Raquel Heringer Toledo; Juan Benito Campos Diz Atan; Fernando Luís Fernandes Mendes; Síría da Fonseca Jorge; Bethânia Ferreira Bastos; Tatiana Didonet Lemos.	

## ANÁLISE BACTERIOLÓGICA DE HAMBURGUER DE TILÁPIA DO NILO (*Oreochromis niloticus*) E TRUTA ARCO-ÍRIS (*Oncorhynchus mykiss*)

Jéssica Carius Rodrigues da Silva<sup>1</sup>; Paula de Mattos Guttmann<sup>2</sup>; Flávia Aline Andrade Calixto<sup>2</sup>; André Luiz Medeiros de Souza<sup>2</sup>; Cecília Riscado Pombo<sup>3</sup>; Marcus Vinícius Martins Taveira<sup>4</sup>

### Resumo

A proteína de pescado se destaca nutricionalmente quando comparado com outros alimentos de origem animal. Além disso, o pescado é fonte de vitamina A e D, cálcio, fósforo, ferro, cobre e selênio. Possui elevada taxa de ácidos graxos poli-insaturados, além de possuírem todos os aminoácidos essenciais que o ser humano necessita. O hambúrguer é um alimento cárneo, de rápido preparo, prático, saboroso e acessível, que vem sendo muito consumido pela população brasileira. Produzido a partir da proteína moída, moldado e submetido à armazenamento adequado, podendo ser congelado ou resfriado, o produto facilita o preparo e pode aumentar conseqüentemente o consumo de carne de peixe pela população. Esse trabalho objetivou avaliar as características microbiológicas dos hambúrgueres elaborados com carne de tilápia e de truta, assim como da matéria-prima utilizada, considerando a possibilidade de comercialização do produto. Os hambúrgueres foram preparados e temperados somente com sal e devidamente embalados e congelados. As análises realizadas no dia 1 foram Contagens de Bactérias Heterotróficas Aeróbias Mesófilas (CBHAM), de *Staphylococcus* coagulase positiva e de coliformes totais e termotolerantes, tanto nas matérias-primas quanto nos hambúrgueres. Sendo que as análises de CBHAM nos hambúrgueres congelados, foram repetidas ao longo de 103 dias. Foi possível observar que houve falhas na manipulação da matéria-prima, devido ao crescimento de coliformes acima do permitido. Durante o período de armazenamento dos hambúrgueres, a contagem de CBHAM se manteve dentro dos padrões estabelecidos pela legislação, indicando a importância de uma boa conservação térmica.

Palavras-chave: Derivados de pescado. *Staphylococcus*. Bactérias heterotróficas aeróbias mesófilas.

### Introdução:

A aquicultura é praticada por várias culturas ao redor do mundo há muito tempo, sendo o peixe, uma importante fonte alimentar. É por definição, o cultivo de diferentes organismos aquáticos em qualquer fase de desenvolvimento, incluindo plantas aquáticas, moluscos, crustáceos e peixes, em espaço controlado e confinado. Existem registros históricos dessas práticas em manuscritos chineses e até em hieróglifos egípcios, onde se destacava de forma bem simples, o desenvolvimento condicionado de várias espécies, em ambientes que não necessitavam de muitos recursos externos (FARIA et al., 2016; KUBITZA, 2015). A preferência pela produção continental no Brasil está relacionada com a grande disponibilidade de terras, água em qualidade e abundância e ótima adaptação das espécies destinadas à criação. A principal diferença econômica em relação à pesca extrativista está relacionada à qualidade do produto final, sendo possível ao produtor, monitorar e controlar fatores importantes que influenciem diretamente na criação, garantindo retorno financeiro e uma melhor administração do negócio (LEMOS E RIBEIRO, 2010). A truta arco-íris chegou à Região Serrana do Rio de Janeiro, por incentivo do Ministério da Agricultura Pecuária e Abastecimento (MAPA) em 1949, para ser uma alternativa de pesca para a população ribeirinha local. Mas primeiras criações começaram a aparecer na década de 80, sendo a região ótima para o desenvolvimento da truta, que tem preferência por águas frias e bem oxigenadas. É uma importante fonte de renda para as famílias locais, que além da produção, fazem o beneficiamento do peixe na propriedade, antes da comercialização (SILVA et al., 2017). O peixe é um alimento que se destaca nutricionalmente quando comparado com outros alimentos de origem animal, pois contém vitamina A e D, cálcio, fósforo, ferro, cobre e selênio em grandes quantidades. Possui elevada taxa de ácidos graxos poli-insaturados, que são benéficos para a saúde humana e importantes para o processamento deste produto, além de possuírem todos os aminoácidos essenciais que o homem necessita e baixo teor de gordura. O consumo regular de peixe auxilia na redução dos riscos de AVC, depressão, Mal de Alzheimer e morte por doença cardíaca (BRANDÃO, 2018). O pescado é um alimento com alto valor nutricional, com proteínas de altíssima qualidade, presença de vitaminas e minerais e fonte de ácidos graxos essenciais. E mesmo com todos os benefícios para a

<sup>1</sup> Graduando do curso de Medicina Veterinária do UNIFESO – jessicacarius.vet@gmail.com

<sup>2</sup> Extensionista da FIPERJ - \_andrevetuff@gmail.com

<sup>3</sup> Docente do curso de Medicina Veterinária do UNIFESO – cissapombo@yahoo.com.br

<sup>4</sup> Biólogo e Técnico do Laboratório de Microbiologia do UNIFESO – e-mail:marcus\_taveira@hotmail.com

saúde, a população brasileira apresenta um baixo consumo da carne de peixe. Segundo dados da Organização das Nações Unidas (FAO/ONU), o consumo de pescado no Brasil, é inferior a 10kg/hab/ano, enquanto a média mundial chega a 20kg/hab/ano (BRASIL, 2017). Ressalta-se, porém, que o pescado é um alimento que sofre deterioração muito rapidamente, pois possui um pH próximo a neutralidade, elevada atividade de água e alto teor de gorduras insaturadas que são facilmente oxidadas. A composição química do pescado também interfere nesse fator, estando relacionada ao tamanho do peixe, o processamento inadequado e o clima do local. Outro fator importante para a deterioração dos alimentos é a presença de microrganismos que, devido ao seu metabolismo, atuam na formação de aminas, sulfetos, aldeídos, cetonas, alcoóis e ácidos orgânicos que alteram as características sensoriais do produto. Esses microrganismos são encontrados na pele, nas brânquias e no intestino dos peixes, que logo após a captura onde há um “desligamento” do sistema imunológico, se multiplicam livremente (SILVA; FERNANDES, 2010). Ademais, a principal forma de comercialização de peixes no Brasil é através de animais inteiros, apenas eviscerados e filés frescos ou congelados. As principais queixas do consumidor são: falta de padronização relacionada a sabor, presença de espinhas, forma de preparo e falta de praticidade no preparo. É necessário investir em tecnologia, em setores que vão desde o abate até a comercialização, garantindo maior qualidade e validade comercial. Assim, será possível o acesso a esse tipo de produto, agregando valor e facilitando o preparo (FURTADO JUNIOR et al., 2017). Opção para produto derivado de pescado, o hambúrguer é um alimento cárneo, de rápido preparo, prático, saboroso e barato que vem sendo muito consumido pela população brasileira. É elaborado a partir da proteína moída, moldado e submetido a armazenamento adequado, podendo ser cru, semi-frito, cozido, frito, congelado ou resfriado. Porém, para venda, os hambúrgueres devem ser mantidos congelados. Esse produto facilita o preparo e aumenta, conseqüentemente, o consumo de carne de peixe pela população (DELFINO et al., 2007). O objetivo do presente trabalho é avaliar as características microbiológicas do hambúrguer de tilápia e do hambúrguer de truta, considerando a qualidade higiênica da matéria-prima utilizada, assim como as boas práticas de manipulação, durante a confecção do produto e a estocagem.

### **Metodologia:**

Para a confecção do hambúrguer, foi comprado 1.220kg de filé de truta e 1.200kg de filé de tilápia, em um mercado do município de Teresópolis-RJ, congelados e embalados à vácuo. Foram transportados de carro, em caixas isotérmicas com gelo, encobrendo todas as amostras, que foram submetidos à refrigeração em refrigerador da marca Electrolux®, modelo DF34, no Laboratório de Produtos de Origem Animal do *Campus* Quinta do Paraíso no Centro Universitário Serra dos Órgãos, com o intuito de permitir o descongelamento das amostras em condições adequadas (“overnight”). No dia seguinte, após o descongelamento as amostras foram levadas ao Laboratório de Microbiologia para ser iniciada a análise bacteriológica da matéria-prima. O balcão, as pinças e a balança utilizados no processo, foram devidamente higienizados com álcool 70%. Posteriormente, foram retiradas alíquotas de 100g de cada espécie, de maneira aleatória e heterogênea necessária as análises: Contagens de Bactérias Heterotróficas Aeróbias Mesófilas CBHAM, de *Staphylococcus coagulase positivae* de coliformes totais e termotolerantes. As amostras, então, foram encaminhadas novamente a refrigeração no Laboratório de Produtos de Origem Animal, para que fossem processadas e a preparados os hambúrgueres. Após descongelamento da matéria-prima, os hambúrgueres foram preparados no Laboratório de Produtos de Origem Animal do *Campus* Quinta do Paraíso no Centro Universitário Serra dos Órgãos. Primeiramente, os filés foram retirados das embalagens, lavados com água filtrada e pesados em balança de precisão. Foram moídos em moedor de carne elétrico, da marca Botini®, e temperados somente com 8,4g de sal (0,69% de sal para 1,220kg de peixe); e, posteriormente, com peso de 75g cada um, foram devidamente moldados, embalados e congelados a -18°C em congelador vertical da marca Consul, modelo CVU30 no Laboratório de Produtos de Origem Animal. A colimetria e a contagem de bactérias heterotróficas aeróbias mesófilas, que também foi repetida semanalmente, do dia 7 ao dia 28, e depois de 15 em 15 dias, ao longo dos meses de março, abril, maio e junho (até totalizar 103 dias, ou 10 análises). Essas análises aconteceram no Laboratório de Microbiologia do *Campus* Quinta do Paraíso no Centro Universitário Serra dos Órgãos. Após a higienização com água e sabão, a embalagem foi aberta, coletando-se pequenas frações de áreas distintas e aleatórias da amostra até obter 25g do produto. Após a pesagem realizada na zona de segurança do bico de Bunsen, a alíquota coletada foi transferida para um Erlenmeyer estéril adicionado de 225ml de SSP 0,1%, objetivando a realização da homogeneização da amostra segundo manual e obtenção da diluição  $10^{-1}$ . Em seguida, foram realizadas diluições seriadas até a diluição  $10^{-3}$ , sendo todas triplicatas com as duas amostras de matéria-prima, sendo estas, identificadas: MPTI (matéria-prima de tilápia) e MPTU (matéria-prima de truta). Da mesma maneira se procedeu para as análises dos hambúrgueres, sendo identificados

como: HTU (hambúrguer de truta) e HTI (hambúrguer de tilápia). Para o preparo das diluições, transferiu-se 1 mL da diluição  $10^{-1}$  homogeneizada transferindo-a com auxílio de pipeta para tubo de ensaio, contendo 9 mL de SSP 0,1% seguindo da homogeneização em Vórtex durante 60 segundos, obtendo assim a diluição  $10^{-2}$ . O mesmo processo foi realizado para obtenção da diluição  $10^{-3}$ . A Contagem de Bactérias Heterotróficas Aeróbias Mesófilas e a contagem de *Staphylococcus* coagulase positiva foram realizadas pelo plaqueamento em superfície por espalhamento com alça de Drigalski, a partir de alíquota de 0,1mL de cada diluição para a placa de Petri contendo o meio de cultura Ágar Padrão de Contagem (APC), para CBHAM e Baird-Parker para *Staphylococcus* coagulase positiva, todas em triplicata (BRASIL, 2003). Após a inoculação, as placas foram incubadas em estufa bacteriológica, em posição invertida, a uma temperatura de 37°C por 24 a 48 horas, sendo realizada a primeira leitura em 24 horas, de acordo com a IN 62. Após este período foi procedida a contagem de Unidades Formadoras de Colônia (UFC) com o auxílio do contador de colônias da marca Phoenix®, modelo CP 600 plus, de acordo com os procedimentos de contagem estabelecidos pela Instrução Normativa nº62 (BRASIL, 2003). Para enumeração de coliformes, utilizando-se das mesmas diluições coletou-se alíquotas de 1mL previamente homogeneizadas, inoculando-as em Caldo Lauril Sulfato Triptose (CLST) em triplicata para cada diluição, sendo os tubos incubados em estufa bacteriológica à 37°C por 24 horas. Após o término da incubação, verificou-se o crescimento bacteriano nos tubos com CLST (BRASIL, 2003). Foram considerados positivos, os tubos que apresentaram turvação no meio de cultura e presença de gás no tubo de Durham, que é um tubo menor, colocado de cabeça para baixo no interior do tubo de ensaio, para que permita a formação de gás. Para cada tubo de CLST positivo, foram realizados repiques de 1mL, para os meios de Verde Brilhante Bile Lactose (VBBL) e para o caldo *E. coli* (EC), para cada diluição em triplicata. Posteriormente aos repiques, os tubos contendo VBBL foram incubados em estufa bacteriológica a uma temperatura de 37°C por 24 horas e os tubos de ensaio contendo caldo EC foram incubados em banho-maria a uma temperatura de 44,5°C por 24 horas. Foram considerados positivos, tanto nos meios VBBL quanto no Caldo EC, os tubos que apresentaram turvação e produção de gás observado no tubo de Durham.

### Resultados e Discussão:

Os resultados médios de contagem de bactérias heterotróficas aeróbias mesófilas (CBHAM) obtidos no primeiro dia foram de  $1,5 \times 10^4$  UFC/g na matéria-prima de tilápia e de  $3,0 \times 10^6$  UFC/g na matéria-prima de truta. Ambos foram inferiores a 107 UFC/g, estabelecido pela ICMSF (1986). Estando análogos aos resultados encontrados em trutas inteiras por Pereira (2013), de  $3,0 \times 10^3$  UFC/g, indicando uma boa qualidade higiênico-sanitária da matéria-prima. Segundo Sousa et al. (2017), a presença de mesófilos está relacionada a uma higiene precária durante o processamento e manipulação dos alimentos. Na contagem de *Staphylococcus* coagulase positiva, os resultados obtidos foram  $9,3 \times 10^3$  UFC/g na matéria-prima de tilápia, ultrapassando o estabelecido pela RDC nº12 (2001), que é de  $5 \times 10^2$ . A matéria-prima de truta apresentou melhores resultados, pois não houve crescimento de colônias, como é mencionado por Silva et al. (2017) em estudos sobre qualidade microbiológica de filés de truta, para que não coloque em risco a saúde do consumidor. Segundo Simões et al. (2007), *Staphylococcus aureus* pode causar toxinfecções alimentares, e por isso as análises devem ser rigorosas com esse microrganismo. E segundo Silva Júnior et al. (2015), as toxinas produzidas se espalham rapidamente pelo alimento, e não são destruídas no cozimento, nem pelas enzimas do trato digestório, podendo causar intoxicação mesmo quando consumidas em baixas quantidades. Bartolomeu et al. (2011) constataram a presença de *Staphylococcus* coagulase positiva em amostras de filé de tilápia após o processo de embalagem. Porém, a quantidade encontrada foi menor que 103 UFC/g, indicando que as amostras estavam dentro dos padrões exigidos pela legislação, diferentemente do encontrado no presente trabalho. Os resultados para coliformes foram de  $2,1 \times 10^2$  NMP/g na matéria-prima de tilápia, e de  $2,3 \times 10^3$  NMP/g na matéria-prima de truta, estando, então, acima do limite de 103 NMP/g estabelecido pela RDC nº12 (BRASIL, 2001). Segundo Fernandes (2013), os coliformes fecais podem ser encontrados nos peixes frescos ou congelados e nos produtos industrializados. Afirma ainda, que a maioria destes microrganismos tem relação com a qualidade da água e do gelo utilizados na conservação e nos procedimentos pós-captura. Portanto, sugere-se que no presente trabalho não houve boas práticas de manipulação e fabricação, além da manutenção de baixas temperaturas na matéria-prima de truta analisada como preconizado por Silva et al. (2017) em seu estudo com qualidade microbiológica de filés de truta. O resultado obtido na contagem de CBHAM no primeiro dia para o hambúrguer de tilápia foi inferior a  $2,5 \times 10^3$  UFC/g, e de  $4,1 \times 10^2$  UFC/g no hambúrguer de truta, ambos dentro do limite estabelecido pela ICMSF (1986), de 107 UFC/g. Assim como, os de  $2,8 \times 10^3$  a  $8 \times 10^4$  UFC/g resultados encontrados em hambúrguer de tilápia, por Lima et al. (2014), que afirmaram que uma boa manipulação do alimento é extremamente importante, pois a partir dela, pode ocorrer contaminação por microrganismos patogênicos. Não houve crescimento para

*Staphylococcus* coagulase positiva, tanto para o hambúrguer de tilápia quanto para o hambúrguer de truta, estando assim, dentro do limite de 103 UFC/g, como determina a RDC n° 12 (BRASIL, 2001). Esses resultados corroboram com os encontrados por Marengoni et al. (2009), que não constataram crescimento em hambúrguer de tilápia. Estão em acordo também, com os encontrados por Finkler et al. (2010), que observaram um resultado de < 10 UFC/g, no hambúrguer de mandi-pintado (*Pseudoplatystoma corruscans*); e por Carvalho Filho et al. (2011), de < 1 UFC/g, em hambúrguer de tilápia, ambos abaixo do limite permitido. Os resultados para coliformes termotolerantes foram de  $4,9 \times 10^3$  NMP/g no hambúrguer de tilápia e  $5,3 \times 10^2$  NMP/g no hambúrguer de truta, sendo o limite estabelecido pela RDC n° 12 (BRASIL, 2001), de 102 NMP/g. Sendo assim, ambos estão fora do limite da legislação brasileira. Os valores encontrados não estão de acordo com os de Lima et al. (2014), que tiveram os parâmetros para coliformes em hambúrguer, abaixo dos níveis determinados pela legislação. Pereira (2013) avaliou a água utilizada na criação de trutas e afirma que é indispensável o controle da água utilizada nas criações; higiene rigorosa durante a manipulação; controle de temperatura desde a captura até o processamento; além de sanitização rigorosa de utensílios utilizados nos processos, que podem contaminar o produto. Quanto as análises indicativas de qualidade bacteriológica durante os 103 dias de estocagem do hambúrguer congelado, os resultados de CBHAM se apresentaram como disposto nos gráficos em linha dos dois produtos (figuras 15 e 16). O crescimento variou de  $4,2 \times 10^3$  UFC/g a  $4,8 \times 10^5$  UFC/g no hambúrguer de truta, tendo picos de crescimento nos dias 56 e 94. No hambúrguer de tilápia, o crescimento oscila entre de  $4,2 \times 10^2$  UFC/g a  $6,4 \times 10^5$  UFC/g, sendo a maior contagem no primeiro dia, demonstrando qualidade inferior do filé de tilápia quando comparado ao filé de truta. Este fato pode ser em decorrência de deficiência na higiene durante o processamento ou armazenamento, por isso as alterações na curva do gráfico. Além disso, esse crescimento pode estar associado às características fisiológicas dos peixes, já que a truta é um peixe de águas mais frias, o que pode favorecer o crescimento de bactérias mesófilas, como observado por Silveira et al. (2002). A contagem de bactérias heterotróficas aeróbias mesófilas de ambos os produtos não ultrapassou o limite de 107 UFC/g em nenhum dos dias de análise, como estabelecido pela ICMSF (1986), corroborando com os encontrados no hambúrguer de tucunaré (*Cichlaspp.*), congelado imediatamente após o processamento, por Bernardino Filho et al. (2014). De acordo com Silva (2002), a presença de microrganismos indicadores nos alimentos não determina que estejam impróprios para consumo ou que possua uma qualidade inferior. Porém, eles indicam uma possível entrada de microrganismos patogênicos, que podem causar vários problemas de saúde. Os microrganismos indicadores demonstram o nível da qualidade higiênica em que os produtos foram processados e armazenados, como foi observado nos hambúrgueres no presente estudo. Segundo Fernandes (2013), o prazo para armazenamento e comercialização de um produto à base de pescado pode ser determinado através da quantidade de microrganismos presentes antes durante e depois seu processamento. A identificação desses organismos também é fundamental para definir o grau de deterioração e potencial para causar toxí-infecções nos consumidores. Assim como avaliado na contagem de CBHAM do hambúrguer congelado e armazenado durante os 103 dias do presente estudo, demonstrando que não ultrapassando o limite para mesófilos, determinado pela ICMSF (1986). Sendo assim, este estudo poderia ser reproduzido futuramente utilizando matérias-primas de melhor qualidade. Além disso, faz-se necessário a repetição das análises em tempo maior de estocagem, assim como análises complementares para o enriquecimento da pesquisa e a real determinação da validade comercial, para possível comercialização.

Figura 1 – Curva de Crescimento CBHAM – Hambúrguer de truta

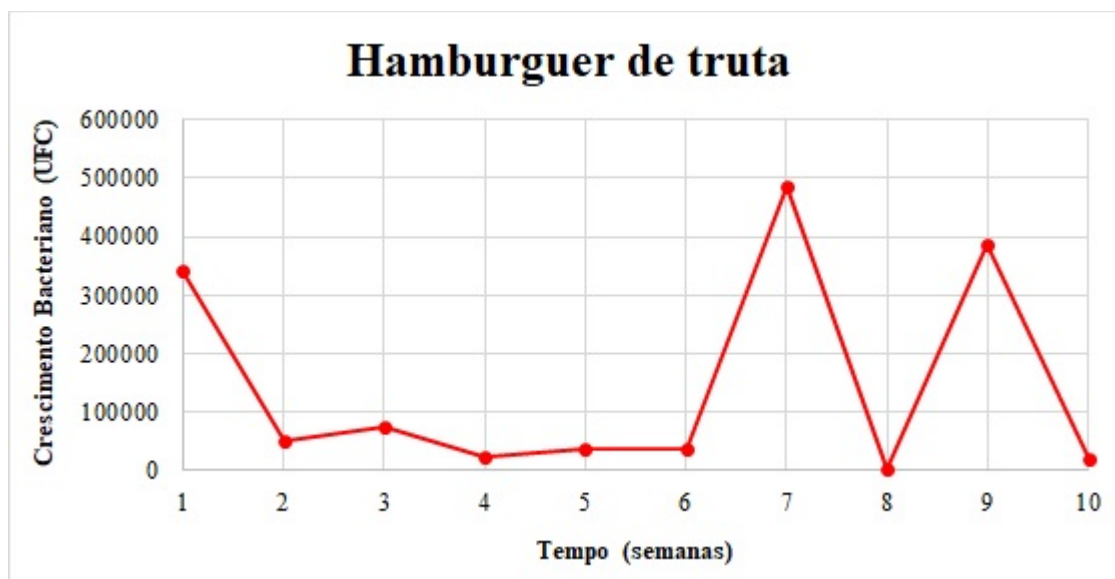
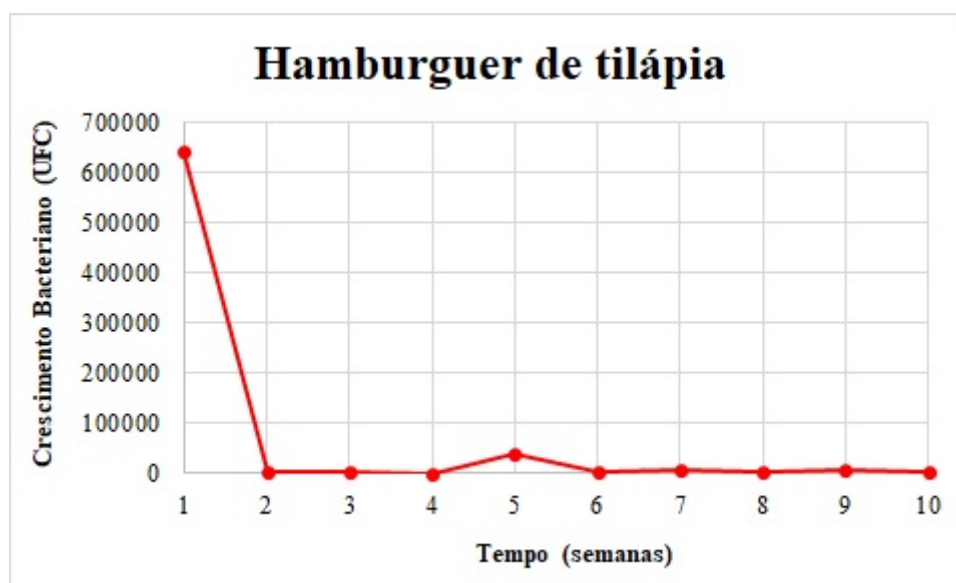


Figura 2 – Curva de Crescimento CBHAM – Hambúrguer de tilápia

**Conclusões:**

No presente trabalho, foi possível observar que a matéria-prima adquirida não possuía qualidade recomendada, pois apresentou crescimento mais alto que o permitido para *Staphylococcus coagulase positiva* no filé de tilápia e para coliformes no filé de truta. O hambúrguer se apresentou acima dos limites para coliformes nas duas formulações analisadas, indicando falhas de higiene no processamento e estocagem das amostras. No entanto, a contagem de bactérias heterotróficas aeróbias mesófilas se manteve dentro dos limites permitidos pela legislação brasileira, nas análises realizadas durante os 103 dias de estudo, indicando que o processo de armazenagem e congelamento foram adequados durante todo esse período. Sendo assim, este estudo poderia ser reproduzido futuramente utilizando matérias-primas de melhor qualidade. Além disso, faz-se necessário a repetição das análises em tempo maior de estocagem, assim como análise complementares para o enriquecimento da pesquisa e a real determinação da validade comercial, para possível comercialização.

### Abstract

Fish protein stands out nutritionally when compared to other foods of animal origin. In addition, fish is a source of vitamin A and D, calcium, phosphorus, iron, copper and selenium. They have a high rate of polyunsaturated fatty acids, besides possessing all the essential amino acids that the human being needs. The hamburger is a fast-food, fast-food, practical, tasty and affordable food that has been widely consumed by the Brazilian population. Produced from ground protein, molded and subjected to adequate storage, it can be frozen or cooled, the product facilitates the preparation and can consequently increase the consumption of fish meat by the population. This work aimed to evaluate the microbiological characteristics of hamburgers made with tilapia and trout meat, as well as the raw material used, considering the possibility of commercialization of the product. The burgers were cooked and seasoned with salt only and properly packaged and frozen. The analyzes performed on day 1 were counts of Mesophilic Aerobic Heterotrophic Bacteria (CBHAM), Staphylococcus coagulase positive and total and thermotolerant coliforms, both in raw materials and hamburgers. Since CBHAM analyzes in frozen hamburgers were repeated over 103 days. It was possible to observe that there were failures in the manipulation of the raw material, due to the growth of coliforms above the allowed one. During the storage period of the hamburgers, the CBHAM count remained within the standards established by the legislation, indicating the importance of a good thermal conservation.

Keywords: Derivatives of fish. Staphylococcus. *Mesophilicaerobic heterotrophic* bacteria.

### Referência:

BARTOLOMEU, D. A. F. S.; DALLABONA, B. R.; MACEDO, R. E. F. de; KIRSCHNIK, P. G. Contaminação microbiológica durante as etapas de processamento de filé de tilápia (*Oreochromis niloticus*). **Archives of Veterinary Science**, Paraná, v.16, n.1, p.21-30, 2011.

BERNARDINO FILHO, R.; QUEIROGA, A. X. M. de Q.; GOMES, Q. O.; PEREIRA, B. B. M.; MARACAJÁ, P. B. Elaboração de hambúrguer formulado com filé de peixe tucunaré (*Cichlassp.*). **Revista Verde de Agroecologia e Desenvolvimento Sustentável**, Pombal, v.9, n.3, p.75-80, jul.-set. 2014.

BRANDÃO, C. S. **Perspectivas do desenvolvimento da piscicultura no Brasil: um enfoque na produção de tilápias nos últimos dez anos**. Salvador, 2018. 56f. Monografia (Graduação em ciências econômicas) – Universidade Federal da Bahia.

BRASIL. Ministério da Agricultura, Pecuária e Abastecimento. Decreto no 9.013. Regulamento De Inspeção Industrial E Sanitária De Produtos De Origem Animal (RIISPOA). **Diário Oficial da União**. Brasília, DF. 29 mar 2017. Cap. 3, seção 1.

BRASIL. Ministério da Saúde. Agência Nacional de Vigilância Sanitária. RDC nº12/2001, de 02 de janeiro de 2001. **Diário Oficial da União**. Brasília, DF, 10 jan 2001. Anexo I, p, 12-13.

BRASIL. Ministério da Agricultura, Pecuária e do Abastecimento. Instrução Normativa nº 62. **Diário Oficial da República Federativa do Brasil**, Brasília, 18 Set 2003. seção I, p. 14.

CARVALHO FILHO, D. U. de; MURATORI, M. C. S.; LOPES, J. B.; PEREIRA, M. M. G.; SILVA, M. da, C. M. da. Avaliação da qualidade de fishburger de tilápia em diferentes concentrações de farinha de trigo. **Revista Científica de Produção Animal**, Piauí, v.13, n.1, p.160-165, 2011.

DELFINO, L. A.; SILVA, L. S. DA; BIASI, D. C.; SCORPEL, F. H. P.; BAINY, E. M. Elaboração de hambúrguer empanado de tilápia aplicando diferentes sistemas de coberturas comerciais. **Brazilian Journal of food research**, Campo Mourão, v.8, n.2, abr/jun. 2007.

FARIA, M. C. DE, F.; RIBEIRO, K.; ALMEIDA, C. F.; SANTOS, F. W. M.; SANTOS, R. F. B. Aquicultura ornamental: um mercado promissor. **Revista Panorama da Aquicultura**. Rio de Janeiro, n.154, abr. 2016.

FERNANDES, A. G. D. **Análises Físico – Químicas e Bacteriológicas de Hambúrgueres de Salmão Obtidos de Três Processamentos Tecnológicos Diferentes**. Teresópolis, 2013. 66f. Monografia (Graduação em Medicina Veterinária) – Centro Universitário Serra dos Órgãos.

FINKLER, J.K.; BOSCOLO, W. R.; REIS, E.S. DOS; VEIT, J. C.; FEIDEN, A. MOORE5, O. de Q. Elaboração de Hambúrguer de Peixe (Mandi-Pintado *Pimelodusbriiskii*). In: SIMPÓSIO NACIONAL DE ENGENHARIA DE PESCA, 2. Toledo, PR. **Anais...** Toledo, PR: Unioeste, 2010.

FURTADO JUNIOR, I.; SANTOS, M. D. M.; TAVARES, M. C. S.; MATSUNAGA, A. M. F.; SANTOS, D. C. “Fishburger” Elaborado a Partir de Peixes do Estuário Amazônico de Baixo Valor Comercial. **Boletim Técnico Científico do Cepnor**, Macapá. v.16, n.1, p: 29 - 35, 2017.

ICMSF (International Commission On Microbiological Specifications For Foods). **Microrganismos de lós alimentos**: Técnicas de análises microbiológico. Zaragoza: Acribia, 1986. 431p.

KUBITZA, F. Tilápias: manejo nutricional e alimentar. Revista Panorama da Aquicultura, Rio de Janeiro, v. 10, n. 60, ago. 2015.

LEMONS, D.; RIBEIRO, C. Alimentação no mundo até 2050: cenários, desafios e oportunidades para a aquicultura. **Revista Panorama da Aquicultura**, Rio de Janeiro, n. 121, out. 2010.

LIMA, J. S.; ARAUJO, J. M.; DIAS, S. S.; SILVA, E. A. da; SANTOS, E. A. L. dos; AQUINO, A. B. de; SANTANA, L. C. L. de, A. Análise Microbiológica e Sensorial de “Fishburger” Elaborado com tilápia do nilo (*Oreochromis niloticus*) com adição de conservantes naturais. **Revista GEINTE**, São Cristóvão, v.4, n.1, p.560-567, 2014.

MARENGONI, N. G.; POZZA, M. S. dos, S.; BRAGA, G. C.; LAZZERI, D. B.; CASTILHA, L. D.; BUENO, G. W.; PASQUETTI, T. J.; POLESE, C. Caracterização microbiológica, sensorial e centesimal de fishburgers de carne de tilápia mecanicamente separada. **Revista Brasileira de Produção e Saúde Animal**, Paraná, v.10, n.1, p.168-176, jan/mar, 2009.

PEIXE BR. PeixeBR da piscicultura, Anuário 2018. **Associação Brasileira de Piscicultura**. São Paulo. 2018. Disponível em <[www.peixebr.com.br](http://www.peixebr.com.br)> Acesso em junho de 2018.

PEREIRA, J. I. O. **Avaliação da qualidade e segurança microbiológica de trutas de aquaculture**. Porto, 2013. 95f. Dissertação (Mestrado em Alimentação Coletiva) - Faculdade de Ciências da Nutrição e Alimentação da Universidade do Porto.

SILVA, S. R. DA; FERNANDES, E. C. S. Aproveitamento da corvina (*Argyrosomus regius*) para elaboração de fishburger. **Caderno de pesquisa**. Maranhão, v.17, n.3, set/dez. 2010. <[pppg.vfma.br/cadernodepesquisa](http://pppg.vfma.br/cadernodepesquisa)>. Acesso em 2018.

SILVA JÚNIOR, A. C. S. S.; SILVA, A. do, S. S. da; BRITO, T. P.; FERREIRA, L. R. Ocorrência de *Staphylococcus* coagulase positiva e coliformes termotolerantes em jaraquí, *Semaprochilodus brama* (valenciennes, 1850) comercializado na feira do pescado, Macapá-Ap. **Biota Amazônia Open Journal System**. Macapá, v. 5, n. 1, p. 32-36, 2015.

SILVA, C. C. C. DA; SOUZA, A. L. M. de; POMBO, C. R.; MESQUITA, E. de, F. M. de. Qualidade Microbiológica de Filés de truta Arco-Íris do Rj, Brasil. In: SIMPÓSIO DE CONTROLE DE QUALIDADE DE PESCADOS, 7., São Paulo, 2017. **Anais...** Instituto de Pesca de São Paulo, 2017.

SILVA, M. A. P. da; VIEIRA, P. H. de S.; OLIVEIRA FILHO, P. R. C. de. Elaboração de *fishburger* de Saramunete (*Pseudupeneus maculatus*) utilizando diferentes tipos de farinhas vegetais. **Revista Brasileira de Engenharia de Pesca**, Pernambuco, v.9, n.2, p.36-51, 2016.

SILVA, M. C. da. **Avaliação da Qualidade Microbiológica de Alimentos com a Utilização de Metodologias Convencionais e do Sistema Simplate**. Piracicaba, 2002. 75f. Dissertação (Mestrado em ciência e tecnologia de alimentos) – Escola Superior de Agricultura Luiz de Queiroz.

SILVEIRA, N. F. de A.; LEITÃO, M. F. de F.; BALDINI, V. L. S.; TEIXEIRA FILHO, A. R. Bactérias produtoras de histamina e potencial para sua formação em peixes de origem fluvial ou lacustre. **Repositório da produção científica e intelectual da UNICAMP**. São Paulo. 2002. V4, p19-25. 2001.

SIMÕES, M. R.; RIBEIRO, C. de, F. A.; RIBEIRO, S. da, C. A.; PARK, K. J.; MURR, F. E. X. Composição físico-química, microbiológica e rendimento do filé de tilápia tailandesa (*Oreochromis niloticus*). **Ciência e Tecnologia de Alimentos**. Campinas. 2007. v.27, n.3, p- 608-613, jul-set-2007.

SOUSA, F. A.; RODRIGUES, R. A.; ARRUDA, F. A.; SANTOS, W. L. M. dos; SANTOS, T. M. dos. Caracterização higiênico-sanitária e tecnológica dos pescadores e da tilápia do Nilo (*Oerochromis niloticus*) comercializada no mercado municipal de Salinas-MG. **Revista brasileira de Ciências Veterinárias**. Salinas. 2017. v.24, n4, p107-200.

## ANÁLISES MICROBIOLÓGICAS DE CROQUETES DE TRUTA (*Oncorhynchus mykiss*) E TILÁPIA (*Oreochromis niloticus*)

Nayara Martins de Andrade<sup>5</sup>; Cecília Riscado Pombo<sup>6</sup>; Paula de Mattos Guttmann<sup>6</sup>; André Luiz Medeiros de Souza<sup>7</sup>; Marcus Vinicius Martins Taveira<sup>8</sup>; Flávia Aline Andrade Calixto<sup>6</sup>

### Resumo

A busca por refeições rápidas e nutritivas cresce, estimulando a elaboração de novos produtos para diversificar a oferta e incentivar o consumo de pescado, como é o caso dos empanados. Portanto, objetivou-se no presente estudo desenvolver croquetes elaborados a base de truta (*Oncorhynchus mykiss*) e tilápia (*Oreochromis niloticus*) e avaliar a qualidade higiênico-sanitária dos produtos, determinando sua validade comercial, bem como avaliar a qualidade da matéria-prima utilizada no processamento tecnológico. Para confecção dos produtos, foram adquiridos filés de truta e tilápia de mercados da Região Serrana, RJ, que renderam 60 croquetes. Os filés foram moídos em moedor de carne, adicionados de sal (0,7%), moldados manualmente e empanados. As análises realizadas compreenderam a colimetria, a contagem de bactérias heterotróficas aeróbias mesófilas (CBHAM) e a contagem de *Staphylococcus* coagulase positiva na matéria-prima e nos produtos. Para determinação da validade comercial, foi realizada CBHAM nos croquetes estocados congelados a -18°C durante 103 dias. Com as médias dos resultados de CBHAM foram elaborados gráficos em linha, utilizando o Excel®. Foram encontradas altas contagens de BHAM nas matérias-primas. Os valores reduziram após o preparo dos croquetes, os quais mantiveram-se dentro do prazo de validade comercial ao final dos 103 dias de experimento. As análises de coliformes e *Staphylococcus* coagulase positivo, tanto na matéria-prima como nos produtos, apesar de estarem dentro dos limites recomendados pela legislação, evidenciaram a necessidade de maior controle na adoção de boas práticas de manipulação e fabricação durante a produção dos peixes e processamento.

Palavras-chave: Derivado de pescado. Análise bacteriológica. Bactérias heterotróficas aeróbias mesófilas.

### Introdução:

O peixe é considerado um alimento de alto valor biológico, possui baixo nível calórico, elevados teores de vitamina A e D, boa digestibilidade, teor de proteína entre 15 a 20%, além de ser fonte de minerais. Seu teor de gordura é variável, sendo esta conhecidamente importante na prevenção de doenças cardiovasculares, já que é rica em ácidos graxos poli-insaturados (GERMANO; GERMANO; OLIVEIRA, 2015). O pescado é composto principalmente por água, substâncias nitrogenadas que fazem parte das proteínas, além de compostos nitrogenados não-proteicos (GONÇALVES, 2011). O teor de carboidratos geralmente é desprezível (FRANCO; LANDGRAF, 2008). As tilápias possuem em seu filé 77,13% de umidade; 19,30% proteína, 2,60% lipídios e 1,09% de cinzas (SIMÕES et al., 2007). São peixes tropicais, de origem africana que foram introduzidas no Brasil em 1953. São capazes de se adaptar a condições variadas do ambiente, no entanto, para seu máximo desempenho, recomenda-se que a temperatura da água esteja entre 27 a 32°C e o pH seja mantido entre 6 a 8,5 (KUBITZA; KUBITZA, 2000; MOREIRA et al., 2001; FAO 2005a; OLIVEIRA et al., 2007). As tilápias são mundialmente cultivadas por serem animais resistentes a doenças, ao superpovoamento, e a baixos níveis de oxigênio dissolvido, além de aceitarem uma grande variedade de alimentos. Concomitantemente, possuem boa aceitação pelo consumidor devido à carne saborosa, com baixo teor de gordura, ausência de espinhos em forma de “Y” e rendimento de filé variando entre 35 a 40% (HILSDORF, 1995; PEREIRA; SILVA, 2012). Fatores como a alta demanda e o clima favorável contribuem para que também seja o peixe mais cultivado no Brasil (BRASIL, 2017). Os principais polos produtores são o Oeste do Paraná, no qual se predomina a produção em viveiros, e o Nordeste e Sudeste, onde predominam a produção em tanques-rede (KUBITZA, 2015). Já a truta é um peixe que possui 78,2% de água, 18,3% de proteína, 3,1% de gordura e 1,4% de minerais (ORDÓÑEZ, 2005). São oriundas da Dinamarca, Argentina e Estados Unidos que foram trazidas para o Brasil em 1949. Esses animais necessitam de água fria, limpa e abundante, com altos teores de oxigênio dissolvido. Para o seu melhor rendimento, recomenda-se que a temperatura da água esteja entre 9°C a 20°C, enquanto que os valores de pH devem estar entre 5,5 a 9,0. A truta arco-íris é a espécie mais cultivada

<sup>5</sup> Graduanda do curso de Medicina Veterinária do UNIFESO – nayara.martins@live.com

<sup>6</sup> Docente do curso de Medicina Veterinária do UNIFESO - cissapombo@yahoo.com.br

<sup>7</sup> Docente do curso de Medicina Veterinária da UNIG e Extensionista da FIPERJ - andrevetuff@gmail.com

<sup>8</sup> Técnico dos Laboratórios de Microbiologia e Produtos de Origem Animal do UNIFESO - marcus\_taveira@hotmail.com

no Brasil, devido a diversas características como: capacidade de adaptação e domesticação, facilidade no manejo sexual e boa aceitabilidade de alimento artificial (SCHMIDT, 2000; MOREIRA et al., 2001). A truta é um peixe nobre, de água doce e de sabor delicado, carnívora, pertencente à família Salmonidae (FAO, 2005b; BARBOSA, 2014; FIOCRUZ, 2018). São normalmente cultivadas em sistema intensivo (*raceways*) em grandes altitudes do Sul e Sudeste, com destaque para Minas Gerais, que é o maior produtor nacional (OSTRENSKY; BORGHETTI; SOTTO, 2008; IBGE, 2018). O setor de aquicultura vem apresentando grandes taxas de crescimento nos últimos anos, contribuindo para o aumento da oferta e do consumo de pescado no Brasil (KUBITZA, 2015). Como destaque nacional, a tilápia liderou a produção aquícola em 2017, com cerca 239,09 mil toneladas produzidas. Os peixes nativos, como o tambaqui, apareceram em segundo lugar na produção nacional com 302,235 mil toneladas produzidas em 2017. Outras espécies de peixes, com destaque para as carpas e trutas, foram responsáveis pela produção de 31,825 mil toneladas no mesmo ano (PEIXEBR, 2018). A produção aquícola brasileira na região Sudeste é caracterizada pelo cultivo em pequenas propriedades e pela variedade de espécies, favorecido pela diversidade do clima e topografia. Nas montanhas são cultivados peixes de clima frio, como a truta e a carpa; nas planícies predominam a criação de espécies tropicais e crustáceos (tilápia, camarão de água doce e camarão marinho); e ao longo da costa são cultivados principalmente os moluscos (ostra japonesa, mexilhão nativo, vieira e ostra de mangue nativa) (ROUBACH et al., 2003). No Estado do Rio de Janeiro, a aquicultura possui um grande potencial para crescimento, em função das suas condições naturais, bem como das possibilidades de expansão do mercado e da proximidade com fornecedores, centros de comercialização e instituições de pesquisa (SCOTT; VIANNA; MATHIAS, 2002). Nas grandes cidades vêm ocorrendo um aumento no consumo de produtos de maior valor agregado, como filés, postas e produtos industrializados, principalmente devido ao pouco tempo que a sociedade moderna dispõe para o preparo de alimentos (FERREIRA et al., 2002; BARBOSA, 2013; KUBITZA, 2015). Portanto, vários produtos vêm sendo elaborados, que além de agregar valor ao pescado, contribuem para diversificar a oferta e incentivar o consumo. A elaboração de produtos empanados por exemplo, torna o pescado mais atrativo e melhora as características sensoriais, adicionando uma textura crocante, além de sabor, aroma e aparência diferenciados. Como o pescado é um alimento altamente perecível, para controlar a deterioração microbiana e prolongar a validade comercial, o seu processo de conservação deve ser realizado rapidamente. Nesse sentido, o uso do frio é amplamente empregado, pois quanto menor for a temperatura, menor será a velocidade das reações químicas ou a atividade microbiana (FRANCO; LANDGRAF, 2008; FORSYTHE, 2013; MARQUES, 2013). O uso do gelo logo após a captura mantém o peixe com um aspecto brilhante e atraente. Para o armazenamento por longos períodos, o congelamento é método que proporciona maior validade comercial, pois é capaz de manter a cor, sabor, aroma, aparência, digestibilidade e valor nutritivo dos alimentos. Para que a validade comercial seja determinada são utilizados métodos microbiológicos, físico-químicos e sensoriais (FRANCO; LANDGRAF, 2008; GONÇALVES, 2011; PEREIRA, 2014). Os métodos bacteriológicos devem ser sempre aliados aos testes sensoriais e químicos, pois muitas bactérias potencialmente prejudiciais ao consumidor não podem ser percebidas apenas através da análise sensorial. Assim, a negligência e a falta de higiene desde o ambiente aquático até as etapas de manuseamento, armazenamento e transporte podem contribuir para que produtos considerados aparentemente normais pelos consumidores sejam fontes de doenças e outros perigos (VIEIRA, 2004; FÉLIX, 2012; FORSYTHE, 2013). Os perigos biológicos geralmente são os mais expressivos na matéria-prima, uma vez que diversos microrganismos podem ser transmitidos ao homem através do consumo de pescado. O lançamento de esgotos na água e o manejo inadequado são as principais fontes de contaminação, sendo sua procedência um fator de grande relevância para a qualidade desse alimento (GERMANO; GERMANO; OLIVEIRA, 2015; COSTA et al., 2016). Para evitar esse perigo, é fundamental que haja respeito às práticas de higiene desde a captura e beneficiamento do pescado até o consumidor final, evitando ou reduzindo assim a presença de bactérias como *Staphylococcus coagulase positiva* e coliformes (SOARES; GONÇALVES; SOUZA, 2014; REBOUÇAS et al., 2017; SILVA et al., 2017). A maioria das doenças veiculadas por alimentos são causadas bactérias aeróbias mesófilas, as quais necessitam de oxigênio para o seu metabolismo e são capazes de se multiplicar entre 10°C e 45°C (FRANCO; LANDGRAF, 2008; CINTRA, 2015). O limite internacional determina que são aceitáveis valores de até 10<sup>7</sup> UFC/g de bactérias mesófilas (ICMSF, 1986), porém contagens acima de 10<sup>6</sup> UFC/g podem ser um indicativo de qualidade higiênica precária, refletindo na validade comercial do produto e nas suas características sensoriais (FRANCO; LANDGRAF, 2008; SOARES et al., 2011; FORSYTHE, 2013). Já os coliformes são bastonetes Gram-negativos, anaeróbios facultativos, não esporulados (JAY, 2005; FORSYTHE, 2013), pertencentes à família Enterobacteriaceae. Os coliformes totais correspondem aos gêneros *Escherichia* spp., *Enterobacter* sp., *Citrobacter* sp. e *Klebsiella* sp., capazes de fermentar a lactose quando incubados a temperatura de 35-37°C, por 48 horas. Esses

microrganismos não indicam necessariamente contaminação fecal visto que podem ser encontrados nas fezes, assim como nos vegetais e no solo (FRANCO; LANDGRAF, 2008). Por outro lado, os coliformes termotolerantes fermentam a lactose em meio *Escherichia coli* (EC) à temperatura de 45,5°C (FORSYTHE, 2013). São bactérias indicadoras de contaminação fecal, sendo representadas pela *Escherichia coli* e algumas cepas de *Enterobacter* e *Klebsiella* (FRANCO; LANDGRAF, 2008). A *Escherichia coli* é uma importante bactéria mesófila que está presente no trato gastrointestinal de animais e humanos, sendo capaz de se desenvolver em pH próximo ao neutro (GERMANO; GERMANO, 2015). Outras bactérias importantes são as do gênero *Staphylococcus*. São cocos Gram-positivos, anaeróbios facultativos, que podem ser encontrados na pele e em mucosas do homem, sendo facilmente transferidos para os alimentos (FRANCO; LANDGRAF, 2008). São bactérias mesófilas, que se dividem em coagulase positivas e coagulase negativas. Entre as coagulase positivas, *S. aureus* é a espécie mais virulenta, com grande capacidade de adaptação e resistência, capaz de causar intoxicação alimentar, provocando gastroenterite devido à ingestão de sua toxina no alimento. Sendo assim, a higiene dos manipuladores e utensílios utilizados durante o processamento do pescado é essencial para evitar a contaminação cruzada (VIEIRA, 2004). Dessa forma, o objetivo do trabalho foi avaliar a qualidade higiênico-sanitária de croquetes de peixe elaborados a base de truta (*Oncorhynchus mykiss*) e tilápia (*Oreochromis niloticus*), investigando a contagem de *Staphylococcus* coagulase positivo, coliformes totais e coliformes termotolerantes, bem como avaliando a qualidade da matéria-prima utilizada no processamento tecnológico. Também foi avaliada a estabilidade bacteriológica dos croquetes durante 103 dias de estocagem congelados através da contagem de bactérias heterotróficas aeróbias mesófilas.

### **Metodologia:**

Este trabalho foi realizado no Laboratório de Microbiologia e no Laboratório de Produtos de Origem Animal do curso de Medicina Veterinária do Centro Universitário Serra dos Órgãos (UNIFESO), no Campus Quinta do Paraíso, em Teresópolis – RJ, durante os meses de março, abril, maio e junho de 2018. Os métodos escolhidos foram baseados na Instrução Normativa nº 62 de 26 de agosto de 2003 (BRASIL, 2003), descritas pelo Ministério da Agricultura, Pecuária e Abastecimento. Os peixes foram adquiridos de um mercado local, no dia 18 de março de 2018, no total de 3Kg de filé de truta (*Oncorhynchus mykiss*) com pele e 1,2Kg de filé de tilápia sem pele (*Oreochromis niloticus*). As amostras foram adquiridas congeladas, em bandejas de polietileno expandido, envolvidos por plástico filme de PVC (tilápia), ou em embalagens à vácuo (truta). Em seguida, foram imediatamente transportadas em caixas isotérmicas para o Laboratório de Produtos de Origem Animal do UNIFESO, para descongelamento em geladeira a 10°C durante o período noturno, para que no dia seguinte fosse realizado o preparo dos croquetes e a análise bacteriológica da matéria-prima. Os croquetes foram preparados no dia 19 de março de 2018. Antes de iniciar os trabalhos, as bancadas do laboratório foram desinfetadas com álcool 70°GL, e todos os utensílios foram lavados com detergente e enxaguados com água potável. As mãos foram higienizadas, bem como foi realizada a utilização de toucas, máscaras e luvas para evitar a contaminação dos produtos. A matéria-prima foi imediatamente levada para a realização das análises bacteriológicas, as quais foram: contagem de coliformes totais e/ou termotolerantes, contagem de bactérias heterotróficas aeróbias mesófilas e contagem de *Staphylococcus* coagulase positiva. Cada análise foi realizada em triplicata e utilizou 25 gramas de amostra. Para a formulação dos croquetes de tilápia foram utilizados 8,4g de sal (0,7%) e 1,2kg de filé de tilápia. Para os croquetes de truta foram utilizados 5,2g de sal (0,7%) e 750g de filé já retirada a pele. Os filés foram moídos em moedor de carne modelo B08, bivolt (BOTINI®) e colocados em um vasilhame. Foram pesados 25g da mistura para cada croquete, e moldados manualmente. Em seguida, foram empanados com o ovo e a farinha de rosca, respectivamente, e embalados em saco plástico próprio para alimentos. As amostras de croquete prontas foram conservadas na forma congelada a -18°C em freezer vertical, uma porta, modelo CVU30, 127 volts (CONSUL®) do Laboratório de Produtos de Origem Animal do UNIFESO, sendo avaliados no dia do preparo (D0) e após o preparo, semanalmente com 7, 14, 21 e 28 dias de conservação. Em seguida, quinzenalmente, com 43, 58, 73, 88 e 103 dias de conservação. Durante o acompanhamento semanal e quinzenal, foi realizada somente a contagem de bactérias heterotróficas aeróbias mesófilas (CBHAM), em triplicata, a fim de verificar a população microbiana mesófila com o intuito de determinar a validade comercial do produto. As curvas de crescimento dos microrganismos foram ajustadas e com as médias dos resultados de contagem de BHAM foi elaborado um gráfico em linha durante os 103 dias de estocagem, utilizando a ferramenta Excel®. Os meios de cultura foram preparados de acordo com a indicação dos fabricantes e com a Instrução Normativa nº 62 do Ministério da Agricultura (BRASIL, 2003), sendo estes: Caldo Lauril Sulfato Triptose (CLST), Caldo Verde Brilhante Bile Lactose (VBBL), Caldo de *E. coli* (EC), Ágar Padrão para Contagem (APC), Solução Salina Peptonada 0,1% (SSP) e Ágar Baird-Parker (BP). Para a

realização das análises bacteriológicas, a matéria-prima e os croquetes foram colocados em sacos plásticos próprios para alimentos e pesados no momento do seu preparo com o auxílio de uma balança digital de alta precisão modelo CBR400. Foi separado, aleatoriamente, 75 gramas de cada matéria-prima (filé de truta e filé de tilápia) e de croquete para fins de análise da qualidade microbiológica. As amostras (25g) foram diluídas em 225mL do meio SSP 0,1% (MERCCK®) obtendo a diluição  $10^{-1}$  com auxílio de cadinho de porcelana esterilizado. Foram realizadas diluições seriadas até  $10^{-3}$  para cada amostra, retirando-se 1mL da diluição anterior, mais concentrada, com o auxílio de uma pipeta graduada de vidro estéril, conectada à pêra, e transferindo a alíquota para um tubo de ensaio com 9mL de SSP 0,1%. Em seguida, foi realizada a homogeneização em Vortex (agitador de tubos) modelo QL 901, 220 volts (BIOMIXER®). Assim, a partir da diluição  $10^{-1}$  foi obtida a diluição  $10^{-2}$ , e desta, a diluição  $10^{-3}$ . Todos os procedimentos relacionados à análise bacteriológica foram realizados na zona de segurança do Bico de Bunsen. Para a realização da colimetria, a partir das diluições iniciais preparadas como descritas anteriormente, foram coletados 1mL de cada tubo e inoculados em CLST (ISOFAR®). Os repiques foram realizados em triplicata para cada diluição, totalizando nove tubos que continham tubos de Durhan em seu interior para medir a formação de gás. Os tubos foram incubados em estufa bacteriológica regulada a 35-37°C, 110 volts (QUIMIS®) por 48 horas. Após esse período, foi realizada a prova confirmativa para coliformes totais repicando 1mL de cada tubo positivo no CLST para tubos VBBL (HIMEDIA®), e levados à estufa por 48 horas a uma temperatura de 35-37°C. Também foi realizada a prova confirmativa para coliformes termotolerantes repicando 1mL de cada tubo positivo no CLST para tubos com caldo EC (BIOLIFE®), e levados ao aparelho para banho-maria, 110 volts (QUIMIS®) por 48 horas a uma temperatura de 44,5°C. Foram considerados positivos os tubos de ensaio que apresentaram turvação e presença de gás no tubo de Durhan, o que evidencia a capacidade das bactérias em fermentar a lactose presente no meio de cultura. Para a contagem de bactérias heterotróficas aeróbias mesófilas (CBHAM), foram coletadas alíquotas de 100µL a partir de cada diluição com o auxílio de uma micropipeta automática com ponteiras descartáveis e inoculadas em placa de Petri com o meio de cultura Agar Padrão de Contagem – APC (MERCCK®), através da técnica de plaqueamento por espalhamento (“spread plate”) utilizando a alça de Drigalski. O mesmo procedimento foi realizado para a contagem de *Staphylococcus* coagulase positiva, porém, realizando nesse caso a semeadura em meio de cultura Baird Parker (BP) (HIMEDIA®). As placas foram incubadas em estufa bacteriológica, a temperatura de 36°C por 48 horas. Após esse período foi realizada a contagem de Unidades Formadoras de Colônia (UFC) com o auxílio do contador de colônias tipo Quebec.

### Resultados e Discussão:

Os resultados foram comparados aos padrões microbiológicos brasileiros estabelecidos pela Resolução RDC nº 12, da Agência Nacional de Vigilância Sanitária (BRASIL, 2001) e às diretrizes internacionais estabelecidas pela “*International Commission on Microbiological Specification for Foods*” (ICMSF, 1986). Segundo a RDC nº12 da ANVISA, o pescado fresco, resfriado ou congelado deve possuir até  $10^3$ UFC/g na contagem de *Staphylococcus* coagulase positiva. Para os produtos resfriados ou congelados, elaborados à base de pescado, é preciso além de cumprir esse critério, possuir ainda até  $10^3$ UFC/g na enumeração de coliformes a 45°C (BRASIL, 2001). Para a contagem de bactérias heterotróficas aeróbias mesófilas, o limite internacional permitido é de até  $10^7$  UFC/g (ICMSF, 1986). Os resultados das análises microbiológicas da matéria-prima encontram-se dispostos na tabela 1. A contagem média de bactérias heterotróficas aeróbias mesófilas foi elevada em ambas as matérias-primas, apesar de a legislação brasileira não definir um limite para essas bactérias, porém sua presença pode reduzir a validade comercial. De acordo com o limite internacional (ICMSF, 1986), a contagem de bactérias mesófilas deve ser de até  $10^7$  UFC/g. Quanto para *Staphylococcus* coagulase positiva, os valores estavam dentro do limite preconizado pela RDC nº 12 da ANVISA, que estabelece a contagem de até  $10^3$ UFC/g. Na colimetria foram encontrados valores positivos, porém a legislação brasileira não estabelece um limite de coliformes totais e termotolerantes para o pescado congelado (BRASIL, 2001). Segundo a literatura, contagens elevadas de bactérias mesófilas provocam deterioração, alterando as características sensoriais do produto, conforme citado por Franco e Landgraf (2008). Além disso, de acordo com Forsythe (2013), contagens de bactérias mesófilas acima de  $10^6$  indicam insalubridade. Outros autores também realizaram a contagem de BHAM nessas espécies, encontrando valores inferiores ao do presente estudo. Soares et al. (2011) analisando filés de peixes congelados encontraram na contagem de BHAM valores de 0 a  $9,0 \times 10$  UFC/g; enquanto Silva et al. (2017) ao avaliar filés de truta encontraram valores variando de  $10^2$  a  $10^4$  UFC/g. Com relação a contagem de *Staphylococcus* coagulase positiva foram encontrados resultados intermediários por Soares et al. (2011), que relataram valores abaixo de  $2,0 \times 10$  UFC/g para filés de peixe congelado. Costa et al. (2016) também identificaram a presença de bactérias *Staphylococcus* coagulase positiva em 81,25% dos filés

de tilápias provenientes de um pesque-pague em São Paulo, demonstrando sua relação com o manuseio excessivo do pescado, bem como a utilização de facas, luvas e tábuas não higienizados. Dessa maneira, a presença de *Staphylococcus* coagulase positiva no alimento está relacionada principalmente à manipulação inadequada, por ser uma bactéria encontrada na pele e em mucosas do homem, conforme descrito por Franco e Landgraf (2008). No entanto, de acordo com Vieira (2004), os estafilococos são bactérias mesófilas, crescendo na faixa de temperatura entre 7,0 a 47,8°C, portanto, a sua presença na matéria-prima de tilápia também pode estar relacionada ao seu habitat. Como a tilápia é um peixe tropical, favorece o crescimento de bactérias mesófilas, enquanto a truta, por se adaptar melhor a águas frias, dificulta o crescimento dessas bactérias no ambiente de cultivo. Na enumeração de coliformes, os resultados mais baixos para o filé de tilápia indicam melhor qualidade higiênico-sanitária quando comparada à truta. Porém, os resultados foram muito acima dos valores encontrados por Soares; Gonçalves; Souza (2014) e Rebouças et al. (2017) que citam para a tilápia valores menores que 3 NMP/g para coliformes totais e termotolerantes. Os croquetes também foram inicialmente analisados no D0 (Tabela 2). Com relação à contagem de bactérias heterotróficas mesófilas, no primeiro dia, os maiores resultados na CBHAM foram encontrados para os croquetes de truta, reduzindo ambas as contagens após o preparo dos croquetes. Os valores encontrados estavam de acordo com o ICMSF (1986), que estabelece o limite de  $10^7$  UFC/g. Na colimetria houve maior contagem de coliformes totais e menor contagem de coliformes termotolerantes nos croquetes de tilápia, enquanto que para os croquetes de truta os valores de coliformes totais foram mais baixos. Para os produtos de pescado, a legislação brasileira não exige um limite para coliformes totais, porém para os coliformes a 45°C, a tolerância é de  $10^3$  NMP/g (BRASIL, 2001), demonstrando que no presente estudo, os produtos se encontravam dentro dos limites para coliformes termotolerantes estipulados pela legislação brasileira. Quanto a *Staphylococcus* coagulase positiva, não foi identificada a presença dessa bactéria nos croquetes, estando dentro do limite preconizado pela RDC nº 12 da ANVISA, que estabelece a contagem de até  $10^3$  UFC/g para essas bactérias. Segundo a literatura, a redução nas contagens de BHAM nos croquetes, de no mínimo 1 logaritmo, pode ter ocorrido devido à presença do ovo utilizado para empanar, concordando com a afirmação de Franco e Landgraf (2008) de que a clara possui substâncias antimicrobianas naturais como a lisozima, capaz de destruir a parede celular das bactérias. Bordignon et al. (2010) avaliando croquetes de tilápia-do-Nilo também verificaram uma redução da carga microbiana, porém após a pré-fritura, o que difere do presente estudo em que foram avaliados os produtos ainda crus. Os autores encontraram a contagem de BHAM reduzindo de  $8,0 \times 10^2$  para  $3 \times 10^1$  nos produtos elaborados a partir das aparas do filé e a redução de  $1,2 \times 10^4$  para  $8 \times 10^1$  UFC/g nos croquetes elaborados a partir de CMS. Os mesmos autores encontraram resultados semelhantes para a contagem de *Staphylococcus* coagulase positiva, que identificou valores menores que 10 UFC/g, enquanto que no presente estudo não foram quantificadas bactérias *Staphylococcus* coagulase positiva nos croquetes, demonstrando boas práticas durante a elaboração desses produtos, complementada pela ação da lisozima do ovo, especialmente atuante contra bactérias Gram-positivas, conforme citado por Germano; Germano; Oliveira (2015) e Franco; Landgraf (2008). Na enumeração de coliformes, Bordignon et al. (2006) encontraram nos croquetes valores menores que 3 NMP/g para coliformes a 45°C, demonstrando assim resultados melhores do que ao encontrado no presente estudo. Para avaliar a estabilidade de armazenamento dos croquetes, foi elaborado um gráfico com os resultados da CBHAM após 103 dias de estocagem do produto congelado. As análises dos croquetes após 103 dias de estocagem congelada a -18°C demonstraram que para os croquetes de truta, o resultado variou de  $1,0 \times 10^4$  UFC/g no dia 103 a  $8,4 \times 10^5$  UFC/g no dia 58 (Figura 1), enquanto que para os croquetes de tilápia, o resultado variou de  $6,0 \times 10^2$  UFC/g no dia 14 a  $2,9 \times 10^5$  UFC/g no dia 103 (Figura 2). Dessa forma, a contagem de BHAM mostrou-se dentro do limite preconizado pela ICMSF (1986), que permite valores de até  $10^7$  UFC/g, indicando que os croquetes de tilápia e de truta estavam ainda dentro do prazo de validade comercial após 103 dias de estocagem congelado. A alta contagem bacteriana nos filés de truta pode ser explicada pelo fato de serem peixes de água fria, portanto sua microbiota se adapta melhor a temperaturas menores, não sendo a de predileção das mesófilas. Enquanto nas tilápias, a contagem bacteriana mais baixa pode ter ocorrido por serem peixes de água morna, pois os croquetes foram mantidos sob baixa temperatura (-18°C). Esta tendência foi descrita por Forsythe (2013), que cita que peixes de água fria são colonizados principalmente por bactérias psicrotróficas, capazes de crescer em temperaturas menores que 7°C; enquanto peixes de água morna, como a tilápia, são colonizados principalmente por mesófilos, capazes de se desenvolver entre 10°C a 45°C. Além disso, Galvão e Oetterer (2014) também afirmam que a carga bacteriana do pescado tropical possui maior período de latência e menor velocidade de multiplicação quando armazenado em baixas temperaturas.

Tabela 1: Sultados microbiológicos da matéria-prima

	CBHAM <sup>3</sup> (UFC/g)	<i>Staphylococcus</i> coagulase positivo (UFC/g)	Coliformes totais (NMP/g)	Coliformes termotolerantes (NMP/g)
MPTI <sup>1</sup>	2,9 x 10 <sup>5</sup>	3,1 x 10 <sup>2</sup>	110	21
MPTU <sup>2</sup>	3,0 x 10 <sup>6</sup>	0	> 1100	230

<sup>1</sup>Matéria-prima de tilápia; <sup>2</sup>Matéria-prima de truta; <sup>3</sup>Contagem de bactérias heterotróficas aeróbias mesófilas. Fonte: Autoria pessoal, 2018.

Tabela 2 - Resultados microbiológicos dos croquetes de truta e tilápia

	CBHAM <sup>3</sup> (UFC/g)	<i>Staphylococcus</i> coagulase positivo (UFC/g)	Coliformes totais (NMP/g)	Coliformes termotolerantes (NMP/g)
CTI <sup>1</sup>	1,2 x 10 <sup>4</sup>	0	200	6,7
CTU <sup>2</sup>	6,1 x 10 <sup>5</sup>	0	92	17

<sup>1</sup>Croquete de tilápia; <sup>2</sup>Croquete de truta; <sup>3</sup>Contagem de bactérias heterotróficas aeróbias mesófilas. Fonte: Autoria pessoal, 2018.

Figura 1 - CBHAM em croquete de truta durante 103 dias de estocagem congelado

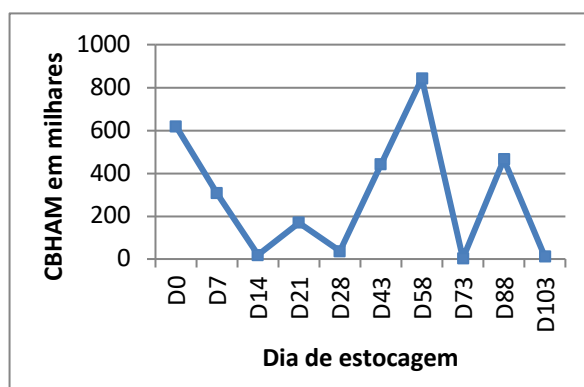
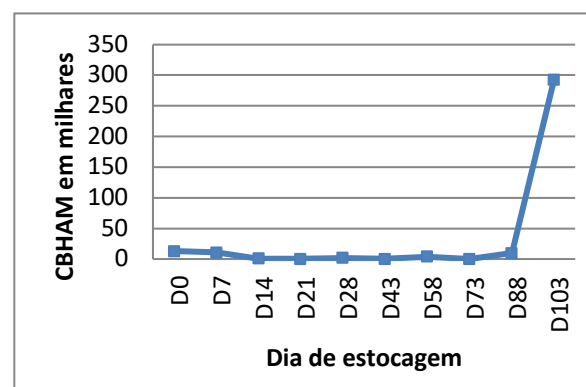


Figura 2 - CBHAM em croquete de tilápia durante 103 dias de estocagem congelado



### Conclusões:

Concluiu-se que os valores da contagem de bactérias heterotróficas aeróbias mesófilas foram elevados em ambas as matérias-primas, fato que pode indicar falha nas boas práticas de fabricação em qualquer ponto da cadeia produtiva desde a produção até o mercado varejista. Os valores também foram altos para coliformes totais e termotolerantes quando comparados a outras literaturas. A única exceção foi a contagem de *Staphylococcus* coagulase positivo, que se assemelhou ao que tem sido publicado para filés de peixe. Apesar disso, a matéria-prima ainda estava dentro do padrão microbiológico permitido. A contagem de bactérias heterotróficas aeróbias mesófilas reduziu após o preparo dos croquetes, os quais mantiveram-se dentro do prazo de validade comercial ainda ao final dos 103 dias de experimento. A análise de coliformes e *Staphylococcus* coagulase positivo nos produtos apesar de estarem dentro dos limites recomendados pela legislação, evidenciou a necessidade de maior controle na adoção de boas práticas durante o processamento. É recomendado que sejam realizados novos estudos para avaliar a presença de microrganismos como *Staphylococcus* coagulase positivo e coliformes na água de criação, nos manipuladores e equipamentos/utensílios normalmente empregados no processamento do pescado, assim como a análise de CBHAM por um tempo superior a 103 dias nesses produtos armazenados congelados e análises complementares para determinação da real validade comercial do produto.

### Abstract

The search for fast and nutritious meals grows, stimulating the development of new products to diversify the supply and to encourage the consumption of fish, as is the case of breaded products. Therefore, the objective of this study was to develop croquettes based on trout (*Oncorhynchus mykiss*) and tilapia (*Oreochromis niloticus*) and to evaluate the hygienic-sanitary quality of these products, determining their shelf-life, as well as evaluating the quality of the raw material used in technological processing. To prepare the products, trout and tilapia fillets were purchased from markets in the Mountainous Region, RJ, which yielded 60 croquettes. The fillets were ground into meat grinder, and then salt (0.7%) was added, hand-molded and breaded. The analyzes included colimetry, counting of mesophilic aerobic heterotrophic bacteria and coagulase positive *Staphylococcus* count on the raw material and products. To determine the commercial validity, aerobic mesophilic count was performed on the frozen croquettes stored at -18°C for 103 days. With the averages of aerobic mesophilic counts results, in line graphics were drawn up using Excel®. The results showed high counts of mesophilic aerobic heterotrophic bacteria in the raw materials. This count decreased after preparation of the croquettes, which remained within the expiration date at the end of the 103 days of experiment. The analysis of coliforms and *Staphylococcus* coagulase positive in both the raw material and the products, despite being within the limits recommended by the legislation, evidenced the need for greater control in the adoption of good practices during fish production and processing.

Key-words: Bacteriological analysis. Fish derivative. Mesophilic aerobic heterotrophic bacteria.

### Referências:

- BARBOSA, M. M. C. **Qualidade higiênico-sanitária e ocorrência de *Aeromonas* sp. E *Escherichia coli* em tilápias comercializadas no varejo**. 2013. 91f. Tese (Doutorado em Aquicultura) - Centro de aquicultura da UNESP, Universidade Estadual Paulista, Jaboticabal, 2013.
- BARBOSA, A. S. **Viabilidade econômica do sistema intensivo de produção de trutas na serra catarinense**. 2014. 93f. Dissertação (Mestrado em Ciência Animal) - Centro de Ciências Agroveterinárias, Universidade do Estado de Santa Catarina, Lages, 2014.
- BORDIGNON, A. C.; SOUZA, B. E. de; BOHNENBERGER, L.; HILBIG, C. C.; FEIDEN, A.; BOSCOLO, W. R. **Elaboração de croquete de tilápia do Nilo (*Oreochromis niloticus*) a partir de CMS e aparas do corte em 'V' do filé e sua avaliação físico-química, microbiológica e sensorial**. *Acta Scientiarum. Animal Sciences*, v.32, n. 1, p. 109-116, 2010.
- BORDIGNON, A.C.; SOUZA, B. E. de.; BHONENBERGER, L.; HILBIG, C. C.; MALUF, M. F.; BOSCOLO, R. W.; FEIDEN, A. **Elaboração de croquete empanado de tilápia do Nilo (*Oreochromis niloticus*) a partir de polpa e aparas de filetagem e sua avaliação microbiológica e sensorial**. In: SIMPÓSIO NACIONAL DE ENGENHARIA DE PESCA, 1. 2006, Toledo, PR. *Anais...* Toledo, PR: UNIOESTE, 2006.
- BRASIL. **Produção de tilápia cresce mais de 200% em dez anos no Brasil**. Brasília, 2017. Disponível em: <<http://www.brasil.gov.br/economia-e-emprego/2017/04/producao-de-tilapia-cresce-200-em-dez-anos-no-brasil>>. Acesso em: 18 mar. 2018.
- BRASIL. Ministério da Agricultura Pecuária e Abastecimento. Instrução Normativa nº 62, de 26 de agosto de 2003. Oficializa os Métodos Analíticos Oficiais para Análises Microbiológicas para Controle de Produtos de Origem Animal e Água. **Diário Oficial da União**, Brasília, 18 de setembro de 2003. Seção 1, p.14
- BRASIL, Ministério da Saúde. Agência Nacional de Vigilância Sanitária. Resolução RDC nº 12, de 02 de janeiro de 2001. Aprova o Regulamento técnico sobre Padrões Microbiológicos para Alimentos. **Diário Oficial da União**, Brasília, 10 de janeiro de 2001. Seção 1, n.7-E. p.45-53.
- CINTRA, A. P. R.; **Avaliação da presença de *Staphylococcus* coagulase positivo e negativo e de suas toxinas em carnes de frango de corte processadas em sala com diferentes temperaturas ambientes**. 2015. 67f. Dissertação (Mestrado em Ciência Animal) - Universidade Federal de Minas Gerais, Belo Horizonte, 2015.

- COSTA, T. D.; COSTA, R. D.; VAZ, A. C. N.; VIDAL, A. N. C. Qualidade microbiológica de tilápias obtidas de pesqueiros no interior do estado de São Paulo, Brasil. **Ciência & Tecnologia FATEC-JB**, v.8, Número Especial, 2016.
- FAO (Fisheries and Aquaculture Department). **Cultured Aquatic Species Information Programme: *Oreochromis niloticus***. Roma, 2005a. Disponível em: <[http://www.fao.org/fishery/culturedspecies/Oreochromis\\_niloticus/en](http://www.fao.org/fishery/culturedspecies/Oreochromis_niloticus/en)>. Acesso em: 10 mar. 2018.
- FAO (Fisheries and Aquaculture Department). **Cultured Aquatic Species Information Programme: *Oncorhynchus mykiss***. Roma, 2005b. Disponível em: <[http://www.fao.org/fishery/culturedspecies/Oncorhynchus\\_mykiss/en](http://www.fao.org/fishery/culturedspecies/Oncorhynchus_mykiss/en)>. Acesso em: 10 mar. 2018.
- FÉLIX, S. I. A. **Revisão do sistema HACCP da plataforma de pescado fresco Auchan**. 2012. 106f. Dissertação (Mestrado Integrado em Medicina Veterinária) - Universidade Técnica de Lisboa, Faculdade de Medicina Veterinária, Lisboa, 2012.
- FERREIRA, M.W.; SILVA, V.K.; BRESSAN, M.C.; FARIA, P.B.; VIEIRA, J.O.; ODA, S.H.I. **Pescados processados: maior vida de prateleira e maior valor agregado**. Lavras: Universidade Federal de Lavras, 2002. p.5-26.
- FIOCRUZ (Fundação Oswaldo Cruz). **Truta**. Disponível em: <<http://www.fiocruz.br/biosseguranca/Bis/infantil/truta.htm>>. Acesso em 10 mar. 2018.
- FORSYTHE, S. J. **Microbiologia da segurança dos alimentos**. 2.ed. Porto Alegre: Artmed, 2013. 607 p.
- FRANCO, B. D. G. de M.; LANDGRAF, M. **Microbiologia dos alimentos**. São Paulo: Atheneu, 2008. 182 p.
- GALVÃO, J. A.; OETTERER, M. **Qualidade e processamento de pescado**. Rio de Janeiro: Elsevier, 2014. 237p.
- GERMANO, P. M. L.; GERMANO, M. I. S.; OLIVEIRA, C. A. F. de. **Higiene e vigilância sanitária de alimentos: qualidade das matérias-primas, doenças transmitidas por alimentos, treinamento de recursos humanos**. 5. ed. Barueri, SP: Manole, 2015. 1077p.
- GONÇALVES, A. A. **Tecnologia do pescado: ciência, tecnologia, inovação e legislação**. São Paulo: Atheneu, 2011. 608 p.
- HILSDORF, A. W. S. Genética e cultivo de tilápias vermelhas – Uma revisão. **Boletim do Instituto de Pesca**, v.22, n.1, p.73-84. jan/jun. 1995.
- IBGE (Instituto Brasileiro de Geografia). **Polo de criação de peixes gera emprego e transforma vidas**. Minas Gerais, 2018. Disponível em: <<https://agenciadenoticias.ibge.gov.br/agencia-noticias/2012-agencia-de-noticias/noticias/20637-polo-de-criacao-de-peixes-gera-emprego-e-transforma-vidas.html>>. Acesso em: 06 ago. 2018.
- ICMSF. International Commission on Microbiological Specifications for Foods. **Microorganisms in Foods 2: Sampling for Microbiological Analysis: Principles and Specific Applications**. 2 ed. Toronto: University of Toronto Press, 1986. 278p.
- JAY, J. M. **Microbiologia de alimentos**. 6.ed. Porto Alegre: Artmed, 2005. 711 p.
- KUBITZA, F.; KUBITZA, L. M. M. Qualidade da água, sistemas de cultivo, planejamento da produção, manejo nutricional e alimentar e sanidade. **Panorama da Aqüicultura**, v. 10, n. 59, p.44-53, 2000.
- KUBITZA, F. Aqüicultura no Brasil conquistas e desafios. **Panorama da Aqüicultura**, v. 25, n.150, p.10-23, jul/ago. 2015.
- MARQUES, C. P. do N. **Processo Produtivo de Preparados de Peixe**. 2013. 84f. Dissertação (Mestrado em gestão da qualidade e segurança alimentar) - Escola Superior de Turismo e Tecnologia do Mar, Instituto Politécnico de Leiria, Peniche, 2013.
- MOREIRA, H. L. M; VARGAS, L.; RIBEIRO, R. P.; ZIMMERMANN, S. **Fundamentos da moderna aqüicultura**. Canoas, RS: ULBRA, 2001. 200 p.
- OLIVEIRA, E.G.; SANTOS, F.J.S.; PEREIRA, A.M.L.; LIMA, C.B. **Produção de tilápia: Mercado, espécie, biologia e recria**. Teresina, PI: Embrapa, 2007. 12p.

- ORDÓÑEZ, J. A. **Tecnologia de Alimentos: alimentos de origem animal**. Porto Alegre: Artmed, 2005. v.2. 279 p.
- OSTRENSKY, A.; BORGHETTI, J. R.; SOTO, D. **Aquicultura no Brasil: o desafio é crescer**. Brasília: Secretaria Especial de Aquicultura e Pesca da Presidência da República, 2008. 276 p.
- PEIXEBR (Associação Brasileira da Piscicultura). **Anuário peixe BR da piscicultura 2018**. São Paulo: PEIXEBR, 2018. 74p.
- PEREIRA, V. P. A. **Avaliação do Prazo de Validade de Conservas de Peixe Após Abertura**. 2014. 173f. Dissertação (Mestrado em controle de qualidade) - Faculdade de Farmácia, Universidade do Porto, Porto, 2014.
- PEREIRA, A. C.; SILVA, R. F. **Produção de tilápias**. Niterói: Programa Rio Rural, 2012. 52 p.
- REBOUÇAS, L. O. S.; FIGUEIREDO, J. P. V.; MESQUITA, A. C. N.; SANTOS JUNIOR, J.; ASSIS, A. P. P.; CAMPÊLO, M. C. S.; SILVA, J. B. A.; LIMA, P. O. Qualidade física e sensorial da tilápia (*Oreochromis niloticus*) cultivada em ambiente de água doce e salgada. **Boletim da Indústria Animal**, v.74, n.2, p.116-121, 2017.
- ROUBACH, R.; CORREIA, E.S.; ZAIDEN, S.; MARTINO, R.C.; CAVALLI, R.O. Aquicultura brasileira. **Panorama da Aquicultura**, v. 13, n.76, p.47-57, 2003.
- SCHMIDT, C. **Truticultura: A Indústria Cresce apesar da Competição Predatória dos Produtos Importados**. **Panorama da Aquicultura**, v.10, n.57, p.166, jan/fev. 2000.
- SCOTT, P. C.; VIANNA, L. F.; MATHIAS, M. A. Diagnóstico da cadeia aquícola para o desenvolvimento da atividade no Estado do Rio de Janeiro. **Panorama da Aquicultura**, v.12, n.71, p.15-25, 2002.
- SILVA, C. C. C. da; SOUZA, A. L. M. de; POMBO, C. R.; MESQUITA, E. de F. M de. Qualidade microbiológica de filés de truta arco-íris no RJ, Brasil. In: SIMCOPE, 7., 2017. São Paulo. **Anais...** São Paulo: Inst. Pesca, 2017.
- SIMÕES, M. R.; RIBEIRO, C. de F. A.; RIBEIRO, S. da C. A.; PARK, K. J.; MURR, F. E. X. Composição físico-química, microbiológica e rendimento do filé de tilápia tailandesa (*Oreochromis niloticus*). **Ciência e Tecnologia de Alimentos**, v.27, n.3, p.608-613, jul/set. 2007.
- SOARES, K. M. de P.; GONÇALVES, A. A.; SOUZA, L. B. de. Qualidade microbiológica de filés de tilápia do Nilo (*Oreochromis niloticus*) durante o armazenamento em gelo. **Ciência Rural**, v.44, n.12, p.2273-2278, dez. 2014.
- SOARES, V. M.; PEREIRA, J. G.; IZDORO, T. B.; MARTINS, O. A.; PINTO, J. P. de A. N.; BIONDI, G, F. Qualidade Microbiológica de Filés de Peixe Congelados Distribuídos na Cidade de Botucatu - SP. **UNOPAR Científica Ciências Biológicas e da Saúde**, v.13, n.2, p.85-88, 2011.
- VIEIRA, R. H. S. dos F. **Microbiologia, higiene e qualidade do pescado: teoria e prática**. São Paulo: Livraria Varela, 2004. 380 p.

## ANESTESIA MULTIMODAL EM CÃO (*Canis familiaris*) – RELATO DE CASO

Isabella Carlos Magno<sup>9</sup>; Juan Benito Campos Diz Atan<sup>10</sup>; Flávio Guilherme Costa Lima<sup>11</sup>;  
Fernando Luis Fernandes Mendes<sup>10</sup>; Síría da Fonseca Jorge<sup>10</sup>; Bethânia Ferreira Bastos<sup>10</sup>

### Resumo

A analgesia preemptiva é realizada antes que o estímulo doloroso seja gerado, enquanto a analgesia transoperatória consiste numa analgesia preemptiva associada a uma terapia multimodal, com benefício de reduzir as doses dos medicamentos e o risco de efeitos colaterais. A anestesia multimodal usa várias drogas com diferentes ações que podem agir em diferentes níveis das vias nociceptivas, para produzir uma analgesia ideal. Os fármacos mais comumente utilizados para compor os protocolos de analgesia multimodal incluem os opióides, anti-inflamatórios não esteroidais, anestésicos locais, antagonistas dos receptores N-Metil-D-Aspartato e agonistas alfa2-adrenérgicos. Com o intuito de trazer subsídios para a aplicabilidade na rotina clínica e cirúrgica de pequenos animais, este estudo objetivou fazer uma revisão sobre a anestesia multimodal, os fármacos utilizados, mecanismos de ação e contraindicações desta técnica anestésica em cães, apresentando um caso clínico de um cão submetido a cirurgia de laparotomia exploratória com um protocolo de anestesia multimodal envolvendo infusões contínuas de Fentanil e Cetamina, além da anestesia epidural alta. No presente trabalho, o emprego da analgesia multimodal contínua com infusão de Fentanil, Lidocaína e Cetamina, em cães anestesiados com Isoflurano promoveram efeitos desejáveis e não comprometeram os parâmetros cardiovasculares e respiratórios do animal. A associação empregada proporcionou redução menor do requerimento de anestésico geral. A anestesia por via peridural alta proporcionou uma analgesia eficiente, e um pós-operatório com conforto e controle da dor.

Palavras-chave: Anestesia multimodal. Epidural. Opióides.

### Introdução:

A dor é uma experiência sensorial e emocional desagradável que causa alterações fisiológicas no animal, prejudicando a qualidade de vida e prolongando o período de recuperação do paciente. Nas últimas décadas, os Médicos Veterinários passaram a se preocupar com a dor e seus efeitos adversos que interferem na qualidade de vida dos seus pacientes (HELLEBREKERS, 2002; MUIR III, 2009). A analgesia adequada implica na diminuição da ansiedade e estresse, levando ao menor tempo para recuperação do animal. Entre os protocolos analgésicos direcionados ao controle da dor, destacam-se os protocolos de analgesia transoperatória e de analgesia preemptiva. A analgesia preemptiva é realizada antes que o estímulo doloroso seja gerado, enquanto a analgesia transoperatória consiste numa analgesia preemptiva associada a uma terapia multimodal, com benefício de reduzir as doses dos medicamentos e o risco de efeitos colaterais (ASSUMPÇÃO et al., 2017). A anestesia multimodal utiliza vários fármacos com diferentes ações que podem agir em níveis diversos das vias nociceptivas, para produzir uma analgesia ideal. A associação de diferentes fármacos em conjunto, possibilita o bloqueio da nocicepção em diferentes pontos, por meio de sinergismo farmacológico, favorecendo a biotransformação dos fármacos utilizados e a redução das suas doses (THOMAS; LERCHE, 2011; FANTONI, 2012; MATHEWS et al., 2014; ALVES et al., 2017). A analgesia multimodal pode ser realizada em qualquer parte da via dolorosa: na periferia, com o uso de agentes analgésicos e anti-inflamatórios, que vão reduzir a intensidade da inflamação e da sensibilização periférica; na via de condução, com a utilização de anestésicos locais, que vão bloquear o influxo de estímulos ao sistema nervoso central (SNC); na medula, com o uso de opióides espinhais, anestésicos locais, Clonidina e Cetamina, que vão modular a entrada do estímulo; e, finalmente, nos centros superiores, com o uso de opióides, Cetamina e agonistas alfa2-adrenérgicos sistêmicos (POSSO; ASHMAWI, 2012; BECKMAN, 2013; MATHEWS et al., 2014; WHITTEM et al., 2015; ALVES et al., 2017). Neste estudo, foi relatado a utilização de um protocolo de anestesia multimodal, combinando-se infusão contínua de Fentanil e Cetamina, com a administração da anestesia epidural alta, em um cão da raça Leão da Rodésia, para a realização de uma laparotomia exploratória.

### Relato de caso:

Este trabalho é um Relato de Caso que dispensa a aprovação da Comissão de Ética no Uso de Animais - CEUA, de acordo com o deliberado na contextualização do anexo da Resolução Normativa nº 22 (25/6/2015) do CONCEA. **Histórico:** Foi atendida, em agosto de 2018, na Clínica Veterinária Bicharada, localizada em Petrópolis, no estado do Rio de Janeiro, a cadela Kalunga, raça Leão da

<sup>9</sup> Graduanda Medicina Veterinária - UNIFESO – isamagno.58@gmail.com

<sup>10</sup> Docente Medicina Veterinária - UNIFESO – juan\_atan@hotmail.com

<sup>11</sup> Médico Veterinário Flávio Guilherme Costa Lima – fgclima@compuland.com.br

Rodésia, 10 anos de idade, castrada. Segundo informações de seus responsáveis apresentava vômitos, prostração e constipação. **Exame Clínico:** Ao exame físico, o canino apresentava na auscultação taquicardia, prostração, desconforto abdominal intenso com distensão do abdômen, temperatura normal (37.8°C) e vômitos na coloração marrom e anorexia. Exames complementares foram solicitados, como hemograma e bioquímica. Sendo que o hemograma revelou leucocitose, e parâmetros limitrofes como relação ao volume globular e hemoglobina. Devido ao quadro de desconforto abdominal intenso, foi solicitado uma ultrassonografia abdominal, que apresentou conteúdo gástrico íntegro, e líquido livre na cavidade abdominal, onde um quadro compatível com obstrução pilórica ou obstrução parcial. Diante deste quadro, a principal suspeita foi impactação e obstrução, por corpo estranho ou neoplasia, o que levou a indicação de uma laparotomia exploratória para fechar diagnóstico. **Tratamento:** O procedimento anestesiológico consistiu na administração de Metadona (Mytedom 10 mg/mL®, Cristália, Itapera-SP, Brasil), na dosagem de 0,3 mg/Kg, por via intramuscular, como medicação pré-anestésica. Após 20 minutos, realizou-se tricotomia e antisepsia da região entre L1-L2 com degermante, seguido de álcool 70%. Em seguida, o paciente foi posicionado na mesa cirúrgica, sobre um colchão térmico, onde foi cateterizada a veia cefálica com cateter intravenoso periférico (Jelco® 20, Smiths Medical Internacional, Reino Unido). A fluidoterapia foi instituída empregando solução de ringer com lactato na velocidade de 5 mL/Kg/h. A indução anestésica foi realizada com 3,0 mg/Kg de Propofol (Propovan®, Cristália, Itapira-SP, Brasil), Midazolam 0,5 mg/Kg (Dormium®, Cristália, Itapira-SP, Brasil), por via intravenosa. O paciente recebeu antibioticoterapia prévia de Ceftriaxona 30 mg/Kg (Ceftriax 1 g®, EMS, Hortolândia-SP, Brasil). A analgesia foi multimodal contínua com infusão de Fentanil, Lidocaína e Cetamina. Uma vez constatada o relaxamento da mandíbula e a perda de reflexo palpebral lateral foi feita a intubação orotraqueal com tubo 8,5 mm. Para a manutenção anestésica, utilizou-se um circuito valvular com absorvedor de CO<sub>2</sub>, provido de vaporizador universal que forneceu uma mistura de isoflurano (Isoflurano 1mL/mL, Bioquímico, Itatiaia-RJ, Brasil) e 100% de oxigênio no fluxo de 15 mL/Kg/Min. O paciente foi mantido sob ventilação assistida. Imediatamente antes da indução e durante a cirurgia monitorou-se o paciente, a cada 15 minutos, com a utilização de monitor multiparamétrico, as frequências cardíacas (FC) e respiratórias (FR), a pressão arterial sistólica (PAS) e diastólica (PAD), por método não invasivo, saturação periférica de oxigênio da hemoglobina (SpO<sub>2</sub>), temperatura, eletrocardiografia como parâmetros de controle do plano anestésico. Na figura 4, observamos uma tabela com os valores dos parâmetros mensurados. A pressão arterial média não foi obtido, o que tornou-se um limitante no presente trabalho. observamos a evolução da frequência cardíaca, ao longo do tempo cirúrgico em minutos. Podemos notar uma tendência da frequência cardíaca, a se manter estável. Uma vez, o paciente anestesiado, foi realizado a anestesia epidural alta, entre os espaços L1-L2. Após a localização do espaço epidural L1-L2, foi realizada a punção com agulha epidural Tuohy procedendo a penetração de pele, subcutâneo, musculatura intervertebral, e finalmente o espaço epidural. A distância que a agulha vai atravessar depende do tamanho do animal, chegando até o ligamento amarelo. Em caso de contato com estruturas ósseas, é retirada a agulha com cuidado e redirecionada em direção caudal ou cranial, dependendo. O cuidado com o manejo da agulha nos casos deve ser feito delicadamente, evitando traumatizar os tecidos na passagem da agulha. Ao atingir o espaço, foi administrado lentamente (1 mL a cada 30 segundos) Bupivacaína 0,5% (Neocaína® 0,5%, Cristália, Itapira-SP, Brasil), numa dosagem total de 4,0 ml (Figuras 8 e 9). Após 15 minutos da aplicação da anestesia epidural alta iniciou-se a cirurgia, que durou 120 minutos. Imediatamente, após o começo da cirurgia, iniciou-se a taxa de infusão de 10 mL/Kg/h, de modo a administrar-se 0,03 µg/Kg/min de Fentanil, associados a 50 µg/Kg/min de lidocaína e 10 µg/Kg/min de Cetamina. O término da infusão ocorreu concomitante ao término de cirurgia. Foi realizada uma laparotomia exploratória consistindo gastrotomia, com a retirada de conteúdo seguido de gastropexia. A cirurgia ocorreu sem nenhuma complicação, e sua recuperação anestésica foi tranquila e sem vocalização, não sendo notada nenhuma alteração quanto à recuperação anestésica. Todo o procedimento durou 120 minutos. No pós-operatório imediato foi administrado Dipirona 25 mg/Kg (Finador®, Ourofino, Cravinhos-SP, Brasil) e Meloxicam 0,2 mg/Kg (Meloxicam®, Ourofino, Cravinhos-SP, Brasil), todos por via intramuscular.

### Discussão:

No presente estudo, a Metadona atuou com analgésico preemptivo, sendo corroborado por Shafford et al., 2001, com sua eficácia adequada, indicada pelo retorno suave da anestesia. A segunda estratégia envolve a combinação de fármacos analgésicos e técnicas que promovam efeito sinérgico como analgesia balanceada. Com estas técnicas, pode-se utilizar baixas doses, diminuindo a possibilidade de efeitos colaterais Neste caso, tivemos a infusão contínua de Fentanil, Cetamina e lidocaína, além

da anestesia epidural alta. O que concorda com Luna, 2006; Lemke e Creighton, 2010, ao analisarmos a estabilidade da anestesia, e a tendência de estabilização dos parâmetros de frequência cardíaca, frequência respiratória e pressão arterial sistólica e diastólica. Quanto aos benefícios promovidos pela associação destes fármacos (Fentanil-Lidocaína-Cetamina), o Fentanil é um opioide 100 vezes mais potente que a morfina e muito eficiente no tratamento da dor crônica e aguda, sobretudo quando utilizado na infusão contínua (BELMONTE, 2008; ASSUMPÇÃO et al., 2017). Já a Cetamina quando usada em infusão contínua promove uma anestesia balanceada e a lidocaína possui, além de sua ação como anestésico local, propriedades analgésicas promovidas pela sua capacidade de induzir a liberação de opióides endógenos (SKARDA; TRANQUILLI, 2007; SILVA et al., 2010; FANTONI, 2012; ASSUMPÇÃO et al., 2017). Tais afirmações vão de encontro aos dados obtidos no trabalho, com referência aos parâmetros fisiológicos, e estabilidade da anestesia. A Cetamina também apresenta uma ação antiinflamatória, atuando sobre mediadores inflamatórios e células do sistema imune, como macrófagos e leucócitos (LOIX et al. 2011). Além disso, o que ajuda a elucidar a estabilidade da anestesia, e sua eficiência analgésica. Em relação ao uso de isoflurano para realizar processo cirúrgico com epidural alta, durante a cirurgia foi possível manter uma pequena quantidade de Isoflurano, durante os 120 minutos do procedimento cirúrgico, o que indica que a epidural alta foi eficiente até o término do procedimento, evitando a necessidade de um maior requerimento de anestésico geral inalatório. Além disso, podemos observar que os parâmetros fisiológicos mensurados pelo monitor multiparamétrico, configurando uma eficiência do bloqueio, o que vem de encontro aos resultados obtidos por Otero (2005) e Oliveira (2009). Além disso, podemos observar analisando a figura 5, que a frequência cardíaca, se mantém estável ao longo da cirurgia, configurando uma eficiência da analgesia multimodal. Não foi observado nenhum sinal que pudesse remeter aos riscos que esta técnica possui, evidenciando a segurança desta técnica, sendo os resultados semelhantes aos estudos capitaneados por Tamanho et al., (2009) e Gering et al., (2015). Com relação ao período de latência da Bupivacaína, a cirurgia iniciou-se 15 minutos após a administração da epidural, e não houve necessidade de aumento do anestésico inalatório, assim como manteve a estabilidade dos demais parâmetros, concordando com os estudos de Klaumann; Otero (2013) a Bupivacaína é um anestésico local bem aceito na Medicina Veterinária devido ao seu longo período de ação, o qual leva um bloqueio sensorial e motor adequado para procedimentos cirúrgicos para animais de companhia.

#### **Considerações finais:**

No presente trabalho, o emprego da analgesia multimodal contínua com infusão de Fentanil, Lidocaína e Cetamina, em cães anestesiados com Isoflurano promoveram efeitos desejáveis e não comprometeram os parâmetros cardiovasculares e respiratórios do animal. A associação empregada proporcionou redução menor do requerimento de anestésico geral e, nesse sentido, foi a melhor opção. A anestesia por via peridural alta proporcionou uma analgesia eficiente, e um pós-operatório com conforto e controle da dor. É uma técnica que possibilita a diminuição do uso de anestésicos gerais, inalatórios ou intravenosos, reduzindo assim, seus efeitos adversos. Foi realizada sob os cuidados adequados quanto à dose, volume, tipo de anestésico e localização correta.

#### **Abstract**

Preemptive analgesia is performed before the pain stimulus is generated, while transoperative analgesia consists of preemptive analgesia associated with multimodal therapy, with the benefit of reducing drug doses and the risk of side effects. Multimodal anesthesia uses several drugs with different actions that can act at different levels of the nociceptive pathways, to produce an ideal analgesia. The drugs most generally used to compose multimodal analgesia protocols include opioids, non-steroidal anti-inflammatory drugs, local anesthetics, N-methyl-D-Aspartate receptor antagonists and alpha2-adrenergic agonists. With the intention of bringing subsidies to the applicability in the clinical and surgical routine of small animals. This study aimed to review the multimodal anesthesia, the drugs used, the mechanisms of action and contraindications of this anesthetic technique in dogs, presenting a clinical case of a dog undergoing exploratory laparotomy with a multimodal anesthesia protocol involving continuous infusions of Fentanyl and Ketamine, in addition to high epidural anesthesia. In the present study, the use of continuous multimodal analgesia with infusion of Fentanyl, Lidocaine and Ketamine in dogs anesthetized with Isoflurane promoted desirable effects and did not compromise the cardiovascular and respiratory parameters of the animal. The employed association provided a smaller reduction of the general anesthetic requirement. High epidural anesthesia provided efficient analgesia, and a postoperative period with comfort and pain control.

**Keywords:** multimodal anesthesia. Epidural. Opioids.

## Referências:

- ALVES, J.E.O; SILVEIRA, M.D; VIEIRA, E.M.P; VIDAL, L.W.M. Mecanismos fisiopatológicos da nocicepção e bases da analgesia perioperatória em pequenos animais. **Acta Biomedica Brasiliensia**, v.8, n.1, julho, 2017.
- ASSUMPÇÃO. A.E; NASPOLINI, B; SANTALÚCIA, S; HEYMANN, A.C; PIOVEZAN, A.P. Avaliação de dois protocolos de analgesia transoperatória em cadelas submetidas à mastectomia unilateral total. **Acta Scientiae Veterinariae**, v.45, p.1-8, Porto Alegre, 2017.
- BECKMAN, B. Anesthesia and pain management for small animals. **Vet. Clin. Small. Anim.**, v. 43, p. 669-688, 2013.
- BELMONTE, E.A. **Infusão contínua, Jaboticabal/SP, 2008. de morfina ou fentanil, associados à lidocaína e cetamina, em cães anestesiados com isofluorano.** Dissertação (Mestrado em Cirurgia Veterinária), 96f. Faculdade de Ciências Agrárias Veterinárias – Unesp, 2008.
- FANTONI, D.T. **Tratamento da Dor na Clínica de Pequenos Animais**. 1. Ed., São Paulo: Elsevier, 22f, 2012.
- GERING, A.P; CHUNG, D.G; GRAVENA, K; NAZARET, T.L.; NUNES, N. Anestesia Epidural: Revisão de literatura. **Rev Cient Med Veterinária**, Ano XIII, n.25, julho/ 2015.
- HELLEBREKERS, L.J. Fisiopatologia da dor em animais e sua consequência para a terapia analgésica. In.: HELLEBREKERS, L.J., **Dor em animais**, Manole, São Paulo, p.69-80, 2002.
- KLAUMANN, P. R.; OTERO, P. E. **Anestesia locorregional em pequenos animais**. 1 ed. Roca, São Paulo, p.135-288, 2013. ;
- LEMKE, K.A & CREIGHTON, C.M. Analgesia for anesthetized patients. **Topics in companion animal medicine – journal**, v.25, n.2, p.70-82, 2010.
- LOIX, S.; DE KOCK, M.; HENIN, P. The anti-inflammatory effects of ketamine: State of the art. **Acta Anaesthesiologica Belgica**, v. 62, n. 1, p. 47-58, 2011.
- LUNA, S. P. L. Dor, analgesia e bem estar animal. ANAIS - I Congresso Internacional de Conceitos em Bem-estar Animal, p. 16-18, 2006.
- MATHEWS, K.; KRONEN, P. W.; LASCELLES, D.; NOLAN, A.; ROBERTSON, S.; STEAGALL, P.; WRIGHT, B.; YAMASHITA, K. Guidelines for recognition, assessment and treatment of pain. **Journal of Small Animal Practice**, v. 55, p. E10-E68, 2014.
- MUIR, W.W. NMDA Receptor Antagonists and Pain: Ketamine. **Veterinary Clinics of North America: Equine Practice**, v.26, n.3, p.565-578, 2010.
- OLIVEIRA, G.C.V. **Avaliação da eficácia e dos efeitos respiratórios da anestesia peridural torácica em cães**. Dissertação (Mestre em Anestesiologia), p.69. Universidade Estadual Paulista “Júlio de Mesquita Filho”, Botucatu, 2009.
- OTERO, P. E. Anestesia locorregional do neuroeixo. In: KLAUMANN, P.R.; OTERO, P. E. **Anestesia locorregional em pequenos animais**. São Paulo: Roca, 2013. P. 135-176
- OTERO, P.E. Administração epidural e espinhal de analgésicos: Dor avaliação e tratamento e pequenos animais. São Caetano do Sul, **Interbook**, p.393, 2005.
- POSSO, I.P. ASHMAWI, H.A. Princípios gerais do tratamento da dor, p. 29-36. In: FANTONI, D. (Ed.), **Tratamento da dor na clínica de pequenos animais**. 1Ed. Elsevier, Rio de Janeiro, 2012.
- SHAFFORD, H. L.; LASCELLES, B. D. X.; HELLYER, P. W. Preemptive analgesia: managing pain before it begins. **Veterinary Medicine**, v.194, n.1, p. 478-491, 2001.

SILVA, F.C.C; DANTAS, R.T; CITÓ, M.C.O; et al. Ketamina, da anestesia ao uso abusivo: artigo de revisão. **Rev Neurocienc**, v.18, n.2, p.227-237, 2010.

SKARDA, R.T; TRANQUILLI, W.J. Técnicas Anestésicas e Analgésicas Locais e Regionais: Cães. Em: Grimm K, Thurmon J e Tranquilli WJ (Eds.) Lumb & Jones - anestesia veterinária e analgesia. Iowa, **Blackwell Publishing**. p. 561-594, 2007.

TAMANHO, R.B.; OLESKOVICZ, N.P; MORAES, A.N.D.; FLÔRES, F. N., DALLABRIDA, A. L., REGALIN, D.; ROSA, A. C. D. Anestesia peridural cranial com lidocaína e morfina para campanhas de castração em cães. **Ciência Rural**, 2009.

THOMAS. J.A; LERCHE, P. **Anesthetic agentes and adjuncts. In: Anesthesia and analgesia for veterinary technicians.** New York: Elsevier Saunders, p.50-95, 2011.

WHITTEM, T.; BETHS, T.; BAUQUIER, S. General pharmacology of anesthetic and analgesic drugs. In: GRIMM, K. A.; LAMONT, L. A.; TRANQUILLI, W. J. GREENE, S. A.; ROBERTSON, S. A. **Veterinary anesthesia and analgesia - The fifth edition of Lumb and Jones.** Hoboken: Wiley-Blackwell, p. 147-174, 2015.

## **ATRESIA ANAL EM FELINO (*Felis catus*) - RELATO DE CASO**

Ana Gabrielly Monteiro Knupp<sup>12</sup>; Síría da Fonseca Jorge<sup>13</sup>; Denise de Mello Bobány<sup>13</sup>; Priscila Tucunduva<sup>13</sup>; Fernando Luis Fernandes Mendes<sup>13</sup>; Tatiana Didonet Lemos<sup>13</sup>

### **Resumo**

---

<sup>12</sup> Graduando do curso de Graduação em Medicina Veterinária do UNIFESO – gabimknupp@hotmail.com

<sup>13</sup> Docente do curso de Graduação em Medicina Veterinária do UNIFESO – siriavet@gmail.com.br

Ao nascerem, alguns animais podem apresentar anormalidades congênitas sendo preciso, muitas vezes, cuidados e tratamentos imediatos, pois o comprometimento estrutural ou funcional pode levar o animal ao óbito, caso o quadro não seja revertido a tempo. Anomalias congênitas do reto e do ânus nos animais de companhia não têm sua verdadeira etiologia conhecida, e a atresia anal é considerada uma dessas possíveis anormalidades. O animal acometido pode vir à morte antes mesmo das medidas necessárias serem feitas. O presente trabalho tem por objetivo, relatar o caso de um felino com atresia anal, atendido na Clínica Escola de Medicina Veterinária do UNIFESO, abordando os sinais clínicos, diagnósticos e tratamento, além de relatar, também, a cirurgia realizada cujo sucesso garantiu a sobrevivência do animal.

Palavras-chave: Anormalidades Congênitas. Anus Imperfurado. Terapêutica.

### **Introdução:**

Os defeitos congênitos são anormalidades nas estruturas ou nas funções presentes ao nascimento, que poderão levar ao acometimento dos sistemas parcialmente ou totalmente. Esses problemas surgem nas fases de desenvolvimento embrionário ou fetal de todas as espécies de animais (CARVALHO et al., 2012). Existem anormalidades congênitas do reto e do ânus nos animais de companhia, mas há o desconhecimento da verdadeira etiologia, devido ao fato da maioria desses animais chegarem ao óbito antes de serem avaliados clinicamente. Dentre as anormalidades congênitas do reto e do ânus a atresia anal é a mais comum (SLATTER, 2007). A atresia anal é uma alteração que compromete a abertura anal e o reto terminal e é possível classificar tal anormalidade em quatro tipos: Tipo I – estenose anal tipo II – ânus imperfurado, tipo III - combinado com porção terminal do reto cranial a membrana anal e o tipo IV - que ocorre em fêmeas onde há uma persistência de comunicação entre o reto e a vagina ou entre o reto e a uretra (ARONSON, 2003). Os sinais clínicos e o diagnóstico dos animais com atresia anal dependerão do tipo de anormalidade presente e, se há presença de fistulas secundárias. A sintomatologia varia de acordo com o tipo de atresia encontrada (PRASSINOS et al., 2003; HEDLUND, 2005). O tratamento de escolha para tal anomalia é o cirúrgico, onde conseqüentemente evitará quadros de constipação, inanição e até mesmo quadros de septicemia, ou seja, este tratamento evita que o animal chegue ao óbito rapidamente e por se tratar de animais de pequeno porte e filhotes existe ainda a necessidade de cuidados anestésicos especiais (ETTINGER; FELDMAN, 2004; MAHLAR; WILLIAMS, 2005; SLATTER, 2007; KUMAR et al., 2010). Este trabalho teve o objetivo de relatar um caso clínico de um felino que foi atendido na Clínica Escola de Medicina Veterinária do UNIFESO, apresentando uma anomalia congênita chamada de Atresia Anal com fístula retovaginal, sendo encaminhado para tratamento cirúrgico onde tal foi realizado com êxito. O presente relato destacará a importância do conhecimento da enfermidade para que os médicos veterinários possam realizar precocemente o diagnóstico e tratamento da mesma, irá relatar este caso que é raro no dia a dia da clínica, junto com os procedimentos realizados no pré, trans e pós cirúrgico, a técnica cirúrgica colocada em prática neste caso clínico e como foi a recuperação do animal do presente caso clínico.

### **Relato de Caso:**

Este trabalho é um Relato de Caso que dispensa a aprovação da CEUA, de acordo com o deliberado na contextualização do anexo da Resolução Normativa nº 22 (25/6/2-15) do CONCEA. Foi atendido na Clínica Escola de Medicina Veterinária Luis Cataldi – UNIFESO, um felino fêmea, com dois meses de idade, pesando 1,050 quilos, com histórico de constipação, tenesmo e disquezia. Ao exame clínico foi observada ausência de ânus e as fezes sendo eliminadas através da genitália externa (figura 1). Neste primeiro atendimento foram observados sinais de dor e distensão abdominal. À palpação puderam ser sentidas alças intestinais repletas de conteúdo fecal e presença de fezes na região perivulvar além da ausência do orifício anal. O animal se apresentava magro, desidratado e com as mucosas hipocoradas. Clinicamente diagnosticou-se uma anomalia congênita chamada Atresia Anal e a paciente foi encaminhada para cirurgia. Aproximadamente 20 dias após o primeiro atendimento a paciente foi submetida à cirurgia corretiva de anoplastia onde a técnica realizada será descrita a seguir. Protocolo Anestésico: Como medicação pré-anestésica (MPA), foi utilizado Ketamina (3 mg/kg) e Midazolam (0,3 mg/kg), ambos com aplicação por via intramuscular. Foram aguardados dez minutos até que o animal respondesse as medicações. Logo após foi feito o acesso venoso no membro anterior direito, utilizando o cateter intravenoso 24G e fluidoterapia com Soro Ringer com Lactato. Para que fosse realizada a intubação do animal, antes foi feita a indução com o uso do Propofol, dose efeito de 1 ml e gradativamente com a resposta do animal ao medicamento foram injetados pela via de acesso. Após o animal apresentar-se induzido completamente, foram usados 0,1 ml de Lidocaína na epiglote a fim de facilitar no momento da entubação. Com a ajuda do laringoscópio o animal foi entubado com um traqueotubo do tamanho 3.0, dando início à anestesia inalatória com o uso do Isoflurano (figura 2).

Como manutenção foi utilizado Fentanil (2 µg/kg). Para dar início a cirurgia, antes foi realizada a epidural, sendo 0,3 ml na localização sacrococcígea e aplicado também anterior a cirurgia, 0,1 ml de Penstrep. Ressaltando que desde o início da anestesia o animal foi mantido envolvido em um isolante térmico (figura 3). Técnica Cirúrgica: O animal foi posicionado em decúbito ventral em Trendelenburg a cauda foi fixada no dorso e foi realizada antisepsia com álcool 70% (figuras 4 e 5). Foi realizada uma incisão em cruz na região anatômica referente ao ânus incluindo apenas pele (figura 6). Após incisão de pele foi realizada dissecação romba da região perineal até a localização da região mais distal do reto em fundo de saco cego e fistula reto-vaginal. Foi então realizada a colocação de quatro pontos de reparo (figura 7), através dos quais o reto foi exteriorizado e realizou-se uma incisão em estocada no reto a partir da serosa até a luz intestinal. Após a penetração na luz, o reto foi ordenhado e as fezes retiradas até quase seu completo esvaziamento (figura 8). Foi realizada lavagem do campo operatório com solução fisiológica estéril e a fistula reto-vaginal localizada através da passagem de uma sonda uretral número 8 a partir de vulva até sair no reto (figura 9). Realizou-se então a dissecação do reto, liberando-o ventralmente da região dorsal da vagina. Identificou-se a borda cranial da fístula retal, onde foi feita uma enterectomia com a colocação de quatro pontos de reparo na mucosa retal. Em seguida, foi realizada a síntese da mucosa dorsal da vagina, com fio de ácido poliglicólico 3-0 em sutura contínua. A mucosa retal foi então suturada à pele da região perineal com fio mononylon 4-0, com pontos simples. Durante o pré-operatório foi administrado por via endovenosa 30 mg/kg de Metronidazol. No pós-operatório imediato foi feito, por via intramuscular, 25mg/kg de Dipirona. Foi receitado Agemoxi® (Amoxicilina + Clavulanato de Potássio) na dose 20 mg/kg de 12 em 12 horas, durante sete dias, Flamavet® (Meloxicam) na dose de 0,1 mg/kg uma vez ao dia, durante cinco dias. Para a limpeza da ferida cirúrgica, foi receitado uso de soro fisiológico. Com relação à alimentação, foi recomendada ração pastosa para filhotes, uma colher de chá de azeite junto à ração, leite duas vezes ao dia, mamão. Uso do colar elisabetano, repouso e retorno dentro de cinco dias para novas consultas a fim de algumas reavaliações e retirada dos pontos assim que for recomendado. Foram feitas diversas consultas de revisão onde o animal apresentava quadros de constipação e inflamação cutânea na região do ânus (figura 10), sendo feitas lavagens com uso de Laxenol® (Óleo de Ricino), soro fisiológico e sonda (figura 11) e receitado uso de Metamucil® (Psyllium), Lactulon® (Lactulose), Vita Gold® (Complexo Vitamínico) e Bepantol® (Dexpantenol). Com relação à alimentação foi sugerido a intercalação de arroz com frango triturado e ração pastosa junto a uma colher de azeite. Após diversos episódios de constipação, o animal se estabilizou devido à recomendação de alimentação pastosa continuamente, por tempo indeterminado. Após três meses desse tipo de alimentação, foi fornecida ao animal a ração seca, que conseqüentemente, levou ao quadro de constipação novamente. Por isso até o dia de hoje, foram necessárias intercalações na alimentação, ou seja, um dia alimentos como arroz e frango triturados acrescentando Metamucil® e no dia seguinte ração pastosa. Logo, pôde-se afirmar que o animal não se adaptou a ração seca.

### **Discussão:**

No presente relato de caso, a paciente apresentava ausência de abertura entre o ânus e o reto além da saída das fezes pela vagina, quando suspeitou-se de uma atresia anal com presença de uma fístula retovaginal (Figura 1), o que concorda com Slatter et al. (2007), que diz em que a atresia anal é a ausência da abertura entre o ânus e o reto que compromete a saída das fezes que podem ser eliminadas por locais impróprios devido a presença de uma fístula retovaginal ou retouretral. Na paciente relatada foi confirmado histórico de constipação, tenesmo, disquezia, ausência de ânus e eliminação das fezes pela genitália externa, além dos sinais de dor abdominal, distensão abdominal, alças intestinais repletas de conteúdo fecal, presença de fezes na região perivulvar, magreza e desidratação concordando com Prassinis et al. (2003) e Hedlund (2005), que dizem sobre os sinais clínicos e as sintomatologias onde o animal apresenta na maioria das vezes tenesmo, intumescimento do períneo, ausência de fezes, distensão abdominal, passagem das fezes pela vagina ou pela uretra, eritema perivulvar, cistite e megacólon. Tais sinais podem ser visíveis aos primeiros dias de vida do animal e conseqüente disso a vitalidade é afetada podendo levar a quadros de anorexia. No presente relato não foram realizados métodos de diagnósticos complementares o que tornou difícil a informação precisa de onde o reto finalizava, porém concordando com Prassinis et al. (2003), foi possível diagnosticar a anomalia através dos sinais clínicos que são fáceis de visualizar e nos exames físicos. A cirurgia com a técnica específica para atresia tipo IV foi o método de tratamento de escolha para a paciente deste relato, o que concordou com a literatura que diz ser indispensável à intervenção cirúrgica como tratamento principal, que segundo Aronson (2003), Ettinger e Feldman (2004) realizou a abertura artificial do ânus reconstituindo a comunicação do reto com o meio externo e em seguida foi feita a correção da fístula retovaginal presente. A realização das duas correções feitas na mesma cirurgia concorda com a técnica descrita por Mahlar e Williams (2005) que dizem ter grande eficácia e ausência

de complicações no pós-operatório, que de acordo com Kumar et al. (2010) evita a deterioração da condição física, megacólon irreversível e infecção ascendente do trato urinário, porém discorda de Slatter (1998), que diz ser o correto reduzir o tempo de anestesia do animal devido se encontrar com deficiência nas condições clínicas e realizar a cirurgia em dois estágios onde primeiramente corrige a atresia anal e em uma segunda cirurgia corrige a fístula presente. O tratamento pós-operatório que foi realizado neste relato de caso concorda com Prassinis et al. (2003) e Hedlund (2005), que dizem ser necessário o uso de antibióticos, antiinflamatórios e analgésicos, além da limpeza da ferida cirúrgica e alimentação específica para que sejam evitados quadros de constipação. O prognóstico do animal deste presente relato pôde ser considerado bom, pois obteve sucesso cirúrgico e reversão do quadro de anormalidade congênita, diferente do que o autor Aronson (2003), cita que a mortalidade cirúrgica é bastante elevada, devido a idade baixa, as condições físicas ruins, os riscos anestésicos e cirúrgicos. No pós operatório o animal apresentou quadros de constipação crônica o que concorda com Prassinis et al. (2003), porém foram feitas algumas lavagens com uso de Laxenol® (Óleo de Ricino), adaptações na alimentação e nas medicações, usando Laxantes e Alimentação Pastosa até que o quadro se estabilizasse mas após três meses houve a tentativa de fornecer ração seca, que consequentemente o quadro de constipação retornou optando-se até o dia de hoje pela intercalação de comida caseira junto ao Metamucil® e ração pastosa. Logo, o animal deste presente relato, não se adaptou a ração seca devido às conseqüências dos quadros de constipação.

Figura 1 – Fotomacrografia do paciente apresentando ausência de ânus, presença de fístula retovaginal e estufamento da região perianal

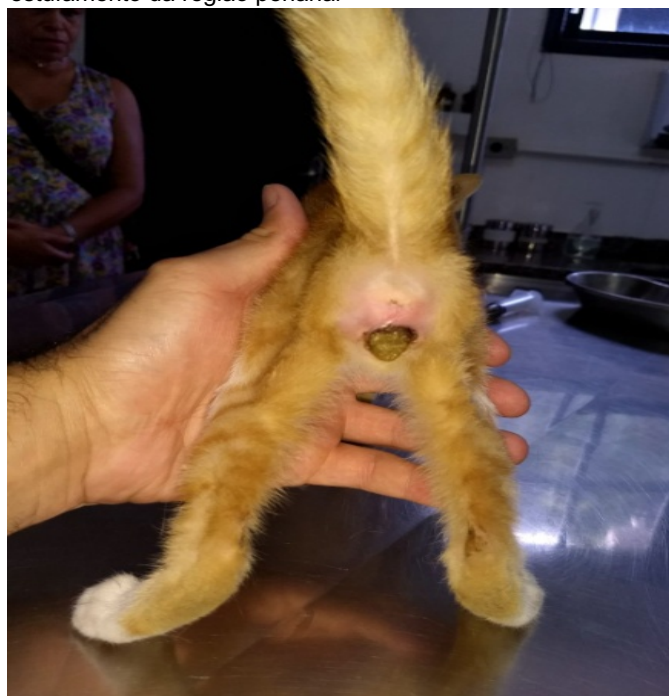

Figura 2 – Fotomacrografia da indução do paciente com o uso do Propofol através da via de acesso

Figura 3 – Fotomacrografia do momento da entubação paciente, com início a anestesia inalatória

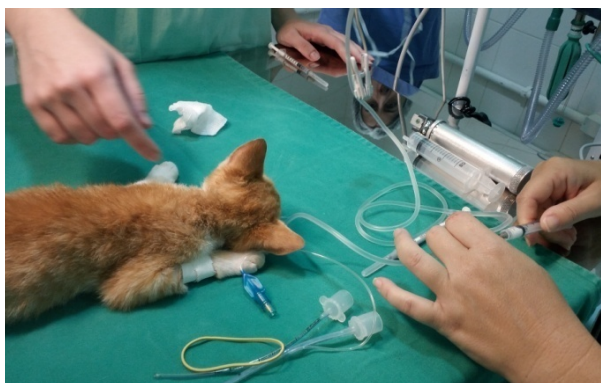

Figura 4 – Fotomacrografia do momento da intubação do paciente, com início a anestesia inalatória

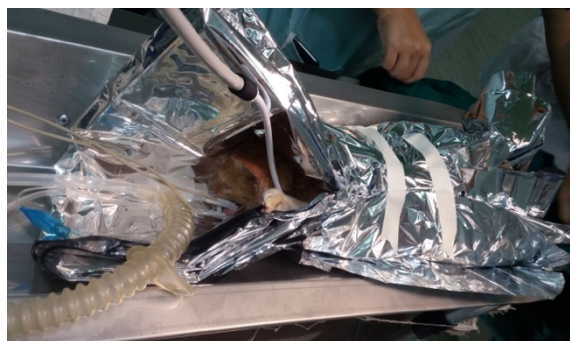


Figura 5 – Fotomacrografia do momento da intubação do paciente, com início a anestesia inalatória

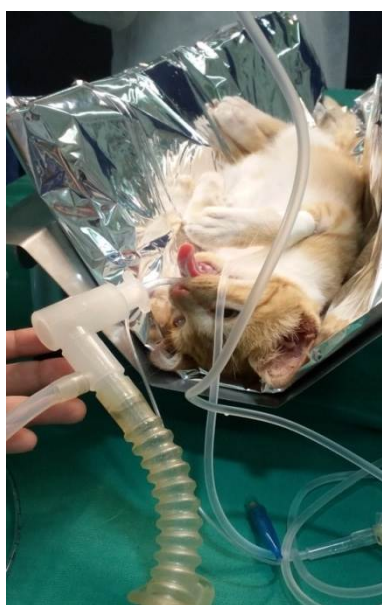

Figura 6 – Fotomacrografia da incisão de pele em cruz com auxílio de bisturi

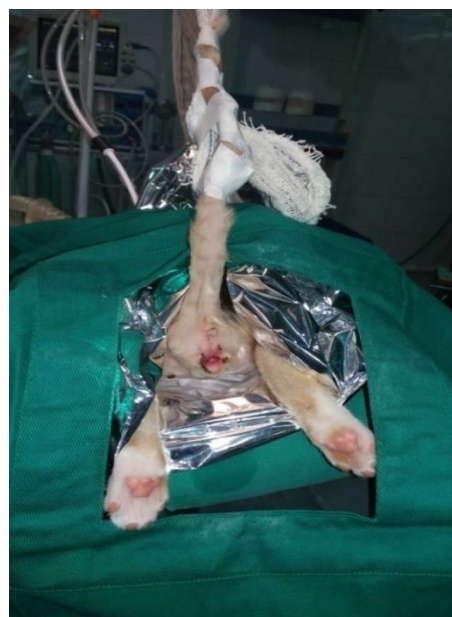

Figura 7 – Fotomacrografia da exteriorização do reto através dos pontos de reparo

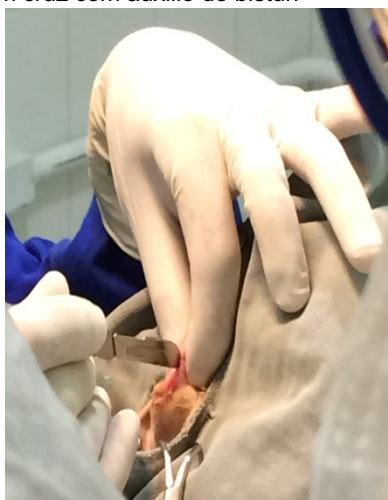

Figura 8 – Fotomacrografia do ordenamento das fezes pelo reto

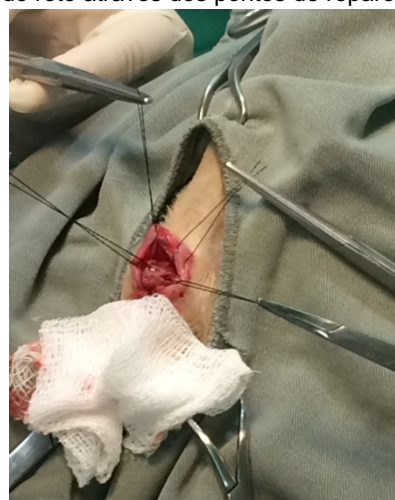

Figura 9 – Fotomacrografia da localização da fístula reto-vaginal com auxílio de sonda uretral

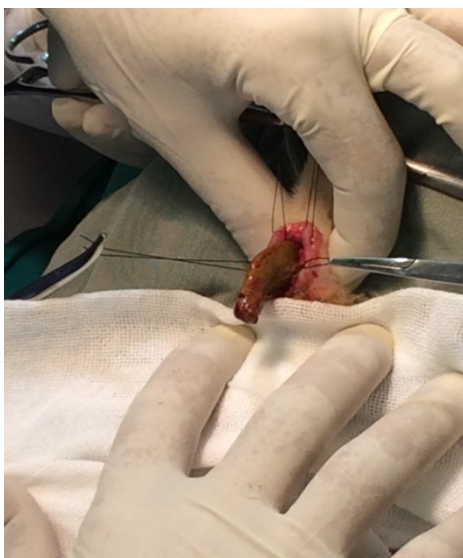

Figura 10 – Fotomacrografia da região perianal com grande volume devido ao quadro de constipação

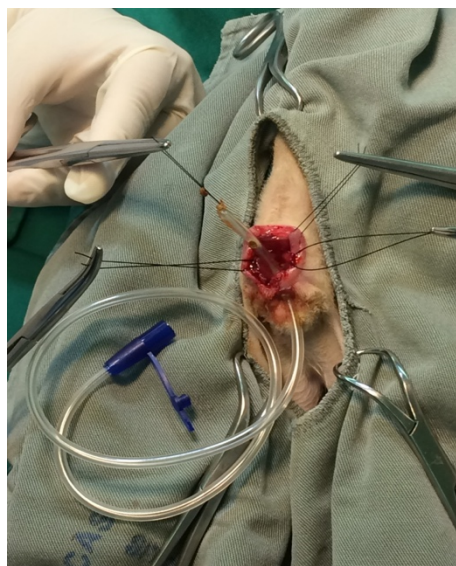
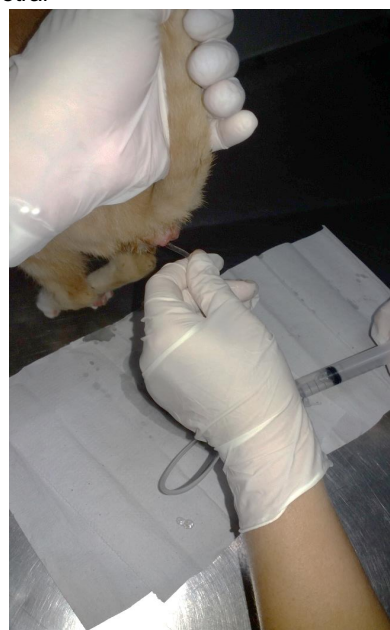
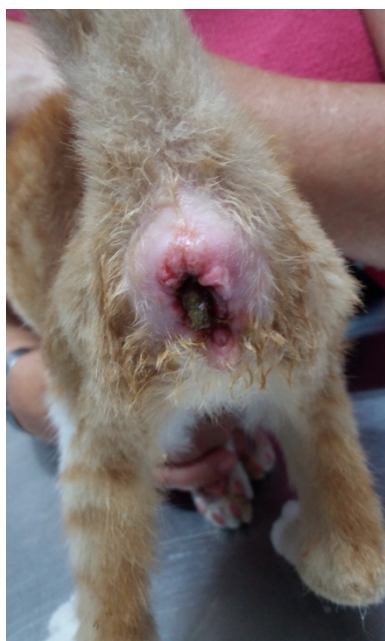Figura 11 – Fotomacrografia do momento em que estava sendo realizada a lavagem com uso de soro fisiológico, Laxenol® (Óleo de Ricino), com auxílio de uma seringa e sonda uretral



### Considerações Finais:

Diante do caso descrito e com o que a literatura relata sobre a atresia anal, pôde-se considerar que o exame clínico, os sinais e sintomas apresentados pelo animal foram de grande importância para chegar ao diagnóstico desta anomalia. Levando em conta o tipo de tratamento, ficou claro que a cirurgia foi o procedimento correto e indispensável a ser feito, onde o quanto antes realizado favoreceu o prognóstico do animal. Com o diagnóstico precoce e o tratamento cirúrgico realizado com sucesso, foi possível reverter o quadro patológico do animal deste relato.

### Abstract

At birth, a few animals may present congenital abnormalities, often requiring attention and immediate treatment, because the structural or functional impairment can lead the animal to death if the condition is not reversed in time. There is a lack of knowledge about the true etiology of congenital abnormalities of the rectum and anus in pet animals, and the anal atresia is considered one of the possible abnormalities. The affected animal can come to death even before the mandatory evaluations can be done. This present work has the purpose of relating the clinical case of a feline with anal atresia, held at the "Clínica Escola de Medicina Veterinária" of UNIFESO, addressing clinical signs, diagnoses, treatments, and also reporting the successful surgery that ensured the animal's survival.

Keywords: Congenital Anomaly. Treatment. Imperforate Anus.

### Referências:

- ARONSON, L. Rectum and anus. In: SLATTER, D. (Ed). **Textbook of small animal surgery**. 3.ed. Philadelphia: Saunders Elsevier, 2003, cap. 43, p. 682-707.
- CARVALHO, Y.N.T; BRANCO, M.A.C. de; MOTA, L.H.C.M; EVANGELISTA, L.S.M. de; SILVA, S.V. da; JÚNIOR, F.S.F.. Atresia anal associada à fistula reto-vaginal em bezerra: uma revisão. **PUBVET**, v. 6, n.33, ed.220. Londrina, art. 1460-1465, 2012.
- ETTINGER, S.J.; FELDMAN, E.C. Tratado de Medicina Veterinária. **Doenças do Cão e do Gato**. 5.ed. Rio de Janeiro: Guanabara Koogan, 2004, p.1332-1334.
- HEDLUND, C.S. Cirurgia do sistema digestório. In: FOSSUM, T.W. **Cirurgia de pequenos animais**. 2.ed. São Paulo: Roca, 2005, cap.21, p. 277-450.
- SLATTER, D. **Manual de Cirurgia de Pequenos Animais**. 3.ed. São Paulo – SP – Bela Vista: Manole, 2007, v.1 2896 p.
- KUMAR, D.; DEEN, A.; SINGH, S.; NAQVI, S.M.K. Surgical management of atresia ani in a Lamb: a case report. **Indian J. Small Ruminants**, v.16, p.293-294, 2010.
- MAHLAR, S.; WILLIAMS, G. Preservation of the fistula for reconstruction of the anal canal and the anus in atresia and rectovestibular fistula in 2 dogs. **Veterinary Surgery**, v. 34, p. 148-152, 2005. Disponível em: < <http://onlinelibrary.wiley.com/doi/10.1111/j.1532-950X.2005.00024.x/abstract;jsessionid=77DA5921C695ACC0A02F534CE29A42D6.f01t03>. doi: 10.1111/j.1532-950X.2005.00024.x>
- PRASSINOS, N.N.; PAPAZOGLU, L.G.; ADAMAMA-MORAITOU, K.K.; GALATOS, A.D.; GOULERSOU, P.; RALLIS, R.S. Congenital anorectal abnormalities in six dogs. **Veterinary Record**, v.153, p. 81-85, 2003.

## AVALIAÇÃO DA EFICÁCIA DO TRATAMENTO DE MASTITE SUBCLÍNICA DE VACAS EM LACTAÇÃO COM AMOXICILINA ASSOCIADA COM CLAVULANATO DE POTÁSSIO POR VIA PARENTERAL

Nilo Fernandes Neto<sup>14</sup>; Daniela Mello Vianna Ferrer<sup>15</sup>; Thamara Dias Fernandes<sup>16</sup>; Fernando Luís Fernandes Mendes<sup>15</sup>; Beatriz Coronato Nunes<sup>15</sup>; Cecília Riscado Pombo<sup>15</sup>

### Resumo

A mastite bovina é uma enfermidade que pode acometer todos os animais em produção, e causa prejuízos ao produtor. A mastite subclínica é de difícil detecção e tem como tratamento a secagem dos animais, o que se torna quase inviável para o produtor, devido à queda na produção. Este trabalho tem como objetivo verificar a eficácia do tratamento em vacas positivas no teste CMT (Califórnia Mastitis Test), com o uso da amoxicilina com clavulanato de potássio por via parenteral, sem a secagem dos animais em produção. Foi utilizado o CMT para o diagnóstico da mastite subclínica, onde foram testados 17 animais, dos quais 10 animais apresentaram resultado positivo. Uma amostra do leite de cada animal positivo foi encaminhada para realização da cultura microbiológica e outra para a realização da Contagem de Células Somáticas (CCS). O tratamento foi feito com amoxicilina com clavulanato de potássio, sem retirar as vacas da produção. Após o tratamento, foi feito um novo teste de CMT, onde, de novo, todos os animais apresentaram resultado positivo. Também foram coletadas novas amostras de leite para uma nova análise da CCS e assim verificar se ocorreu ou não queda nos seus níveis. Concluiu-se que o uso de amoxicilina associada ao clavulanato de potássio para o tratamento de vacas positivas para mastite subclínica em lactação foi ineficaz e que não há diferença estatisticamente significativa entre os valores encontrados para as contagens de células somáticas, antes e depois do tratamento com amoxicilina associada ao clavulanato de potássio.

Palavras-chave: Mastite. Tratamento. Bovino.

### Introdução:

A mastite é uma inflamação da glândula mamária, podendo ser principalmente de origem infecciosa, podendo ser de outras formas, tais como traumática. É comumente encontrada nos bovinos leiteiros, podendo acometer todos os animais em idades e tempo de lactação variados. (RADOSTITS et al., 2002). Os microrganismos que provocam a mastite podem ser classificados em dois grupos. Os agentes contagiosos, como os *Staphylococcus aureus*, são transmitidos, geralmente, durante a ordenha, por meio de equipamentos ou pelas mãos do ordenhador e provocam infecções na forma subclínica e os agentes ambientais, encontrados no ambiente em que o animal vive, como *Streptococcus uberis* e coliformes (*Escherichia coli*), dentre outros, provocam ocorrências de mastite clínica, com sintomas que podem levar a morte do animal (TYLER; CULLER, 2006; EDMONDSON; BRAMLEY, 2008; LOPES; LACERDA; RONDA, 2013; PAES; FERREIRA; FERREIRA, 2017). Os principais fatores envolvidos na epidemiologia da mastite incluem as raças, a idade do animal, o tipo de ordenha, o intervalo entre partos, o mês de lactação, a estação do ano, a contagem de células somáticas (CCS) na lactação anterior e o histórico de mastite do animal. Pode ser subdividida em duas formas, mastite subclínica e mastite clínica. A forma subclínica é de difícil detecção e pode passar despercebida ao produtor. Caracteriza-se por não possuir sintomatologia clínica e apresentar alterações na composição do leite, como aumento da contagem de células somáticas. Já na forma clínica, os sintomas são evidentes como, a presença de grumos no leite, o aumento da temperatura do úbere, edema, dor e perda da função do úbere ou quarto afetado (CUNHA et al., 2008; AIRES, 2010; SILVA, 2010; JÚNIOR et al., 2015; MOTTA, 2015; WANDERLEY, 2015). O diagnóstico é feito através dos sinais clínicos e alterações na glândula mamária e no leite. Podendo ser simples no caso de mastite clínica, uma vez que os sintomas são aparentes e evidentes, podendo utilizar uma caneca telada ou de fundo preto, ou complexo, como no caso da mastite subclínica, uma vez que esses animais não apresentam sinais clínicos e não são diagnosticados pelos métodos rotineiros de exame clínico, que são: inspeção do animal, do leite e palpação, devendo realizar outros testes, como o Califórnia Mastitis Test (CMT), contagens de células somáticas (CCS) ou cultura microbiologia (LADEIRA, 2006; SCHWARZ; SANTOS, 2012; BELOTI, 2015; FERREIRA et al., 2015; MARIANO et al., 2015; MOTTA, 2015; LOPES, 2018). O CMT é o método mais utilizado no diagnóstico de mastite subclínica, onde estima a CCS baseado na adição de um reagente a amostra de leite de cada teta, com auxílio de uma

<sup>14</sup> Graduando do curso de Medicina Veterinária do Unifeso – nilofernandesneto@hotmail.com

<sup>15</sup> Docente do curso de Medicina Veterinária do Unifeso - mellovianna@openlink.com.br

<sup>16</sup> Médica Veterinária Autônoma - thamaradiasf@hotmail.com

raquete própria para o exame, observando assim o grau de gelatinização da mistura. Quanto maior for esse grau, maior será o índice de mastite subclínica desse animal (LOPES, 2018). O tratamento de mastite deve visar a eficácia terapêutica e os benefícios econômicos, como o aumento da produção e a redução das fontes de infecção. A forma de tratamento vai depender da apresentação da mastite, ou seja, se é clínica ou subclínica, além do estado sanitário dos animais, incluindo ainda o histórico da doença no rebanho, estágio da lactação dos animais, o patógeno causador, e o custo do tratamento. Um aspecto importante é a identificação do animal que está sendo tratado pois o leite deste animal não pode ser destinado ao consumo humano. A via de tratamento vai depender também da apresentação da doença, podendo ser intramamária ou parenteral (SCHVARZ; SANTOS, 2012; MARIANO et al., 2015; MOTTA, 2015). Há uma certa dificuldade em relação ao tratamento nos casos de mastite subclínica, o que se justifica pela alta quantidade de agentes infecciosos e a resistência que os mesmos apresentam frente aos antibióticos, principalmente o *Staphylococcus aureus*, uma vez que isso ocorre devido ao uso inadequado destes medicamentos. Nos casos subclínicos, não existe um consenso sobre o tratamento dos animais no decorrer da lactação. De forma geral, os animais são tratados fora do período de lactação, devido a necessidade de descarte do leite, somado aos baixos índices de cura no tratamento convencional, ao longo da lactação. Os autores, entretanto, afirmam que, em animais com alto valor zootécnico, é realizado o tratamento para mastite subclínica no decorrer da lactação. A amoxicilina associada ao clavulanato de potássio é um antimicrobiano indicado nos casos de mastite, principalmente na subclínica (REIS; SILVA; BRESCIA, 2003; ALMEIDA et al., 2005; FREITAS et al., 2005; ZAFALON et al., 2007; EDMONDSON; BRAMLEY, 2008; ZAFALON et al., 2008; BLOWEY; EDMONDSON, 2010; SILVA, 2010; LOPES; LACERDA; RONDA, 2013; MOTTA, 2015; WANDERLEY, 2015; PAES; FERREIRA; FERREIRA, 2017). O controle e a profilaxia da mastite é um desafio muito grande nas propriedades, tanto para grandes como pequenos produtores, uma vez que visam produzir leite de alta qualidade. Os métodos de controle das mastites contagiosa e ambiental são fundamentados em três princípios básicos: a diminuição da exposição dos tetos aos patógenos, ao aumento da resistência imunológica da vaca e antibioticoterapia (PERES NETO; ZAPPA, 2011; PAES; FERREIRA; FERREIRA, 2017). As propriedades devem implantar programas de controle e prevenção, visando conseguir controlar de uma forma economicamente aceitável ao produtor, uma vez que a prevenção é o carro chefe para evitar a mastite (SILVA; NOGUEIRA, 2010; FERREIRA et al., 2015). Este trabalho teve como objetivo verificar a eficácia do tratamento em vacas positivas no teste CMT (Califórnia Mastitis Test), com o uso de amoxicilina com clavulanato de potássio por via parenteral, sem a secagem dos animais em produção.

#### **Metodologia:**

Esse trabalho foi realizado com dezessete vacas, de diferentes idades e tempo de lactação, em uma propriedade localizada no distrito de Santa Rita da Floresta, Cantagalo-RJ. Os animais são mestiços, mais voltados para o lado europeu, de produção alta, em média 22 litros dia/animal, e não apresentavam nenhuma manifestação clínica aparente de mastite. O sistema de criação desses animais é do tipo semi-confinamento, através do fornecimento de concentrado no cocho, durante todo o ano, sempre no decorrer da ordenha. Na época da seca, de abril a agosto, além do concentrado, também é fornecido no cocho aos animais o volumoso (silagem de milho). No intervalo entre as ordenhas, os animais permanecem no piquete. Neste estudo foram coletadas duas amostras de leite de cada uma das dezessete vacas, sendo uma coleta antes da aplicação da Amoxicilina Trihidratada com Clavulanato de Potássio e uma depois desse tratamento, apenas nas dez vacas positivas para mastite subclínica. As coletas foram uma amostra para realização do Califórnia Mastitis Test (CMT) e a outra amostra para a contagem de Contagem de Células Somáticas (CCS). Para a realização do diagnóstico da mastite subclínica nos animais, foi utilizado o teste CMT. Antes do início do CMT, foi descartado os primeiros dois jatos de leite de cada teto e posteriormente os tetos foram lavados somente com água e secados com papel toalha. Logo após a higienização, foi coletado mais ou menos 2 ml de leite de cada teto na raquete própria para o teste, antes do animal ser ordenhado. Depois de preenchido os locais da raquete com as amostras de leite, adicionamos o reagente, na quantidade de 2 ml para cada parte da raquete, separadamente. Após esse procedimento foi feita a homogeneização em movimentos circulares para que se pudesse observar o grau de viscosidade ou gelatinização da mistura, e assim verificar quais os animais reativos ou não para a mastite subclínica. Após a realização do CMT em todos os animais, dez animais apresentaram resultados positivos para o teste. Esses animais foram identificados e logo após foram coletadas duas amostras de leite, sendo uma em vidro estéril, posteriormente armazenada na geladeira e depois encaminhada ao Laboratório de Microbiologia do UNIFESO para a realização da cultura microbiológica do leite. Na segunda amostra, o leite foi coletado de todos os tetos em pote com conservante e encaminhada para Clínica do Leite, para ser submetida a contagem de Contagem de Células Somáticas (CCS). O antimicrobiano escolhido

para o tratamento dos animais positivo para o teste CMT foi a Amoxicilina Trihidratada com Clavulanato de Potássio, pois o mesmo apresentava um custo financeiro acessível e um período de carência de apenas 24 horas. Esses animais foram submetidos ao tratamento na dosagem de 20 ml durante três dias por via parenteral, sem retirar os animais da produção. Para a realização das culturas microbiológica das amostras, foi necessário preparar os meios de cultura Agar Sangue (BLOOD AGAR BASE), BHI (BRAIN-HEART INFUSION BROTH) caldo, EMB (AGAR EOSINA – AZUL DE METILENO – LACTOSE – SEGUNDO LEVINE) e o MH (AGAR MULLER HINTON). Esses meios foram preparados para observação do crescimento bacteriano das amostras de leite coletadas. Após 25 dias do término do tratamento foi realizado novamente o CMT no intuito de verificar se houve ou não uma eficácia no tratamento desses animais. Foi coletada uma nova amostra de leite das vacas que foram tratadas, e essas amostras foram encaminhadas para Clínica do Leite, onde realizou uma nova contagem de CCS, para avaliar se houve ou não uma redução dos níveis das mesmas. Os estudos estatísticos foram traçados através o teste “t” de *Student* para avaliar a significância da diferença dos valores encontrados para o CCS antes e depois do tratamento dos animais.

### Resultados:

Dos dez animais positivos no primeiro teste de CMT realizado e tratados com Amoxicilina Trihidratada associada ao Clavulanato de Potássio por via parenteral, todos apresentaram novamente resultado positivo no CMT, não demonstrando qualquer alteração para o tratamento da mastite subclínica com este tratamento durante a lactação. Os resultados dos valores das CCS obtidos antes e depois do tratamento com Amoxicilina Trihidratada associada ao Clavulanato de Potássio estão descritos na (tabela 01). Nesta podemos observar uma diferença entre os valores de alguns animais demonstrando uma redução nos níveis de CCS após o tratamento com o medicamento. A análise estatística, traçada pelo teste “t” *Student*, para os valores encontrados para as contagens de células somáticas (CCS), das amostras de leite coletadas, antes e depois do tratamento dos animais, com Amoxicilina Trihidratada associada ao Clavulanato de Potássio, não demonstrou haver diferença significativa entre os valores das variáveis estudadas a nível de 5% de significância ( $\alpha=0,05$ ). Nas culturas microbiológicas foram encontradas bactérias do gênero *Streptococcus* e *Staphylococcus*, porém, em todos os exames realizados, a bactéria encontrada foi o *Staphylococcus aureus*, que são agentes comuns de pele e estão de acordo com os tipos de bactérias encontradas no leite de animais com mastite subclínica do tipo contagiosa.

Tabela 1: Resultados dos valores de CCS obtidos das amostras de leite para dez animais positivos para o CMT, antes (1ªAmostra) e após o tratamento (2ªAmostra) com Amoxicilina Trihidratada associada ao Clavulanato de Potássio

Número	Animal	CCS da 1ªAmostra	CCS da 2ªAmostra
1	Manteiga	759.700 céls/ml	209.000 céls/ml
2	Poeira	118.000 céls/ml	181.000 céls/ml
3	Lindoia	281.000 céls/ml	456.000 céls/ml
4	Manete	999.999 céls/ml	740.000 céls/ml
5	Boa Sorte	106.100 céls/ml	344.000 céls/ml
6	Brasileira	403.000 céls/ml	149.900 céls/ml
7	Beleza	570.900 céls/ml	113.800 céls/ml
8	Diana	517.100 céls/ml	218.100 céls/ml
9	Pintura	885.400 céls/ml	564.000 céls/ml
10	Bela	947.900 céls/ml	403.500 céls/ml

### Discussão:

Esse trabalho foi realizado com dezessete vacas, de diferentes idades e tempo de lactação, os animais são de alta produção de leite, que se apresentaram positivas para mastite subclínica concordando de

acordo com Cunha et al. (2008); Aires (2010) que afirmam que idade e tempo de lactação são fatores de risco que propiciam vacas de alta produção de leite a sofrerem maiores perdas e quedas em lactações futuras, devido a infecções nas mamas, além de terem um aumento dos níveis de CCS como é observado em animais com mastite subclínica. Os animais neste trabalho, são mestiços (europeu-zebuíno) mais voltados para o lado europeu, de alta produção, em média 22 litros dia/animal e se apresentaram positivas para mastite subclínica, estando de acordo com Radostits et al. (2002) e Oliveira et al. (2015) que relatam que vacas mestiças, de alta produção são mais susceptíveis a adquirirem mastite do que vacas de produção menor, assim como em relação ao tipo de cruzamento, pois vacas vindas de cruzamento europeu-zebuíno, aonde, animais mestiços que apresentarem mais raça zebuína são mais resistentes ao risco de aparecimento da mastite, e animais mestiços mais para as raças europeias são mais susceptíveis a apresentarem mastite, como foi observado neste trabalho. Para o diagnóstico da mastite subclínica nos animais deste experimento, foi realizado o teste Califórnia Mastitis Test (CMT), estando de acordo com Schwarz; Santos (2012); Ferreira et al. (2015); Mariano et al. (2015); Motta (2015); Lopes (2018) que afirmam que a melhor forma de diagnóstico para mastite subclínica é o uso do teste do CMT. Neste experimento também foi determinado a quantidade de contagem de células somáticas no leite (CCS) presente em cada animal, para verificação da presença de mastite subclínica, concordando com o que os autores Ladeira (2006) e Beloti (2015) afirmam, pois, estimar ou determinar a contagem de CCS é uma ferramenta fundamental no diagnóstico da mastite. No experimento realizado, foi realizada a cultura microbiologia do leite, na intenção de identificar os agentes causadores da mastite subclínica, concordando com Mariano et al. (2015); Ferreira et al. (2015); Motta (2015) que relatam que os exames microbiológicos, são importantes, uma vez que permitem a identificação dos agentes causadores da doença no rebanho e auxilia na escolha do tratamento. Durante o exame microbiológico do leite dos animais positivos, o agente etiológico encontrado foi o *Staphylococcus aureus*, concordando com Edmondson; Bramley (2008); Paes; Ferreira; Ferreira (2017), pois estes autores dizem que o *Staphylococcus aureus* é um dos principais agentes causadores das mastites, e tem papel de destaque principalmente nos casos subclínicos, podendo ser transmitido para todos os animais do rebanho. Neste experimento, foi escolhido como forma de tratamento o uso da amoxicilina associada ao clavulanato de potássio, por via parenteral, pois é um medicamento que apresenta um baixo custo e um período curto de eliminação de resíduos no leite, estando de acordo com Almeida et al. (2005); Freitas et al. (2005); Zafalon et al. (2007); Edmondson; Bramley (2008); Zafalon et al. (2008); Motta (2015) e Paes; Ferreira; Ferreira (2017) que dizem que amoxicilina com clavulanato de potássio é um antibiótico indicado para o tratamento de vacas positivas para mastite subclínica. No tratamento dos animais, foi utilizado a via parenteral para o tratamento durante a lactação, discordando de Zafalon et al. (2007); Lopes; Lacerda; Ronda (2013), que afirmam que o tratamento nos casos de mastite subclínica é mais eficaz quando utilizado por via intramamária ao final da lactação, do que quando feito ao decorrer dela. No presente estudo, os animais diagnosticados com mastite subclínica que são de alta produção, foram tratados com antibioticoterapia durante a lactação, o que concorda com Zafalon et al. (2008) e Motta (2015) que afirmam que o tratamento de mastite subclínica durante a lactação nos animais de alto valor zootécnico e alta produção de leite, o tratamento deve ser utilizado no decorrer da lactação. Neste experimento o resultado do tratamento com a Amoxicilina associada ao clavulanato de potássio, para mastite subclínica em vacas de alta produção, sem a secagem do leite, foi ineficaz, pois as vacas continuaram a se apresentarem positivas para mastite subclínica após o tratamento com o medicamento, discordando de Almeida et al. (2005); Freitas et al. (2005); Zafalon et al. (2007); Edmondson; Bramley (2008); Paes; Ferreira; Ferreira (2017) que recomendam o uso da Amoxicilina associada ao clavulanato de potássio para o tratamento da mastite subclínica, como sendo eficaz e não fazendo referência a importância da secagem da vaca durante esse período. No resultado do experimento realizado, os animais não obtiveram cura, porém, mesmo não sendo significativa a diferença entre a quantidade de contagem de células somáticas no leite (CCS) entre os dois exames realizados, foi observada uma redução nos níveis de CCS do primeiro exame em comparação ao segundo exame após o tratamento, estando de acordo com Reis; Silva; Brescia (2003); Zafalon et al. (2008); Blowey; Edmondson (2010); Peres Neto; Zappa (2011); Lopes; Lacerda; Ronda (2013), pois afirmam que mastite subclínica causada por *Staphylococcus aureus* apresenta resultados variáveis com o tratamento no decorrer da lactação, mas reduz os índices de CCS e melhora a qualidade do leite.

### **Conclusões:**

Neste trabalho, o uso de amoxicilina associada ao clavulanato de potássio para o tratamento de vacas positivas para mastite subclínica em lactação na dosagem utilizada não foi eficaz. Não houve diferença significativa entre os valores encontrados nas amostras de leite para as contagens de células somáticas

(CCS) antes e depois do tratamento dos animais com amoxicilina associada ao clavulanato de potássio, estudados neste trabalho.

#### Abstract

Bovine mastitis is a disease that can affect all animals in production, and causes harm to the producer. Subclinical mastitis is difficult to detect and has as treatment the drying of the animals, which becomes almost unfeasible for the producer, due to the fall in production. This work aims to verify the efficacy of treatment in positive cows in the CMT (California Mastitis Test) test, with the use of amoxicillin with potassium clavulanate parenterally, without drying the animals in production. CMT was used for the diagnosis of subclinical mastitis, where 17 animals were tested, of which 10 animals presented positive results. A milk sample of each positive animal was sent to the microbiological culture and another to the Somatic Cell Count (CCS). The treatment was done with amoxicillin with potassium clavulanate, without removing the cows from the production. After the treatment, a new CMT test was performed, where, again, all the animals had a positive result. New milk samples were also collected for a new analysis of the CCS and thus to verify whether or not there was a drop in their levels. It was concluded that the use of amoxicillin associated with potassium clavulanate for the treatment of lactating subclinical mastitis-positive cows was ineffective and that there was no statistically significant difference between the values found for somatic cell counts before and after treatment with amoxicillin associated with potassium clavulanate.

Keywords: Mastit. Treatment. Bovine.

#### Referências:

AIRES, T. A. C. P. **Mastites em Bovinos: caracterização etiológica, padrões de sensibilidade e implementação de programas de qualidade do leite em explorações do Entre-Douro e Minho**. 2010. 87f. Dissertação de Mestrado em Medicina Veterinária, Faculdade de Medicina Veterinária, Universidade Técnica de Lisboa, 2010.

ALMEIDA, L. A. do B.; BRITO, M. A. V. P.; BRITO, J. R. F.; PIRES, M. de F. A.; BENITES, N. R. Tratamento de mastite clínica experimental por meio de ordenhas múltiplas em vacas leiteiras inoculadas com *Staphylococcus aureus*. **Arq. Inst. Biol.**, São Paulo, v.72, n.1, p.1-6, jan./mar., 2005.

BELOTI, V. **Leite: obtenção, inspeção e qualidade**. Editora Planta: Londrina, 283-306 p., 2015.

BLOWEY, R.; EDMONDSON, P. **Mastitis control in dairy herds**. 2<sup>nd</sup> Ed.. CAB international, 152-170p., 2010.

CUNHA, R. P. L.; MOLINA, L. R.; CARVALHO, A. U.; FACURY FILHO, E. J.; FERREIRA, P. M.; GENTELINI, M. B. Mastite subclínica e relação da contagem de células somáticas com número de lactações, produção e composição química do leite em vacas da raça Holandesa. **Arq. Bras. Med. Vet. Zootec.**, v.60, n.1, p.19-24, 2008.

EDMONDSON, P. W.; BRAMLEY, A. J. Mastite. In: ANDREWS, A. H.; BLOWEY, R. W.; BOYD, H.; EDDY, R. G. **Medicina bovina: doenças e criação de bovinos**. São Paulo: Roca, 290-299p., 2008.

FERREIRA, G. A.; GUIRRO, E. C. B. P.; BLAGITZ, M. G.; LIBERA, A. M. M. P. D. Estratégias de prevenção da mastite bovina no período de transição. **Veterinária em Foco**, Canoas, v.12, n.2, p.80-91, jan./jun., 2015.

FREITAS, M. F. L.; PINHEIRO JÚNIOR, J. W.; STAMFORD, T. L. M.; RABELO, S. S. A.; SILVA, D. R.; SILVEIRA FILHO, V. M.; SANTOS, F. G. B.; SENA, M. J.; MOTA, R. A. Perfil de sensibilidade antimicrobiana in vitro de *Staphylococcus coagulase* positivos isolados de leite de vacas com mastite no Agreste do Estado de Pernambuco. **Arq. Inst. Biol.**, São Paulo, v.72, n.2, p.171-177, 2005.

JÚNIOR, F. A. T.; FERRO, R. A. C.; JÚNIOR, A. F. L.; FERRO, D. A. C.; SERENO, J. R. B.; SILVA, B. A. P. Mastite clínica e subclínica em rebanhos leiteiros da raça holandesa da região de Palmeiras de Goiás. **Revista da Faculdade Montes Belos**, v. 8, n° 5, p 129-139, 2015.

LADEIRA, S. R. L. Mastite bovina. In: RIET-CORREA; SCHILD, A. L.; MENDEZ, M. D. C.; LEMOS, R. A. A. **Doenças de ruminantes e equinos**. 2ª Ed., Livraria Varela, S.P., volume 1, 294-307p., 2006.

LOPES, L. B. **Mastite bovina**. EMBRAPA / MAPA. Disponível em: <https://www.embrapa.br/documents/1354377/1743406/Mastite+Bovina.pdf/a63da9a0-e6a1-4e57-aa49-4047216b46fe?version=1.0> Acesso em 04 Set. 2018.

LOPES, L. O.; LACERDA, M. S.; RONDA, J. B. Uso de antibióticos na cura e controle de mastite clínica e subclínica causada por principais microrganismos contagiosos em bovinos leiteiros: Revisão de literatura. **Revista Científica Eletrônica Medicina Veterinária da Faculdade de Medicina Veterinária e Zootecnia de Garça**, FAMED/FAEF, Ano XI, n° 21, Julho de 2013. Disponível em: [http://faef.revista.inf.br/imagens\\_arquivos/arquivos\\_destaque](http://faef.revista.inf.br/imagens_arquivos/arquivos_destaque) Acesso em: 04 Set. 2018.

MARIANO, R. S. G.; ACQUA, P. C. D.; BARROS, F. F. P. da C.; USCATEGUI, R. A. R.; KAKO, M. R.; VICENTE, W. R. R.; TEIXEIRA, P. P. M. Principais afecções da glândula mamária dos Animais de produção. **Investigação**, v. 14, n. 6, p. 62-66, 2015.

MOTTA, R. G. **Eficácia do ceftiofur no tratamento estendido intramamário da mastite subclínica por estafilococos em primíparas bovinas**. 2015. 117f. Tese de Doutorado em Medicina Veterinária, Área de Saúde Animal, Saúde Pública Veterinária e Segurança Alimentar, Faculdade de Medicina Veterinária e Zootecnia, UNESP / BOTUCATU, 2015.

OLIVEIRA, E. J.; BIGNARDI, A. B.; JUNIOR, M. L. S.; PAZ, C. C. P.; ZANDRA, L. E. F. Associação genética entre ocorrência de mastite clínica e produção de leite em vacas Holandesas. **Ciência Rural**, Santa Maria, v. 45, n. 12, p. 2187 – 2192, 2015.

PAES, A. D. S.; FERREIRA, A. S.; FERREIRA, P. R. O. S. Mastite bovina. **Rev. Conexão Eletrônica**, Três Lagoas, MS, Volume 14, Número 1, 736-746p., 2017.

PERES NETO, F.; ZAPPA, V. Mastite em vacas leiteiras: revisão de literatura. **Revista Científica Eletrônica de Medicina Veterinária da Faculdade de Medicina Veterinária e Zootecnia de Garça**, FAMED/FAEF, Ano IX, Número 16, Janeiro de 2011.

RADOSTITS, O. M.; GAY, C. C.; BLOOD, D. C.; HINCHCLIFF, K. W. **Clínica Veterinária: um tratado de doenças dos bovinos, ovinos, suínos, caprinos e eqüinos**. 9ª edição, Guanabara Koogan, Rio de Janeiro, 542-562 p., 2002.

REIS, S. R.; SILVA, N.; BRESCIA, M. V. Antibioticoterapia para controle da mastite subclínica de vacas em lactação. **Arq. Bras. Med. Vet. Zootec.**, v.55, n.6, p.651-658, 2003.

SCHVARZ, D. W.; SANTOS, J. M. G. dos. Mastite bovina em rebanhos leiteiros: ocorrência e métodos de controle e prevenção. **Revista em Agronegócios e Meio Ambiente**, v.5, n.3, p. 453-473, set./dez., 2012.

SILVA, M. V. M.; NOGUEIRA, J. L. Mastite: controle e profilaxia no rebanho bovino. **Revista Científica Eletrônica de Medicina Veterinária da Faculdade de Medicina Veterinária e Zootecnia de Garça**, FAMED/FAEF, Ano VIII, Número 15, Julho de 2010.

SILVA, R. A. **Determinação dos Patógenos causadores da mastite bovina em fazenda produtora de leite no Município de Teresópolis/RJ**. 2010. 63f. Trabalho de Conclusão do Curso em Medicina Veterinária, Centro Universitário Serra dos Órgãos / UNIFESO, Teresópolis/RJ., 2010.

TYLER, J. W.; CULLOR, J. S. Sanidade e distúrbios da glândula mamária. In: SMITH, B. P. **Medicina Interna de Grandes Animais**. 3ª ed. Manole, SP, 1019-1037p., 2006.

WANDERLEY, G. G. **Proposta de um Programa de qualidade do leite e controle da mastite em rebanho bovino de vacas holandesas**. 2015. 128f. Dissertação de Mestrado em Medicina Veterinária, Faculdade de Medicina Veterinária e Zootecnia, UNESP/ BOTUCATU, SP, 2015.

ZAFALON, L. F.; ARCARO, J. R. P.; NADER FILHO, A.; FERREIRA, L. M; CASTELANI, L.; BENVENUTTO, F. Investigação de perfis de resistência aos antimicrobianos em *Staphylococcus aureus* isolados na ordenha de vacas em lactação. **Rev. Inst. Adolfo Lutz**, 67(2): 118-125, 2008.

ZAFALON, L. F.; NADER FILHO, A.; OLIVEIRA, J. V.; RESENDE, F. D. Mastite subclínica causada por *Staphylococcus aureus*: custo-benefício da antibioticoterapia de vacas em lactação. **Arq. Bras. Med. Vet. Zootec.**, v.59, n.3, p.577-585, 2007.

**AVALIAÇÃO DA HOMOGENEIDADE GENÉTICA EM TILÁPIA DO NILO  
(*Oreochromis niloticus*) LINHAGEM GIFT CRIADA EM SISTEMA SEMI-  
INTENSIVO EM TANQUE ESCAVADO NO MUNICÍPIO DE TERESÓPOLIS, RJ**

Mariana Gomes Ribeiro Queiroz<sup>17</sup>; Roberta Rollemberg Cabral Martins<sup>18</sup>; Beatriz Rodrigues Sturm<sup>18</sup>; Paula de Mattos Guttmann<sup>18</sup>; Renata Soares Tavares da Silva<sup>18</sup>; Cecília Riscado Pombo<sup>18</sup>

### Resumo

A aquicultura é uma atividade com enorme potencial econômico e tecnológico, produzindo proteína de alta qualidade e suprimindo a demanda por pescado devido à diminuição da relação entre estoque e demanda de produtos da pesca. No Brasil a tilápia é a principal espécie usada na produção aquícola devido sua facilidade de criação em cativeiro e as qualidades de sua carne. E embora muitos estudos sejam feitos com relação ao manejo dessa espécie, poucos são os programas de melhoramento genético o que acarreta em uma grande carência nesta área. Objetiva-se com este estudo avaliar a homogeneidade genética da tilápia do Nilo, linhagem GIFT, criadas em sistema de criação semi-intensivo, em tanque escavado. Para a realização deste trabalho foram alocados 965 juvenis da espécie *Oreochromis niloticus*, linhagem GIFT, cujo peso e comprimento foram medidos quinzenalmente e com base no peso obtido foram calculadas as quantidades de ração obedecendo-se a ordem de 5% da biomassa total do tanque. Diariamente foram aferidas a quantidade de ração, turbidez, temperaturas ambiente e do tanque e quinzenalmente foram medidos os aspectos qualitativos da água em relação ao pH, oxigênio dissolvido e amônia. A análise foi realizada pelo cálculo da uniformidade do lote e por Estatística descritiva com auxílio do programa Microsoft Excel, sendo calculadas a média, desvio padrão e coeficiente de variação. Os resultados obtidos quanto à uniformidade para peso mostraram-se inferiores à média de outras linhagens de tilápia estudadas na literatura. Porém, em relação a uniformidade para o comprimento as amostras comportaram-se como descrito por outros autores. Palavras-chave: Aquicultura. Desempenho Ponderal. Uniformidade Genética.

### Introdução:

A aquicultura é a atividade de cultivo ou produção de organismos aquáticos podendo ser para fins de alimentação ou ornamentação, este conceito não deve ser confundido com o da pesca, que é uma atividade extrativista dos ambientes naturais (SEBRAE, 2015). Nas últimas décadas, a aquicultura vem se desenvolvendo de forma rápida e surpreendente, sendo isto justificado pelo aumento gradual que a demanda pelos pescados e seus derivados vem sofrendo, pois, segundo os dados da Organização das Nações Unidas para Alimentação e Agricultura – FAO (2016), entre os anos de 1976 a 2014 o consumo aumentou em 515%. Ainda, segundo a FAO (2014), o consumo médio per capita em 1960 era de 9,9 kg e em 2000 subiu para 17,0 kg, e em 2010 esse consumo já estava próximo aos 19 kg por pessoa. De acordo com a FAO (2016) a oferta mundial de peixe atingiu um novo recorde de 20 kg por habitante em 2014, neste mesmo ano a produção mundial foi de 146 milhões de toneladas de pescado. Pressupõe-se, que devido ao crescimento da demanda mundial e ao surgimento de tecnologias e melhorias haverá um aumento na produção pesqueira mundial (captura mais aquicultura), atingindo 196 milhões de toneladas em 2025, gerando um acréscimo de cerca de 29 milhões de toneladas em comparação com o nível médio de 2013–2015 (FAO, 2016). Quando se trata de proteína animal, o pescado na maioria das vezes não é incluído nas análises e estatísticas (SIDONIO et al. 2012), apesar disto, de acordo com a FAO (2016) em 2013, o peixe representava cerca de 17% do consumo da população global de proteína animal e 6,7% de toda a proteína consumida. Além de o peixe ser uma fonte rica em proteínas de alta qualidade e de fácil digestão, ele ainda contém todos os aminoácidos essenciais, gorduras essenciais, vitaminas (D, A e B) e minerais (incluindo cálcio, iodo, zinco, ferro e selênio), fornecendo um impacto nutricional positivo (FAO, 2016). A aquicultura é uma atividade de suma importância devido a lacuna existente entre a captura pesqueira mundial e a demanda por pescados, entretanto, necessita de investimentos tecnológicos para a competitividade e sustentabilidade (RESENDE, 2007). A grande importância da aquicultura consiste no fato de ela ainda possuir uma grande capacidade de expansão, enquanto os recursos advindos das populações selvagens em geral já se encontram em estado de saturação (RESENDE, 2007; NOMURA, 2010). Segundo a FAO (2018) o índice de captura se encontra relativamente estático desde a década de 90 e é a aquicultura que tem sido responsável pelo impressionante crescimento do fornecimento de peixe para consumo humano. E de acordo com a OCDE-FAO (2015) espera-se que a aquicultura ultrapasse a pesca total de captura em 2023. Atualmente a China tem desempenhado um papel importante neste crescimento, pois representa mais de 60% da produção mundial de aquicultura e é o principal produtor de peixe e maior exportador de peixe e produtos da pesca (FAO, 2016). No Brasil, a piscicultura começou a ser uma atividade economicamente viável no meio rural no início dos anos 90 e,

<sup>17</sup> Graduanda do curso de Medicina Veterinária do UNIFESO - marianaqueiroz606@yahoo.com.br

<sup>18</sup> Docente do curso de Medicina Veterinária do UNIFESO – rrcmartins@unifeso.edu.br

posteriormente nos anos 2000, foi fortalecida com a formação do Ministério da Pesca e Aquicultura. A partir deste período houve grandes incentivos nesta área por parte de políticas públicas (BARROSO et al., 2018). As tilápias se disseminaram pelo mundo e, encontram-se catalogadas em mais de 100 países produtores, sendo o segundo peixe mais criado no mundo, representando 17% da produção mundial, ficando atrás apenas das carpas com 31% (FAO, 2018). Ao longo de 2016 e durante o primeiro trimestre de 2017 a Globefish Highlights realizou uma pesquisa sobre o comércio mundial de peixe e segundo este relatório as condições da tilápia no mercado mundiais são bem favoráveis (SEAFOOD-BRASIL, 2017). Ainda de acordo com o Globefish Highlights, só na primeira metade de 2017, aproximadamente 170 mil toneladas de tilápia entraram no mercado internacional (SEAFOOD-BRASIL, 2017). A elevada produção mundial desta espécie é devido a sua grande adaptabilidade às condições ambientais e aos diversos sistemas de produção, alta prolificidade e facilidade de reprodução em cativeiro, tolerância a águas de baixa qualidade e com pouca oxigenação, alta resistência a doenças, resistem a altas taxas de densidade por viveiro e ainda apresentam boa aceitação da ração com rápido crescimento e uma carne cuja a palatabilidade possui uma grande aceitação comercial (WATANABE et al. 2002; FARIA et al., 2013). A tilápia atualmente é a maior aposta das empresas de sanidade aquícola no Brasil, sendo a única espécie de peixe produzida no Brasil com vacina e medicamentos específicos (BARROSO et al., 2018). A produção de Tilápia, no Brasil, em 2017, foi de 357.639 toneladas (figura 2), o que coloca o país entre os quatro maiores produtores mundiais ficando atrás somente da China, Indonésia e Egito (PEIXE BR, 2018). A criação de tilápias apresentou um aumento de 386% na produção no período de 2005 a 2015, correspondendo em 2017 a 51,7% da produção aquícola brasileira com uma produção de 357,639 mil toneladas (BARROSO et al., 2018; PEIXE BR, 2018). Segundo Schultzer e Vieira Filho (2017), além da tilápia ser a espécie mais criada no Brasil, ela tem apresentado papel fundamental no crescimento da piscicultura nacional, ao lado das carpas, pirarucu e tambaqui. No mercado Brasileiro, as melhorias na qualidade dos produtos advindos das tilápias geraram uma maior satisfação para o consumidor e com isso vem conquistando mercados de outras espécies. Porém, o Brasil ainda possui obstáculos que atrapalham o desenvolvimento da aquicultura. O marketing e o conhecimento popular ainda deixam a desejar fazendo com que haja a diminuição do sucesso produtivo, não há muitas iniciativas visando abrir novos mercados internos gerando dificuldades de disseminação do produto (BARROSO et al., 2018). A utilização de animais geneticamente superiores se faz necessária dentro deste contexto, para potencializar a atividade de piscicultura e efetivar um melhor desempenho em diversas características de interesse zootécnico (SILVA, 2016). Os programas de melhoramento genético auxiliam no aumento da eficiência produtiva e na melhoria da saúde dos animais aquáticos, contribuindo para o aumento da rentabilidade da atividade (FAO, 2018). O estudo da genética voltado para a aquicultura poderá resolver diversos problemas relativos à esta atividade como na produção de alevinos, na sanidade, na conservação e uso de recursos genéticos e no emprego da biotecnologia. Associado a isso, os programas de melhoramento genético através do emprego de ferramentas de seleção genômica poderão ajudar a identificar animais superiores precocemente (HILSDORF; MOREIRA; FREITAS, 2015). Porém, apesar de trazer um alto potencial de ganho genético das espécies aquícolas os programas de melhoramento de peixes ainda são pouco utilizados. Segundo Gjedrem (2012), estima-se que no ano de 2010 a produção mundial de peixes através de reservas melhoradas foi menor do que 10% do cultivo total. Os primeiros relatos de seleção em tilápia ocorreram no final da década de 60 com a criação da linhagem da tilápia nilótica conhecida como tilápia tailandesa ou chitralada, que foi intensamente propagada nos países tropicais, inclusive no Brasil. Esse intenso processo de seleção foi realizado pela Asian Institute for Technology (AIT), na Estação Experimental do Palácio Real (BARROSO et al., 2015). Em 1989, na Ásia, a WorldFish Center coordenou um programa de melhoramento genético pioneiro em tilápias utilizando técnicas que obtiveram sucesso com salmonídeos. O projeto, financiado pelas Nações Unidas (UNDP) e Banco de Desenvolvimento Asiático (ADB), conhecido como GIFT - Genetic Improvement of Farmed Tilapia originou a linhagem de mesmo nome (GIFT) e foi a partir deste projeto que se iniciou um programa mundial de melhoramento genético de tilápia (BARROSO et al., 2015; HILSDORF; MOREIRA; FREITAS, 2015). Esta linhagem é composta por outras 8, quatro delas selvagens da África provenientes do Egito, Gana, Quênia e Senegal e as outras quatro domesticadas provenientes da Ásia vindas de Israel, amplamente cultivadas nas Filipinas, e outras três linhagens introduzidas de Singapura, Taiwan e Tailândia. O cruzamento e seleção foi realizado por 9 anos tendo o seu término em 1997, totalizando 10 gerações (ZIMMERMANN, 2003). O primeiro programa de melhoramento genético com tilápia-do-Nilo no Brasil foi realizado em 2005 na Estação de Piscicultura da Universidade Estadual de Maringá, PR (UEM-CODAPAR), como resultado de uma parceria com o Wordfish Center e a antiga Secretaria Especial de Aquicultura e Pesca (SEAP), sob a coordenação do professor da UEM, Ricardo Pereira Ribeiro. Neste programa 600 alevinos da linhagem GIFT de tilápia do-Nilo, procedentes de 30 famílias importadas da Malásia, foram alocados com a finalidade de

desenvolver um processo de seleção indireta visando o aumento da taxa de crescimento através do ganho em peso médio diário (HILSDORF; MOREIRA; FREITAS, 2015; SILVA, 2015; SILVA et al., 2018). Segundo Marengoni e Wild (2014), “O desenvolvimento da linhagem GIFT destacou-se pelo o pioneirismo em melhoramento genético de peixes tropicais”. Apesar do Brasil possuir muitas melhorias quando se trata de manejo e nutrição aquícola, ainda são poucos os programas de melhoramento genético, principalmente em relação às tilápia, seja em instituições públicas ou privadas, evidenciando a grande carência nesta área (HILSDORF; MOREIRA; FREITAS, 2015; SILVA et al., 2018). As principais inferências estatísticas para a avaliação das características nos programas de melhoramento genético na aquicultura, segundo SILVA (2016), são: Média, desvio-padrão e coeficiente de variação; Variação fenotípica e genética; Herdabilidade para cada característica; e Correlações fenotípicas e genéticas entre as características. O coeficiente de variação é uma medida de dispersão muito utilizada na experimentação animal, possibilitando avaliar o grau de variabilidade dos dados estudados (FERREIRA, 2015). Segundo Pimentel-Gomes (1985 apud FERREIRA, 2015) a variabilidade amostral é considerada baixa quando seu valor é inferior ou igual a 15%, média superior a 15% e 30% e pode ser considerada alta quando o coeficiente de variação apresenta valores acima de 30%. Outra forma de avaliar se o lote é homogêneo é realizar o cálculo para uniformidade percentual (SANTOS, 2008; SCHÄFER, 2015). Segundo Moreira et al. (2007) “a caracterização da variabilidade genética, em plantéis de tilápia nilótica, é uma etapa importante para o estabelecimento de um programa de melhoramento genético dessa espécie”. Esse monitoramento da variabilidade genética é especialmente importante nas estações produtoras de alevinos que serão distribuídas para os setores de engorda, e embora a variabilidade genética seja importante para garantir uma maior pressão de seleção, uma baixa homogeneidade genética resulta na falta de uniformidade do lote dos peixes em relação ao seu tamanho e peso dificultando a despesca e gerando prejuízos econômicos, pois, os peixes de tamanho inadequado comprometem a aceitação dos filés. Sendo assim, os peixes que não atingiram o tamanho comercial ou são recolocados no tanque aumentando a mão-de-obra com despescas sucessivas e diminuindo o capital de giro da propriedade ou acabam sendo subutilizados como resíduos de produção (PETERSEN et al., 2012; LEAL, 2015; BANDEIRA; NASCIMENTO, 2017). Além disto, a falta de uniformidade dificulta o cálculo do arraçamento e aumenta a competição pelo alimento, o que diminui a viabilidade econômica da produção (SANTOS, 2008; SCHÄFER, 2015). Silva (2010) pesquisando a linhagem Chitralada, na unidade de piscicultura do Centro Universitário Serra dos Órgãos, em tanque escavado em sistema de criação semi-intensivo com povoamento ocorrendo em junho e término do experimento em outubro de 2010, encontrou média de homogeneidade genética de 30,60%. Já Leal (2015) estudando a linhagem GIFT criadas em sistema semi-intensivo, na mesma unidade de pesquisa que Silva (2010), entre março e maio de 2015, nos tanques circulares de lona na unidade de aquicultura do Unifeso, obteve média de 43,75% de uniformidade. Barroso et al. (2018) citam que a pouca aplicação dos processos de seleção dentro da cadeia produtiva de alevinos tem gerado essa falta de uniformidade e que a grande procura de alevinos e a baixa oferta dificultam o gerenciamento genético nos cultivos comerciais e para assegurar a produção são comprados alevinos de diferentes criatórios. Ainda segundo Barroso et al. (2015), poucas unidades de especialistas em melhoramento de peixes trabalham com tilápia no país, sendo que grande parte dos alevinos ofertados no mercado brasileiro para engorda são provenientes de empresas que não utilizam tecnologias para controle genético, apenas mantêm lotes de linhagens que são supostamente conhecidas e nelas realizam a reprodução e a reversão sexual. Essa (BARROSO et al., 2018). A seleção de indivíduos superiores para pais da próxima geração é uma potente ferramenta para promover o melhoramento genético e deve ser usada continuamente para ampliar as características desejadas na população (SILVA et al., 2018). Um fator fundamental para o sucesso dos programas de melhoramento genético é a herdabilidade ( $h^2$ ), pois, descreve o quanto do fenótipo é representado pelos genes, indica a transferência de genes para sua prole, onde características com herdabilidade alta são altamente herdáveis e características com herdabilidade baixa sofrem maiores influências ambientais. No caso da piscicultura boa parte das características de interesse econômico apresenta valores relativamente altos (TAVARES-DIAS; MARIANO, 2015; MORAES et al., 2017). As características de peso e tamanho (comprimento) à despesca de tilápias do Nilo possuem resposta mais rápida no processo de seleção, pois, possuem herdabilidade média alta, de 0,58 a 0,63 e de 0,61 a 0,63, respectivamente (VELASCO, 2017). Apesar da seleção para animais com maior desempenho ponderal ser fundamental no processo de melhoramento genético de tilápia do Nilo são poucos os especialistas nessa área de estudo e os programas de melhoramento na aquicultura acabam ficando muitas vezes restritos aos estudos acadêmicos cujos resultados não alcançam o aquicultor (SILVA, 2010; VELASCO, 2017; BARROSO et al., 2018). Objetivou-se com este estudo avaliar a homogeneidade genética da tilápia do Nilo, linhagem GIFT (Genetic Improvement of Farmed Tilápia), criadas em sistema de criação semi-intensivo, em tanque escavado na Região Serrana do estado do Rio de Janeiro.

**Metodologia:**

O Experimento descrito neste trabalho foi realizado no Centro Universitário Serra dos Órgãos, *campus* Quinta do Paraíso localizado no município de Teresópolis, Região Serrana do estado do Rio de Janeiro, com latitude de 22°39' 17.853'' S e longitude de 42°95' 85.788'' W, ficando 871 metros a cima do nível do mar. Sua temperatura anual média é de aproximadamente 18°C e sua pluviosidade é considerada significativa, visto que mesmo nos meses mais secos ainda há um bom índice pluvial. Para o cultivo dos peixes foi empregado o sistema de criação semi-intensivo, em tanque escavado (viveiro), com capacidade de 300 m<sup>3</sup> de água, coberto com tela de proteção contra predadores naturais. A colocação dos peixes no tanque ocorreu no dia 06 de abril de 2018, ocasião em que os 965 juvenis da espécie *Oreochromis niloticus* (tilápia do Nilo), linhagem GIFT melhorada, foram medidos e pesados, sendo o peso médio dos animais de 10,5 gramas e o tamanho médio de 7,32 centímetros. Foi utilizada uma densidade de aproximadamente três peixes por metro cúbico. A alimentação dos peixes variou de acordo com cada fase de criação, recebendo adaptações a respeito do tamanho, nutrientes e principalmente do teor de proteína. A ração utilizada foi a Supra Acqua Line, sendo no primeiro com 56% de proteína e a partir do segundo mês com 36%. O cálculo da quantidade de ração fornecida foi feito a cada 15 dias, após a pesagem dos peixes, tendo como base o fornecimento de 5% da biomassa total do tanque. A primeira biometria consistiu na pesagem individual de cada peixe colocado no tanque escavado, e as biometrias subsequentes foram realizadas quinzenalmente com base na captura de 20% dos indivíduos com auxílio de rede em arrasto. Após a retirada do tanque os peixes eram pesados individualmente em balança digital da marca Eletronic Kitchen Scale e seu comprimento era aferido por com auxílio de uma régua graduada. A quantidade de ração, temperaturas ambiente e do tanque e a turbidez da água foram anotados 2 vezes ao dia, no período da manhã (dez horas) e no período da tarde (dezesesseis horas). Os demais parâmetros de qualidade de água, como pH, oxigênio dissolvido e amônia foram verificados semanalmente às dezesseis horas. A análise foi realizada por Estatística descritiva com auxílio do programa Microsoft Excel, sendo calculadas a média, o desvio padrão e o coeficiente de variação percentual. As avaliações de homogeneidade foram feitas através do cálculo da uniformidade do lote, em percentagem, a cada biometria e ao final do experimento. A equação seguida para o cálculo da uniformidade (U%) foi adaptada da proposta de Santos (2008), sendo: número de peixes dentro da faixa de 20% acima ou abaixo da média / número total de peixes avaliados.

**Resultados e Discussão:**

Na tabela 1 podem ser observados os parâmetros amostrais relativos ao peso das tilápias durante o período experimental. O Coeficiente de variação médio foi 51,12% e a homogeneidade percentual média das amostras do experimento foi de 27,17%, sendo a maior homogeneidade de 33,79% e a menor de 23,64%. Esses valores demonstram que as amostras avaliadas possuem uma baixa uniformidade, sendo heterogêneas. Os valores para homogeneidade das amostras, bem como o da média mostraram-se inferiores quando comparadas com os outros dois experimentos desenvolvidos no setor de aquicultura do Unifeso, o de Silva (2010) e o de Leal (2015), que encontraram 30,60% e 43,75%, respectivamente. Não era esperado que o lote do presente estudo fosse mais heterogêneo do que o de Silva (2010), pois a linhagem GIFT normalmente se apresenta mais uniforme do que a linhagem Chitalata, já que a GIFT, segundo Silva et al. (2018), possui mais de 10 anos de melhoramento genético no Brasil. Uma possível explicação para a baixa uniformidade durante o período experimental pode ser a heterogeneidade do lote que foi colocado no tanque, já que no povoamento ocorrido no dia 06 de abril de 2018 a homogeneidade genética percentual da população foi de 18,45% para peso. Outros fatores a serem considerados para a baixa uniformidade do lote estudado são apontados por Barroso et al. (2015) e Barroso et al. (2018) que citam que existem poucos trabalhos no Brasil com melhoramento de tilápia o que acarreta na venda de alevinos não selecionados para engorda, além disto a grande procura de alevinos e a baixa oferta induzem aos comprados de alevinos a buscarem animais em diferentes criatórios. Ao comparar os resultados de todos os experimentos realizados na unidade de aquicultura do Unifeso com o encontrado por Santos (2008), pode se observar que os valores de uniformidade foram muito inferiores ao descrito por esse autor que foi de 71,54% utilizando a linhagem Supreme. De acordo com Marengoni e Wild (2014), essa linhagem de tilápia, desenvolvida pela empresa Genomar, é resultado de mais de 20 anos de seleção genética para ganho de peso, o que pode explicar sua maior homogeneidade para este parâmetro. Na tabela 2 podem ser observados os parâmetros amostrais relativos ao comprimento das tilápias durante o período experimental. A homogeneidade genética percentual média das amostras do experimento foi de 81,46%, sendo a maior homogeneidade de 89,40% e a menor de 65,00%. Já o Coeficiente de variação médio foi 21,08%, pode ser considerada uma variabilidade amostral moderada quando o

coeficiente de variação apresenta valores entre de 10%-30%. Com exceção da primeira amostragem (20/04) e da sétima (27/06), os resultados concordam com os encontrados por Leal (2015) que apresentaram coeficiente de variação médio de 12% e homogeneidade de 90%. Outras comparações não foram possíveis por não terem sido encontrados valores comparativos na literatura.

Tabela 1 – Parâmetros amostrais do peso das tilápias de 20/04 a 31/08 de 2018

Parâmetros	20/04	04/05	18/05	01/06	21/06	29/06	16/07	27/07	17/08	31/08
Média amostral (g)	25,96	38,56	64,52	73,97	112,95	113,58	115,15	131,21	152,18	176,09
Maior peso (g)	80	101	172	213	265	265	283	1137	399	431
Menor peso (g)	3	8	10	18	17	25	26	21	37	45
Desvio padrão	15,18	20,76	30,70	35,44	54,44	55,11	52,04	90,43	70,96	80,16
Coeficiente de variação (%)	58,49	53,82	47,77	47,91	48,20	48,53	45,36	68,92	46,63	45,52
Homogeneidade %	25,76	23,64	33,79	28,25	25,00	25,45	26,73	25,00	28,50	29,58

Tabela 2 – Parâmetros amostrais do comprimento das tilápias de 20/04 a 31/08 de 2018

Parâmetros	20/04	04/05	18/05	01/06	21/06	29/06	16/07	27/07	17/08	31/08
Média amostral	10,65	12,34	14,58	13,78	16,03	16,72	16,73	17,76	19,66	19,00
Maior comprimento (cm)	64	18	20	19	23	24	25	133,5	50	28
Menor comprimento (cm)	6	1,5	9	9	9,5	10	11	10	12	12
Desvio padrão	4,34	2,01	2,02	1,89	2,49	2,79	2,36	8,26	3,45	3,01
Coeficiente de variação%	40,78	16,27	13,86	13,69	15,50	16,71	14,12	46,51	17,56	15,82
Homogeneidade %	65,00	85,00	83,11	84,38	83,18	81,36	89,40	82,27	85,22	75,70

### Conclusão:

Os resultados experimentais demonstraram uma média uniformidade com relação ao tamanho e uma baixa uniformidade no peso dos lotes.

### Considerações Finais:

O resultado desta pesquisa nos leva a considerar que a baixa uniformidade prejudica o sistema produtivo, dificultando a despesca, aumentando a mão-de-obra e diminuindo o capital de giro das propriedades aquícolas. Devido a importância da aquicultura como fonte de fornecimento de proteína de qualidade para a Região Serrana do estado do Rio de Janeiro atrelada a uma baixa uniformidade o que dificulta o manejo do sistema fica clara a necessidade latente de se intensificar os estudos em melhoramento genéticos de tilápia para essa região.

### Abstract

As a matter of fact, aquaculture is an activity with effective economic and technological potential, producing high quality protein and supplying demand for fish due to the decrease of the relationship between stock and demand of fishery products. In Brazil tilapia is the main species used in aquicultural production due to its effectiveness of captivity and the qualities of its flesh. Although many studies have been done with respect to the management of that species, so far are the genetic breeding programs which arises into a great depth in this area. The objective with this study is to assess the genetic homogeneity of tilapia do Nilo, gift breed, created in semi-intensive breeding system, in excavated tanks. For this work were allocated 965 juveniles of the species *Oreochromis niloticus*, gift breed, whose weight and length were measured biweekly and based on the weight obtained the ration quantities were calculated obeying the order of 5% of the total biomass of the tank. Daily were measured the amount of feed, turbidity, ambient and tank temperatures and dissolved and ammonia. The analysis was performed by the calculation of the batch uniformity and by descriptive statistics with the aid of the Microsoft Excel program, and the mean, standard deviation and coefficient of variation were calculated. The results obtained for the uniformity for weight were inferior to the average of other tilapia's breed studied in the literature. however, in relation to uniformity for length, the samples behaved as described by other authors.

Keywords: Aquaculture. Ponderal Performance. Genetic Uniformity.

## Referências:

- BANDEIRA, M. da G. A.; NASCIMENTO, J. S. Estudo prospectivo relativo à atividade da tilápia para a indústria de alimentos no período de 2006 a 2016. **Cad. Prospec.**, v. 10, n. 3 p. 552-562, 2017.
- BARROSO, R. M.; MUNOZ, A. E. P.; TAHIM, E. F.; TENÓRIO, R. A.; MUEHLMANN, L. D.; SILVA, F. M.; BARRETO, L. E. G. S.; HEIN, G.; CARMO, F. J.; FLORES, R.M.V.. **Dimensão socioeconômica da tilapicultura no Brasil**. Brasília, DF: Embrapa, 2018.
- BARROSO, R. M.; TENÓRIO, R. A.; PEDROSA FILHO, M. X.; WEBBER, D. C.; BELCHIOR, L. S.; TAHIM, E. F.; CARMO, F. J.; MUEHLMANN, L. D. **Gerenciamento genético da tilápia nos cultivos comerciais**. Palmas, TO: Embrapa Pesca e Aquicultura, 2015. 64 p. (Documentos, 23).
- FAO, Food and Agriculture Organization of the United Nations. **El estado mundial de la pesca y la acuicultura: cumplir los objetivos de desarrollo sostenible**. Roma, Itália: FAO, 2018. 233.
- FAO, Food and Agriculture Organization of the United Nations. **The State of World Fisheries and Aquaculture**. Roma, Itália: FAO, 2016. 188p.
- FARIA, R. H. S.; MORAIS, M.; SORANNA, M. R. G de S.; SALLUM, W. B. **Manual de Criação de Peixes em Viveiros**. Brasília, DF: CODEVASF. 2013. 136p.
- FERREIRA, A. A. S. N. de C. **Classificação de coeficientes de variação em experimentos de nutrição de aves: métodos e fatores que influenciam**. 2015. 55 f. Dissertação (Mestrado EM Produção Animal) – Universidade Federal do Piauí, Bom Jesus, PI, 2015
- GJEDREM, T. Genetic improvement for the development of efficient global aquaculture: a personal opinion review. **Aquaculture**. v.344-349, p.12-22, 2012.
- HILSDORF, A.W.S.; MOREIRA, H.L.M.; FREITAS, R.T.F. Desafios do melhoramento genético de organismos aquáticos. **Panorama da Aquicultura**, Rio de Janeiro, v.25, n.147, p.36-43, jan/fev 2015.
- LEAL, F. S. C. **Avaliação da homogeneidade genética da tilápia do nilo (*Oreochromis niloticus*) criada em sistema semi-intensivo no município de Teresópolis, RJ**. 2015. 37f. Monografia (Bacharelado em Medicina Veterinária) – Centro Universitário Serra dos Órgãos, 2015.
- MARENGONI, N. G.; WILD, M. B. Sistemas de produção de pós-larvas de Tilápia do Nilo. **Scientia Agraria Paranaensis**, v. 13, n. 4, p.265-276, 2014.
- MORAES, B. G. de; SALDANHA, G. B.; REZENDE, J. V. F.; SOUSA, B. M. de. Melhoramento genético animal aplicado à aquicultura: atualidades e perspectivas futuras nos programas de melhoramento de tilápia (*Oreochromis niloticus*) no Brasil. **Sinapse Múltipla**, v.6, n.2, p.336-340, 2017.
- MOREIRA, A. A.; HILSDORF, A. W. S.; SILVA, J. V. da; SOUZA, V. R. de. Variabilidade genética de duas variedades de tilápia nilótica por meio de marcadores microsatélites. **Pesquisa Agropecuária Brasileira**, v.42, n.4, p.521-526, 2007.
- NOMURA, I. O futuro da pesca e da aquicultura marinha no mundo. **Ciência e Cultura**, v.62, n.3, p.28-32, 2010.
- OCDE-FAO. **Perspectivas Agrícolas 2015-2024**. 2015. Disponível em: <<http://www.fao.org/3/a-i4761o.pdf>>. Acesso em: 10 jun. 2018.
- PEIXE BR, Associação Brasileira da Piscicultura. **Anuário Brasileiro da Piscicultura PEIXE BR 2018**. São Paulo, SP: PEIXE BR, 2018. 138p.
- PETERSEN, R. L.; GARCIA, J. E.; MELLO, G.; LIEDKE, A. M. R.; SINCERO, T. C. M.; GRISARD, E. C. Análise da diversidade genética de tilápias cultivadas no estado de Santa Catarina (Brasil) utilizando marcadores microsatélites. **Bol. Inst. Pesca**, v.38, n.4 p.313-321, 2012.
- RESENDE, E. K. **Bases tecnológicas para o desenvolvimento da aquicultura no Brasil: AQUABRASIL**. Corumbá, MS: Embrapa Pantanal, 2007. 105p. (Projeto da Empresa Brasileira de Pesquisa Agropecuária)
- SANTOS, J. G. A. **Frequências e formas de fornecimento de ração para tilápia do Nilo criada em sistema raceway**. 2008. 45f. Dissertação (Mestrado em Ciência Animal) – Escola de Veterinária, Universidade Federal de Goiás, Goiânia, GO, 2008..

- SCHÄFER, M. R. **Otimização do arraçoamento no cultivo de Tilápias GIFT em sistema automatizado de alimentação**. 2015. 44f. Dissertação (Mestrado em aquicultura e desenvolvimento sustentável) - Universidade Federal do Paraná, Palotina, PR, 2015.
- SCHULTER, E.; VIEIRA FILHO, J. E. **Evolução da piscicultura no Brasil: diagnóstico e desenvolvimento da cadeia produtiva de Tilápia**. Brasília, DF: IPEA, 2017. 27p. (Texto para discussão, 2328).
- SEAFOOD-BRASIL. **Produção mundial de Pescado vai fechar o ano 2,3% maior, tilápia segue firme**. 2017. Disponível em: <<http://seafoodbrasil.com.br/producao-mundial-de-pescado-vai-aumentar-23-em-2017/>>. Acesso em: 22 jun. 2018.
- SEBRAE. **Aquicultura e Pesca**. 2015. Disponível em: <[www.sebrae.com.br/sites/PortalSebrae/ufs/rj/institucional/aquicultura-e-pesca,02f21512f1696410VgnVCM1000003b74010aRCRD](http://www.sebrae.com.br/sites/PortalSebrae/ufs/rj/institucional/aquicultura-e-pesca,02f21512f1696410VgnVCM1000003b74010aRCRD)>. Acesso em: 10 jun. 2018.
- SIDONIO, L.; CAVALCANTI, I.; CAPANEMA, L.; MORCH, R.; MAGALHÃES, G.; LIMA, J.; BURNS, V.; ALVES JÚNIOR, A. J.; MUNGIOLI, R.. **Panorama da aquicultura no Brasil: desafios e oportunidades**. **Agroindústria**, BNDES Setorial, v.35, p.421-463, 2012.
- SILVA R. C. **Produção de tilápia em tanque escavado com baixa dinâmica de água**. 2010. 40f. Monografia (Bacharelado em Medicina Veterinária) – Centro Universitário Serra dos Órgãos, 2010.
- SILVA, G. F. da. Melhoramento genético de Tilápia-do-Nilo. In: SILVA, G. F. da; MACIEL, L. M.; DALMASS, M. V.; GONÇALVES, M. T. **Tilápia-do-Nilo: Criação e cultivo em viveiros no estado do Paraná**. Curitiba, PR: GIA, 2015. p.210-231. Cap. 8.
- SILVA, G. F. da; SHIOTSUKI, L.; TEIXEIRA, R. de A.; DIAS, L. T. V.; VILLELA, L. C. C.; FREITAS, L. E. L. de. KIRSCHNIK, L. N. G. VARELA, E. S. **Programas de melhoramento genético na piscicultura**. Palmas, TO: Embrapa Pesca e Aquicultura, 2018. 58 p. (Documentos, 37).
- SILVA, G. F. **Programas de Melhoramento Genético na Piscicultura: Conceitos e Aplicações**. 2016. 89f. Monografia (apresentada ao final do curso de Graduação em Zootecnia) - Universidade Federal do Paraná, Curitiba, Paraná.
- TAVARES-DIAS, M.; MARIANO, W. dos S. (Orgs.). **Aquicultura no Brasil: novas perspectivas**. v. 1. São Carlos: Pedro & João Editores, 2015. 429p.
- VELASCO, Á. de J. L. **Ferramentas de seleção para uniformidade de produção em tilápias do Nilo (*Oreochromis niloticus*)**. 2017. 23f. Dissertação (Mestrado em Genética e Melhoramento Animal) - Unesp, Jaboticabal, SP, 2017.
- WATANABE, W. O.; LOSORDO, T. M.; FITZSIMMONS, K.; HANLEY, F. **Tilapia Production systems in the americas: technological advances, trends, and challenges**. **Reviews in Fisheries Science**, v. 10, n. 3-4, p. 465-498, 2002.
- ZIMMERMANN, S. Um moderno instrumental genético no melhoramento e na rastreabilidade de tilápias nilóticas. **Panorama da Aquicultura**, v. 13, n. 76, p. 69, 2003.

## **AValiação in vitro da sensibilidade do fungo *Sporothrix schenckii* aos extratos de *Arrabidaea chica* e *Momordica charantia***

Manoela de Barros Almeida<sup>19</sup>; Jorge Aguiar Amaral<sup>20</sup>; Daniela Mello Vianna Ferrer<sup>20</sup>; Beatriz Coronato Nunes<sup>20</sup>; Bethânia Ferreira Bastos<sup>20</sup>; Marcus Vinicius Martins Taveira<sup>21</sup>

### **Resumo**

<sup>19</sup> Graduanda do curso de Medicina Veterinária do Unifeso – manoela.-@hotmail.com

<sup>20</sup> Docente do curso de Medicina Veterinária do Unifeso – ajorgeamaral@gmail.com

<sup>21</sup> Biólogo e Técnico do Laboratório de Microbiologia do UNIFESO – e-mail:marcus\_taveira@hotmail.com

A esporotricose é uma doença infecciosa fúngica que acomete o homem e os animais, apresentando grande importância nos felinos domésticos, devido seu potencial zoonótico envolvendo seis espécies fúngicas pertencentes ao complexo *Sporothrix*. O estado do Rio de Janeiro é uma região endêmica, onde a conscientização populacional e métodos preventivos são de extrema importância. A busca de produtos alternativos para a prevenção vem crescendo bastante, principalmente pelos constantes relatos de resistência por parte dos microrganismos a agentes antimicrobianos e antifúngicos comerciais. Os extratos de *Arrabidaea chica* e *Momordica charantia* destacam-se por apresentarem atividade antimicrobiana comprovada. O objetivo desse estudo foi avaliar a ação antifúngica desses extratos vegetais na inibição da forma micelial do fungo *Sporothrix schenckii*. De acordo com o estudo, o extrato de *Arrabidaea chica* foi eficaz na inibição da forma micelial do fungo *Sporothrix schenckii*, e, o extrato de *Momordica charantia* se mostrou ineficaz para tal fim. Palavras-chave: Crajiru. Melão-São-Caetano. Esporotricose.

### Introdução:

O uso indiscriminado de medicamentos no tratamento e prevenção de doenças, tanto relacionado ao homem quanto aos animais, tem sido um fator determinante para surgimento de microrganismos resistentes a agentes antimicrobianos (MACHADO; RIBEIRO; DRUZIAN, 2014). As substâncias químicas existentes com ação antifúngica se apresentam restritas, muitas vezes com alto índice de efeitos adversos e toxicidade, dificultando assim o controle de determinadas doenças (NOBRE et al., 2002; REIS-GOMES et al., 2013). A diversidade de substâncias ativas em plantas medicinais tem motivado o desenvolvimento de pesquisas envolvendo o uso de extratos vegetais, no intuito de explorar seus princípios ativos que podem atuar contra patógenos, em busca de novos protocolos terapêuticos potentes, com baixa toxicidade e métodos preventivos. (OSTROSKY et al., 2008; MACHADO; RIBEIRO; DRUZIAN, 2014). O Brasil apresenta grande variedade de espécies vegetais, cerca de 200 mil; ou seja, quase a metade do número estimado existente no planeta. Uma grande parte destas plantas terapêuticas denota propriedades ativas potencialmente úteis à população, sendo que menos de 1% dessas espécies foram estudadas adequadamente (ROCHA, 1994; SANT'ANA, 2002). Atualmente se observa o uso crescente de prescrições com fitoterápicos, devido ao seu fácil acesso, baixo custo de aquisição e sua compatibilidade cultural e popular, inclusive sendo adotada e incentivada à prática da medicina alternativa pelo Sistema Único de Saúde (SUS), seguindo normas e legislações conforme a ANVISA (Resolução nº 93 da ANVISA, de 12 de julho de 2016 - Altera a RDC nº 26, de 13 de maio de 2014) que dispõe sobre o registro de medicamentos fitoterápicos e o registro e a notificação de produtos tradicionais fitoterápicos (BRASIL, 2006). A ocorrência das infecções fúngicas tem apresentado um aumento expressivo, sendo uma dessas a esporotricose que nos felinos, vem se destacando, em decorrência do seu potencial zoonótico, sendo de grande importância em saúde pública (NUNES; ESCOSTEGUY, 2005; OLIVEIRA, 2014; TELLEZ et al., 2014). A esporotricose é uma grave infecção micótica causada por espécies de fungos do complexo *Sporothrix*, que possui ampla distribuição mundial, principalmente nas zonas temperadas e tropicais. E com isso os fungos são considerados seres cosmopolitas, pois estão presentes em qualquer parte do planeta, obtendo dificuldade no controle ambiental (ESTEVES; CABRITA; NOBRE, 1990; BARROS; DE ALMEIDA-PAES; SCHUBACH, 2011; LARSSON, 2011; ACOSTA, 2013). Geralmente é causada pela inoculação traumática dos fungos no tecido subcutâneo, podendo ainda ocorrer transmissão por inalação (CRUZ, 2013). Acomete várias espécies de animais, entre elas gatos, cães, golfinhos, ratos, tatus, equinos, asininos, bovinos, caprinos, suínos, hamsters, camelos, chimpanzés, aves domésticas e o próprio homem, sendo que os gatos, diagnosticados com maior frequência, apresentam maior importância, pelo potencial zoonótico (NUNES; ESCOSTEGUY, 2005; OLIVEIRA, 2014; TELLEZ et al., 2014). Segundo dados publicados pela FIOCRUZ no site da Prefeitura do Rio de Janeiro, tem ocorrido uma epidemia de esporotricose, onde em 2016 houve um aumento de 400% de felinos domésticos acometidos pela doença (FIOCRUZ, 2016). A espécie *Arrabidaea chica* é uma planta pertencente às famílias das Bignoniaceae amplamente conhecida pelas suas várias finalidades medicinais, encontrada na América do Sul principalmente na região Amazônica. O chá preparado a partir das folhas da planta fornece material corante vermelho-tijolo, devido aos pigmentos carajurina e carajurona, sendo utilizado para o tratamento de diversas doenças, tais como: diarreia, anemia, leucemia, icterícia, albuminúria, hepatites, conjuntivite, ações anti-inflamatória, antibacteriana, antifúngica, antihemorrágico, antiparasitária, antitumoral, antidiabética, analgésica, antipirética, emoliente, infecções uterinas, enfermidades da pele de diferentes origens como psoríase, feridas e úlceras (KALIL FILHO; KALIL; LUZ, 2000, BARBOSA et al., 2008, TAFFARELLO, 2008). A espécie *Momordica charantia* é uma trepadeira pertencente à família Cucurbitaceae, sua descrição dessa espécie na literatura constatou grande variedade de propriedades terapêuticas, como atividade antihelmíntica (RASHID et al., 2016), antimicrobiana (COSTA et al., 2011), ansiolítica (ISHOLA; AKINYEDE; SHOLARIN, 2014), antitumoral

(HSU et al., 2012), efeito hipoglicemiante (JAYASOORIYA et al., 2000), antiviral, abortivo, contraceptivo, antimalárico, antiúlcera, antipsoríase, imunomoduladora, hipotensora, anti-protrombina, hipocolesterolêmica, antioxidante, analgésica, anti-inflamatória (GROVER; YADAV, 2004). O presente estudo tem por objetivo avaliar a ação fungicida da *Arrabidaea chica* e *Momordica charantia* no controle *in vitro* sobre a forma micelial do fungo *Sporothrix schenckii*.

### **Metodologia:**

A identificação das plantas foi feita no Laboratório de Fitoterápicos Antiparasitários da Faculdade de Medicina Veterinária da Universidade Federal Fluminense, onde foi depositada uma exsiccata de cada uma delas, para posterior e eventual comprovação deste trabalho. As plantas de *Arrabidaea chica* e *Momordica charantia* foram selecionadas, coletadas e limpas, foram secas a sombra por 15 dias, para eventual preparação do extrato. Para o estudo foi utilizado cepa isolada do *Sporothrix schenckii*, na forma micelial, concedida pelo Instituto Nacional de Infectologia Evandro Chagas (INI)/ Fundação Oswaldo Cruz (FIOCRUZ), Rio de Janeiro, Brasil. O isolado foi repicado em meio Ágar Dextrose Sabouraud, em tubo inclinado, mantido em estufa à 25°C e observado por 14 dias, quando se verificou o crescimento. As folhas das plantas testadas passaram por processo de secagem à sombra, seguido de divisão com o uso de triturador. Em seguida, uma quantidade de 20 gramas das folhas trituradas foi colocada para macerar, durante sete dias em 100 ml de uma solução hidroalcoólica composta por 40 ml de álcool e 60 ml de água destilada, dentro de um frasco de vidro com boca larga e tampa roscável, sendo que, durante o processo de maceração, essa solução foi agitada diariamente. Ao final de sete dias o material de cada planta sofreu processo de filtração em papel de filtro, e foi guardado em frasco de vidro devidamente identificado, para posteriormente sofrer extração de sua parcela de álcool. A parcela de álcool dos extratos foi extraída no mesmo dia da confecção dos meios de cultura, através do uso de aparelho evaporador rotatório na temperatura de 60 °C até que o volume final de cada extrato chegasse a 50 ml. Em seguida utilizou-se o alcoômetro de Gay Lussac para a aferição da graduação alcoólica de cada extrato, que se apresentou nula para ambos. O produto final foi 50 ml de um extrato livre de álcool, de cada planta, na concentração de 40% (p/v). Na execução do presente trabalho, foi utilizado o teste de antibiograma pelo método da diluição, onde o produto antifúngico a ser testado é diluído no meio de cultura, quando este está a 45°C, ainda em fase de preparação, e após o resfriamento e solidificação do mesmo em placas de Petri. A suscetibilidade *in vitro* foi testada no dia 17 de julho de 2018. Inicialmente foi preparado um "inóculo inicial", misturando-se quatro alçadas da cultura da forma micelial de *Sporothrix schenckii* a 4 ml de solução salina, seguido-se à homogeneização com auxílio de vórtex. A seguir esse inóculo inicial foi diluído em água destilada em diluições seriadas, até chegar a concentração de  $10^{-4}$ . Utilizou-se no experimento, três tratamentos, a saber: O tratamento controle, onde uma alíquota de 100µL do inóculo a  $10^{-4}$  foi semeada em placa de Petri contendo o meio de cultura Ágar Mycosel, preparado conforme recomendação do fabricante. O tratamento 1, que teve uma alíquota de 100µL do inóculo a  $10^{-4}$ , semeada em placa de Petri contendo o meio de cultura Ágar Mycosel com incorporação de uma parcela de 20% de extrato de *Arrabidaea chica*, em sua composição total, e o tratamento 2, cuja alíquota de 100µL do inóculo a  $10^{-4}$ , foi semeada em placa de Petri contendo o meio de cultura Ágar Mycosel com 20% de extrato do *Momordica charantia*, incorporado. O experimento foi feito em triplicata para que os resultados fossem estatisticamente válidos. As placas foram incubadas a uma temperatura de 25°C em estufa biológica, durante vinte e um dias, sendo que no sétimo e no décimo quarto dia, foi feita a contagem do número de unidades formadoras de colônias. A confecção de lâminas de *Sporothrix schenckii*, tanto na forma filamentosa como na leveduriforme, foi feita com lactofenol-azul de algodão e coloração de Gram, respectivamente, na amostra inicial vinda da FIOCRUZ e após os resultados com 21 dias para confirmação do fungo e verificar se houve contaminação bacteriana ao qual foi nula, estas foram observadas em microscópio óptico na objetiva de média ampliação, e de alta com óleo de imersão.

### **Resultados e Discussão:**

Os resultados do teste com a forma micelial do fungo podem ser observados na figura 13 com 7 e 21 dias, onde se evidenciou o crescimento normal do fungo na placa controle, contendo apenas o meio ágar Mycosel (Figura 1 - **A** e **D**), aparecimento de colônias no meio de cultura contendo o extrato de *Momordica charantia* (Figura 1- **B** e **E**), e inibição total no meio contendo o extrato de *Arrabidaea chica* (Figura 1 - **C** e **F**). A média da contagem de unidades formadoras de colônias (UFC), foram encontrada entre as três placas de cada tratamento, sendo realizadas no sétimo, décimo quarto e vigésimo primeiro dia, a partir da semeadura de inóculo da forma micelial diluído na concentração de  $10^{-4}$ , está representada, juntamente com o resultado final do experimento na Tabela 1. O extrato da *Arrabidaea chica* a 40%, se apresentou eficaz na inibição do *Sporothrix schenckii*, na forma filamentosa, estando esse resultado de acordo com Barata et al. (2006), Barbosa et al. (2008), Ribeiro (2008) e Dezordi;

Santana (2009), que afirmam que o extrato dessa planta possui ação antifúngica. Já o extrato da *Momordica charantia*, não apresentou ação antifúngica frente ao *Sporothrix schenckii*, apesar de Feitosa et al. (2008), Faria, Bueno e Papa (2009), Celoto et al. (2011) e Medeiros et al. (2013), após estudos, afirmarem que o extrato desse fitoterápico possuir finalidade antifúngica efetiva frente a diversos agentes. No presente trabalho, a eliminação da parcela de álcool do solvente com a utilização do aparelho rota-evaporador, foi realizada em ambos os extratos, sendo determinante para o desenvolvimento da metodologia, corroborando com estudos de Mattei et al. (2011), que observaram a influência do álcool 70° na eliminação do *Sporothrix* spp. Assim evitou-se a ocorrência de interferência nos resultados. Com base nos resultados do estudo, pode se concordar com Rocha (1994) e Sant'ana (2002) que descrevem a grande variedade de espécies vegetais no Brasil, e a importância de pesquisas sobre fitoterápicos e suas finalidades em diversos tipos de microorganismos.

Figura 1 - Meio de cultura contendo Ágar Mycosel com colônias fúngicas (A e D), o extrato de *Momordica charantia* com colônias fúngicas (B e E) e o extrato de *Arrabidaea chica* (C e F) com 7 e 21 dias, respectivamente

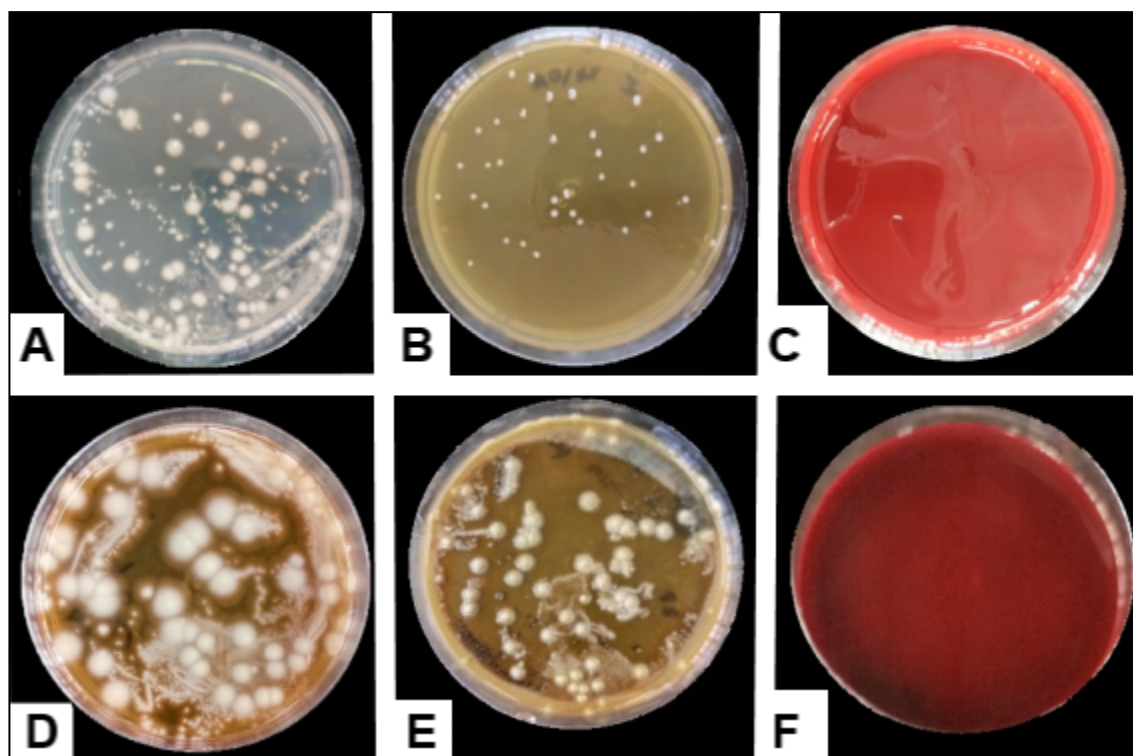


Tabela1 - Determinação de Contagem Fúngica Total (UFC/ g), análise até 21 dias da forma micelial

Fungo	Meio de Cultura	UFC – 7° dia	UFC – 14° dia	UFC – 21° dia
<i>Sporothrix schenckii</i>	Ágar Mycosel incubado a 25°C	143 x 10 <sup>4</sup>	Incontáveis	Incontáveis
	Ágar Mycosel composto com 20% de extrato de <i>Momordica charantia</i> a 40% incubado a 25°C	47 x 10 <sup>4</sup>	47 x 10 <sup>4</sup>	Incontáveis
	Ágar Mycosel composto com 20% de extrato de	Ausência	Ausência	Ausência

<i>Arrabidaea chica</i> a 40% incubado a 25°C	de crescimento	de crescimento	de crescimento
---	-------------------	-------------------	-------------------

### Conclusões:

O extrato da *Arrabidaea chica* a 40%, *in vitro*, foi eficaz na inibição do crescimento de *Sporothrix schenckii*, na forma filamentosa. Enquanto que os resultados obtidos com o extrato da *Momordica charantia* a 40%, nesse estudo indicam que a mesma não é promissora, para essa referida aplicação.

### Considerações Finais:

As plantas apresentam grande diversidade em termos de propriedades físico-químicas e biológicas, o que justifica o crescente interesse de indústrias químicas e farmacêuticas na síntese de fármacos e produtos que possam inibir o crescimento microbiano a partir destas fontes naturais. As principais razões para a crescente investigação e identificação de compostos de origem vegetal e suas atividades biológicas são justificadas pela imensa variedade de substâncias presentes nas plantas, que podem ser usadas para tratar infecções crônicas bem como doenças infecciosas, obter variedade de protocolos terapêuticos evitando assim a resistência microbiana aos medicamentos, buscar minimizar os efeitos colaterais, resultando em segurança, eficácia e baixo custo. Além disso, esses compostos podem representar uma alternativa para o controle ambiental, originando sanitizantes de boa qualidade, concordando com inúmeros autores como Veiga Jr. (2008); Oliveira et al. (2006); Barros et al. (2007); Ostrosky et al. (2008) e, Machado; Ribeiro e Druzian (2014). O conhecimento da atividade antimicrobiana é importante para determinar o perfil biológico da planta e para estudos futuros que visem à obtenção de novos produtos, promovendo prevenção e controle no ambiente. Conforme descrito por Falqueto, Maifrede, Ribeiro (2012) e Cruz (2013) faz-se necessário um espaço de tempo de 13 dias para a transição completa da forma micelial de *Sporothrix schenckii* à sua forma leveduriforme, e, como qualquer mecanismo que venha a promover a quebra desta conversão da forma micelial saprofítica encontrada no ambiente, para a forma patogênica leveduriforme encontrada nos animais, pode diminuir a ocorrência da esporotricose, o extrato de *Arrabidaea chica*, apresentou eficácia que pode relaciona-lo como um desses mecanismos. Em vista dessas descobertas, pesquisas futuras para comprovação da ação do extrato de *Arrabidaea chica* sobre a forma leveduriforme de *Sporothrix schenckii* poderão representar um avanço na Medicina Veterinária, sendo que, os dados já disponíveis, poderão ser utilizados em testes *in vitro* e *in vivo*, seguindo protocolos de bem estar animal e da ANVISA para a validação de produtos fitoterápicos a serem aplicados no tratamento da esporotricose. No entanto, a continuidade nos estudos desta espécie vegetal, com o isolamento dos componentes químicos e a formulação de frações adequadas em concentrações distintas do extrato, é de extrema importância para a obtenção de resultados cada vez melhores. Devido à importância desse microrganismo para a Saúde Pública faz-se necessário, a obtenção de estudos aplicados a todo o Complexo *Sporothrix* spp.

### Abstract

Sporotrichosis is an infectious fungal disease that affects humans and animals, and is of great importance in domestic felines due to its zoonotic potential involving six fungal species belonging to the *Sporothrix* complex. The state of Rio de Janeiro is an endemic region, where population awareness and preventive methods are extremely important. The search for alternative products for prevention has been increasing, mainly due to the constant reports of resistance by microorganisms to commercial antifungal and antimicrobial agents. The extracts of *Arrabidaea chica* and *Momordica charantia* stand out for having proven antimicrobial activity. The objective of this study was to evaluate the antifungal action of these plant extracts in inhibiting the mycelial form of the fungus *Sporothrix schenckii*. According to the study, the extract of *Arrabidaea chica* was effective in inhibiting the mycelial form of the fungus *Sporothrix schenckii* and the extract of *Momordica charantia* proved to be ineffective for this purpose. Key-words: Crajiru. Melon-São-Caetano. Sporotrichosis.

### Referências:

ACOSTA, P. B. **Eficácia da terapia antifúngica na esporotricose felina: relato de casos.** Porto Alegre, 2013. 28p. Monografia – Centro de Estudos Superiores de Maceió, Fundação Educacional Jayme de Altavila, 2013.

- BARATA, L. E. S.; SCHIOZER, A. L.; BRAGA, A. M. P.; SCHREIBER, A. Z.; LYRA, L. Extratos Fitoterápicos à Base de *Arrabidaea chica* Para Emprego Como Antifúngico e Antibacteriano e Composições Fitoterápicas à Base de Extratos Fitoterápicos de *Arrabidaea chica* Para Emprego Como Antifúngico e Antibacteriano. **Patente de Invenção, PI0600943-3A. Patente Unicamp, Depósito**, v. 23, n. 02, p. 1-49, 2006.
- BARBOSA, W. L. R.; PINTO, L. D. N.; QUIGNARD, E.; VIEIRA, J. M. D. S.; SILVA JR., J. O. C.; ALBUQUERQUE, S. *Arrabidaea chica* (HBK) Verlot: abordagem fitoquímica, atividades antifúngica e tripanocida. **Revista Brasileira de Farmacognosia**, v. 18, n. 4, p. 544-548, 2008.
- BARROS, M. B. DE L.; DE ALMEIDA-PAES, R.; SCHUBACH, A. O. *Sporothrix schenckii* and Sporotrichosis. **Clinical Microbiology Reviews**. v. 24, n. 4, p. 633-654, 2011.
- CELOTO, M. I. B.; PAPA, M. F. S.; SACRAMENTO, L. V. S.; CELOTO, F. J. Atividade antifúngica de extratos de *Momordica charantia* L. sobre *Colletotrichum musae*. **Revista Brasileira de Plantas Mediciniais**, p. 337-341, 2011.
- COSTA, J. G. M.; NASCIMENTO, E. M., CAMPOS, A. R.; RODRIGUES, F. F. Antibacterial activity of *Momordica charantia* (Cucurbitaceae) extracts and fractions. **Journal of Basic and Clinical Pharmacy**, v. 2, n. 1, p. 45-51, 2011.
- CROTHERS, S. L.; WHITE, S. D.; IHRKE, P. J.; AFFOLTER, V. K. Sporotrichosis: a retrospective evaluation of 23 cases seen in northern California (1987–2007). **Veterinary Dermatology**, v. 20, n. 4, p. 249–259, 2009.
- CRUZ, L. C. H. Complexo *Sporothrix schenckii*. Revisão de parte da literatura e considerações sobre o diagnóstico e a epidemiologia. **Revista Veterinária Zootecnia**, v. 20, p. 08-28, 2013.
- DEZORDI, C.; SANTANA, K. F. Avaliação do controle da podridão de *Sclerotium rolfsii*, em tomateiro (*Solanum lycopersicum*), por meio do uso de extratos de planta. In: XVIII Jornada de Iniciação Científica PIBIC CNPq/FAPEAM/INPA.2009, Manaus, **Resumos: PIBIC**, Manaus, AM, 2009, p.67-70.
- ESTEVES, J. A.; CABRITA, J. D.; NOBRE, G. N. **Micologia Médica**. 2ª Edição. Lisboa, Portugal: Fundação Calouste Gulbenkian, 1990, 1058 p.
- FALQUETO, A.; MAIFREDE, S. B.; RIBEIRO M. A. Apresentação clínica incomum de esporotricose em três membros de uma família. **Revista internacional de dermatologia**, v. 51, n. 4, p. 434-438, 2012.
- FARIA, F. A.; BUENO, C. J.; PAPA, M. F. S. Fungitoxic activity of *Momordica charantia* L. to control of *Sclerotium rolfsii* Sacc. **Acta Scientiarum. Agronomy**, v. 31, n. 3, p. 383-389, 2009.
- FEITOSA, S. S.; NASCIMENTO, L. C.; SOUZA, E. P.; ALVES, S. S. V. Controle de patógenos pós-colheita em frutos de cajazeira com defensivos naturais e indutores de resistência. In: **Congresso Brasileiro de Fruticultura**, 20., 2008, Vitória. Resumos. Vitória: INCAPER, 2008. p. 5.
- FIOCRUZ, **Combate à Esporotricose no Rio de Janeiro**. Disponível em: <<http://www.canal.fiocruz.br/destaque/index.php?id=792>> Acesso em: 21 ago 2018.
- GROVER, J. K.; YADAV, S. P. Ações farmacológicas e potenciais usos de *Momordica charantia*: uma revisão. **Jornal de etnofarmacologia**, v. 93, n. 1, p. 123-132, 2004.
- HSU, C.; TSAI, T. H.; LI, A. A.; WU, W. H.; HUANG, C. J.; TSAI, P. J. O extrato de melão amargo selvagem (*Momordica charantia* Linn. Var. Abreviata Ser.) E seus componentes bioativos suprimem a inflamação induzida pelo *Propionibacterium acnes*. **Química dos Alimentos**, v. 135, n. 3, p. 976-984, 2012.
- ISHOLA, I. O.; AKINYEDE, A. A.; SHOLARIN, A. M. Antidepressant and anxiolytic properties of the methanolic extract of *Momordica charantia* Linn (Cucurbitaceae) and its mechanism of action. **Drugs Research**, v. 64, p. 368-376, 2014.
- JAYASOORIYA, A. P.; SAKONO, M.; YUKIZAKI, C.; KAWANO, M.; YAMAMOTO, K.; FUKUDA, N. Effects of *Momordica charantia* powder on serum glucose levels and various lipid parameters in rats fed with cholesterol-free and cholesterol-enriched diets. **Journal of ethnopharmacology**, v. 72, n. 1-2, p. 331-336, 2000.

- KALIL FILHO, A. N.; KALIL, G. D. C.; LUZ, A. I. R. **Conservação de germoplasma de plantas aromáticas e medicinais da Amazonia brasileira para uso humano**. Embrapa Florestas- Comunicado Técnico (INFOTECA-E), n. 50, p. 1-4, 2000.
- LARSSON, C. E. Esporotricose, **Brazilian Journal of Veterinary Research and Animal Science**, v. 48, n. 3, p. 250-259, 2011.
- MACHADO, B. A. S.; RIBEIRO, D. S.; DRUZIAN, J. I. Estudo prospectivo relativo à atividade antimicrobiana de algumas plantas aromáticas. **Cadernos de Prospecção**, v. 6, n. 1, p. 97, 2014.
- MATTEI, A.; MADRID, I. M.; SANTIN, R.; SILVA, F. V.; CARAPETO, L. P.; MEIRELES, M. C. A. *Sporothrix schenckii* in a hospital and home environment in the city of Pelotas/RS – Brazil. **Anais da Academia Brasileira de Ciências**, v. 83, n. 4, p. 1359-1362, 2011.
- MEDEIROS, J. G. F.; NETO, A.; COSTA, A.; MEDEIROS, D. S. D.; NASCIMENTO, L. C. D.; ALVES, E. U. Vegetable extracts on the control of pathogens in seeds of *Pterogyne nitens* Tul. **Floresta e Ambiente**, v. 20, n. 3, p. 384-390, 2013.
- NOBRE, M. O.; MEIRELES, M. C. A.; CAETANO, D. T.; FAÉ, F.; CORDEIRO, J. M. C.; MEIRELES, R. M.; APPELT, C. E.; FERREIRO, L. Esporotricose zoonótica na região sul do Rio Grande do Sul (Brasil) e revisão da literatura brasileira. **Revista Brasileira de Ciências Veterinárias**, v.9, n.1, p.36-41, 2002.
- NUNES, C. F.; ESCOSTEGUY, C. C., Esporotricose humana associada à transmissão por gato doméstico. Relato de caso e revisão de literatura. **Revista Clínica Veterinária**, v. 54, p. 66-68, 2005.
- OLIVEIRA, J. C. de. **Tópicos em Micologia Médica**. 4. ed. Rio de Janeiro: Controllab, 2014. 230p.
- OSTROSKY, E.; MIZUMOTO, M. K.; LIMA, M. E. L.; KANEKO, T. M.; NISHIKAWA, S. O.; FREITAS, B. R. Métodos para avaliação da atividade antimicrobiana e determinação da concentração mínima inibitória (CMI) de plantas medicinais. **Revista Brasileira de Farmacognosia**, v.18, n.2, p.301-307, 2008.
- RASHID, M. M. O.; FERDOUS, J.; BANIK, S.; ISLAM, M. R.; UDDIN, A. M.; ROBEL, F. N. Anthelmintic activity of silver-extract nanoparticles synthesized from the combination of silver nanoparticles and *M. charantia* fruit extract. **BMC complementary and alternative medicine**, v. 16, n. 1, p. 242, 2016.
- REIS-GOMES, A.; MADRID, I. M.; MATOS, C. B.; TELLES, A. J.; WALLER, S. B.; NOBRE, M. O.; MEIRELES, M. C. A. Dermatopatias fúngicas: aspectos clínicos, diagnósticos e terapêuticos. **Acta Veterinaria Brasilica**, v.6, n.4, p.272-284, 2013.
- RIBEIRO, C. M. **Avaliação da atividade antimicrobiana de plantas utilizadas na medicina popular da Amazônia**. 2008. 70f. Dissertação (Mestrado em Ciências Farmacêuticas). Faculdade de Farmácia - Universidade Federal do Pará. Belém, 2008.
- ROCHA, L. Os segredos das plantas. **Rev. Pharmacia**, São Paulo, n.36, p.53-56, 1994.
- SANT'ANA, P. Bioprospecção no Brasil: Contribuições para uma gestão ética. Brasília, Editora Paralelo 15, 2002.
- TAFFARELLO, D. **Extratos de *Arrabidaea chica* (Humb. & Bonpl.) verlot obtidos por processos biotecnológicos: otimização da extração e avaliação farmacológica**. 2008. 43f. Dissertação (Mestrado em Interunidades em Biotecnologia) – Universidade de São Paulo - *Instituto Butantan/IPT*, São Paulo, 2008.
- TELLEZ, M. D.; BATISTA-DUHARTE, A.; PORTUONDO, D.; QUINELLO, C.; BONNE-HERNÁNDEZ, R.; CARLOS, I. Z. *Sporothrix schenckii* complex biology: environment and fungal pathogenicity. **Microbiology**, v. 160, n. 11, p. 2352-2365, 2014.

## **AVALIAÇÃO MICROSCÓPICA EM VEGETAIS MINIMAMENTE PROCESSADOS COMERCIALIZADOS NO MUNICÍPIO DO RIO DE JANEIRO**

Pedro Paulo Lino Soares<sup>22</sup>; Julia Siqueira Simões<sup>23</sup>; Daniela Mello Vianna Ferrer<sup>23</sup>; Roberta de Oliveira Resende Ribeiro<sup>24</sup>; Márcia Farias Rolim<sup>24</sup>; Rejane Baptista Teles Carpenter<sup>24</sup>; Selma Luiz Francisco<sup>24</sup>

### **Resumo**

O seguimento de produtos hortícolas frescos tem sido uma tendência crescente na atualidade, por questões de praticidade e segurança dos alimentos. Evidenciamos o desenvolvimento dos produtos lavados, descascados, cortados ou fatiados, embalados crus e armazenados sob refrigeração, mais conhecidos como minimamente processados. O processamento mínimo inclui as etapas de limpeza, lavagem, seleção, descascamento, corte, embalagem e armazenamento. No entanto, todos os

---

<sup>22</sup> Graduando de Medicina Veterinária do Unifeso - pedropaulo.lino96@gmail.com

<sup>23</sup> Professor de Medicina Veterinária do Unifeso - julia\_simoes@hotmail.com

<sup>24</sup> Laboratório de Saúde Pública (LASP) – SMS-RJ

produtos são mantidos sob refrigeração para melhor conservação. Os produtos minimamente processados são alimentos que foram submetidas à modificação da sua estrutura física, mas que mantém seu estado fresco. A avaliação microscópica de alimentos minimamente processados é importante para assegurar a saúde do consumidor desses alimentos, uma vez que são comercializados prontos para consumo visando a maior praticidade para o consumidor. Este trabalho tem como objetivo avaliar microscopicamente as condições de vegetais minimamente processados comercializados no município do Rio de Janeiro, realizando procedimentos para detecção de matérias estranhas, através dos métodos de Sedimentação e Frasco Armadilha. No qual nenhuma das amostras apresentaram matérias estranhas. Evidenciando a importância da adoção do programa de Boas Práticas de Fabricação para obter um produto de melhor qualidade.

Palavras-chave: Amostras. Minimamente processados. Avaliação microscópica.

### **Introdução:**

Nos últimos anos a população vem se mostrando mais preocupada quanto à escolha dos alimentos. Como as frutas e hortaliças são fundamentais na dieta alimentar, contribuindo para um cardápio saudável, o consumo das mesmas tem sido incrementado. A busca por uma alimentação saudável está crescendo por conta do surgimento de algumas doenças degenerativas junto a constante preocupação com o aumento da expectativa de vida. Garantindo praticidade e funcionalidade, o mercado deve se adaptar as necessidades dos clientes (CENCI, 2011). Mulheres e seu crescente número de indivíduos no mercado de trabalho, a falta de tempo da população para preparar sua própria refeição, dentre outros motivos, faz o seguimento de produtos minimamente processados crescer constantemente (BRUNO et al., 2005). Em supermercados, quitandas e sacolões está sendo cada vez mais comum encontrar frutas e verduras já lavadas, higienizadas e embaladas, prontas para o consumo, oferecendo conveniência e praticidade, conquistando a preferência do consumidor. Esses alimentos processados possuem maior valor no mercado por apresentar vantagens para o consumidor, oferecendo um produto prático e totalmente aproveitável através do processamento mínimo, que consiste em sujeitar as hortaliças e frutos a uma ou mais alterações físicas, como lavagem, descascamento, fatiamento e corte, tornando-os prontos para o consumo ou preparo. Após processados, os produtos devem apresentar atributos de qualidade, mantendo o máximo de suas características nutritivas e sensoriais, como o frescor, aroma, cor e sabor (PINHEIRO et al., 2005). Devido à grande demanda de produtos alimentícios minimamente processados, o controle da qualidade microscópica desses alimentos tem sido de grande importância econômica e social, já que a falta desse controle pode acarretar numa perda de qualidade desde produtos, conseqüentemente gerando perdas econômicas e possivelmente causando danos a saúde da população (MORETTI, 2008). O processamento desses alimentos tem como objetivo proporcionar ao consumidor um produto de qualidade, mostrando-se o mais parecido com o produto fresco, com vida útil prolongada. O objetivo deste trabalho consiste em avaliar microscopicamente as amostras de hortaliças e sucos minimamente processados, coletados por fiscais através de um programa estabelecido pela fiscalização, vigilância sanitária e controle de zoonoses da prefeitura do Rio de Janeiro, visando a pesquisa de matérias estranhas.

### **Metodologia:**

A avaliação microscópica foi realizada em 40 amostras, subdivididas entre 30 hortaliças, dentre elas: abobrinha, chuchu, cenoura, beterraba e couve. E 10 sucos sendo: água de coco, suco de beterraba, suco de goiaba, suco de laranja, suco de abacaxi com hortelã e açaí batido com banana. A figura 1 ilustra as amostras de couve e cenoura minimamente processadas analisadas. Todas as amostras foram obtidas por fiscais através de um programa estabelecido pela fiscalização, vigilância sanitária e controle de zoonoses da prefeitura do Rio de Janeiro, coletados dos supermercados do município do Rio de Janeiro, no período de maio e junho de 2018. As amostras foram transportadas sob refrigeração e analisadas após a aquisição. Todas as amostras foram obtidas por fiscais através de um programa estabelecido pela fiscalização, vigilância sanitária e controle de zoonoses da prefeitura do Rio de Janeiro, coletados dos supermercados do município do Rio de Janeiro, no período de maio e junho de 2018. As amostras foram transportadas sob refrigeração e analisadas após a aquisição. A coleta, realizada pelos fiscais, foi triada na recepção e direcionada ao laboratório de microscopia, no qual cada uma foi cadastrada e recebeu um número específico de identificação. No laboratório foi avaliado a embalagem do produto, a fim de visualizar o estado da mesma, verificando se houve presença de matérias estranhas ou violação da embalagem. Posteriormente, a amostra foi avaliada sensorialmente através da coloração, aspecto e odor, bem como avaliação macroscópica, visando separar as sujidades vistas a olho nú. Assim que a amostra foi avaliada, começou o processo para avaliação microscópica,

onde o método de Hoffman foi utilizado para as matérias pesadas, e o método de frasco armadilha para substâncias leves, mais conhecido como método de frasco “Armadilha de Wildman”. O método de frasco armadilha, segundo a norma técnica para métodos de análise microscópica de alimentos baseia-se em: Colocar 200g da amostra no interior de um frasco, adicionar 900 mL de água e 35 mL de N-heptano. Feito a mistura, inclinar o frasco a 45° e com auxílio do êmbolo movimentar para baixo e para cima, misturando bem o óleo, a água e a substância alimentícia. Adicionar ao conjunto, água morna (+/- 50°C) até quase o gargalo e agitar a mistura novamente, em seguida deixar o conjunto em repouso (agitando ocasionalmente). Quando o óleo ascender, adicionar mais água quente ao conjunto, até o nível do óleo alcançar o topo do gargalo do frasco, para que possa erguer o êmbolo com aste de metal até que a rolha colocada na outra ponta alcance o gargalo do frasco, separando na parte superior o óleo e certa quantidade de água. Em seguida, despejar o óleo, a água e os resíduos de alimentos separados no gargalo do frasco para um Bequer. Lavar a boca do Erlenmeyer com um jato de água, recebendo essa água no mesmo béquer anteriormente citado. Vedar um funil de Buchner com papel de filtro, no qual anteriormente tinham sido traçados oito linhas paralelas, dividindo o papel em oito faixas de idêntica largura. Colocar o funil sobre um frasco de Kitasato ligado a uma bomba de vácuo para filtrar o líquido hidro-oleoso que contém resíduos de alimento pelo funil de Buchner, de maneira a reter o resíduo do alimento sobre o papel e se necessário trocar o papel de filtro. Posteriormente colocar o papel de filtro que contém o resíduo alimentício em uma placa de Petri e observar através da lupa para que possa contar o número de sujidades presentes para que sejam identificadas. A seguir, observar ao microscópio amostras do material retido no papel filtro. A figura 2 ilustra passo a passo do método de Frasco Armadilha. O método Hoffman, baseia-se em: Misturar parte da amostra coletada com água destilada em um béquer, para que possa ser feita a filtração da mistura com auxílio de uma peneira descartável, passando para um copo de fundo cônico. Acrescentar água destilada até a boca do copo e deixar descansar pelo menos por 20 horas, para que ocorra uma sedimentação espontânea, em temperatura ambiente. Posteriormente é coletado uma pequena amostra do fundo desse copo com auxílio de uma pipeta de Pasteur, depositando-a em uma lâmina junto com uma gota de glicerina e tampando com uma lamínula. Após observar ao microscópio se existe presença de sujidades, insetos ou fragmentos de insetos. A figura 3, ilustra passo a passo do método de Hoffman.

### **Resultados e Discussão:**

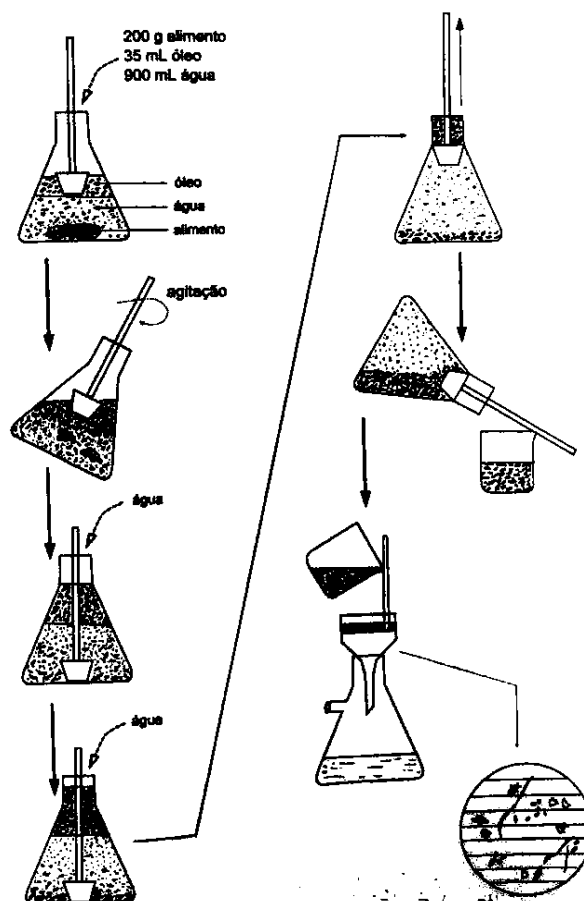
De 100% das amostras coletadas para o presente estudo, não foram encontrados nenhum tipo de material estranho, tornando-as aptas para o consumo, sem nenhum tipo de alteração sensorial ou contaminação. O emprego das técnicas utilizadas está de acordo com Oliveira et al., (2015) que dizem que para a pesquisa de sujidades e matérias estranhas os métodos de Frasco Armadilha e Sedimentação são os mais utilizados. Na figura 4, será apresentada a quantidade de produtos analisados na avaliação microscópica das amostras de sucos de frutas e hortaliças minimamente processadas coletadas para este trabalho. Observa-se que as amostras avaliadas estavam de acordo com a RDC nº 14, de 28 de março de 2014 (figura 5), por não apresentarem nenhum tipo de matéria estranha ou sujidades. Nas amostras analisadas, não foram identificados nenhum tipo de pelo (humano ou animal) e fragmentos de insetos, que está de acordo com a RDC nº 14, de 28 de março de 2014, que diz que a presença de pelos de roedores evidencia falhas na proteção das matérias-primas, utensílios, equipamentos ou mesmo na higiene e limpeza dos veículos de transporte ou barracas fixas que são utilizadas para comercialização desses alimentos, ocorrendo desta forma a contaminação acidental e sendo permitido a tolerância máxima de 25 em 225g de amostra, assim como os fragmentos de insetos. Essas matérias são indicadores de falha de boas práticas, porém não são considerados indicativos de risco. Como pode ser observado também, não foi identificado presença de areia, fragmentos de vidro e pedra, de acordo com a RDC nº 14, de 28 de março de 2014, que preconiza que não tenha presença dessas matérias estranhas. Essas matérias estranhas são os indicativos de risco a saúde humana e também indicam se houve falha durante o processamento. Estas matérias não possuem um limite de tolerância estabelecido. Sendo assim, os alimentos que apresentam estes tipos de sujidades devem ser considerados em desacordo com a normativa RDC 14/2014 (BRASIL, 2014). De acordo com os resultados obtidos no presente estudo, pode-se entender que não foi encontrado nenhum tipo de matéria estranha nas amostras analisadas por conta da adoção de programas de segurança e qualidade das empresas que comercializavam estes alimentos. Discordando de Cruz; Cenci; Maia (2006) que afirmam em seu trabalho sobre pré-requisitos para a implementação do sistema de APPCC em uma linha de alface minimamente processada, que as indústrias de alimentos, de forma geral, têm tido falta de comprometimento com relação aos programas de garantia de qualidade e segurança do processo. Santos (2017) em seu estudo encontrou fragmentos de vidro em suas amostras, este material é perfurocortante podendo causar danos à saúde e a integridade do consumidor. O autor afirma que estes alimentos analisados eram vendidos a granel, sendo assim não

tendo um correto armazenamento sendo o motivo da contaminação. Diferente das amostras obtidas para o presente trabalho, no qual todas as amostras estavam armazenadas em embalagens adequadas sem qualquer tipo de fraude ou abertura. Com o resultado obtido, é notória que as condições higiênicas do produto, processamento e distribuição foram respeitadas pelo fato de não ter sido encontrado nenhuma sujidade ou matéria estranha. Concordando com os autores Domingues; Carvalho; Rosa (2017), que afirmaram que a presença destas matérias estranhas está relacionada com a estrutura das empresas, relatando que parte das unidades de processamento mínimo possuem sua estrutura rudimentar, pois em sua pesquisa foram encontrados pedaços de madeira e pedaços de plástico. Os autores declararam que estas sujidades indicam que as condições ou práticas de higiene de produção, processamento ou distribuição foram inadequados resultando na contaminação das amostras. A presença de matérias estranhas nos alimentos é considerada indicativa da falta de Boas Práticas de Fabricação ou até mesmo da manutenção da mesma. A nova regulamentação (RDC 14/2014) é mais completa e detalhada do que a revogada, RDC 175/2003, uma vez que estabelece limites de tolerância para fragmento de insetos (indicativos de falhas das boas práticas de fabricação, ou seja, que não representam risco à saúde), pelos de roedor e outras sujidades, concordando com Daros et al., (2017) que em seu estudo baseou-se na RDC (14/2014) nos dados de tolerância máxima estipulado pela normativa, assim como no presente estudo que baseou-se também na normativa (14/2014).

Figura 1 - Couve e cenoura minimamente processados analisados para o presente estudo

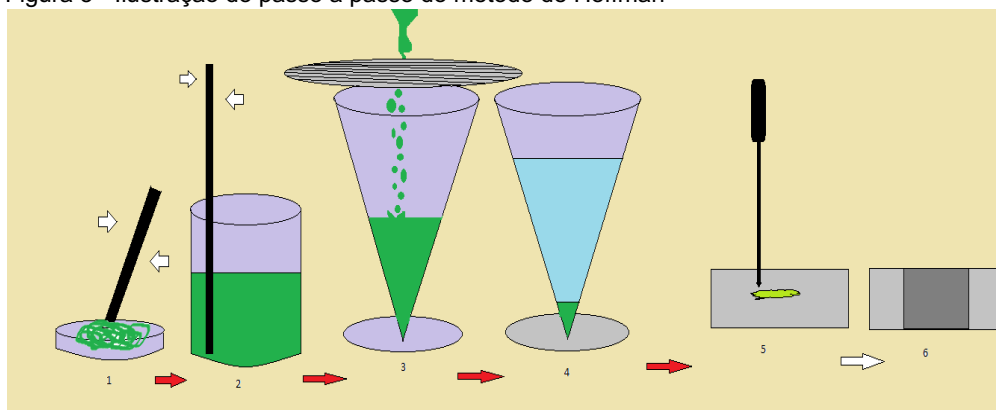


Figura 2 - Passo a passo do método frasco armadilha



Fonte: OLIVEIRA, 2015.

Figura 3 - Ilustração do passo a passo do método de Hoffman



Fonte: Adaptado de coeur-grenadine.com, 2018.

Figura 4 - Quantidade de produtos analisados na avaliação microscópica das amostras de vegetais minimamente processadas

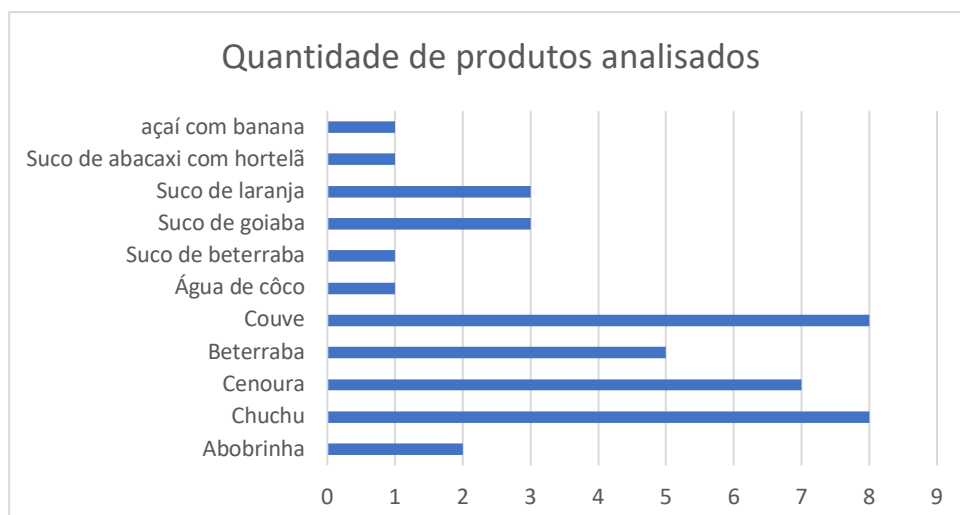
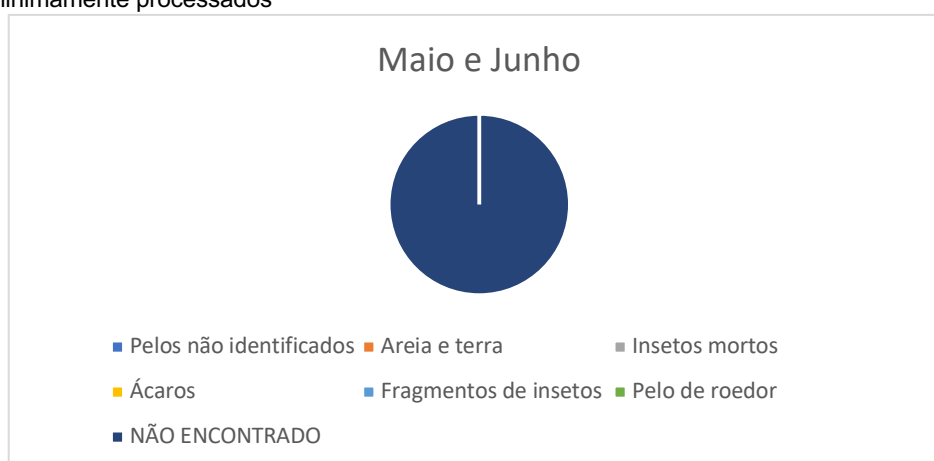


Figura 5 - Quantidade de matérias estranhas encontradas nas amostras coletadas de minimamente processados



### Conclusões:

Nas amostras analisadas no presente estudo, não foram identificadas matérias estranhas, evidenciando que os produtos estudados neste trabalho estavam aptos para o consumo e/ou preparo, conforme as exigências necessárias. Os produtos analisados neste estudo demonstraram ser seguros e dentro dos padrões de qualidade.

### Considerações Finais:

As Boas Práticas de Fabricação é uma excelente ferramenta para diagnosticar as não conformidades do serviço, realizando a correção adequada para que os mesmos não sejam veículos de contaminação, sendo indicada sua utilização nas empresas de alimentos oferecendo produtos com qualidade superior ao consumidor. Visto a importância do emprego das BPF, recomenda-se que as empresas alimentícias adotem este programa visando o controle de qualidade desde a aquisição da matéria-prima até o produto final. As boas práticas de fabricação oferecem para as empresas a eficácia do processo, garantindo assim um alimento seguro e de qualidade para o consumidor. A higienização e sanitização em conjunto com as boas práticas de fabricação e armazenamento reduzem grandemente o risco de contaminações e presença de matérias estranhas, sendo um ponto crucial na garantia da qualidade do produto.

### Abstract

The appearance of fresh vegetables has been a growing trend today, due to the practicality and safety of food. We show the development of washed, peeled, cut or sliced products, packaged raw and stored under refrigeration, better known as minimally processed. Minimal processing includes the steps of

cleaning, washing, sorting, debarking, cutting, packaging and storage. However, all products are kept under refrigeration for better conservation. Minimally processed products are foods that have undergone a modification of their physical structure, but which maintains their freshness. The microscopic evaluation of minimally processed foods is important to ensure the health of the consumer of these foods, since they are marketed ready for consumption aiming at greater convenience for the consumer. This work aims to evaluate microscopically the conditions of minimally processed vegetables commercialized in the city of Rio de Janeiro, performing procedures to detect foreign matter through the methods of Sedimentation and Trapped Bottle. In which none of the samples presented foreign matter, which are indicative of failures in the processing, storage and distribution of these foods. Evidencing the importance of adopting the Good Manufacturing Practices program to obtain a better quality product.

Key-words: Samples. Minimally Processed. Microscopic Evaluation.

### Referências:

BRASIL ANVISA. Agência Nacional de Vigilância Sanitária - ANVISA. Resolução RDC nº 14 de 28 de março de 2014. **Dispõe sobre matérias estranhas macroscópicas e microscópicas em alimentos e bebidas, seus limites de tolerância e dá outras providências da República Federativa do Brasil, Poder Executivo.** Brasília, DF. 31 mar. 2014, nº 61. Seção 1. p. 58.

BRUNO, L. M.; QUEIROZ, A. A. M.; ANDRADE, A. P. C.; VASCONCELLOS, N. M.; BORGES, M. F. **Avaliação microbiológica de hortaliças e frutas minimamente processadas comercializadas em fortaleza (CE).** Curitiba, B. Revista UFPR, v. 23, n. 1, p.1-84, 2005.

CENCI, S. A.; **Processamento mínimo de frutas e hortaliças.** Tecnologia e qualidade do processo de embalagens, Rio de Janeiro/RJ. Embrapa agroindústria de alimentos. p.1-139, 2011.

CRUZ, G. C. A.; CENCI, A. S.; MAIA, A. M. C. Pré-requisitos para implementação do sistema APPCC em uma linha de alface minimamente processada. **Ciência e Tecnologia de Alimentos**, v. 26, n. 1. p. 104-108, 2006.

DAROS, G. M. S. T.; CALDAS, F. B.; MARCIANO, M. A. M.; COL, D. R.; MATTOS, C. E. Indicadores microscópicos de qualidade de molhos tipo ketchup. **Hig. aliment**, v. 31, n. 264/265, p. 103-108, 2017.

DOMINGUES, A. F. N.; CARVALHO, A. V.; ROSA, D. S. Determinação de matérias estranhas em farinhas de mandioca comercializadas em Belém-PA. In: **Embrapa Amazônia Oriental-Artigo em anais de congresso.** In: ENCONTRO NACIONAL, 20.; CONGRESSO LATINO AMERICANO DE ANALISTAS DE ALIMENTOS, 6., 2017, Belém, PA. Segurança e qualidade de alimentos. Belém, PA: LACEN: UFPA, 2017.

MORETTI, C. L. **Panorama Internacional do Processamento Mínimo.** In: V Enc. Nac. sobre Processamento Mínimo de Frutas e Hortaliças, 2008, Lavras: Universidade Federal de Lavras, 2008. v. 1. p. 28-33

OLIVEIRA, F.; RITTO, J. L. A.; JORGE, L. I. F.; BARROSO, I. C. E.; PRADO, B. W. **Microscopia de alimentos: Exames Microscópicos de Alimentos in natura e Tecnologicamente processados.** 1ª Edição. São Paulo, Atheneu, p.1-412. 2015.

PINHEIRO, N. D. S.; FIGUEIREDO, E. D.; FIQUEREDO, R. D.; MAIA, G. A.; SOUZA, P. D. Avaliação da qualidade microbiológica de frutos minimamente processados comercializados em supermercados de Fortaleza. **Revista Brasileira de Fruticultura**, v. 27, n. 1, p. 153-156, 2005.

SANTOS, P. C.; SOUZA, E. M. D.; LOPES, L. C. M.; VIEIRA, M. C.; CUNHA, L. R. D.; E. M. F. Avaliação microscópica e pesquisa de sujidades em amostras comerciais de oregano (*Origanum vulgare L.*), Salsa (*Petroselinum sativum Hoffm.*) e chimichirri. Caderno Ciências Agrárias, v. 9, p. 11-17, 2017.

## AVALIAÇÃO SENSORIAL DE CROQUETE DE TRUTA (*Oncorhynchus mykiss*) E CROQUETE DE TILÁPIA (*Oreochromis niloticus*)

Alexandre Eduardo Vieira<sup>25</sup>; Cecília Riscado Pombo<sup>26</sup>; Flávia Aline Andrade Calixto<sup>26</sup>; André Luiz Medeiros de Souza<sup>27</sup>; Marcus Vinícius Martins Taveira<sup>28</sup>; Paula de Mattos Guttman<sup>26</sup>

### Resumo

O pescado é uma ótima fonte alimentícia, sendo um produto de alta digestibilidade, rico em lipídios de alta qualidade nutricional. Os produtores de tilápia e truta da Região Serrana do Estado do Rio de Janeiro vêm buscando opções de produtos que possam ser introduzidos no mercado interno. Sendo assim, o objetivo do presente trabalho foi elaborar croquete de tilápia e de truta; assim como avaliar sensorialmente a diferenciação dessas amostras através de teste triangular. Foram elaboradas duas formulações: uma somente com sal e outra também com condimentos como cebola, alho, salsa *in natura* e pimenta calabresa, para avaliar se os temperos podem mascarar o sabor da carne. Os croquetes foram fritos em óleo de soja, cortados e armazenados em estufa a 50°C. O teste triangular foi realizado com 50 provadores de ambos os sexos, com idade variando entre 19 e 60 anos. As amostras então, foram servidas em pratos descartáveis codificados, onde cada avaliador recebia os três pratos ao mesmo tempo. Para a realização do teste, as amostras de croquetes receberam numerações aleatórias e os avaliadores deveriam identificar dentre três amostras codificadas, qual era a diferente e qual a mais saborosa. Concluiu-se, portanto, após avaliação dos dados, que os provadores identificaram as diferentes matérias-primas, tanto no croquete sem temperos, como no com tempero. A amostra escolhida como a preferida foi a de tilápia.

Palavras-chaves: Tecnologia do pescado. Derivados de pescado. Teste triangular

### Introdução:

Desde os primórdios a pesca faz parte da cultura humana, constituindo um modo de vida que caracteriza diversas comunidades. O pescado pode ser usado para diversos fins como recreação, alimentação, ornamentação e produção de substâncias com propriedades farmacêuticas, como o óleo de fígado de bacalhau (SEBRAE, 2015). A produção de pescado desempenha um papel essencial no sustento de milhões de pessoas em todo o mundo. Quase 8% da população mundial obtém seu sustento através dessa prática, desde os pequenos pescadores até aos homens e mulheres que trabalham nas grandes fábricas de processamento dos produtos pesqueiros (FAO, 2015). Em 2016, a produção mundial de pescado alcançou a marca de 170 milhões de toneladas. Desse valor, a aquicultura foi responsável pela produção de 80 milhões de toneladas, enquanto a pesca forneceu 90,9 milhões de toneladas. Mais de 80% da produção mundial foi destinada ao consumo humano, especialmente pelas suas características nutricionais. O peixe é uma excelente fonte de proteína animal e de outros nutrientes essenciais, agregado a sabor agradável e fácil elaboração de pratos. Por isso, o pescado é a proteína de origem animal mais produzida no mundo, revelando um aumento no consumo mundial per capita de 18,5kg em 2011 para 20,3kg em 2016 (FAO, 2018; PEIXEBR, 2018). O mercado da piscicultura é amplo e tem grande potencial de crescimento, somado ao fato do Brasil ter um clima favorável, extensa costa marítima e 12% de toda a água doce do planeta (GONÇALVES, 2011). A produção nacional da piscicultura em 2011 foi de 628.704,3 toneladas, representando um incremento de 31,1% em relação à produção de 2010. A maior parcela da produção é oriunda da aquicultura continental, na qual se destaca a piscicultura continental, representando 86,6% da produção total nacional (BRASIL, 2011). O Estado do Paraná foi o maior produtor de peixes de cultivo do Brasil em 2014, com 73,8 mil toneladas, seguido por Santa Catarina e Mato Grosso, com 53,6 mil toneladas e 48,7 mil toneladas, respectivamente (BRASIL, 2014). As previsões de crescimento do setor da aquicultura estimam que a produção brasileira chegue a 20 milhões de toneladas ao ano até 2030 (BRASIL, 2014). A tilápia tem despertado grandes interesses em todo o país, sendo incorporada de forma intensa à produção brasileira. É uma espécie exótica e possui grandes atributos para a exploração intensiva de manejo: alta produtividade por superfície explorada; aceitação à grande variedade de alimentos oferecidos (KUBITZA; KUBITZA, 2000); carne com sabor delicado, o que favorece a aceitação para os diversos paladares; apresenta rendimento satisfatório do filé, de aproximadamente 35 a 40% (HILSDORF, 1995). A tilápia é o peixe mais difundido no mercado brasileiro, com boa aceitação. Possui filé de cor clara, com alto percentual de proteína (16,52%) e baixo

<sup>25</sup> Graduando do curso de Medicina Veterinária do Unifeso – dico.vieira@yahoo.com.br

<sup>26</sup> Docente do curso de Medicina Veterinária do Unifeso – cissapombo@yahoo.com.br

<sup>27</sup> Docente do curso de Medicina Veterinária da UNIG e Extensionista da Fiperj – andrevetuff@gmail.com

<sup>28</sup> Biólogo, Técnico dos Laboratórios de Microbiologia e Produtos de Origem Animal do Unifeso – marcus\_taveira@hotmail.com

teor de gordura (1,98%) e por esse fato, caracteriza-se por uma excelente opção em dietas calórico-proteicas (ALBUQUERQUE et al., 2004). As tilápias são onívoras e nativas do continente africano. Algumas espécies possuem grande importância comercial na piscicultura, como é o caso da tilápia do Nilo (*Oreochromis niloticus*), da tilápia Áurea (*O. aureus*), além de vários híbridos. Em 1953, foi introduzida no Brasil a primeira espécie de tilápia, a tilápia do Congo (*Tilapia rendalli*), seguidas então da tilápia de Zanzibar (*Oreochromis urolepis hornorum*) e da tilápia do Nilo no nordeste brasileiro em 1971 (DUARTE, 2017). A tilápia do Nilo (*Oreochromis niloticus*) se tornou atualmente a espécie mais popular no Brasil, com uma produção de 357 mil toneladas em 2017 (PEIXEBR, 2018). Foi uma das primeiras espécies oriundas da aquicultura a ser beneficiada pelo aumento da produção e novas opções para consumo, sendo atualmente comercializada na forma de filés congelados e outros derivados (NOGUEIRA, 2003). A importância da tilápia do Nilo (*Oreochromis niloticus*) não é apenas no Brasil, mas essa é uma das espécies mais cultivadas no mundo, pelo seu grande potencial comercial, associada ao fato de ser preferida pela sua alta rusticidade e adaptabilidade, crescimento rápido e carne com características desejáveis, tais como baixo teor de gordura, ausência de espinhos em "Y" e de textura firme, muito apreciada pelos consumidores, levando a uma boa aceitação no mercado. Mundialmente apreciada, a tilápia do Nilo é a segunda espécie mais cultivada no mundo e a primeira no Brasil (DUARTE, 2017). Quanto ao valor nutricional, a carne de tilápia é conhecida por possuir alto valor de proteínas, ácidos graxos insaturados, vitaminas e minerais (MARENGONI et al., 2009; ROSA; FERRANDIN; SOUSA, 2012). A composição centesimal da tilápia varia de 73 a 76% para umidade, 11 a 17% para proteínas, 4 a 13% de lipídios e 0,4 a 1,0% de cinzas (MARENGONI et al., 2009; SARY et al., 2009; RESENDE, 2010). A carne de tilápia é, ainda, grande fonte de minerais, como ferro, cálcio, magnésio, potássio, zinco e selênio, além de possuir ácidos graxos ômega-3 alfa-linolênico (ALA), ácido docosaexanoico (DHA) e ácido eicosapentaenoico (EPA), considerados benéficos para prevenir doenças cardiovasculares e do Sistema Nervoso (RESENDE, 2010; MESSIAS et al., 2016). Já a truta arco-íris (*Oncorhynchus mykiss*) é um salmonídeo, originário do oeste da América do Norte que foi introduzida no Brasil em 1949 para povoar os rios das Regiões Serranas. É considerado um peixe nobre, de sabor delicado e de excelentes qualidades nutricionais, pois, além de se ser fonte de proteína de alto valor biológico, vitaminas e sais minerais, possui ômega 3, importante na redução dos níveis de colesterol no sangue (MACHADO; RIGOLINO; TABATA, 2018). Restrita a regiões frias, a truticultura representa uma atividade econômica alternativa: caracteriza-se como cultura intensiva, obtendo alta produtividade em pequenas áreas. Atualmente, a maior produção em território brasileiro encontra-se nas Regiões da Serra da Mantiqueira de SP, Região Serrana do RJ e MG, Serra do Caparaó de ES e Santa Catarina. Atualmente são produzidas 2.000 toneladas/ano, sendo comercializada basicamente no eixo Rio - São Paulo e tudo indica que haverá incremento na produção para cerca de 3.000 toneladas/ano. Nova Friburgo é considerada a capital da truta e atualmente produz quatro toneladas de truta por mês, abrigando o Festival da Truta, que chama atenção de vários restaurantes locais, trazendo um incremento para o turismo e para a economia da cidade (BARBOSA, 2014; MACHADO; RIGOLINO; TABATA, 2018). A produção de truta é caracterizada por ser uma criação intensiva, com elevada produtividade em pequenas áreas. A espécie é exigente em relação a qualidade da água, necessitando de altas taxas de oxigênio dissolvido, temperatura entre 15 e 17°C para o crescimento e entre 9 e 14°C para a reprodução (SABAUT, 1976; KLONTZ, 1991; FORNSHELL, 2002; FAO, 2015). Além disso, são mais exigentes em relação à sua alimentação e aos cuidados do manejo quando comparadas às tilápias. A fase de reprodução da truta arco-íris concentra-se nos meses frios. A maturidade sexual ocorre no segundo ano de vida, quando adquirem peso médio de 1,5kg (MACHADO; RIGOLINO; TABATA, 2018). Em geral, o ciclo de produção da truta arco-íris varia de nove a doze meses. Com esse período de criação, os animais são despescados com aproximadamente 300 a 350g. Esse tamanho é o ideal para a retirada do filé, servido como prato no restaurante, também como "truta porção" (FAO, 2015). A espécie possui carne de excelente qualidade, elevado valor comercial e alto grau de domesticação, o que impulsionou a criação da truta com fins comerciais no Brasil (PROENÇA et al., 2001). O desenvolvimento de novos produtos é considerado como um meio importante para a criação e sustentação da competitividade. Atualmente, há disponível no mercado brasileiro produtos derivados da truta e da tilápia, tais como: filés frescos, congelados ou defumados, filés enlatados em conserva, embutidos, empanados, ovas de truta em conserva, almôndegas, linguiça, artesanato em couro e, ainda em fase de teste, o uso medicinal da pele de tilápia, dentre outros (KOTLER, 2000). Segundo a legislação brasileira (BRASIL, 2017), produtos comestíveis de pescado são aqueles elaborados a partir de pescado inteiro ou de parte dele, aptos para o consumo humano, sendo que para que o produto seja considerado um produto de pescado, deve possuir mais de cinquenta por cento da matéria-prima, respeitadas as particularidades definidas no regulamento técnico específico. Quando a quantidade de pescado for inferior a cinquenta por cento, o produto será considerado um produto à base de pescado. A Agência Nacional de Vigilância Sanitária (ANVISA)

designa croquete como produto preparado à base de carne cozida, moída, condimentada, ovos e farinha de trigo, envolta em ovos batidos e farinha de rosca e frito (BRASIL, 1978). A tecnologia do pescado vem de encontro com a mudança gastronômica da população. As pessoas estão cada vez mais preocupadas com a alimentação saudável, associada à praticidade e rapidez no preparo das refeições. A elaboração de produtos derivados de pescado utilizando matéria-prima de alta qualidade nutricional gera benefícios aos consumidores e ainda agrega valor aos produtos (OLIVEIRA et al., 2016). No caso do pescado, o produto derivado de pescado empanado mais difundido é o “fish finger” ou “fish stick”. O processo tradicional de obtenção dos empanados de pescado consiste das seguintes operações: redução do tamanho da matéria-prima, condimentação e mistura, pré-enfarinamento, aplicação do líquido de empanamento, aplicação da farinha de cobertura, pré-fritura e cozimento, resfriamento e congelamento (GONÇALVES, 2011; FRANCO; BELO, 2018). Alguns autores trabalharam com desenvolvimento de croquete de peixe, mais especificamente de tilápia. Souza (2013) utilizou a carne mecanicamente separada de tilápia do Nilo para desenvolver mistura desidratada para croquete de peixe enriquecido com linhaça. Bordignon et al. (2010) elaboraram croquetes empanados de tilápia do Nilo (*Oreochromis niloticus*) a partir de CMS e aparas do corte em ‘V’ dos filés e a caracterização do produto pela avaliação físico-química, microbiológica e sensorial (POLIGNANO; DRUMOND, 2001). Tendo por definição a análise sensorial como metodologia que visa avaliar a aceitação de produtos no mercado, evidenciando os gostos e preferências de consumidores, onde empregam-se diferentes métodos de avaliação, com foco em determinar o perfil sensorial, a aceitação e a preferência acerca dos produtos. Métodos podem ser orientados ao controle de qualidade, ao desenvolvimento de produtos e a estudos de consumidores (FREITAS, 2007). A qualidade sensorial de um alimento não é característica própria, mas sim o resultado de sua interação com o homem. Faz-se necessário ter a clareza de que a qualidade sensorial é uma resposta individual que varia entre pessoas, em função das diferenças de experiências, expectativas, grupo étnico, regionalidade e idade entre outros. Assim sendo, o analista sensorial deve testar o alimento frente à população alvo de consumidores (FREITAS, 2007). Os cinco sentidos humanos são envolvidos nas avaliações sensoriais (visão, gosto, olfato, tato e audição). A cor possui alta força de decisão e é o primeiro estímulo percebido pelo consumidor ao adquirir ou rejeitar um produto alimentício (PEDRÃO; CORÓ, 1999). Algumas análises sensoriais são classificadas como método sensorial discriminativo, que avalia diferenças sensoriais entre dois ou mais produtos (FREITAS, 2007; ALVES et al., 2010; BORDIGNON et al., 2010; SUEMITSU, 2018). Entre os métodos sensoriais analíticos utilizados em análise de alimentos, destaca-se a análise descritiva quantitativa que proporciona uma completa descrição de todas as propriedades sensoriais de um produto, caracterizando-se assim, como um dos métodos mais completos e sofisticados para a análise sensorial de atributos importantes (LIMA et al., 2014). A análise sensorial trabalha de forma sincronizada com a aparência, aroma, sabor e textura dos produtos, buscando atender às necessidades de mercado - consumidores e produtores (PEDRÃO; CORÓ, 1999). Entre os métodos utilizados na análise sensorial pode ser aplicado o teste triangular, que verifica se existe diferença entre duas amostras que sofreram processos diferentes. A vantagem deste teste é o fato da probabilidade de acerto da amostra diferente ser de 1/3 ( $p=1/3$ ). Para controle de qualidade é um teste muito usado e de grande importância, já que a partir dele é possível avaliar se houve alguma mudança com determinado produto, seja em mudança de processo, ingrediente, embalagem ou armazenamento (FREITAS, 2007; ALVES et al., 2010; BORDIGNON et al., 2010; SUEMITSU, 2018). Sendo assim, o objetivo do presente trabalho foi elaborar croquete de tilápia e de truta; assim como avaliar sensorialmente a diferenciação dessas amostras por parte do consumidor através de teste triangular.

### **Metodologia:**

O presente trabalho foi realizado no Laboratório de Produtos de Origem Animal do curso de Medicina Veterinária do Centro Universitário Serra dos Órgãos. Para a realização do experimento, foram adquiridos 2,6kg de filé de truta e 2,6kg de filé de tilápia congelados de produtores da Região Serrana do Estado do Rio de Janeiro. Os peixes foram transportados imediatamente em caixas térmicas ao laboratório e armazenados em freezer da marca C&S® modelo: CVU 30 a -18°C ainda congelados. No dia anterior a preparação, os peixes foram retirados do freezer e acondicionados em geladeira para descongelamento “overnight” em uma temperatura de 10°C. No dia seguinte, os 2,6kg de cada peixe foram pesados separadamente, lavados com água potável, divididos em duas porções de 1,3kg e depois triturados em moedor elétrico de carne Botini®, modelo: B09. Após a moagem, as porções foram colocadas em quatro bandejas plásticas de polietileno devidamente identificadas. A partir da matéria-prima, foram elaboradas quatro formulações diferentes de croquetes, sendo duas com cada tipo de peixe. As porções de tilápia foram utilizadas para o preparo de duas formulações, a primeira (A1), com adição de sal e demais temperos (cebola, alho, cebolinha e pimenta calabresa) e a segunda (A2), apenas com sal. O mesmo foi feito com a truta, amostras com sal e temperos (B1) e

outras com sal (B2). Com a porção já previamente separada nas bandejas, foram acrescentados os condimentos: sal, pimenta calabresa, cebola, alho e cebolinha e a seguir misturados manualmente para homogeneização da massa. Para a formulação dos croquetes de tilápia com temperos e sal (A1) foram utilizados: 1,3kg de tilápia; 9g (0,7%) de sal; 90g (7%) de cebola; 46,1g (3,5%) de alho; 25g (1,9%) de cebolinha; 3,5g (0,3%) de pimenta calabresa. Após o processamento de mistura foram moldados 72 croquetes com essa formulação. Para os croquetes de tilápia com sal (A2) foram utilizados: 1,3kg de tilápia e 9,1g (0,7%) de sal, que renderam um total de 80 croquetes. Os croquetes de truta com temperos e sal (B1), foram formulados utilizando 1,3kg de truta; 7,6g (0,6%) de sal; 7,0g (0,5%) de cebola; 36,6g (2,8%) de alho; 25g (1,9%) de cebolinha; 0,8g (0,1%) de pimenta calabresa, produzindo 63 croquetes. Os croquetes de truta e sal (B2) foram produzidos utilizando 1,3kg de truta e 7,6g (0,6%) de sal, rendendo um total de 90 croquetes com essa formulação. Depois das adições e mistura, a massa foi moldada manualmente para elaboração dos croquetes. Logo em seguida, foram usados também ovos e farinha de rosca para o complemento da moldagem (empanamento). Os croquetes foram posteriormente acondicionados em bandejas de polietileno, envelopados e guardados no freezer em uma temperatura de -18°C; utilizados então, para o processo de análise sensorial no o dia seguinte. Em uma panela de inox, foi realizada a fritura por imersão dos croquetes, com aproximadamente 1 litro de óleo vegetal de soja. Foi utilizado o fogão industrial de seis bocas, marca Venâncio, pertencente ao Laboratório de Produtos de Origem Animal (POA) do curso de Medicina Veterinária do Unifeso, com temperaturas superiores a 150°C, por aproximadamente 2 minutos. Após o preparo, os croquetes foram cortados em quatro pedaços e dispostos em bandejas, que foram embaladas e reservadas em estufa até o momento de servir aos avaliadores. O processo de análise sensorial ocorreu no Laboratório de Produtos de Origem Animal do curso de Medicina Veterinária da Unifeso. Os testes foram realizados com 50 provadores não treinados, estudantes e funcionários da faculdade, de ambos os sexos com idades variadas. O método sensorial utilizado foi o discriminativo, teste triangular, aplicado para determinar a diferença entre dois produtos, comparando três amostras, onde duas são iguais e uma diferente. As amostras de croquetes receberam numerações aleatórias, e os avaliadores deveriam identificar a diferente, dentre as três amostras codificadas. Primeiro foram servidos os croquetes formulados apenas com sal, sendo dois de tilápia e um de truta, em pratos plásticos previamente identificados com números aleatórios de 3 dígitos. Em seguida, o mesmo procedimento foi realizado para os croquetes com temperos. O teste sensorial foi realizado em três bancadas simultâneas, e o rodízio de avaliadores foi de três em três pessoas. Ao entrarem no laboratório, receberam instruções sobre o teste, e foi entregue uma ficha de avaliação (figura 1) onde deveriam preencher com dados pessoais e marcar o número da amostra diferente, assim como assinalar a amostra que mais gostaram (mais saborosa). Em cada bancada, foram distribuídos três pratos codificados com amostra de croquete com cerca de 7g correspondentes às numerações pré-estabelecidas. As amostras tinham que ser degustadas, e entre uma amostra e outra foi colocado um copo com água mineral em temperatura ambiente, para remover o sabor residual. A partir dos resultados, realizou-se análise estatística com as respostas dos julgadores. Foi avaliado o total de respostas obtidas e comparado ao número mínimo de seleções corretas. A análise estatística dos resultados se baseia no número mínimo de seleções corretas comparado ao número de julgamentos totais, além de comparar o número de respostas corretas, com o total de respostas obtidas (FREITAS, 2007). Será sempre um teste monocaudal ou unilateral. Esperava-se que provadores conseguissem distinguir as diferentes espécies e se o uso de tempero iria interferir no resultado.

Figura 1 - Modelo de ficha de avaliação utilizada na pesquisa

Nome: _____	sexo: _____
Idade: _____	
Você está recebendo 3 amostras codificadas. Duas amostras são iguais e uma é diferente. Por favor, prove as amostras da esquerda para direita e indique a amostra diferente.	
711	460
	521
Qual amostra é a mais saborosa?	

### Resultados e discussão:

Para os croquetes com sal, de acordo a tabela para Teste Unilateral, para 50 respostas computadas são necessárias 26 respostas corretas para que haja diferença significativa entre as amostras dos processamentos tecnológicos A<sub>2</sub> e B<sub>2</sub> nível de confiança de 99% ( $\alpha = 0,01$ ). Das 50 respostas válidas para os processamentos de croquetes A<sub>2</sub> e B<sub>2</sub>, 26 provadores conseguiram identificar a amostra

diferente. Foi obtido o valor de Z (probabilidade do acerto ao acaso) = 2,65 ao aplicar os dados coletados na fórmula  $X = (Z\sqrt{2N} + N + 1,5) / 3$ , sendo,  $N = 50$  e  $X = 26$ , tal que  $N = n^\circ$  de provadores;  $X = n^\circ$  de respostas corretas. Verificou-se que a probabilidade (P) de se acertar o resultado, aleatoriamente,  $P(Z = 2,65) = 0,004$ , ou seja, a probabilidade de um dos julgadores escolher a resposta correta ao acaso foi de 0,4%. Portanto, os provadores conseguiram diferenciar as espécies em croquete apenas temperado com sal ao nível de confiança de 99%. Para o croquete condimentado, de acordo com a tabela para Teste Unilateral, para 50 respostas computadas são necessárias 23 respostas corretas para que haja diferença significativa entre as amostras dos processamentos tecnológicos  $A_1$  e  $B_1$ , ao nível de confiança de 95% ( $\alpha = 0,05$ ). Das 50 respostas válidas para os processamentos de croquetes  $A_1$  e  $B_1$ , 25 provadores conseguiram identificar a amostra diferente. Sendo assim, os provadores conseguiram identificar a diferença entre as espécies ao nível de confiança de 95%. O nível de confiança no produto condimentado se apresentou menor do que o produto com apenas sal, provavelmente pela presença de diferentes temperos nas amostras  $A_1$  e  $B_1$  que podem mascarar o real sabor da matéria. Sobre o questionamento da amostra mais saborosa em ambas formulações os provadores apontaram a tilápia em 66% dos casos. Bordignon et al. (2010) também elaboraram croquetes de tilápia do Nilo, porém o teste sensorial realizado foi de aceitação e encontrou uma aprovação moderada. Testes triangulares também já foram aplicados com produtos oriundos de tilápia do Nilo. Alves et al. (2010) trabalharam usaram o teste triangular para ver se os 29 provadores conseguiriam diferenciar o peixe seco salgado Saithe de tilápias salgadas e secas e diferentemente do presente estudo, não foi observado diferença estatística entre as espécies. A mesma tendência foi observada no experimento de Franco e Belo (2018), onde os autores trabalharam com “fishburger” incorporado ou não com farinha de cabeça de tilápia onde de 27 provadores apenas dois provadores identificaram a amostra diferente. Suemitsu (2018) utilizou o teste triangular para avaliar os efeitos do processamento de filés de tilápia com alta pressão isostática, onde os julgadores deveriam avaliar se havia diferença entre o filé de tilápia resfriado (controle) e o filé de tilápia pressurizado. Os resultados mostraram que pressões até 200 MPa foram preferidas, não demonstrando alterações na cor e textura do peixe. Para os croquetes com sal, de acordo a tabela para Teste Unilateral, para 50 respostas computadas são necessárias 26 respostas corretas para que haja diferença significativa entre as amostras dos processamentos tecnológicos  $A_2$  e  $B_2$  nível de confiança de 99% ( $\alpha = 0,01$ ). Das 50 respostas válidas para os processamentos de croquetes  $A_2$  e  $B_2$ , 26 provadores conseguiram identificar a amostra diferente. Ao aplicar os dados coletados na fórmula  $X = (Z\sqrt{2N} + N + 1,5) / 3$ , foi obtido o seguinte valor de Z. =2,65. Sendo que Z representa a probabilidade do acerto ao acaso,  $N = 50$  e  $X = 26$ , tal que  $N = n^\circ$  de provadores;  $X = n^\circ$  de respostas corretas. Verificou-se que a probabilidade (P) de se acertar o resultado, aleatoriamente,  $P(Z = 2,65) = 0,004$ , ou seja, a probabilidade de um dos julgadores escolher a resposta correta ao acaso foi de 0,4%. Portanto, os provadores conseguiram diferenciar as espécies em croquete apenas temperado com sal ao nível de confiança de 99%. Para o croquete condimentado, de acordo com a tabela para Teste Unilateral, para 50 respostas computadas são necessárias 23 respostas corretas para que haja diferença significativa entre as amostras dos processamentos tecnológicos  $A_1$  e  $B_1$ , ao nível de confiança de 95% ( $\alpha = 0,05$ ). Das 50 respostas válidas para os processamentos de croquetes  $A_1$  e  $B_1$ , 25 provadores conseguiram identificar a amostra diferente. Sendo assim, os provadores conseguiram identificar a diferença entre as espécies ao nível de confiança de 95%. O nível de confiança no produto condimentado se apresentou menor do que o produto com apenas sal, provavelmente pela presença de diferentes temperos nas amostras  $A_1$  e  $B_1$  que podem mascarar o real sabor da matéria. Sobre o questionamento da amostra mais saborosa em ambas formulações os provadores apontaram a tilápia em 66% dos casos. Bordignon et al. (2010) também elaboraram croquetes de tilápia do Nilo, porém o teste sensorial realizado foi de aceitação e encontrou uma aprovação moderada. Testes triangulares também já foram aplicados com produtos oriundos de tilápia do Nilo. Alves et al. (2010) trabalharam usaram o teste triangular para ver se os 29 provadores conseguiriam diferenciar o peixe seco salgado Saithe de tilápias salgadas e secas e diferentemente do presente estudo, não foi observado diferença estatística entre as espécies. A mesma tendência foi observada no experimento de Franco e Belo (2018), onde os autores trabalharam com “fishburger” incorporado ou não com farinha de cabeça de tilápia onde de 27 provadores apenas dois provadores identificaram a amostra diferente. Suemitsu (2018) utilizou o teste triangular para avaliar os efeitos do processamento de filés de tilápia com alta pressão isostática, onde os julgadores deveriam avaliar se havia diferença entre o filé de tilápia resfriado (controle) e o filé de tilápia pressurizado. Os resultados mostraram que pressões até 200 MPa foram preferidas, não demonstrando alterações na cor e textura do peixe.

## Conclusões:

Os provadores identificaram as diferentes matérias-primas, tanto no croquete sem condimento, quanto no com condimentos. A presença de condimento na elaboração dos croquetes pode ter dificultado a identificação da matéria-prima. Além disso, os provadores indicaram os produtos desenvolvidos com tilápia como sendo mais saborosos. Como sugestão, outros estudos com análise sensorial devem ser realizados nesses produtos, como por exemplo, aceitação e preferência. Em adicional, determinar a intenção de compra também pode favorecer o setor produtivo confirmando ou não a demanda deste produto no mercado.

#### Abstract

Fish is a great food source, being a product of high digestibility, rich in lipids of high nutritional quality. The tilapia and trout producers of the Mountainous Region of the State of Rio de Janeiro are looking for product options that can be introduced in the domestic market. Therefore, the objective of the present work was to elaborate tilapia and trout croquette; as well as to sensorially evaluate the differentiation of these samples through a triangular test. Two formulations were formulated: one with salt only and another with condiments such as onion, garlic, parsley and calabrian pepper, to evaluate if the seasoning can mask the flavor of the meat. The croquettes were fried in soybean oil, cut and stored in an oven at 50 ° C. The triangular test was performed with 50 testers of both genders, ranging in age from 19 to 60 years. The samples were then served in coded disposable dishes, where each evaluator received the three dishes at the same time. To carry out the test, the croquette samples were randomly numbered and the evaluators were to identify three different coded samples, which were the tastiest and the tastiest. It was concluded, therefore, after evaluation of the data, that the tasters identified the different raw materials, both in the seasoned and seasoned croquette. The sample chosen as preferred was that of tilapia.

Keywords: Fish technology. Fish derivatives. Triangular test.

#### Referências:

- ALVES, G.; ZABINE, L.; BANTLE, J. F.; RODRIGUES, L. C. S.; PASQUALI, R.; NASCIMENTO, I. A. Avaliação físico-química, microbiológica e sensorial de tilápias do Nilo (*Oreochromis niloticus*) inteiras evisceradas submetidas a salga e secagem natural. **Arquivo de Ciências Veterinárias e Zoologia da UNIPAR**, v.13, n.2, p. 71-75, jul./dez. 2010
- ALBUQUERQUE, W. F.; ZAPATA, J. F. F.; ALMEIDA, R. S. Estado de frescor, textura e composição muscular da tilápia do Nilo (*Oreochromis niloticus*) abatida com dióxido de carbono e armazenado em gelo. **Revista Ciência agrônômica**, v. 35, n.E, p.264-271,2004.
- BARBOSA, A. S. **Viabilidade econômica do sistema intensivo de produção de trutas na serra catarinense**. 2014. 93f. Dissertação (Mestrado em Ciência Animal) - Centro de Ciências Agroveterinárias, Universidade do Estado de Santa Catarina, Lages, 2014.
- BORDIGNON, A. C.; SOUZA, B. E. de; BOHNENBERGER, L.; HILBIG, C. C.; FEIDEN, A.; BOSCOLO, W. R. Elaboração de croquete de tilápia do Nilo (*Oreochromis niloticus*) a partir de CMS e aparas do corte em 'V' do filé e sua avaliação físico-química, microbiológica e sensorial. **Acta Scientiarum. Animal Sciences**, v.32, n. 1, p. 109-116, 2010.
- BRASIL, Ministério da Pesca e da Aquicultura. **1º Anuário Brasileiro da Pesca e Aquicultura**. Brasília: MPA,2014.136p.
- BRASIL. Ministério da Agricultura, Abastecimento e Reforma Agrária. Decreto nº 9.013, de 29 de março de 2017. Regulamenta a Lei nº 1.283, de 18 de dezembro de 1950, e a Lei nº 7.889, de 23 de novembro de 1989, que dispõem sobre inspeção industrial e sanitária de produtos de origem animal. **Diário Oficial da União**, Brasília, 1 de junho de 2017. Seção 1, p.1-105
- BRASIL. **Boletim estatístico da pesca e aquicultura 2011**. Brasília: MPA, 2011. 60p.
- BRASIL. Agência Nacional de Vigilância Sanitária. Resolução - CNNPA nº 12, de 1978. A Comissão Nacional de Normas e Padrões para Alimentos resolve aprovar as seguintes NORMAS TÉCNICAS ESPECIAIS, do Estado de São Paulo, revistas pela CNNPA, relativas a alimentos (e bebidas), para efeito em todo território brasileiro. **Diário Oficial da União**, Brasília, 24 de julho de 1978.

DUARTE, F.O. S. **Caracterização da carne de tilápia-do-Nilo (*Oreochromis niloticus*) submetida à dietas suplementadas com óleo de peixe**. 2017. 195f. Tese (Doutorado em Ciência Animal) – Escola de Veterinária e Zootecnia, Universidade Federal de Goiás, Goiânia, 2017.

FAO (Food and Agriculture Organization of the United Nations). **The State of World Fisheries and Aquaculture 2018: Meeting the sustainable development goals**. Roma: FAO, 2018. 227 p.

FAO (Food and Agriculture Organization of the United Nations). **Pesca e aquicultura: O peixe, fonte de alimentação, meio de subsistência e de comércio**. Ed. 9. Laguna: Aquaculture Brasil, 2015. p. 1-2.

FORNSHELL, G. Rainbow Trout - Challenges and Solutions. **Reviews in Fisheries Science**, v.10, n.3/4, p. 545–557, 2002.

FRANCO, A. O.; BELO, R. F. C. **Desenvolvimento de uma farinha, destinada à nutrição humana, oriunda de produtos remanescentes da indústria da tilápia do Nilo**. Disponível em: <<http://jornal.faculdadecienciasdavidia.com.br/index.php/RBCV/article/view/516/178>>. Acesso em: 02 out 2018.

FREITAS, M. Q. de. **Análise sensorial de alimentos**. Niterói, RJ: Universidade Federal Fluminense, 2007. 88p.

GONÇALVES, A.A. **Tecnologia do pescado: ciência, tecnologia, inovação e legislação**. São Paulo: Editora Atheneu, 2011. 608p.

HILSDORF, A. W. S. Genética e cultivo de tilápias vermelhas – Uma revisão. **Boletim do Instituto de Pesca**, v.22, n.1, p.73-84. jan/jun. 1995.

KLONTZ, G.W. **Manual for rainbow trout production on the family-owned farm**. Utah: Thomas Nelson & Sons, 1991. 70p.

KOTLER, P. **Administração de Marketing**. Tecnologia e Linguística. São Paulo: Prentice Hall, 2000. 189p.

KUBITZA, F.; KUBITZA, L. M. M. Qualidade da água, sistemas de cultivo, planejamento da produção, manejo nutricional e alimentar e sanidade. **Panorama da Aqüicultura**, v. 10, n. 59, p.44-53, 2000.

LIMA, J. S., ARAUJO, J. M., DIAS, S. S., da SILVA, E. A., da SILVA, E. A. L., de AQUINO, A. B., & de AQUINO SANTANA, L. C. L. Análise microbiológica e sensorial de “fishburger” elaborado com tilápia do Nilo (*Oreochromis niloticus*) com adição de conservantes naturais. **Revista GEINTEC-Gestão, Inovação e Tecnologias**, v. 4, n. 1, p. 560-567, 2014.

MACHADO, T.M.; RIGOLINO, M.G.; TABATA, Y.A. **Manejo reprodutivo da truta arco-íris**. Disponível em: <[www.pesca.sp.gov.br/truta\\_arco-iris.pdf](http://www.pesca.sp.gov.br/truta_arco-iris.pdf)>. Acesso em: set. 2018.

MARENGONI, N. G; POZZA, M. S. dos S.; BRAGA, G. C.; LAZZERI, D. B. ; CASTILHA, L. D.; BUENO, G. W.; PASQUETTI, T. J.; POLESE, C. Caracterização microbiológica, sensorial e centesimal de fishburgers de carne de tilápia mecanicamente separada. **Revista Brasileira de Saúde e Produção Animal**, v.10, n.1, p.168-176, jan/mar, 2009.

MESSIAS, C. R.; KONOPKA, D. N.; BIASI, D. C.; VIANNA, R. B.; QUAST, E.; BAINY, E. M.; POLISELI-SCOPEL, F. H. Treinamento e caracterização sensorial de formulações de fishburger elaboradas à base de subprodutos da filetagem de tilápia (*Oreochromis niloticus*). **Brazilian Journal of Food Research**, v.7, n.2, p.125-142, mai./ago. 2016.

NOGUEIRA, A. J. **Aspectos da biologia reprodutiva e padrões de crescimento da tilápia *Oreochromis niloticus*, Linnaeus, 1758 (Linhagem Chitralada) em cultivos experimentais**. 2003. 77f. Dissertação (Mestrado em recursos pesqueiros) – Departamento de Pesca, Universidade Federal Rural de Pernambuco, Recife, 2003.

OLIVEIRA, G.S.; COSTA, N. A.; GOULART, N. M. V.; CANUTO, J.W.; OLIVEIRA, D. C.; SILVA, R. R. Processamento e aceitação sensorial de hambúrguer de tilápia adicionado de fibra. In: CONGRESSO BRASILEIRO DE CIÊNCIA E TECNOLOGIA DE ALIMENTOS, 25, 2016. Gramado, RS. **Anais...** Disponível em: <<http://www.ufrgs.br/sbctars-eventos/xxvcbcta/anais/files/1398.pdf>> Acesso em 15 out. 2018.

PEDRÃO, M. R.; CORÓ, F. A. G. Análise sensorial e sua importância na pesquisa de alimentos. **UNOPAR Científica Ciências Biológicas e da Saúde**, v. 1, n.1, p. 85-89, out. 1999.

PEIXEBR (Associação Brasileira da Piscicultura). **Anuário peixe BR da piscicultura 2018**. São Paulo: PEIXEBR, 2018. 74p.

POLIGNANO, L. A. C.; DRUMOND, F. B. O papel da pesquisa de mercado durante o desenvolvimento de produtos. In: CONGRESSO BRASILEIRO DE GESTÃO DE DESENVOLVIMENTO DE PRODUTO, 3, 2001, Florianópolis, SC. **Anais...** Disponível em: <<http://professores.chapeco.ifsc.edu.br/renato/files/2014/02/pesquisa-de-mercado.pdf>> Acesso em: 15 out. 2018.

PROENÇA, C.E.M.P.; CARNEIRO, D.; RIGOLINO, M.G.; TAKAHASHI, N.; TSUKAMOTO, R.Y.; CARNEIRO, T.F.; TABATA, Y.A. 2001. **Plataforma do agronegócio da truticultura**. CNPq – Conselho Nacional de Desenvolvimento Científico e Tecnológico, 2001. 39p.

RESENDE, A. L. D. S. S. **Viabilidade técnica, qualidade nutricional e sensorial de produtos à base de carne de tilápia (*Oreochromis niloticus*)**. 2010. 112f. Tese (Doutorado em Ciência e Tecnologia de Alimentos). Instituto de Tecnologia, Universidade Rural do Rio de Janeiro, Seropédica, RJ, 2010.

ROSA, A. R. da; FERRANDIN, D. C.; SOUSA, M. M. de. **Desenvolvimento de nuggets de filé e polpa de tilápia com adição de linhaça (*Linum usitatissimum L.*)**. 2012. 73f. Trabalho de conclusão de curso (Curso superior de tecnologia de alimentos) - Universidade Tecnológica Federal do Paraná, Medianeira, 2012.

SABAUT, J.J. **Cria de la trucha arco-íris**. Alimentos piscícolas. Espanha: CIPASA, 1976. 24p.

SARY, C.; FRANCISCO, J. G. P.; DALLABONA, B. R.; MACEDO, R. E. F. de; GANECO, L. N.; KIRSCHNIK, P. G. Influência da lavagem da carne mecanicamente separada de tilápia sobre a composição e aceitação de seus produtos. **Revista Acadêmica: Ciências Agrárias e Ambientais**, v.7, n.4, p.423-432, out./dez. 2009.

SEBRAE (Serviço Brasileiro de Apoio às Micro e Pequenas empresas). **Aquicultura no Brasil: série estudos mercadológicos**. Brasília: SEBRAE, 2015. 76p.

SILVA, P. H. A.; OLIVEIRA, R. P. de. C. O cenário atual da piscicultura no Brasil. In: SEZUS - Semana Acadêmica do Curso de Zootecnia, 11, 2017, São Luís de Montes Belos/GO. **Anais...** São Luís de Montes Belos/GO: UEG, 2017.

SOUZA, C. de. **Desenvolvimento de mistura desidratada para croquete de tilápia do Nilo (*Oreochromis niloticus*)**. 2013. 40f. Trabalho de Conclusão de curso (Curso superior de tecnologia em alimentos) – Universidade Tecnológica Federal do Paraná, Campo Mourão, 2013.

SUEMITSU, L. Y. **Efeitos do processamento à alta pressão isostática em filés de tilápia (*Oreochromis niloticus*)**. Campinas, 2018. 83f. Dissertação (Mestrado em Tecnologia de Alimentos) - Faculdade de Engenharia de Alimentos, Universidade Estadual de Campinas, Campinas, 2018.

## **AVALIAÇÃO SENSORIAL DE HAMBÚRGUER DE TRUTA (*Oncorhynchus mykiss*) E HAMBÚRGUER DE TILÁPIA (*Oreochromis niloticus*)**

Alice Marqui de Carvalho<sup>29</sup>; Cecília Riscado Pombo<sup>30</sup>; Flávia Aline de Andrade Calixto<sup>30</sup>; André Luiz Medeiros de Souza<sup>31</sup>; Paula de Mattos Guttman<sup>30</sup>; Juliana de Lima Brandão Guimarães<sup>31</sup>

### Resumo

Os consumidores buscam cada vez mais por alimentos saudáveis e práticos, por isso, o consumo mundial de pescado vem crescendo. A partir dessa matéria-prima, podem ser elaborados produtos como o hambúrguer, que se destaca pela praticidade e rapidez no preparo. A tilápia e a truta são espécies comerciais importantes para a Região Serrana do Estado do Rio de Janeiro e a elaboração de derivados é uma boa opção para a diversificação de produtos à base de pescado. Assim, este estudo objetivou elaborar hambúrgueres de truta e hambúrgueres de tilápia para avaliar, sensorialmente, a percepção do consumidor quanto à diferenciação entre as espécies através do Teste Triangular. Foram elaboradas duas formulações de hambúrguer de tilápia (A1 e A2) e duas de hambúrguer de truta (B1 e B2), nas quais A1 e B1 foram preparadas somente com sal e A2 e B2 com tempero, sendo estes os grupos de comparação. Participaram do estudo 50 julgadores, com idades entre 19 e 56 anos. Em ambas as análises sensoriais foram identificadas a matéria-prima diferente, 68% dos provadores conseguiram diferenciar os hambúrgueres apenas com sal, já nas amostras com tempero o acerto foi de 58%. Essa diferença considerável de percentual mostra que o tempero pode influenciar na distinção dos sabores entre as espécies, indicando a possibilidade de criar novos produtos derivados de pescado, agradando diferentes consumidores. Além disso, o desenvolvimento destes produtos também agrega valor ao pescado, valorizando a produção local da Região.

Palavras chave: Derivado de pescado. Tecnologia do pescado. Teste triangular.

### Introdução:

A aquicultura se destaca pela produção sustentável de alimentos. A aquicultura é uma solução para o segmento de uma evolução sustentável, uma vez que a produção de peixes se iniciou na pesca, que passa por uma estagnação por conta do aproveitamento abusivo do estoque pesqueiro (SCHULTER; VIEIRA FILHO, 2017). Esta é definida pela reprodução e o crescimento de organismos aquáticos, como plantas e animais em ambiente controlado e confinado (SIQUEIRA, 2017). A atividade se divide em diferentes tipos de produções dentre elas se destaca a piscicultura, criação de peixes (SCHULTER; VIEIRA FILHO, 2017). Estima-se que em 2025 o Brasil apresente crescimento de 104% na produção de aquicultura e pesca. Em 2016 a produção em aquicultura no Brasil foi cerca de 500.000 toneladas (FAO, 2016; FAO, 2018). O Brasil apresenta uma capacidade relevante para o crescimento da aquicultura, comportando cerca de 10% da água doce acessível no mundo. Embora o país apresente grande capacidade aquícola, o pescado ainda não integra relevante papel na produção de proteína animal (RAGHIANTE et al., 2017). De acordo com a FAO (2014), o consumo de peixe per capita mundial é cerca de 19 kg, enquanto no Brasil o consumo é de 14kg por ano. Atualmente é crescente a busca por uma vida saudável, a alimentação e a nutrição adequadas são requisitos básicos para a promoção e a proteção da saúde e para o desenvolvimento sustentável (JAIME et al., 2015). Sabe-se que hábitos de vida estão estreitamente ligados às doenças, entre essas as cardiovasculares e, particularmente, à má alimentação (SCHERR et al., 2015). O pescado se distingue nutricionalmente quanto à quantidade e qualidade das suas proteínas, à presença de vitaminas e minerais e, principalmente, por ser fonte de ácidos graxos essenciais ômega-3 eicosapentaenoico (EPA) e docosaexaenoico (DHA). O consumo dessas gorduras é associado à redução do risco de doenças cardiovasculares (SARTORI; AMANCIO, 2012). Os consumidores estão cada vez mais exigentes e atentos à alimentação, procurando alimentos saudáveis e funcionais. O pescado se encaixa neste contexto, por ser um alimento protéico, de fácil digestão, fonte de vitaminas e minerais e de baixo valor calórico (OLIVEIRA; CRUZ; ALMEIDA, 2015). Os hábitos alimentares das pessoas passaram por mudanças nas últimas décadas, principalmente por fatores como a urbanização, industrialização, entrada das mulheres no mercado de trabalho e, com isso a diminuição do tempo para a preparação de alimentos para o seu consumo, o que justifica uma maior demanda por produtos de fácil e rápido preparo (RAMOS, 2013). Além disso, estes alimentos têm um prazo de validade maior, em relação aos produtos *in natura*, facilitando a estocagem (BATTISTELLA, 2008). A elaboração de produtos tecnológicos a partir do pescado amplia a vida de prateleira, agrega valor, aumenta o consumo e gera empregos (OLIVEIRA et al., 2016). Segundo Nascimento, Oliveira e Nascimento (2005), entre os possíveis produtos elaborados a partir de peixe, o hambúrguer se destaca pelo sabor, e preparo fácil. "Entende-se por hambúrguer o produto cárneo industrializado obtido da carne moída dos animais de açougue, adicionado ou não de tecido adiposo e ingredientes, moldado e submetido a processo tecnológico adequado" (BRASIL,

<sup>29</sup> Graduando do curso de Medicina Veterinária -UNIFESO – alice.mcarv@gmail.com;

<sup>30</sup> Docente do curso de Medicina Veterinária -UNIFESO – cissapombo@yahoo.com.br

<sup>31</sup> Fundação Instituto de Pesca do Estado do Rio de Janeiro - andrevetuff@gmail.com

2000), a partir de carne de peixe podem ser elaboradas diferentes formulações de hambúrguer. A piscicultura de água doce é muito diversificada, no Estado do Rio de Janeiro em que há predomínio das criações de tilápia (*Oreochromis niloticus*). O estado apresenta áreas com capacidade para aquicultura, inclusive na Região Serrana. Nessa região destaca-se a criação da truta arco-íris, espécie de elevado potencial zootécnico e muito apreciado na culinária regional (FIPERJ, 2014). A truta arco-íris (*Oncorhynchus mykiss*) é um peixe de água doce e fria, tendo melhor desenvolvimento em temperaturas entre 10 e 12°C (SOSINSKI, 2004). A produção se tornou viável pela fácil adaptação as águas frias do país, gerando interesses econômicos por parte de criadores (MACHADO; RIGOLINO; TABATA, 2018). Assim, a partir da década de 80, iniciaram pequenas produções de truta na Região Serrana, do Estado do Rio de Janeiro (AMARAL, 2007). Nessa região, a maioria dos aquicultores, e produtores de truta, detêm de uma pequena unidade de processamento junto à propriedade, onde os peixes são beneficiados e direcionados a comercialização. De acordo com os produtores locais, a comercialização da truta é realizada, principalmente, nos formatos inteira eviscerada ou em filé, resfriada ou congelada, defumada ou não (SILVA et al., 2017). De acordo com Fiperj (2015), espécies como a tilápia (*Oreochromis niloticus*); peixes redondos como o tambaqui (*Colossoma macropomum*), o pacu (*Piaractus mesopotamicus*), a pirapitinga (*Piaractus brachypomus*) e seus híbridos; e a truta arco-íris (*Oncorhynchus mykiss*), atingiram em 2014 86% da produção aquícola estadual. No Brasil, o cultivo de tilápia do Nilo (*Oreochromis niloticus*) é crescente a cada ano, o que ocorre pela fácil aceitação do produto no mercado, além de características produtivas favoráveis, ainda que haja alta taxa de mortalidade durante destinação da espécie em diferentes fases do cultivo (JESUS, 2017). A produção dessa espécie é de grande interesse, principalmente pela rusticidade e demais características que geram sucesso na produção, com baixo custo. A carne branca e firme, sabor agradável e ausência de espinhos intramusculares atraem a escolha dos consumidores (MORAIS, 2017). É o peixe mais produzido no Brasil, e entre 2005 e 2015 teve aumento de 223% na produção. A temperatura ideal, que gera conforto térmico aos animais é entre 27 e 32°C, diferente disso, já ocorre redução do apetite e conseqüentemente do crescimento. Quanto ao processo de industrialização da tilápia, agrega-se valor na matéria-prima, gerando um produto com maior vida útil e com novas opções de consumo. Cada processo tem um custo agregado, variando de acordo com a possibilidade de compra do cliente, já que influenciará no preço final do produto (PAIVA et al., 2016; SCHULTER; VIEIRA FILHO, 2017). O aumento da complexidade da cadeia alimentar e a globalização no mercado alimentício despertam maior preocupação de consumidores. A qualidade e segurança alimentar têm sido cada vez mais exigidas pela população. A análise sensorial testa as reações das pessoas, relacionadas aos sentidos, nos alimentos. Assim possibilita maior satisfação de consumidores cada vez mais exigentes. (SILVA, 2015). “Análise sensorial é a disciplina científica usada para evocar, medir, analisar e interpretar reações das características dos alimentos e materiais como são percebidas pelos sentidos da visão, olfato, gosto, tato e audição”. (ABNT, 1993). A percepção de um alimento ocorre com a atuação dos cinco sentidos visão, olfato, paladar, tato e audição, que juntos são capazes de definir sua qualidade sensorial. Na proposta de composições alimentícias a indivíduos ou a grupos é importante atender às perspectivas relacionadas a todos os sentidos (RAMOS, 2013). Para analisar sensorialmente um produto, existem vários métodos com objetivos específicos, que são selecionados conforme o objetivo da análise. Os testes sensoriais podem ser divididos em três tipos: descritivos, afetivos e discriminativos (FREITAS, 2007; TEIXEIRA, 2009). Os testes discriminativos baseiam-se na percepção de diferença entre duas ou mais amostras. Existem diversos testes discriminativos, entre eles: comparação pareada, duo-trio e triangular (FREITAS, 2007). As provas triangulares são provas utilizadas para determinar diferenças sensoriais (inespecíficas) entre dois tratamentos ou produtos, comparando-se três amostras, das quais duas são iguais e uma diferente. Ao julgador caberá identificar, dentre três amostras codificadas, qual a diferente, podendo ser quanto à impressão global ou em relação a um atributo específico (NORONHA, 2003; DUTCOSKY, 2007; FREITAS, 2007). A análise estatística dos resultados se baseia no número mínimo de seleções corretas comparado ao número de julgamentos totais. Será sempre um teste monocaudal ou unilateral, pois já existe *a priori* uma expectativa da resposta correta (DUTCOSKY, 2007; FREITAS, 2007; VEIT et al., 2012; TEIXEIRA, 2016). Este trabalho teve como objetivo elaborar hambúrgueres de tilápia e truta, e avaliar sensorialmente a percepção da diferença de matéria-prima através do teste triangular.

#### **Metodologia:**

O presente trabalho foi realizado no *Campus* Quinta do Paraíso, pertencente ao Centro Universitário Serra dos Órgãos, no Laboratório de Produtos de Origem Animal. Para a realização do experimento foram adquiridos 2,600kg de filé de truta congelados, oriundos de Nova Friburgo e 2,600kg de filé de tilápia congelados oriundos de Teresópolis, diretamente do produtor. As amostras ao serem obtidas foram armazenadas em caixa isotérmica com quantidade suficiente de gelo para cobertura total das

mesmas e transportadas imediatamente ao laboratório em tempo inferior a 5 horas, sendo por fim armazenadas em freezer vertical, uma porta, modelo CVU30 da marca Consul® em temperatura inferior a - 18 °C. No dia anterior à preparação, os peixes foram retirados do freezer e acondicionados em geladeira para descongelamento “overnight”. A partir da matéria-prima, foram elaboradas quatro formulações diferentes de hambúrgueres, sendo duas com cada tipo de peixe. Os 2,600kg de tilápia foram pesados e divididos em duas porções de 1,300kg. Da mesma forma, os 2,600kg de truta foram divididos em duas partes de 1,300kg. Os peixes foram lavados e depois triturados em moedor elétrico de carne, da marca Botini®, modelo b09. Após a moagem, cada porção foi colocada em uma bandeja plástica devidamente identificada. As porções de tilápia foram utilizadas para o preparo de duas formulações de hambúrguer, a primeira com adição de sal e (A1) e a segunda com sal e temperos (A2). O mesmo foi realizado com a truta, uma parte com sal (B1) e outra com sal e temperos (B2). Os ingredientes foram misturados com auxílio de uma colher, em bandeja plástica, até que estivesse uma mistura homogênea. Após o processamento foram preparados hambúrgueres de aproximadamente 54g cada, moldados com auxílio de placas de Petri estéreis e descartáveis, totalizando 24 hambúrgueres de cada formulação. Para formulação do hambúrguer de tilápia com sal (A1) foram utilizados os seguintes ingredientes: 1,300kg de tilápia e 9g de sal (0,69%). Para formulação do hambúrguer de tilápia com sal e temperos (A2) foram utilizados: 1,300kg de tilápia; 9g de sal (0,69%); 90g de cebola (6,9%); 46g de alho (3,5%); 40g de cebolinha fresca (3,07%); 9g de coentro fresco (0,69%); 3,5g de pimenta do reino (0,2%). Para formulação do hambúrguer de truta com sal (B1) foram utilizados: 1,300kg de truta e 9g de sal (0,69%). Para formulação do hambúrguer de truta com sal e temperos (B2) foram utilizados: 1,300kg de truta; 9g de sal (0,69%); 90g de cebola (6,9%); 46g de alho (3,5%); 40g de cebolinha fresca (3,07%); 9g de coentro fresco (0,69%); 3,5g de pimenta do reino (0,2%). As amostras de hambúrguer foram fritas em um fio de óleo vegetal de soja, em frigideiras de inox, em fogo médio. Após o preparo, os hambúrgueres foram cortados em pedaços de aproximadamente 9g e dispostos em bandejas plásticas brancas, forradas com papel toalha para absorção do óleo que foram embaladas e reservadas em estufa a 60°C até o momento de servir os avaliadores. A análise sensorial foi realizada no laboratório de produtos de origem animal da Faculdade de Medicina Veterinária da UNIFESO. Foram realizados teste triangular com provadores não treinados, estudantes e funcionários da faculdade, de ambos os sexos e idades entre 19 e 56 anos. O método sensorial utilizado foi o discriminativo, conhecido como teste triangular. Esse teste é aplicado para se determinar a diferença entre dois produtos a partir da comparação de três amostras, sendo duas iguais e uma diferente. As amostras de hambúrguer receberam códigos numéricos aleatórios como identificação e apresentadas aos avaliadores para comparação. O intuito do teste era avaliar se os provadores conseguiam diferenciar a fonte proteica nos produtos com e sem tempero. O teste sensorial foi realizado em três bancadas com iluminação artificial, ocorrendo, portanto, um rodízio de avaliadores de três em três. Ao entrarem no laboratório, os mesmos receberam instruções sobre o teste, além de ficha de avaliação onde deveriam preencher seus dados pessoais (nome, sexo e idade) e marcar o número da amostra diferente, e dizer na observação qual amostra acharam mais saborosa. Em cada bancada eram distribuídos três pratos codificados com um pedaço de aproximadamente 9 gramas hambúrguer, correspondentes as numerações pré-estabelecidas. Também foi oferecido um copo com água mineral em temperatura ambiente. As amostras tinham que ser provadas da esquerda para direita, e entre elas os avaliadores deveriam beber a água para fazer a limpeza das papilas gustativas. Primeiramente, foram servidas as duas amostras de hambúrgueres (A2), sendo os de tilápia em duas porções com os números 314 e 231 e o de truta (B2) com a numeração 786 (figura 10). Após oferecer água aos analistas, foram servidos os temperados, os de tilápia (A1) com os códigos 321 e 560, e o de truta (B1), 211.

### Resultados e Discussão:

Participaram do estudo 50 julgadores (homens e mulheres) não treinados, com idades entre 19 e 56 anos. De acordo com a Tabela 1 (anexo), tabela de número mínimo de seleções corretas da amostra diferente, para 50 respostas são necessárias 28 respostas corretas (ROESSLER et al., 1978), para que haja diferença significativa entre as amostras dos processamentos tecnológicos A e B, ao nível de confiança de 99,9% ( $\alpha = 0,001$ ). Nas formulações apenas com sal (A1 e B1), 34 provadores conseguiram identificar a amostra diferente. Sendo assim, ao aplicar os valores na fórmula  $X = (Z\sqrt{2N} + N + 1,5)/3$ , obteve-se o valor de  $Z = 2,05$ , sendo,  $N =$  o número de repostas totais,  $X =$  o número de respostas corretas. De acordo com as tabelas da área sobre a Curva da distribuição normal mostrando a proporção de área além de  $Z$ , a probabilidade de se acertar ao acaso, sendo  $Z = 2,05$ , é de 2%. Nos hambúrgueres com temperos (A2 e B2), o número de acertos foi de 29 pessoas. Aplicando esses valores na fórmula, tem-se o valor de  $Z = 3,55$ , sendo uma probabilidade de acertos ao acaso de 0,02%. O resultado encontrado no presente estudo vai de acordo com Nunes et al. (2011), em que dos 32

juízes, 26 diferenciaram a bolinha de pirarucu e de bacalhau, sendo necessária 16 respostas corretas. Enquanto Veit et al. (2013), precisavam de no mínimo treze respostas corretas para identificar a diferença entre filés fritos de jundiá submetidos à alimentação com certificação orgânica e convencional. Não demonstrando distinção de sabores, uma vez que apenas cinco respostas foram acertadas, num total de 24 provadores. Além de assinalar qual o produto era diferente, foi solicitado aos juízes para que apontassem qual amostra acharam mais saborosa e, em ambas as comparações, os produtos à base de tilápia, com e sem tempero foram apontados como mais saborosos por 60% dos provadores. Discordando de Dutra et al. (2012), que utilizou tilápia, pacu e lambari para saber qual desses peixes em conserva era mais saboroso, tendo como mais aceito o pacu. Teixeira (2016) utilizou CMS (carne mecanicamente separada) de tilápia do Nilo para preparo de almôndegas, empanadas em diferentes farinhas, utilizando o Teste Triangular, os provadores não conseguiram identificar entre as amostras apresentadas, qual era a diferente. Isso ocorreu, pois a base das formulações não variou, prevalecendo o sabor da CMS de tilápia e as diferentes farinhas não alteraram o sabor e aroma dos produtos. Já no presente trabalho, o acréscimo de temperos as formulações, pode ter mascarado os sabores das espécies, resultando em 68% dos provadores conseguiram diferenciar os hambúrgueres apenas com sal, já nas amostras com temperos o acerto foi de 58%. Em adicional, outros autores trabalharam com diferentes métodos de análise sensorial com as espécies desse trabalho. Segundo Hungulo (2017), que avaliou a aceitação entre a truta-de-rio (*Salmo trutta*) e a truta arco-íris (*Oncorhynchus mykiss*), foi descrito que todas as amostras foram igualmente bem aceitas pelo painel de consumidores. Manske et al. (2011) analisaram sensorialmente o jundiá (*Rhamdia quelen*) submetido ao processo de defumação, em três diferentes apresentações, peixe inteiro grande defumado (A), peixe inteiro pequeno defumado (B) e filé defumado (C). Para avaliação da aceitação, utilizou nove variações entre gostei extremamente a desgostei extremamente, e os maiores índices de aprovação (gostei extremamente) foram observados para o peixe inteiro grande (40%), seguido pelo filé defumado (35%) e peixe inteiro pequeno (20%). Machado (2013) utilizou diferentes formas de preparo em caviar das ovas de truta arco-íris (*Oncorhynchus mykiss*), realizando o teste de aceitação entre elas. A análise sensorial indicou que os consumidores apresentaram maior aceitação pela amostra submetida à pasteurização rápida por imersão, contendo 1,5% NaCl e 180 dias de armazenamento sob refrigeração.

### Conclusões:

Considerando as respostas obtidas, concluiu-se que foi possível diferenciar, sensorialmente, os hambúrgueres de truta e tilápia, através do teste discriminativo, triangular. Além disso, os hambúrgueres feitos com tilápia foram apontados como mais saborosos do que os de truta. No entanto, nas formulações apenas com sal a diferenciação entre as espécies foi mais facilmente percebida. Enquanto os hambúrgueres temperados, obtiveram um número menor de acertos, considerando que pode ter ocorrido uma interferência no sabor, por conta dos temperos. Assim, outros estudos devem ser realizados para identificar melhor a interposição de sabores, em relação aos temperos utilizados. Do mesmo modo, definir a aceitabilidade e preferência dos produtos elaborados para que possa ser uma boa alternativa de comercialização para os produtores da Região Serrana do Estado do Rio de Janeiro.

### Abstract

Consumers seek more for healthy and practical foods, so the fish, has its growing world consumption and good acceptance. From this raw material, can be elaborated products such as hamburger, which stands out for its practicality and quickness preparation. Tilapia and trout are important commercial species for the mountainous region of the State of Rio de Janeiro and the elaboration of derivatives is a good choice for the diversification of fish-based products. Thus, this study aimed to develop trout burgers and burgers of tilapia to evaluate, sensorially, the consumer's perception as to differentiation between species through the Triangular Test. Two formulations of tilapia burger (A1 and A2) and two trout burger (B1 and B2) were prepared, where A1 and B1 were prepared only with salt and A2 and B2 with seasoning, these being the comparison groups. 52 tasters, aged between 19 and 56, participated in the study. In both the sensory analysis have been identified their different raw material. 68% of the tasters were able to differentiate the hamburgers with only salt, 68% of the tasters were able to differentiate the hamburgers with only salt, in the samples with spices 58% were correct; this considerable difference of percentage shows that the seasoning can influence the distinction of flavors between the species, indicating the possibility of creating new fish-based products, pleasing different consumers. In addition, the development of these products also adds value to the fish, valuing the local production of the Region.

Keywords: Derived from fish. Fish technology. Triangular test.

## Referências

- ABNT (Associação Brasileira de Normas Técnicas). **Análise sensorial dos alimentos e bebidas - Terminologia - NBR 12806**. São Paulo: ABNT, 1993.
- AMARAL, G. F. **Análise do segmento de trutas: abordagens de cadeia produtiva e turismo rural: Rio de Janeiro**, RJ. 2007. 105f. Dissertação (Mestrado em Agricultura, Desenvolvimento e Sociedade) - Instituto de Ciências Humanas e Sociais, Departamento de Agricultura, Desenvolvimento e Sociedade, Universidade Federal Rural do Rio de Janeiro, Seropédica, RJ, 2007.
- BRASIL. Ministério da Agricultura e do Abastecimento. **Regulamento técnico de identidade e qualidade de hambúrguer**. Instrução normativa nº20, de 31/07/2000. Diário Oficial da República Federativa do Brasil, Brasília, p 7-9, 2000.
- BRASIL. Governo do Estado do Rio de Janeiro. **Piscicultura**. Disponível em: <<http://www.brasil.gov.br/economia-e-emprego/2017/04/producao-de-tilapia-cresce-200-em-dez-anos-no-brasil>>. Acesso em: 07 ago. 2018.
- DUTCOSKY, S. D. **Análise Sensorial de Alimentos**. 3. ed. Curitiba: Champagnat, 2011. 426p.
- DUTRA, F. M.; MACHADO, W. J.; CAETANO, M. S.; GOBBO, D. A. Avaliação sensorial do processamento em conserva, utilizando-se as espécies: tilápia (*Oreochromis niloticus*), lambari (*Astianax spp.*) e pacu (*Piaractus mesopotamicus*). **Revista Brasileira de Produtos Agroindustriais**, v.14, n. 3, p. 239-244, 2012.
- FAO - ORGANIZAÇÃO DAS NAÇÕES UNIDAS PARA A AGRICULTURA E ALIMENTAÇÃO - FAO. **The state of world fisheries and aquaculture**, 2009. Disponível em: <<http://www.fao.org/docrep/010/a1495e/a1495e00.HTM>>. Acesso em: 20 maio 2018.
- FAO - ORGANIZAÇÃO DAS NAÇÕES UNIDAS PARA A AGRICULTURA E ALIMENTAÇÃO - FAO. **The state of world fisheries and aquaculture**, 2014. Disponível em: <<http://www.fao.org/3/i3720e.pdf>>. Acesso em: 20 maio 2018.
- FAO - ORGANIZAÇÃO DAS NAÇÕES UNIDAS PARA A AGRICULTURA E ALIMENTAÇÃO - FAO. **The state of world fisheries and aquaculture**, 2016. Disponível em: <<http://www.fao.org/fishery/sofia/en>>. Acesso em: 20 maio 2018.
- FAO - ORGANIZAÇÃO DAS NAÇÕES UNIDAS PARA A AGRICULTURA E ALIMENTAÇÃO - FAO. **The state of world fisheries and aquaculture**, 2018. Disponível em: <<http://www.fao.org/3/I9540EN/i9540en.pdf>>. Acesso em: 11 ago. 2018.
- FIPERJ-FUNDAÇÃO INSTITUTO DE PESCA DO ESTADO DO RIO DE JANEIRO. **Relatório Anual, 2014**. Disponível em: <[http://www.fiperj.rj.gov.br/fiperj\\_imagens/arquivos/revistarelatorios2014.pdf](http://www.fiperj.rj.gov.br/fiperj_imagens/arquivos/revistarelatorios2014.pdf)>. Acesso em: 28 ago. 2018.
- FIPERJ-FUNDAÇÃO INSTITUTO DE PESCA DO ESTADO DO RIO DE JANEIRO. **Relatório Anual, 2015**. Disponível em: <[http://www.fiperj.rj.gov.br/fiperj\\_imagens/arquivos/revistarelatorios2015.pdf](http://www.fiperj.rj.gov.br/fiperj_imagens/arquivos/revistarelatorios2015.pdf)>. Acesso em: 28 ago. 2018.
- FREITAS, M. Q. de. **Análise sensorial de alimentos**. Niterói, RJ: Departamento de Tecnologia dos Alimentos da Faculdade de Veterinária da Universidade Federal Fluminense, 2007. 88p.
- HUNGULO, S. L. R. **Composição química, análise sensorial e performance de peixes selvagens e de cativeiro: o caso da truta-de-rio (*Salmo trutta*) e da truta arco-íris (*Oncorhynchus mykiss*)**. Bragança, 2017. Dissertação (Mestrado em Qualidade e Segurança Alimentar) – Instituto Politécnico de Bragança, Bragança, 2017.
- JESUS, G. A. **Características zootécnicas de tilápias suplementadas com própolis na bruta dieta**. Alfenas, 2017. 43f. Dissertação (Mestrado profissional em sistemas de produção na agropecuária) – UNIFENAS, Alfenas, 2017.
- LOPES, I. G.; OLIVEIRA, R. G. de; RAMOS, F. M.. Perfil do consumo de peixes pela população brasileira. **Biota Amazônia (BioteAmazonie, Biota Amazonia, Amazonian Biota)**, v. 6, n. 2, p. 62-65, 2016.

- MACHADO, T. M. **Tecnologia e viabilidade econômica do sucedâneo de caviar das ovas de truta arco-íris (*Oncorhynchus mykiss*)**. São Paulo, 2013. 71f. Dissertação (Mestrado em Aquicultura e Pesca) - Programa de Pós-graduação em Aquicultura e Pesca do Instituto de Pesca, São Paulo, 2013.
- MACHADO, T. M.; RIGOLINO, M.G.; TABATA, Y. A. Manejo reprodutivo da truta arco-íris. **Textos Técnicos Instituto de Pesca**. Disponível em: <[http://www.pesca.sp.gov.br/truta\\_arco-iris.pdf](http://www.pesca.sp.gov.br/truta_arco-iris.pdf)> Acesso em 20 mai. 2018.
- MANSKE, C.; FERRAREZI, M. M. L.; SOUZA, B. E. de; SIGNOR, A. A.; BOSCOLO, R. W.; FEIDEN, A. Composição centesimal, microbiológica e sensorial do jundiá (*Rhamdia quelen*) submetido ao processo de defumação. **Seminário: Ciências Agrárias**, v. 32, n. 1, p.181-190, 2011
- MORAIS, C. A. R. S., **Influência do peso de abate nas características físico-químicas e na qualidade do filé de tilápia do Nilo (*Oreochromis niloticus*)**. São Cristóvão, 2017. 40f. Dissertação (Mestrado em Zootecnia)-Universidade Federal de Sergipe, São Cristóvão, 2017.
- NASCIMENTO, M. da G. F; OLIVEIRA, C. Z. F. de; NASCIMENTO, E. R. do. Hambúrguer: evolução comercial e padrões microbiológicos. **Boletim do Centro de Pesquisa de Processamento de Alimentos**, v. 23, n. 1, p. 59-74, 2005.
- NORONHA, J.F.de. **Manual de apoio às aulas de Análise Sensorial**:Apontamentos de Análise Sensorial- Metodologia. Coimbra: ESAC, 2003. 73p.
- NUNES,E. do S. C. de L.; CARRIJÓ, K. de F.; CUNHA, F.L.; NEVES, M. da S.; FRANCO, R. M.; MÁRSICO, E. T.; Análise sensorial de bolinhos de pirarucu e de bacalhau pelo teste Triangular de diferença. **Revista Higiene Alimentar**, v.25, p 194-195, 2011.
- OLIVEIRA, M. C. de; CRUZ, G. R. B. de; ALMEIDA, N. M. Características microbiológicas, físico-químicas e sensoriais de “almôndegas” à base de polpa de tilápia (*Oreochromis niloticus*). **Journal of Health Sciences**, v. 14, n.1, p.37-44, 2015.
- OLIVEIRA, G.S.; COSTA, N. A.; GOULART, N. M. V.; CANUTO, J.W.; OLIVEIRA, D. C.; SILVA, R. R., 2016. Processamento e aceitação sensorial de hambúrguer de tilápia adicionado de fibra. In: CONGRESSO BRASILEIRO DE CIÊNCIA E TECNOLOGIA DE ALIMENTOS, 25., 2016. Gramado, RS. **Anais...** Gramado, RS:UFRGS, 2016.
- PAIVA, R. P.; CASOTTI, R., RODRIGUES, R. L.; FREITAS, R. R. Cultivo e beneficiamento de *Oreochromis niloticus* e *Centropomus parallelus* em região estuarina no Sudeste do Brasil. **Acta of Fisheries and Aquatic Resources**, v.3, n.1, p. 54-64, 2016.
- RAMOS, T. T. **Avaliação sensorial de hambúrgueres de salmão**. 2013. 57f. Trabalho de Conclusão de Curso (Curso de Medicina Veterinária) - Centro Universitário Serra dos Órgãos, Teresópolis, 2013.
- RAGHIANTE, F.; MATTOS, F.de M.; RODRIGUES, M. V.; BIONDI, G. F.; MARTINS, O. A. *Francisella* spp. em tilápias no Brasil: Uma revisão. **Revista Brasileira de Higiene e Sanidade Animal**, v. 11, n. 1, p. 119-130, 2017.
- ROESSLER, E.B., PANGBORN, R.M., SIDEL, J.L., STONE, H. Expanded statistical tables for estimating significance in paired-preference, paired-difference, duo-trio and triangle tests. **Journal of Food Science**, v.44, p.901-947, 1978.
- SALES, P. V. G.; SALES, V. H. G.; OLIVEIRA, E. M. Avaliação sensorial de duas formulações de hambúrguer de peixe. **Revista Brasileira de Produtos Agroindustriais**, v.17, n.1, p.17-23, 2015.
- SARTORI, A.G.O.; AMANCIO, R.D. Pescado: importância nutricional e consumo no Brasil. **Revista Segurança Alimentar e Nutricional**, v.2, p.83-93, 2012.
- SCHERR, C.; GAGLIARDI, A. C. M.; MINAME, M. H.; SANTOS, R. D. Concentração de ácidos graxos e colesterol de peixes habitualmente consumidos no Brasil. **Arquivos Brasileiros de Cardiologia**, v.104, n. 2, p. 152-158, 2015.
- SCHULTER, E. P.; VIEIRA FILHO, J. E. **Evolução da piscicultura no Brasil**: diagnóstico e desenvolvimento da cadeia produtiva de tilápia. Rio de Janeiro: Ipea, 2017. (Texto para Discussão, n. 2328).

- SEBRAE. **Criação de tilápias em viveiros escavados**. Brasília: Sebrae Paraíba, 2015. 96 p.
- SILVA, A. C. S. M. **Introdução à análise sensorial de gêneros alimentícios e sua aplicação na indústria alimentar**. Porto, 2015. 41p. Dissertação (Mestrado Integrado em Medicina Veterinária) – Instituto de Ciências Biomédicas Abel Salazar, Universidade do Porto.
- SILVA, C. C. C. da; SOUZA, A. L. M. de; POMBO, C. R.; MESQUITA, E. de F. M. de. Qualidade microbiológica de filés de truta arco-íris no RJ, Brasil. In: SIMCOPE, 7., 2017. São Paulo, SP. **Proceedings**...São Paulo, SP: Instituto de Pesca de São Paulo, 2017.7p.
- SIQUEIRA, T. V. de. Aquicultura: a nova fronteira para aumentar a produção mundial de alimentos de forma sustentável. **Boletim Regional, Urbano e Ambiental**, Brasília, n. 17, p. 53-60, jul./dez. 2017.
- SOSINSKI, L.T.W **Introdução da truta arco-íris (*Oncorhynchus mykiss*) e suas conseqüências para a comunidade aquática dos rios de altitude do Sul do Brasil**. Porto Alegre, 2004. 254f. Tese (Doutorado em Ciências) - Programa de Pós-graduação em Ecologia do Instituto de Biociência da Universidade Federal do Rio Grande do Sul, 2004.
- TEIXEIRA, H. **Descrição sensorial de almôndega de CMS de tilápiado-Nilo (*Oreochromis niloticus*), pelo método de Perfil Livre**. Campo Mourão, 2016. 41 f. Trabalho de Conclusão de Curso (Curso superior de Engenharia de Alimentos) - Universidade Tecnológica Federal do Paraná, Campo Mourão, 2016.
- TEIXEIRA, L. V. Análise sensorial na indústria de alimentos. **Revista do Instituto de Laticínios Cândido Tostes**, v. 64, n. 366, p. 12-21, 2009.
- VEIT, J.C.; SIGNOR, A. A.; REIS, E. S.; FREIDEN, A.; MOORE, O.Q.; BOSCOLO, W. R.; Análise sensorial de filés de jundiás fritos e defumados submetidos à alimentação com certificação orgânica e comercial. **Varia Scientia Agrárias**, v.3, n.1, p. 151-160, 2013.

## BABESIOSE EQUINA: RELATO DE CASO

Yule Ferreira Nunes<sup>32</sup>; Paula de Mattos Guttman<sup>33</sup>; Daniela Mello Vianna Ferrer<sup>33</sup>; Beatriz Coronato Nunes<sup>33</sup>; Bethânia Ferreira Bastos<sup>33</sup>; Marcos Vinicius Dias da Rosa<sup>33</sup>

<sup>32</sup> Graduanda do curso de Medicina Veterinária do Unifeso – yulefnunes@outlook.com

<sup>33</sup> Docente do curso de Medicina Veterinária do Unifeso – paula.guttman@gmail.com

### Resumo

Dentre as doenças infecciosas, a babesiose é uma das mais prevalentes na criação intensiva e extensiva de equinos. Por se tratar de uma enfermidade que envolve carrapatos no seu ciclo de transmissão, o controle da mesma é muito difícil de ser feito, principalmente ao se considerar um país de dimensões continentais como o Brasil. Por isso, o diagnóstico rápido e preciso é imprescindível para um tratamento eficaz. Animais acometidos por doenças infecciosas podem sofrer impedimento temporário ou definitivo de suas funções, e ainda representam um grande prejuízo econômico com tratamentos, abortamentos e até mesmo morte dos mesmos. Esse trabalho tem como objetivo relatar um caso de babesiose equina, cujo diagnóstico foi feito por esfregaço sanguíneo, possibilitando o tratamento imediato e com sucesso. Uma égua, Brasileira de Hipismo, 18 anos, apresentando sinais clínicos característicos, foi medicada com oxitetraciclina e imidocarb que mostraram bons resultados quanto ao protocolo escolhido.

Palavras-chave: *Babesia spp.* Égua. Imidocarb.

### Introdução:

O Brasil atualmente ocupa o 3º lugar no ranking de maior rebanho equídeo do mundo e 1º lugar de maior rebanho da América Latina (BRASIL/MAPA, 2008), o que coloca a equideocultura como uma atividade econômica de grande valor, geradora de muitos empregos diretos e indiretos. A babesiose equina tem como agentes causadores a *Babesia caballi* e a *Theileria equi*, pertencentes às famílias Babesiidae e Theileriidae, respectivamente (HIKOSAKA et al., 2009; KAPPMAYER et al., 2012). Esses agentes etiológicos são parasitas intracelulares obrigatórios que manifestam a doença pela destruição das células sanguíneas e são transmitidos por artrópodes hematófagos, os carrapatos ixodídeos (BOWMAN, 2010). Estima-se que 90% do rebanho equino mundial seja exposto ao agente etiológico da *Theileria equi* (ROTHSCHILD, 2013). Esta por sua vez, pode estar associada a *Babesia caballi*, visto que, dividem a mesma espécie de vetores (FEIJÓ et al., 2013). A *B. caballi* e *T. equi*, são classificados como endêmicos na América Central, América do Sul, África, Ásia, Oriente Médio e Sul da Europa, a distribuição dos agentes etiológicos estão intimamente ligados a presença dos vetores (IICA, 2008; WISE et al., 2013, OIE, 2014). Países como Austrália, Nova Zelândia, Canadá e Japão são considerados livres da doença (MEGID; RIBEIRO; PAES, 2016). A transmissão oriunda do repasto dos vetores é a principal fonte de infecção (MORRIS, 2000; FREIJÓ et al., 2013). Éguas portadoras da babesiose são capazes de transmitir ao feto por via transplacentária (GEORGES et al., 2011). A forma de transmissão iatrogênica ocorre devido a utilização de agulhas e equipamentos de animais infectados em animais sadios, mas também, pode ocorrer quando usado um sangue de cavalo com babesiose para transfundir um outro animal não infectado. Essa forma é menos encontrada (MORRIS, 2000; RADOSTITS et al., 2002; SHORT et al., 2012; WISE et al., 2013). Os vetores ixodídeos, popularmente conhecidos como “carrapatos duros” estão associados a transmissão da *B. caballi* e *T. equi*. Os membros dessa família apresentam um escudo ou carapaça, que recobre toda a superfície dorsal dos machos e nas fêmeas dispõe-se em parte da superfície do dorso (BOWMAN, 2010). Nos carrapatos a transmissão dos agentes etiológicos, ocorre de forma transovariana, infectando o ovo, passando de uma geração de carrapatos para a seguinte. Quando a infecção persiste de um estado para o outro a transmissão é chamada transestadial, neste caso ocorre a reprodução por divisão múltipla, formando pseudocistos. Estes por sua vez se rompem e liberam os parasitos, que invadem os músculos e se multiplicam por diversas divisões binárias, o que acarretando num grande número de parasitas (FORTES, 2004; BOWMAN, 2010). O período de incubação depende da infecção e da imunidade do animal, na *T. equi* o período varia de 12 a 19 dias (DE WAAL, 1992), e 10 a 30 dias para a *B. caballi*. A infecção pode ocasionar hemólise e anemia com graus variados (SOUZA et al., 2007), com redução da capacidade de transporte de oxigênio, causando diminuição do desempenho de equinos, principalmente, os voltados para o esporte (HAILAT et al., 1997). A *T. equi* é a mais patogênica (DE WAAL, 1992; MORRIS, 2000), quando comparada com a infecção por *B. caballi* (MEGID; RIBEIRO; PAES, 2016).

Várias são as formas de diagnosticar a Babesiose, isoladas ou combinadas, com a finalidade de um diagnóstico mais preciso (WISE et al., 2013). O diagnóstico da infecção dos agentes etiológicos pode ser por exames diretos ou indiretos. É de suma importância enfatizar que as descobertas baseadas somente nos sinais clínicos são inespecíficos e o exame por lâmina de esfregaço é considerado de baixa sensibilidade e, por muitas vezes, se faz necessário associá-lo a exames sorológicos (MORRIS, 2000; ROSALES et al., 2013; ALAZANI et al., 2014; AGUDELO-RUIZ et al., 2017; AYALA-

VALDOVINOS et al., 2017). O hemograma pode resultar em anemia discreta ou moderada, trombocitopenia e com resultados de leucograma bem variado. Exames como fixação de complemento, teste de imunofluorescência indireta, ELISA e PCR são geralmente empregados para um diagnóstico mais específico (MEGID; RIBEIRO; PAES, 2016). Cavalos que se tornam portadores representam um reservatório em potencial para a manutenção e disseminação dos parasitas para carrapatos e outros cavalos (IORI et al., 2010). O controle de doenças infecciosas se faz importante tanto em uma criação intensiva, aonde os animais vivem estabulados, quanto em criações extensivas, onde estes são mantidos a pasto. Animais acometidos por doenças infecciosas podem sofrer impedimento temporário ou definitivo de suas funções, podendo causar prejuízo econômico com tratamentos, abortamentos e até mesmo levando à morte dos mesmos. A profilaxia se constitui basicamente no controle dos vetores no rebanho, que pode ser realizado por pulverização ou banhos de carrapaticidas (URQUHART et al., 1996). A tentativa de controlar os carrapatos que se encontram no meio ambiente também é viável, retirando-se o hospedeiro preferencial, através a rotação de pastagens. Este método pode reduzir a carga de vetores no local, mesmo na presença de hospedeiros alternativos (RADOSTITS et al., 2002; BOWMAN, 2010). A forma de diminuir a contaminação por transmissão iatrogênica é adotar medidas sanitárias ideais durante procedimentos cirúrgicos ou transfusões sanguíneas, como, por exemplo, não utilizar insumos de animais infectados em animais sadios (FORTES, 2004; MEGID; RIBEIRO; PAES, 2016). Por se tratar de uma enfermidade que envolve carrapatos no seu ciclo de transmissão, o controle da mesma é muito difícil de ser feito, principalmente ao se considerar um país de dimensões continentais como o Brasil. Por isso, o diagnóstico rápido e preciso é imprescindível para um tratamento eficaz. Drogas como a pentamidina atuam melhor em infecções causadas por *T. equi*, enquanto que, drogas como o sulfato de quinurônio e acetato de diminazeno são atuantes em infecções por *B. caballi* (URQUHART et al., 1996). O dipropionato de imidocarb é descrito como de eleição para o tratamento da babesiose equina, na dose de 2,2 a 4,4 mg/kg, aplicada por via intramuscular, em uma única aplicação. Em casos que necessite repetir, proceder com 2 a 3 aplicações a cada 24 a 72 horas, em doses menores (MEGID; RIBEIRO; PAES, 2016). Esse trabalho tem como objetivo relatar um caso de babesiose em égua, cujo diagnóstico foi feito por esfregaço sanguíneo.

#### **Metodologia:**

Este trabalho é um Relato de Caso que dispensa a aprovação da CEUA, de acordo com o deliberado na contextualização do anexo da Resolução Normativa nº 22 (25/06/2015) do CONCEA. Uma égua reprodutora da raça Brasileiro de Hipismo, 18 anos de idade, estabulada em cocheira, alimentada com ração comercial e feno, com acesso a piquete diariamente, que apresentou anorexia e apatia. Foi medicada na propriedade por um funcionário, com Flunixin Meglumine (1,0 mg/kg por via endovenosa). No entanto, apesar do animal ter apresentado uma melhora após a medicação, no dia seguinte os mesmos sinais voltaram a se manifestar. Na inspeção o animal apresentou score corporal grau 7 em 10. No exame físico o animal apresentou temperatura corpórea de 41,0°C, as ausculta revelaram frequência cardíaca de 68 bpm e respiratória de 44 rpm, sendo estas sem alterações. Animal apresentou ainda as mucosas oral e ocular pálidas e ictericas, bem como a mucosa oral levemente seca e com tempo de preenchimento capilar de 2 segundos. Observou-se também a presença de petéquias na mucosa nasal. A ausculta digestória estava sem alterações. Foi realizada a coleta de uma amostra de sangue para a realização do hemograma completo e exame de bioquímica (uréia e creatinina). O resultado do hemograma revelou um quadro de anemia normocítica normocrômica e trombocitopenia acentuada. Foi identificado o agente *Babesia sp.* no esfregaço sanguíneo corado com Giemsa, com auxílio da microscopia óptica. Não havia alterações no exame de bioquímica. Foi realizada a fluidoterapia, 10L de soro ringer com lactato por via endovenosa, e novamente, foi aplicado Flunixin Meglumine (1,0 mg/kg por via endovenosa). Como forma de tratamento foi iniciada a aplicação de Oxitetraciclina (10 mg/kg por via endovenosa, de forma lenta a cada 24h, por 5 dias). A égua apresentou melhora no quadro geral, contudo no dia seguinte apresentou temperatura corpórea de 40°C, precisando ser medicada outra vez com Flunixin Meglumine. Foi iniciado o tratamento com Imidocarb (2,2 mg/kg por via intramuscular, dividido em 2 aplicações a cada 12h, por 2 dias). No terceiro dia de tratamento, o animal apresentou todos os parâmetros clínicos dentro da normalidade, optou-se ainda por observar o animal por mais 10 dias e os parâmetros clínicos não apresentaram alterações. O animal foi acompanhado por um período de 6 meses, durante o qual se apresentou normal.

#### **Resultados e Discussão:**

O caso relatado se trata de uma égua semi estabulada, semelhante ao descrito por Ionita et al. (2018) e Calderón; Cardona; Vergara (2013) que relataram casos de babesioses em animais estabulados e semi estabulados. Ao exame físico foi constatado score corporal grau 7 em 10, o que vai de acordo com Torres et al. (2012), onde foi realizado um estudo que evidenciaram dois grupos de equinos, o

primeiro grupo tinha uma média de 6 a 7, e o segundo grupo de 8 a 9. Quanto aos sinais ligados a babesiose equina os autores Urquhart et al. (1996); Morris (2000); Fortes (2004); Souto et al. (2014); Sartori; Cuervo (2017) e Agudelo-Ruiz et al. (2017) relataram febre intermitente, icterícia, também petéquias na mucosa nasal e oral, podendo ou não conter alterações no trato digestório. O animal do caso relatado, não apresentou petéquias na mucosa oral e não apresentou alteração na ausculta digestória. Porém, semelhante com os mesmos, no exame físico o animal apresentou temperatura corpórea 41°C, petéquias na mucosa nasal, palidez nas mucosas oral e ocular e icterícia (Figura 1). Com relação à FC, o animal deste relato apresentou inicialmente 68 bpm, estando pouco acima do valor máximo de 60 bpm relatado no trabalho de Torres et al. (2012). No entanto, a FR de 44 rpm estava acima da média, porém dentro do desvio padrão relatados pelos mesmos autores. O tempo de preenchimento capilar recolhido por Torres et al. (2012) foi de 1 a 3 segundos, semelhante ao caso em questão que foi encontrado um TPC de 2 segundos. A taxa de hematócrito encontrada no hemograma da égua do relato foi de 19% , sendo este valor a baixo dos valores estipulados como referência para a espécie. Urquhart et al. (1996); Wise et al. (2013) e Megid; Ribeiro; Paes (2016) disseram haver diminuição na taxa de hematócrito em equinos acometidos pela babesiose, porém raramente descritos a baixo de 20%, o que não foi igual ao encontrado neste relato. O resultado do hemograma revelou um quadro de anemia normocítica normocrômica, que corroborou com o descrito pelos autores Megid; Ribeiro; Paes (2016) que afirmaram que a anemia normocítica normocrômica é um achado hematológico ligado à babesiose equina. No hemograma também foi possível enfatizar uma trombocitopenia, de acordo com o descrito por Radostits et al. (2002) que sugerem que cavalos quando acometidos por esta enfermidade, também apresentam uma queda brusca na contagem de plaquetas. As taxas de fibrinogênio da égua do relato encontravam-se dentro dos limites de referência para a espécie, sendo este resultado divergindo ao descrito pelos autores Radostits et al. (2002), que relataram diminuição nessas taxas e Wise et al. (2013) e Megid; Ribeiro; Paes (2016), que relataram um aumento nessas taxas. O agente *Babesia sp.* foi visto no esfregaço sanguíneo corado com Giemsa e auxílio da microscopia óptica, não havendo necessidade da associação de exames sorológicos, diferentemente do que citam os autores Knowles et al. (1992); Megid; Ribeiro; Paes (2016) e Oliveira (2017), que afirmam haver necessidades de associação com exames sorológicos e também discordando de Lempereur et al. (2017) quanto a associação do esfregaço sanguíneo com o cultivo *in vitro*. O método de diagnóstico utilizado neste caso foi o esfregaço sanguíneo, concordando com o método utilizado pelo autores Urquhart et al. (1996); Sloss; Zajac; Kemp (1999); Radostits et al. (2002); Fortes (2004) e Bowman (2010). Foi realizada a fluidoterapia, com soro Ringer com Lactato por via endovenosa e administrado Flunixin Meglumine (1,0 mg/kg por via endovenosa), concordando com Radostits et al. (2002) e Megid; Ribeiro; Paes (2016) que disseram haver necessidade de terapia de suporte, como administração de anti-inflamatório não esteroidal e fluidoterapia endovenosa para os animais acometidos pela babesiose equina. Como forma de tratamento foi iniciada a aplicação de Oxitetraciclina (10 mg/kg por via endovenosa, de forma lenta a cada 24h, por 5 dias), discordando da dose e do tempo de administração do medicamento citado pelos autores Megid; Ribeiro; Paes (2016) que foi de 5 a 6 mg/kg, durante 7 dias de tratamento. A aplicação do Imidocarb na dose de 2,2 mg/kg por via intramuscular, dividido em 2 aplicações a cada 12h, por 2 dias, concordando com o citado por Megid; Ribeiro; Paes (2016), quando a dose de 2,2 mg/kg e discordando dos mesmos autores quanto o número de aplicação, pois eles descrevem que quando necessário realizar a aplicação de 2 a 3 vezes, em intervalo de 24h ou 72h é realizado com doses menores. A égua apresentou melhoras, porém no dia seguinte precisou ser medicada novamente por apresentar temperatura corpórea de 40,0°C, semelhante descrito por Morales et al. (2012), que no estudo precisaram repetir o protocolo terapêutico para alguns equinos que persistiram nos sintomas. No relato houve a associação da oxitetraciclina com o imidocarb, semelhante descrito por Morales et al. (2012) que salientaram a eficácia de ambos os medicamentos usados.

Figura 1 - Mucosa nasal da égua com a presença de pétequias (setas)

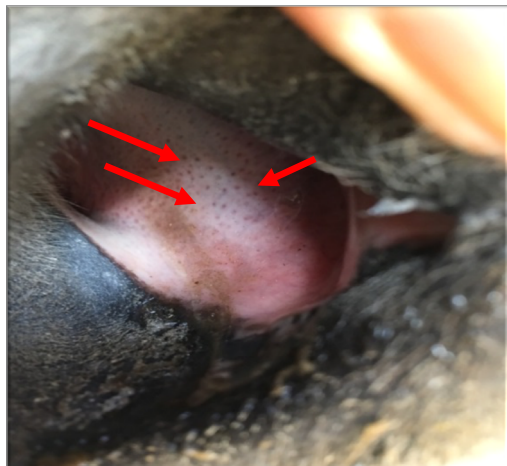
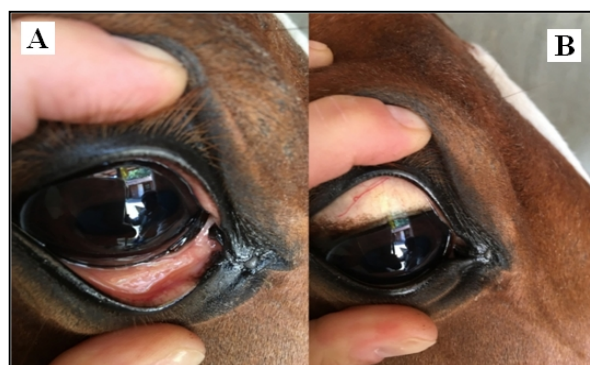
Figura 2- (A) Mucosa ocular da pálpebra inferior direita pálida. (B) Conjuntiva ocular direita pálida e ictérica



### Considerações Finais:

O esfregaço sanguíneo foi eficiente com método de diagnóstico para Babesiose no caso estudado. A associação de oxitetraciclina com imidocarb se mostrou um protocolo de tratamento eficaz para este animal.

### Abstract

Equine babesiosis is one of the most prevalent infectious diseases in intensive and extensive horse breeding. Transmission control is difficult since it is a tick-borne disease, specially in country with continental dimensions such as Brazil. Thus, a precise and speedy diagnosis is imperative for an efficient treatment. Animals affected by infectious disease may be temporarily or permanently impaired of their normal functions and represent important financial loss with treatments, abortions and even death. The aim of this study is to report an equine babesiosis case that was diagnosed by blood smear, which enabled an immediate and successful treatment. A Brazilian warmblood 18-year-old mare, showing typical signs of the disease was treated with oxytetracycline and imidocarb with good results. Keywords: *Babesia* spp. Mare. Imidocarb.

### Referências:

- AGUDELO-RUIZ, Y.; ACEVEDO- GUTIÉRREZ, L.; MONTOYA-SANCHÉZ, A.; PATERNINA, L.; RODAS, J. Molecular identification of tick-borne hemoparasites in equines from Northwestern Colombia. *Revista MVZ Córdoba*, v. 22, p. 6004-6013, 2017.
- BOWMAN, D.; *Parasitologia Veterinária de Georgis*. 9.ed. Rio de Janeiro: Elsevier. p. 30-35, 2010.
- CALDERÓN, A.; CARDONA, J.; VERGARA, Ó. Frecuencia de *Babesia* spp. en caballos de Montería, Córdoba (Colombia). *Revista UDCA Actualidad & Divulgación Científica*, v. 16, n. 2, p. 451-458, 2013.
- FORTES, E. *Parasitologia Veterinária*. 4.ed. São Paulo: Ícone. 2004. 607 p.
- IONITA, M.; NICORESCU, I. M.; PFISTER, K.; MITREA, I. L. Parasitological and molecular diagnostic of a clinical *Babesia caballi* outbreak in Southern Romania. *Parasitology research*, p. 1-7, 2018.
- KNOWLES, D. P.; KAPPEMEYER, L. S.; STILLER, D.; HENNAGER, S. G.; PERRYMAN, L. E. Antibody to a Recombinant Merozoite Protein Epitope Identifies Horses Infected with *Babesia equi*. *Journal of Clinical Microbiology*, v. 30, n. 12, p. 3122-3126, 1992.
- LEMPEREUR, L.; BECK, R.; FONSECA, I.; MARQUES, C.; SANTOS, M.; ZÚQUETE, S.; GOMES, J.; WALDER, G.; DOMINGOS, A.; ANTUNES, S.; BANETH, G.; SILAGHI, C.; HOLMAN, P.; ZINTI, A.

Guidelines for the Detection of *Babesia* and *Theileria* Parasites. **Vector-Borne and Zoonotic Diseases**, v. 17, n. 1, p. 51-65, 2017.

MEGID, J.; RIBEIRO, M. G.; PAES, A. C. **Doenças infecciosas em animais de produção e de companhia**. 1. ed. Roca: Rio de Janeiro, p.980-984, 2016.

MORALES, A.; VILLORIA, D.; ROMERO, N.; MORALES, G.; KASSAR, M.; ARRIETA, D.; COMERMA, S. Estudio comparativo de la eficacia terapéutica de oxitetraciclina, imidocarb y diminazeno, utilizados en el tratamiento de hemoparasitosis en equinos pura sangre de carrera. **Revista Ibero-latinoamericana de parasitología**, v. 71, n. 1, p. 78-82, 2012.

MORRIS, D. D. Anemia hemolítica parasitária–Babesiose. In: STEPHEN, M. R.; WARWICK, M. B.; DEBRA, S. **Medicina interna equina**. 3ª ed. Rio de Janeiro: Guanabara Koogan, p. 283-302, 2000.

OLIVEIRA, L. H. O'D. Piroplasmasida | *Babesia* spp. In: MONTEIRO. S. G. **Parasitologia na Medicina Veterinária**. Rio de Janeiro: Roca, p. 157-165, 2017.

RADOSTITS, O. M.; GAY, C. C.; BLOOD, D. C.; HINCHCLIFF, K. W. **Clínica Veterinária: Um tratado de Doenças dos Bovinos, Ovinos, Suínos, Caprinos e Equinos**. 9ª ed. Rio de Janeiro: Guanabara Koogan S.A. p. 1737, 2002.

SARTORI, G.; CUERVO, M. M. Enfermedades infecciosas que afectan el Sistema Nervioso Central. **Extremadura PRE**, n. 26, p. 70-77, 2017.

SLOSS, M. W.; ZAJAC, A. M.; KEMP, R. L. **Parasitologia clínica veterinária**. 6 ed. São Paulo: Manole Ltda, p.198, 1999.

SOUTO, P. C.; CRUZ, J. A. L. O.; BOTELHO-ONO, M. S.; DANTAS, A. C.; GUIMARÃES, J. A.; VAZ, B. B. D. Babesiose equina por *Theileria equi*: Relato de Caso. **Ciência veterinária nos Trópicos**, n. 17, p. 29, 2014.

WISE, L. N.; KAPPEMEYER, L. S.; MEALEY, R. H.; KNOWLES, D. P. Review of Equine Piroplasmosis. **Journal of Veterinary Internal Medicine**, n.27, p. 1334- 1346, 2013.

## CORREÇÃO CIRÚRGICA DA SÍNDROME BRAQUICEFÁLICA EM BULLDOG INGLÊS – RELATO DE CASO

Jéssica Costa Ferreira<sup>34</sup> ; Síría da Fonseca Jorge<sup>35</sup> ; João Carlos de Oliveira Castro<sup>36</sup> ; Fernando Luis Fernandes Mendes<sup>35</sup>; Tatiana Didonet Lemos<sup>35</sup>; Juan Benito Campos Diz Atan<sup>35</sup>

### Resumo

A síndrome braquicefálica é um conjunto de alterações anatômicas congênitas que acomete cães e gatos de raças braquicefálicas e os leva a diferentes graus de obstrução do sistema respiratório superior, que a longo prazo podem ter consequências irreparáveis. A crescente popularidade destas raças torna esta síndrome cada vez mais frequente e presente no meio médico veterinário. Ela se caracteriza, principalmente, pelas narinas estenosadas, palato mole alongado, sáculos laríngeos evertidos e hipoplasia traqueal. Os sinais clínicos mais comuns são dispneia inspiratória, cianose, intolerância ao exercício, hipertermia e ruídos respiratórios. O diagnóstico se baseia, principalmente, na anamnese e nos sinais clínicos. O tratamento é cirúrgico, através da rinoplastia, estafilectomia e ressecção dos sáculos laríngeos evertidos (quando houver). O prognóstico varia de acordo com a idade e quão acometido o animal foi antes da cirurgia. O presente trabalho tem como objetivo realizar uma revisão de literatura sobre o tema, abordando sua etiopatogenia, sinais clínicos, diagnóstico, tratamento e prognóstico, bem como relatar um caso de correção cirúrgica da síndrome braquicefálica em um Bulldog Inglês, onde se obteve êxito, acarretando em uma melhora da qualidade de vida do animal. Palavras-chave: Síndrome Braquicefálica. Rinoplastia. Estafilectomia.

### Introdução:

A síndrome braquicefálica é uma síndrome de caráter respiratório que afeta cães e gatos de raças braquicefálicas. Ela é resultado do aumento da resistência à entrada de ar através das narinas, secundária a uma obstrução decorrente das alterações na anatomia das vias aéreas superiores (SIQUEIRA, 2016). Os defeitos primários incluem a estenose dos orifícios nasais, prolongamento de palato mole e hipoplasia traqueal, que podem gerar alterações anatômicas secundárias como eversão dos sáculos laríngeos e colapso laríngeo (DOCAL; CAMACHO, 2008; HAWKINS, 2010; MORAIS, 2011; MUNIZ, 2011; HUPPES et al., 2013; SIQUEIRA, 2016; LEAL, 2017; SOUZA, 2017). As narinas estenosadas são resultado de uma má formação congênita das cartilagens nasais, que levam a um colapso medial e oclusão parcial das narinas externas. O prolongamento de palato mole é o componente mais comum da síndrome braquicefálica. Durante a inspiração, ele é empurrado caudalmente e acaba obstruindo o aspecto dorsal da glote, dificultando a entrada do ar (MACPHAIL, 2015). A hipoplasia de traqueia é caracterizada por um estreitamento acentuado do diâmetro da traqueia, ao longo de todo ou parte de seu comprimento, o que resulta em um aumento da resistência à passagem do ar durante a respiração, causando um aumento do esforço respiratório (COYNE; FINGLAND, 1992; DOCAL; CAMACHO, 2008). A eversão dos sáculos laríngeos, apesar de não ser uma alteração primária, é uma das anormalidades mais comuns (MACPHAIL, 2015). Essa anormalidade é observada, principalmente, em animais que apresentam histórico de obstrução crônica das vias aéreas superiores (BROW; GREGORY, 2005). As raças comumente acometidas pela síndrome braquicefálica são Bulldog Inglês, Bulldog Francês, Shih Tzu, Lhasa Apso, Boston Terrier, Pequinês, Boxer, Pug, Cavalier King Charles Terrier (MUNIZ, 2011; HUPPES et al., 2013; MACPHAIL, 2015; LEAL, 2017; SOUZA, 2017). Quanto maior o grau de braquicefalia o animal apresentar, maior será sua predisposição em desenvolver a síndrome e mais agravados podem ser os sintomas (PACKER et al., 2015). Em relação à espécie, os cães são mais acometidos que os gatos. Em relação ao gênero não existe predileção, sendo comum em ambos os sexos. Alguns animais apresentam os primeiros sintomas desde o nascimento, porém, em sua maioria, os animais demonstram os primeiros sintomas entre 2 a 4 anos de idade (MACPHAIL, 2015). O prolongamento de palato mole é a anormalidade mais encontrada nos animais acometidos pela síndrome braquicefálica, sendo observado em 100% dos animais diagnosticados com essa síndrome (DOCAL; CAMACHO, 2008; FASANELLA et al., 2010). A estenose das narinas é observada em cerca de 50% dos casos, sendo seguida pela hipoplasia de traquéia, que tem prevalência de 50% em Bulldogs Ingleses, porém, é menos frequente nas demais raças braquicefálicas (DOCAL; CAMACHO, 2008). A eversão dos sáculos laríngeos é observada em 48% dos casos e cerca de 30% dos animais chegam a desencadear o colapsolaríngeo (NELSON; COUTO, 2006; VADILLO, 2007). As raças braquicefálicas possuem crânio de formato

<sup>34</sup> Graduanda do curso de Medicina Veterinária do Unifeso - jessicacferreira@gmail.com

<sup>35</sup> Docente do curso de Medicina Veterinária do Unifeso - siriavet@gmail.com

<sup>36</sup> Médico Veterinário Autônomo - joacvet@hotmail.com

irregular e anormal, com evidente desarmonia estrutural (HOFMANN-APOLLO, 2009), o que os torna mais predispostos a apresentar uma ou mais anormalidades anatômicas congênitas das vias aéreas superiores (DOCAL, CAMACHO, 2008). A excessiva pressão negativa que ocorre na inspiração quando há estenose de narina e, conseqüentemente, uma diminuição na passagem do ar através da cavidade nasal, gera uma inflamação e alongamento dos tecidos moles, além de eventualmente dar origem aos problemas secundários citados anteriormente (MONET, 2003). Alterações no trato respiratório, como, por exemplo, colapso de alguma estrutura da via aérea, podem causar um desequilíbrio no mecanismo fisiológico, uma vez que levam a uma diminuição da pressão intratorácica, redução do diâmetro e aumento da resistência à passagem de ar, ocasionando um aumento do esforço respiratório (MUNIZ, 2011). Para os cães, as vias respiratórias têm uma importante função na termorregulação corporal (SIQUEIRA, 2016). Os braquicefálicos, devido aos seus defeitos congênitos, apresentam dificuldade em realizar a respiração nasal, implicando na perda de seu principal órgão termorregulador, o que os impede de realizar a troca de calor em quantidade suficiente em condições de esforço físico, excitação ou temperaturas ambientais elevadas (OECHTERING, 2010). Os sinais clínicos são diversos e incluem dispneia, estertores e estridores respiratórios, apneia durante o sono, intolerância ao exercício e ao calor, hipertermia, vômitos, regurgitação, engasgos, espirros reversos, alteração vocal, tosse e cianose (PONCET et al., 2006; TORREZ; HUNT, 2006; RIECKES; BIRCHARD; STEPHENS, 2007; DOCAL; CAMACHO, 2008; DUPRÉ, 2010; FASANELLA et al., 2010). Nos casos mais agudos onde a saturação de O<sup>2</sup> cai para menos de 80%, pode ocorrer síncope e colapso e em casos mais graves, chegar ao óbito (MACPHAIL, 2015). Como consequência da síndrome braquicefálica, podem surgir outros problemas, como a Síndrome da Angústia Respiratória (SARA), caracterizada por uma alteração na permeabilidade alveolar que permite o extravasamento de plasma para seu interior, com formação de edema pulmonar não cardiogênico (NELSON; COUTO, 2006; HAWKINS, 2010) e hipertensão pulmonar (PEREIRA; YAMATO, 2015). O diagnóstico é baseado principalmente no histórico de obstrução das vias respiratórias em raças já conhecidas como predispostas. Na maioria das vezes, a anamnese associada a um detalhado exame físico pode confirmar definitivamente as principais alterações desta síndrome (PEREIRA; YAMATO, 2015). Outros exames podem ser realizados visando diagnosticar alguma outra alteração que não pode ser visualizada através do exame físico, como radiografia, endoscopia, eletrocardiograma e ecocardiografia (MORAIS, 2011). O tratamento é dividido em tratamento clínico e tratamento cirúrgico, sendo o clínico somente paliativo e o cirúrgico o único capaz de possivelmente levar o animal à cura clínica. São vários os procedimentos cirúrgicos para o tratamento efetivo da síndrome braquicefálica, variando de animal para animal, de acordo com o número de alterações que este possui. Por exemplo, ressecção de narinas estenóticas (rinoplastia), ressecção do prolongamento de palato mole (estaflectomia), ressecção dos sacúlos laríngeos evertidos, dentre outros. A hipoplasia de traquéia, no entanto, não possui tratamento (MACPHAIL, 2015). O pós-operatório requer muita atenção por parte do médico veterinário, uma vez que o animal pode apresentar complicações. Deve-se monitorar constantemente o animal até sua completa recuperação da anestesia. A extubação deve ser retardada o máximo possível, até que o animal rejeite a presença do tubo endotraqueal. A administração de anti-inflamatórios corticoides ajuda a controlar o edema, que é comum no pós-cirúrgico, devido à manipulação das estruturas (MACPHAIL, 2015). Recomenda-se a observação hospitalar durante 24 a 72 horas após a cirurgia. É contraindicado fornecer alimentos ao animal por 12 a 24 horas, pois podem traumatizar os tecidos edemaciados, causando inchaço, obstrução de vias aéreas e aspiração, isoladamente ou em conjunto (MACPHAIL, 2015). O prognóstico varia de acordo com a idade e do quanto o animal foi afetado antes da cirurgia corretiva. Quanto mais precocemente for realizada a correção cirúrgica, melhor o prognóstico do animal (RIECKES; BIRCHARD; STEPHENS, 2007). Segundo Poncet et al. (2006) os Bulldogues Ingleses apresentam a pior resposta ao procedimento cirúrgico, em relação a todas as outras raças combinadas, além de serem mais propensos a adquirir pneumonia por aspiração após a cirurgia. Sem a realização do procedimento cirúrgico corretivo o prognóstico é reservado, pois os sinais respiratórios progridem com o tempo, podendo levar inclusive ao colapso de laringe. Em casos mais graves onde o colapso de laringe é avançado, o prognóstico é ruim, a menos que se faça uma traqueostomia (MACPHAIL, 2015).

#### **Relato de Caso:**

No dia 29 de janeiro de 2018, foi atendido na clínica veterinária Cantinho da Bicharada um canino da raça Bulldog Inglês, macho, de 5 meses de idade, pesando 12 Kg. Durante a anamnese, o tutor relatou que o animal apresentava dificuldade respiratória, respiração ruidosa, intolerância ao exercício e "mucosas arroxeadas" após qualquer atividade física. Relatou também que o animal nasceu de uma cesariana e foi alimentado por mamadeira, pois a mãe não possuía quantidades de leite suficientes para todos os 5 filhotes. De sua ninhada, somente ele sobreviveu. O animal estava sendo alimentado com ração específica para filhotes e o calendário vacinal estava atualizado. Ao exame clínico foi observado estenose das narinas, dispneia inspiratória, estridor respiratório e mucosas cianóticas. As

ausculta cardíacas e pulmonares não demonstravam qualquer disfunção. Quanto à ausculta laríngea, esta apresentava um ronco proeminente. Na inspeção da cavidade oral observou-se o palato mole se sobrepor à epiglote em aproximadamente 2 a 3 cm. O animal também apresentava protusão da glândula da terceira pálpebra no olho esquerdo. A partir dos sinais clínicos e anamnese o médico veterinário diagnosticou a síndrome braquicefálica e sugeriu ao proprietário o tratamento cirúrgico. No dia 06 de fevereiro de 2018 foi realizado o procedimento cirúrgico. Havia sido previamente realizado um jejum hídrico de 4 horas e jejum alimentar de 8 horas. O animal foi devidamente auscultado e se apresentava saudável, pesando 12,500 Kg. Foi realizada a medicação pré-anestésica (MPA) com 0,03mg/kg de Acepromazina e 2mg/kg de Meperidina. Após o efeito sedativo ter início, o animal foi posicionado na mesa para obtenção do acesso venoso com uso de cateter intravenoso 22G. Para a fluidoterapia o cristalóide de escolha foi Ringer + Lactato. Posteriormente, foi realizada a pré-oxigenação do animal, durante 5 minutos. Para a indução anestésica foi utilizado 5mg/kg de Propofol. A manutenção da anestesia durante o trans-operatório foi feita com Isoflurano em oxigênio a 100% e circuito com absorvedor de CO<sub>2</sub>. O animal foi devidamente entubado com tubo endotraqueal de número 6.0 e cuff inflado. Posteriormente, foi posicionado em decúbito esternal com a mandíbula repousando sobre uma caixa de instrumental cirúrgico coberta com pano de campo estéril. Foi previamente realizada a antisepsia da região nasal com álcool a 70%. Foi utilizada uma lâmina de bisturi nº 11. Apoiando a lâmina de bisturi aspecto dorsal da abertura nasal com a lâmina no sentido ventrolateral, realizou-se a incisão da asa alar, removendo-a. Posteriormente, foi aplicada pressão no local com auxílio de gazes estéreis, durante cinco minutos, sem observação prévia. Após os 5 minutos observou-se que o sangramento não havia cessado por completo, então foram introduzidas novas gazes estéreis deixadas por mais 10 minutos. O procedimento foi repetido no lado oposto, preocupando-se em excisar a cunha do mesmo tamanho. Após os 10 minutos as gazes foram retiradas e observou-se uma leve hemorragia, então foi aplicado nas feridas um pó coagulante a base de cloreto férrico hexaidratado, cloreto de alumínio hexaidratado e sulfato de cobre pentaidratado, que cessou a hemorragia. Ainda em decúbito esternal e com a boca completamente aberta, o maxilar foi suspenso com o auxílio de uma faixa, segurada por um auxiliar. Como pontos de referência, foram utilizados a porção medial da epiglote e o ponto médio caudal das tonsilas. Em seguida, apreendeu-se as duas extremidades do palato mole com uma pinça tecidual de Allis, para posteriormente serem realizados dois pontos de reparo, nas bordas direita e esquerda do palato. A conduta seguinte foi a colocação de uma pinça hemostática em cada uma das suturas e foi pedido ao auxiliar que aplicasse tração lateral das mesmas. Durante o trans-operatório ocorreu edema local e devido a isto foi aplicado 0,5mg/kg de dexametasona por via intramuscular, visando diminuir a inflamação. A transecção de um terço do palato mole foi realizada com tesoura de Metzbaum, curva e de ponta romba. Cada porção que era resseccionada era suturada com fio monofilamentar absorvível sintético a base de poliglactina 910 tamanho 3-0, em padrão contínuo simples, na borda do palato, aproximando as mucosas orofaríngeas e nasofaríngeas e desta forma se evita sangramento desnecessário. Prosseguiu-se a transecção e sutura até resseccionar o excesso de palato. Após os procedimentos cirúrgicos o animal permaneceu entubado até sua total recuperação. Logo após a extubação já foi possível observar a melhora no quadro do animal. A analgesia foi realizada com cloridrato de tramadol na dose de 3mg/kg, por via intramuscular. O antibiótico de escolha foi a penicilina G, na dose de 25.000UI/kg também por via intramuscular. O animal ficou internado na clínica para receber as medicações durante 7 dias, onde estava sendo realizado um protocolo com penicilina, no volume de 1,3ml, a cada 24 horas, durante 7 dias; cetoprofeno, na dose de 2mg/kg, a cada 24 horas, durante 5 dias; dipirona 25mg/kg, a cada 12 horas, durante 3 dias. O animal permaneceu de colar elizabetano desde o fim da cirurgia até a completa absorção dos pontos. A alimentação do animal durante os primeiros 4 dias foi feita com alimentação pastosa. Nos dias seguintes foi oferecida ração úmida e após o período de internação o animal voltou à alimentação com ração seca. Durante o pós-cirúrgico não houveram complicações, o animal apresentava-se ativo e com apetite normal. Três meses após a cirurgia, o proprietário retornou com o animal à clínica para uma nova avaliação, onde foi observada, durante o exame físico, a completa cicatrização das narinas e do palato mole, além de uma evidente melhora na condição respiratória do animal, que já não apresentava dispnéia, ruídos respiratórios e cianose.

Figura 1 - Fotomacrografia mostrando evidente prolongamento do palato mole

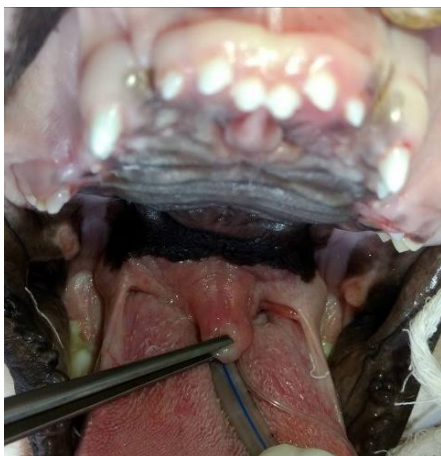

Figura 2 - Fotomacrografia demonstrando estenose de narinas em Bulldog Inglês



Figura 3 - Fotomacrografia mostrando palato mole após três meses da cirurgia

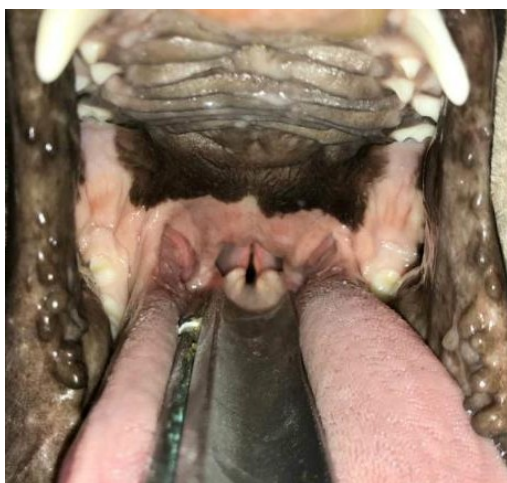
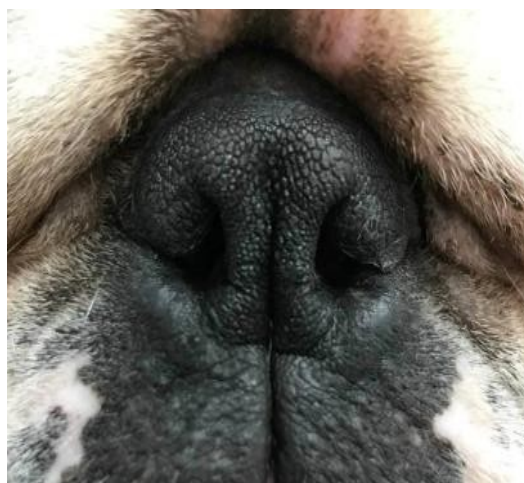
Figura 4 - Fotomacrografia mostrando narinas externas após três meses da cirurgia



#### Discussão:

O presente estudo relatou um caso de síndrome braquicefálica em um animal da espécie *Canis familiaris*, da raça Bulldog Inglês, macho, de 5 meses de idade, o que vai de acordo com o descrito por

MacPhail (2015) que descreveu os cães como os mais acometidos que os gatos; e com Muniz (2011), Huppés et al. (2013), MacPhail (2015), Leal (2017) e Souza (2017) que citam o Bulldog Inglês como uma das raças predispostas. O atendimento do animal do presente relato ainda filhote, mostrando sinais clínicos ainda brandos e iniciais da síndrome braquicefálica, se mostrou essencial para um diagnóstico e tratamento precoces. O que levou a um excelente prognóstico, visto que o mesmo ainda não havia desenvolvido qualquer alteração secundária, concordando com Torrez e Hunt (2006) e Riecks, Birchard e Stephens (2007) que relataram que quanto antes for realizado o diagnóstico e a correção cirúrgica, melhor o prognóstico do paciente, pois haverá menos chances de o animal desenvolver outras alterações e os sintomas progredirem com o tempo. No caso descrito o procedimento cirúrgico foi realizado quando o animal tinha apenas 5 meses de idade, concordando com MacPhail (2015) que afirma que o ideal é que o paciente tenha ao menos 4 meses e no máximo 2 anos de idade. O animal do presente relato apresentava estenose de narinas e prolongamento de palato mole, concordando com Docal e Camacho (2008) que afirmam que em 50% dos casos há presença de estenose de narinas e 100% dos animais acometidos pela síndrome braquicefálica apresentam prolongamento de palato mole. No presente estudo, o animal apresentava palato mole alongado cerca de 2 a 3 cm além do ponta da epiglote, discordando de Miller et al. (1964) que afirma que o palato mole nos braquicefálicos tem 1 cm a mais de comprimento que nas outras raças. Os sinais clínicos observados durante o atendimento foram dispneia inspiratória, estertor respiratório e mucosas cianóticas e estão de acordo com os sinais clínicos descritos por Poncet et al. (2006), Torrez e Hunt (2006) Riecks et al (2007), Docal e Camacho (2008), Dupré (2010) e Fasanella et al. (2010). O diagnóstico foi realizado apenas com base no histórico e exame clínico, concordando com Pereira e Yamato (2015) que afirmam que na maioria dos casos somente a anamnese e um detalhado exame físico são suficientes para confirmar definitivamente as principais alterações da síndrome braquicefálica. O animal foi previamente oxigenado durante 5 minutos com uso de máscara facial e posteriormente foi realizada a indução anestésica com o uso de Propofol, concordando com MacPhail (2015), que descreveu a conduta pré-operatória com base em pré-oxigenação para posterior indução rápida da anestesia. A escolha de anestésico para o trans-operatório foi o Isoflurano em oxigênio a 100% e circuito com absorvedor de CO<sub>2</sub>, estando de acordo com Bellard, Paulino e Florêncio (2016) que afirmam que a anestesia inalatória é mais segura e tem recuperação mais rápida em relação às anestésias injetáveis. Para a realização da ressecção das narinas estenosadas o animal foi posicionado em decúbito esternal, com a cabeça apoiada em uma caixa de instrumental cirúrgico coberta com compressa cirúrgica estéril e foi realizada a antisepsia local com Álcool a 70%, o que vai de acordo com o descrito por MacPhail (2015), discordando somente quando o autor cita que a cabeça deve ser apoiada em uma almofada. Keats (2012) descreve a técnica da amputação da asa alar como um procedimento simples, no qual não é necessário a realização de suturas, permitindo que a ferida cicatrize por segunda intenção. Ainda segundo o autor, são raras as complicações decorrentes desta técnica e o resultado é satisfatório dentro de 14 dias, fato que foi observado no presente relato de caso onde esta técnica foi empregada. A técnica de escolha para o procedimento de ressecção das narinas estenosadas utilizada no presente relato foi a amputação da asa alar, o que se difere de Muniz (2011) e Leal (2017) que citam a ressecção em cunha como o método de eleição para a correção desta anomalia. Para a realização da ressecção do prolongamento de palato mole o animal do presente relato foi posicionado em decúbito esternal, com a mandíbula repousando sobre uma caixa de instrumental cirúrgico e a mandíbula suspensa por uma faixa tracionada por um auxiliar, discordando do descrito por MacPhail (2015), que afirma que o animal deve ser posicionado com a maxila suspensa com auxílio de uma barra e a mandíbula fixada ventralmente, com uso de fita. No entanto, o posicionamento utilizado se demonstrou prático e simples e não dificultou a visualização e a realização do procedimento, logo, não afetou o resultado. A técnica de escolha para a ressecção do palato mole alongado foi o método de ressecção convencional com uso de tesoura, realizado como o descrito em Brown (2005) e MacPhail (2015), discordando somente em relação ao diâmetro do fio utilizado, circunstância que não influenciou no resultado. A manipulação no palato mole ocasionou um edema local e devido a isto foi utilizado 0,5mg/kg de Dexametasona, por via intramuscular, concordando com MacPhail (2015) que afirma que o uso de anti-inflamatórios corticosteroides ajuda a controlar o edema. Segundo MacPhail (2015), o animal deve ser monitorado constantemente até sua completa recuperação da anestesia e a extubação deve ser retardada o máximo possível, até que o animal rejeite a presença do tubo endotraqueal. Concordando com essa afirmação, o animal do presente relato somente foi extubado após apresentar tosse em rejeição à presença do traqueotubo e permaneceu em observação até estar completamente recuperado da anestesia. Após a cirurgia o animal ficou internado durante 7 dias, onde permaneceu sob observação médica. A alimentação pastosa foi introduzida cerca de 12 horas após a cirurgia, concordando com MacPhail (2015) que afirma que o animal não deve receber alimento por 12 a 24 horas após a cirurgia, para evitar complicações. Poncet e colaboradores

(2006) afirmam que o Bulldog Inglês é a raça que apresenta a pior resposta aos procedimentos cirúrgicos, podendo inclusive adquirir uma pneumonia por aspiração após a cirurgia, discordando do presente relato, no qual o canino da raça Bulldog Inglês respondeu positivamente, obtendo êxito nas correções cirúrgicas. Não foram observadas complicações no pós-cirúrgico, tornando o resultado das cirurgias um sucesso. O animal apresentava-se ativo e com apetite normal, estando de acordo com as estatísticas descritas em Torrez e Hunt (2006) e Riecks, Birchard e Stephens (2007), que afirmam que o prognóstico varia entre bom à excelente em 88 a 94% dos casos.

### Considerações Finais:

A precocidade no diagnóstico e a utilização das técnicas cirúrgicas corretas possibilitam a regressão dos sinais clínicos e conseqüente melhora na qualidade de vida de cães que apresentam a síndrome braquicefálica, além de impedir o desenvolvimento de anomalias secundárias decorrentes da mesma. Estudos nessa área se mostram relevantes visto que levam conhecimento a comunidade científica acerca da importância de se tratar corretamente uma enfermidade que acomete a maioria dos cães braquicefálicos, que por sua vez vem tomando grande importância no mercado devido à sua grande popularidade entre os apaixonados por pets.

### Abstract

Brachycephalic syndrome is a set of congenital anatomical alterations that affects dogs and cats of the brachycephalic races and leads to different degrees of obstruction of the upper respiratory system, which in the long run may have irreparable consequences. The growing popularity of these breeds makes this syndrome more and more frequent and present in the veterinary medical environment. It is characterized, mainly, by stenosed nostrils, elongated soft palate, everted laryngeal sacs and tracheal hypoplasia. The most common clinical signs are inspiratory dyspnoea, cyanosis, exercise intolerance, hyperthermia and respiratory noise. The diagnosis is mainly based on anamnesis and clinical signs. The treatment is surgical, through rhinoplasty, staphylectomy and resection of the everted laryngeal vessels (if any). The prognosis varies according to the age and how affected the animal was before the surgery. The aim of this study is to review the literature on the subject, addressing its etiopathogenesis, clinical signs, diagnosis, treatment and prognosis, as well as report a case of surgical correction of brachycephalic syndrome in an English Bulldog, where it was successful, leading to an improvement of the quality of life of the animal.

**Key words:** Brachycephalic Syndrome. Rhinoplasty. Palatoplasty.

### Referências:

BROWN, D.; GREGORY, S. Brachycephalic Airway Disease. In: BROCKMAN, D. J; HOLT, D. E. **British Small Animal Veterinary Association: Manual of Canine and Feline Head, Neck and Thoracic Surgery**. 1ed. New York: BSAVA, 2005, p. 152-164.

COYNE, B. E.; FINGLAND, R. B. Hypoplasia of the Trachea in Dogs: 103 cases (1970-1990). **Journal of the American Veterinary Medical Association**, New York, v. 201, n. 5, p. 768-772, 1992.

DOCAL, C. M; CAMACHO, A. A. Brachycephalic Syndrome: Clinical Aspects and Importance of Electrocardiographic and Radiographic Examinations in the Evaluation of Secondary Cardiac Alterations to Syndrome. **Waltham News**, Waltham, v.3, n.1, p. 2-6, 2008.

FASANELLA, F. J.; SHIVELY, J. M.; WARDLAW, J. L.; GIVARUANGSAWAT, S. Brachycephalic Airway Obstructive Syndrome in Dogs: 90 cases (1991-2008). **Journal of the American Veterinary Medical Association**, v. 237, n. 53, p. 1048-1051, 2010.

HAWKINS, E. C.; Distúrbios do Sistema Respiratório. In: NELSON R. W.; COUTO, C. G. **Medicina Interna de Pequenos Animais**. 4ed. Rio de Janeiro: Elsevier, 2010, p. 357-425.

HOFMANN-APPOLLO, F.; **Estudo Comparativo da Forma do Crânio de Cães Braquicefálicos e Mesaticefálicos por Meio de Técnicas de Morfometria Geométrica em Três Dimensões**. São Paulo, 2009. 98p. Monografia (Pós-graduação em Clínica Cirúrgica) – Faculdade de Medicina Veterinária e Zootecnia, Universidade de São Paulo.

HUPPES, R. R.; ANDRIGO, B. N.; RAMIREZ, U. R.; MORAIS, P. J.; RIBEIRO, S. J.; COSTA, C. J.;

TERTULIANO, M. P.; RIVERA, C. L. G. Tratamiento Quirúrgico em la Corrección de Prolongamiento de Paladar Blando y Estenosis Nasal em um Canino. **Revista Colombiana Científica Animal – RECIA**, v.5, n.1, p. 234-242, Jun/2013.

LEAL, M. I. S. T. M. **Abordagem ao Braquicéfalo – Correção Cirúrgica dos Defeitos Anatômicos das Vias Aéreas Superiores a Laser CO2 e Proposta de Consulta Adaptada**. Lisboa, 2017. p. 88. Dissertação (Mestrado Integrado em Medicina Veterinária) – Universidade de Lisboa.

MACPHAIL, C. M. Síndrome Braquicefálica. In: FOSSUM, T. W. 4ed. **Cirurgia de Pequenos Animais**. Rio de Janeiro: Elsevier, 2015, 923-930.

MONET, E. **Textbook os Small Animal Sugery**. 3ed. Colorado: Saunders, 2003, p. 1032.

MORAIS, K. S. **Parâmetros Eletrocardiográficos, Radiográficos e da Pressão Arterial Sistólica em Cães com a Síndrome Braquicefálica**. Brasília, 2011. p. 46. Trabalho de Conclusão de Curso (Medicina Veterinária) – Universidade de Brasília.

MUNIZ, A. L. M. **Síndrome Braquicefálica – Revisão de Literatura**. Curitiba, 2011. p. 42. Trabalho de Conclusão de Curso (Pós-graduação em Clínica Médica de Pequenos Animais) – Universidade Federal Rural do Semi-Árido.

NELSON, R. W.; COUTO, G. C. Tratamento emergencial da angústia respiratória. In: \_\_\_\_\_ **Medicina Interna de Pequenos Animais**. 3ed. Rio de Janeiro: Elsevier, 2006. p. 323-327.  
OECHTERING, G. Síndrome Braquicefálica: Nuevos Conocimientos Sobre Uma Vieja Enfermedad Congénita. **Veterinary Focus**, v. 20, n. 2, p. 2-17, 2010.

PACKER, R. M. A.; HENDRICKS, A.; TIVERS, M. S.; BURN, C. C. Impact of Facial Conformation On Canine Health: Brachycephalic Obstructive Airway Syndrome. **Plos One**, v. 10, n. 1, p. 121, 2015.

RIECKS, T. W.; BIRCHARD, S. J.; STEPHENS, J. A. Surgical Correction of Brachycephalic Syndrome In Dogs: 62 cases (1991-2004). **Journal of the American Veterinary Medical Association**, v. 230, n. 46, 1324-1328, 2007

SIQUEIRA, N. M. F. A. A.; **Estudo Retrospectivo Sobre Traqueostomia Permanente Como Tratamento Cirúrgico Em Cães Com Síndrome Braquicefálica Obstrutiva**. Lisboa, 2016. 56p. Trabalho de Conclusão de Curso (Curso de Medicina Veterinária) – Universidade de Lisboa.

SOUZA, U. C. P. **Síndrome Braquicefálica Canina – Relato de Caso**. Ituverava, 2017. p. 50. Trabalho de Conclusão de Curso (Curso de Medicina Veterinária) – Faculdade Dr. Francisco Maeda.

VADILLO, A. C. Síndrome Braquicefálica e Paralisia Laríngea em Cães. In: ALONSO, J. A. M. **Enfermidades Respiratórias em Pequenos Animais**. São Caetano do Sul: Interbook, 2007, p. 93- 98.

## DEBRIDAMENTO EXTRA ARTICULAR EM CISTO SUBCONDAL DE CÔNDILO MEDIAL DE METACARPO EM POTRO (*Equus caballus*): Relato de caso

Karina Barbosa Pereira<sup>37</sup>; Paula de Mattos Guttmann<sup>38</sup>; André Vianna Martins<sup>38</sup>; Daniela Mello Vianna Ferrer<sup>38</sup>; Marcos Vinicius Dias da Rosa<sup>38</sup>; Fernando Luis Fernands Mendes<sup>38</sup>

### Resumo

As lesões císticas subcondrais (LCS), são manifestações comuns da osteocondrose nos equinos. Essas lesões podem ocorrer em múltiplos locais, incluindo o côndilo medial de metacarpo. Essas lesões em sua maior parte acometem animais jovens, entre a faixa etária de seis meses a dois anos de idade, quando os mesmos são submetidos a atividades físicas, não sendo descartada a possibilidade do aparecimento destas lesões em animais com a idade um pouco mais avançada. Esta lesão é caracterizada por apresentar claudicação intermitente, de acordo com os níveis de exercícios que o animal está sendo submetido. Como forma de diagnóstico, a radiografia e a ultrassonografia ainda são os métodos de exames complementares mais aplicados, por apresentarem baixo custo, praticidade e confiabilidade nos resultados, podendo ser utilizados também a cintilografia e a ressonância magnética. Para o tratamento, as abordagens mais empregadas, são o tratamento conservativo como primeira opção, e caso não haja resolução, a debridação cirúrgica por via artroscópica, por artrotomia ou debridamento extra articular. O objetivo desse trabalho é relatar um caso de cisto subcondral em um potro, em que foi realizado um procedimento cirúrgico extra articular.

Palavras-chave: Cisto subcondral. Tratamento. Equinos.

### Introdução:

Os cistos ósseos subcondrais foram descritos pela primeira vez em 1968. Estas lesões podem ocorrer em vários locais, sendo o côndilo medial do fêmur a região mais comum (MCILWRAITH, 2006). Acredita-se, que os animais submetidos aos treinamentos precocemente, como os cavalos de corrida, sejam os mais atingidos (WATKINS, 1999). Grande parte dos animais acometidos pelas LCS são animais mais jovens, em fase de crescimento, geralmente variando entre a faixa etária de seis meses a dois anos de idade (WATKINS, 1999), não sendo descartada a possibilidade de acometimento em animais com a idade um pouco mais avançada, que não tenham sido submetidos a regimes de treinamentos ativos. Estes, quando expostos a atividades físicas frequentes, apresentam sintomatologia clínica de uma lesão que se apresentava inativa (SULLINS; STASHAK, 2006). Segundo Landells (1953) e Rhaney e Lamb (1955) uma variedade de causas de lesões císticas subcondrais foi proposta quando essas lesões foram descritas pela primeira vez no equino. Atualmente, as duas teorias mais aceitas de lesões císticas subcondrais em cavalos são osteocondrose e trauma articular com extrusão de líquido sinovial no osso subcondral (MCILWRAITH, 1982; VERSCHOOTEN; DEMOOR, 1982). Os equinos são animais muito acometidos por doenças ortopédicas, sendo a osteocondrose uma das principais. Esta doença é conhecida como uma alteração esquelética de desenvolvimento, por apresentar uma falha no processo de ossificação endocondral. Existem diversas teorias sobre sua etiologia, mas acredita-se que a mesma seja multifatorial, estando ligada a uma predisposição genética, fatores nutricionais e endócrinos e também força biomecânica nas articulações (CRUZ, 2011). A osteocondrose em equinos pode ocorrer de duas formas, sendo uma delas a osteocondrite dissecante (OCD), que é a mais comum, onde ocorre um comprometimento da cartilagem articular; ou como lesões císticas subcondrais (LCS) (MCILWRAITH; FOERNER, 1991; WATKINS, 1999). Tipicamente, animais acometidos por LCS, apresentam claudicação após darem início aos treinamentos (WATKINS, 1999). Segundo Watkins (1999), a articulação acometida pelas lesões e o uso do cavalo, influenciam

<sup>37</sup> Graduada de Medicina Veterinária do Unifeso – karinapbarbosa94@gmail.com

<sup>38</sup> Docente de Medicina Veterinária do Unifeso – paula.guttmann@gmail.com

diretamente no grau de claudicação. Baxter (1996) relata que em uma escala de 0 a 5, a claudicação na maioria dos cavalos acometidos é grau 3. Animais com LCS em sua maior parte apresentam piora significativa na claudicação quando os mesmos estão sendo submetidos a atividades físicas, apresentando um pouco de melhora quando estão em descanso. Sinais como efusão articular, temperatura elevada e dor local são comuns nesses casos (STORY; BRAMLAGE, 2004). Segundo alguns autores, quando o cisto se encontra presente na articulação metacarpo-falangeana, conhecida como a articulação do boleto, a claudicação moderada é uma característica da doença, que inclui dor na flexão da mesma na maioria dos casos e efusão da articulação em 50% dos casos (HOGAN et al., 1997). O grau de claudicação na maioria das vezes é facilmente reconhecido em equinos que apresentam claudicação aguda grave e efusão súbita concomitante. Em contrapartida, em equinos que não apresentam anormalidades palpáveis, tendo claudicação crônica e leve, o diagnóstico é bem mais difícil (HOWARD; MCILWRAITH; TROTTER, 1995). No exame clínico deve-se fazer a avaliação do andamento e em seguida é de grande relevância a realização do teste de flexão da articulação acometida, que pode aumentar ou diminuir a claudicação, sendo por muitas vezes observado apenas relutância em se flexionar o membro (BAXTER, 1996; WATKINS, 1999). Deve-se realizar um exame de claudicação completo, fazendo uso de bloqueios anestésicos para destacar outras causas de claudicação e localizar o sítio da dor (BAXTER, 1996). Para que o resultado do bloqueio seja atingido, o mesmo deve ser realizado sistematicamente, sempre sendo iniciado pela porção mais distal até a proximal. É necessário utilizar o volume adequado de anestésico para cada região, evitando a difusão do mesmo em outros nervos (GILBSON; STASHAK, 1989). É importante se assegurar que o anestésico dessensibilizou a região desejada, distal ao local de injeção, antes que se avalie o resultado, sendo então necessário ter cuidado, pois nem sempre as soluções anestésicas são infundidas no local desejado. Deve-se fazer uma observação da dessensibilização cutânea na região que está sendo bloqueada, para confirmação (SPEIRS, 1999). Independente das características das lesões císticas e do grau de claudicação, a resolução completa da claudicação com anestesia nem sempre é possível, indicando que se tiver 50% ou mais de resolução da claudicação com a anestesia intra-articular, já é suficiente para justificar o exame radiográfico (LEWIS, 1987). A imagem é uma ferramenta de diagnóstico que oferece grande relevância para se identificar a causa, a localização, a extensão, também como a gravidade das lesões que causam a claudicação. É importante saber que as informações provenientes das imagens necessitam sempre ser incorporadas com achados físicos, histórico e os resultados laboratoriais, para que se torne possível chegar a um diagnóstico clínico final (PARK; WRIGLEY; STEYN, 2006). TIREI UMA FRASE AQUI. A utilização do ultrassom e da cintilografia nuclear também vem contribuindo para o diagnóstico, além dos exames radiográficos. A termografia é a menos utilizada, e de acordo com autores, a radiografia computadorizada, a tomografia computadorizada e a ressonância magnética vêm oferecendo a possibilidade de um diagnóstico mais preciso e detalhado (PARK; WRIGLEY; STEYN, 2006). O diagnóstico definitivo de uma lesão cística subcondral, na maioria dos casos, é realizada após a identificação das mesmas em exame radiográfico de rotina do local de suspeita (BRAMLAGE, 1993). Segundo Park; Wrigley; Steyn (2006), embora a radiologia continue sendo a técnica de imagem diagnóstica de eleição para avaliar articulações de equinos, a ultrassonografia pode ser utilizada como um auxílio para avaliar espessura de cartilagem, diferenciar entre edema de tecido mole e distensão por fluido, avaliar ligamentos periarticulares e identificar fragmentos ósseos soltos. A utilização de cintilografia é indicada nos casos de claudicação com diagnóstico indefinido, possibilitando com alta precisão a identificação do local lesionado. Embora seja uma ferramenta importante na detecção da inflamação, não substitui a necessidade da realização de radiografia e ultrassonografia, pois os mesmos fornecem informações importantes sobre o tipo, tamanho e forma da lesão subcondral (MCILWRAITH, 2002). A ressonância magnética como opção diagnóstica ainda está sendo introduzida na rotina veterinária, seu uso para equinos ainda é bem restrito devido ao alto valor do equipamento e sua manutenção, gerando um custo muito alto por exame realizado. Porém a ressonância magnética permite boa visualização da estrutura óssea, tecidos moles e cartilagem articular, fazendo assim com que se torne possível a revelação de lesões articulares de forma precoce. Possibilita uma visualização mais detalhada e antecipada em relação ao exame radiográfico (WERPY, 2004; ZUBROD et al., 2004). A escolha do tratamento deve ser feita de acordo com alguns fatores como: localização e tamanho da lesão; quantidade de acometimento articular e alterações articulares secundárias; duração da presença de claudicação; idade e função do animal (NIXON, 1990; BRAMLAGE, 1993). Existem duas abordagens utilizadas para o tratamento de lesões císticas subcondrais, sendo a primeira o tratamento conservativo, onde é indicado o repouso do animal e avaliada a necessidade da utilização de medicamentos intra-articulares ou anti-inflamatórios não esteroides e a segunda, que consiste no debridamento cirúrgico (TROTTER et al., 1982; MCILWRAITH, 1990). De acordo com estudos, existem relatos de equinos acometidos com lesões císticas subcondrais, que obtiveram resposta ao tratamento conservativo, não necessitando de intervenção

cirúrgica (NIXON, 1990; HOPEN et al., 1992). Acredita-se que a remodelação óssea da lesão ocorra com o decorrer do tempo. (HOPEN et al., 1992). No entanto, sabe-se que o remodelamento ósseo é mais prolongado com o tratamento conservativo (BRAMLAGE, 1993). O uso de medicações intra-articulares como o ácido hialurônico e glicosaminoglicanos polissulfatados ou anti-inflamatórios não esteroides administrados sistemicamente são muito empregados. Acredita-se que esses medicamentos trabalhem reduzindo a sinovite concomitante e, possivelmente a dor intra-óssea, no entanto, não se sabe sua capacidade de acelerar o remodelamento ósseo, promovendo a resolução do problema (BAXTER, 1996). Com o tempo, estudos vem sendo realizados sobre o uso do plasma rico em plaquetas (PRP), como adjuvante no processo de cicatrização (CHEVALIER, 2010). As preparações ricas em plaquetas derivadas do sangue possuem grande quantidade de fatores de crescimento, e também outros componentes que auxiliam no processo cicatricial, como a fibrina e os leucócitos, justificando o aprofundamento do conhecimento das mesmas (BOSWELL et al., 2012). Um estudo sistemático, em 60 casos clínicos foi realizado, comparando o uso terapêutico do PRP em lesões ortopédicas. Destes 60 casos, 11 deles foram em cavalos e 49 em humanos. Dos 11 animais, 7 deles apresentaram resultados positivos, 3 resultados parcialmente positivos e apenas 1 resultado negativo (BROSSI et al., 2015). Para se obter o PRP, é necessário a colheita de sangue e centrifugação do mesmo, através de velocidades e tempos pré-definidos, definindo assim, maiores ou menores concentrações de plaquetas, além da necessidade de adição de fator de ativação das mesmas (PEREIRA, 2012). Os animais que não apresentam resposta ao tratamento conservador dentro de quatro meses ou até mesmo os que apresentam piora no quadro, devem ser submetidos ao tratamento cirúrgico. O tratamento cirúrgico nos casos de lesões císticas subcondrais tem por objetivo remover o conteúdo do cisto, do osso subcondral esclerótico ao redor da lesão e da cartilagem, que não possui suporte adequado. O tratamento pode ser através de artrotomia, artroscopia ou acesso extra-articular, sendo realizada a escolha do tratamento de acordo com a articulação acometida (EASTER; WATKINS, 1999). Os benefícios da cirurgia como tratamento das lesões císticas subcondrais são provenientes da remoção de material deletério presente na articulação, interrupção da liberação de mediadores inflamatórios e alteração na pressão intra-óssea (MCILWRAITH, 2002). De acordo com Bertone (2006), o tratamento de eleição para os cistos presentes no metacarpo é o debridamento cirúrgico por meio de uma abordagem artroscópica, quando o diagnóstico é realizado antes do desenvolvimento dos sinais significativos de doença articular degenerativa. É inserido um artroscópio na bolsa dorsal do lado contrário da lesão e o membro é flexionado para se obter a exposição do cisto. É direcionada uma cureta para o interior do cisto a partir de uma abordagem dorsal ipsilateral para remoção do conteúdo e debridação das margens cartilaginosas. McIlwraith (2002) recomenda o tratamento cirúrgico com curetagem do cisto, embora refira a dificuldade da técnica de artroscopia nestes casos, pela necessidade de máxima flexão da articulação para se conseguir expor à comunicação do cisto com a superfície articular. Segundo Bertone (2006), podem ter alguns casos em que os cistos não sejam atingidos pela artroscopia, pelo fato de a articulação não poder ser flexionada ao máximo com o artroscópio em posição. Diante destas situações, o artroscópio deve ser removido, o membro flexionado à força e uma pequena artrotomia feita sobre a abertura cística na articulação. Nos casos de cistos de falange proximal, a abordagem articular não pode ser efetuada, pois os cistos não conseguem ser alcançados, por ter a superfície de sustentação de peso totalmente articulada, não podendo ser exposta por meio de alterações da posição articular. Nestas circunstâncias, os cistos podem ser debridados através de cirurgia, por uma abordagem extra-articular. É direcionado para o cisto uma broca de 2,7mm, a partir da superfície dorsal da primeira falange. É importante durante o procedimento a realização de controles radiográficos ou fluoroscópicos, para que se possa garantir a entrada no cisto. Com esta técnica o cisto pode ser descomprimido e debridado. É recomendado um período de repouso para cicatrização da cartilagem. São indicadas a utilização de medicação sistêmica pós-operatória e medicações intra-articulares para acompanhamento, na intenção de ajudar no processo de cicatrização da articulação (BERTONE, 2006). Na região do boleto, o prognóstico em relação ao retorno ao desempenho tem se demonstrado bom. A realização de radiografias de acompanhamento é bastante relevante no prognóstico (BERTONE, 2006). Os equinos apresentam de forma geral uma grande capacidade de melhora na claudicação após a realização de cirurgia, ficando geralmente sadios ao trote, podendo ter recidiva quando forem submetidos ao retorno de treinamento pesado (BERTONE, 2006). O objetivo deste trabalho foi relatar um caso de cisto subcondral em um potro, em que foi realizado um procedimento cirúrgico extra articular não usual.

#### **Relato de Caso:**

Um equino macho da raça Brasileiro de Hipismo, de um ano de idade, criado em sistema semi-intensivo em haras, recebendo como alimentação tifton a pasto e ração comercial, apresentou claudicação aguda em membro anterior direito. Na mesma ocasião, foi prontamente examinado na propriedade. O animal

foi então submetido a exame do aparelho locomotor e na inspeção e palpação, não havia edema em qualquer região do membro, o pulso digital estava normal e o animal era negativo à palpação do casco com pinça de casco. No entanto, o animal apresentava claudicação grau 3 em 5 quando puxado ao trote. O teste de flexão do dígito e articulação metacarpo-falangeana exacerbou a claudicação. Foram realizados bloqueios anestésicos com lidocaína. Para a realização dos mesmos, foi feita antisepsia com solução de iodo povidona e álcool 70° no local de aplicação do anestésico e o anestésico foi injetado com uma agulha 0,55 x 20 mm na região peri neural dos nervos a serem bloqueados. O primeiro bloqueio realizado foi o digital palmar bilateral, que não apresentou alteração na claudicação (figura 1). O mesmo ocorreu com o bloqueio sesamóide abaxial bilatera (figura 2). Após respostas negativas desses bloqueios, optou-se por realizar a anestesia intra-articular do boleto. Para tanto, foi feito tricotomia e antisepsia rigorosa do local. Foi utilizada uma agulha de 40 x 0,80 mm, para realizar a aplicação de 5 mL de lidocaína no recesso palmar da articulação metacarpo falangeana. Em seguida, esperou-se 10 minutos para avaliação e houve melhora significativa na claudicação. Foi realizado radiografia do boleto nas projeções dorsopalmar, lateromedial, dorsolateral, palmaromedial, oblíqua, dorso medial, palmaro lateral oblíqua, lateromedial flexionada, dorso proximal e dorso distal. As radiografias revelaram área radiolucida circundada por esclerose óssea na superfície articular do côndilo medial do metacarpo, característico de lesão cística (figuras 3,4). Foi feita opção por tratamento cirúrgico imediato. O animal foi encaminhado para um hospital veterinário com o objetivo de realizar debridamento do cisto por meio de broca, com acesso extra articular. Na chegada ao hospital, o animal foi pesado (295 kg) e foi colocado um cateter 14G na veia jugular. Foi realizada coleta de sangue em dezesseis tubos de citrato de sódio para preparação de plasma rico em plaquetas (PRP), a ser aplicado no cisto ao final do procedimento cirúrgico. O equino foi pré anestesiado com Xilazina (1,0 mg/kg), Butorfanol (0,1 mg/kg) e Acepromazina (0,05 mg/kg), trinta minutos antes do procedimento cirúrgico. A indução anestésica foi realizada com Ketamina (2,0 mg/kg) e Diazepam (0,5 mg/kg). O animal foi intubado e a manutenção anestésica foi feita com isoflurano. Em seguida, o animal foi colocado sobre a mesa cirúrgica e posicionado em decúbito lateral direito. Foi realizado tricotomia e antisepsia do membro anterior direito. Foi introduzido uma agulha 0,80 x 25mm no recesso palmar medial da articulação metacarpo falangeana para demarcação da mesma. Foi realizada uma pequena incisão com um bisturi na pele proximalmente à agulha e uma broca de diâmetro 4.0 mm acoplada a uma furadeira foi posicionada diretamente sobre o perióstio do côndilo medial do metacarpiano (figura 5). Radiografias foram feitas para confirmação do posicionamento da agulha e da broca. Ao se confirmar o direcionamento correto da broca, a furadeira foi utilizada para que a mesma avançasse em direção ao cisto para seu debridamento. Radiografias seriadas foram feitas para a confirmação do posicionamento da broca no cisto (figura 6). Após o debridamento do mesmo, a broca foi retirada e o PRP ativado com gluconato de cálcio foi introduzido pelo orifício deixado pela broca (figura 7). O procedimento foi finalizado com uma sutura de pele simples descontínua, usando fio monocryl 2-0, seguida por bandagem do membro. A recuperação anestésica ocorreu sem intercorrências. Como tratamento pós-cirúrgico, foi prescrito penicilina (12.000 UI/kg) por via intramuscular por 3 dias e fenilbutazona 1g por via oral por 3 dias. Foi orientado manter a bandagem cirúrgica por 10 dias. O animal retornou à propriedade de origem no mesmo dia. O animal ficou em coqueira por um mês. A bandagem cirúrgica foi retirada 10 dias após o procedimento. O local da cirurgia apresentava um discreto edema, sem qualquer tipo de secreção. A movimentação do animal na coqueira esteve normal durante todo o período pós cirúrgico. Após esse período de um mês, o animal começou a caminhar puxado, inicialmente por 5 minutos uma vez ao dia, aumentando gradativamente até caminhar 20 minutos por dia por mais um mês. Com dois meses de pós-cirúrgico, o local da cirurgia apresentava edema mínimo, sem dor na palpação e o animal não apresentava claudicação. Com dois meses de pós-cirúrgico, foram feitas radiografias de controle, que mostraram redução da área lítica, indicando bom preenchimento da lesão cística (figuras 8,9,10,11,12) . Ele foi então liberado para ser solto em piquete pequeno, iniciando com 20 minutos por dia, aumentando gradativamente esse tempo até que passou a ficar solto durante o dia, voltando para a coqueira no final da tarde. Foi feito acompanhamento clínico durante 6 meses após a cirurgia, e o animal não apresentou claudicação, dor à flexão ou efusão articular durante esse período.

### **Discussão:**

O equino relatado neste trabalho tinha um ano de idade, o que está de acordo com a descrição de Watkins (1999), que relata que as lesões císticas subcondrais acometem animais entre a faixa etária de seis meses a dois anos de idade. O equino apresentava claudicação grau 3 em 5, assim como relatado por Baxter (1996), que refere que grande parte dos animais acometidos apresentam claudicação grau 3. Foram realizados bloqueios anestésicos como forma de auxílio no diagnóstico, assim como descrito por Bramlage (1993), que relata a importância dos bloqueios juntamente com o

exame completo de claudicação. Os bloqueios foram realizados da porção distal até a proximal, o que está de acordo com Gibson e Stashak (1989), que descrevem sobre a necessidade de iniciar o bloqueio sempre pela porção mais distal até a proximal. Assim como o descrito por Lewis (1987), que indica realização de exames radiográficos em animais que apresentem pelo menos 50% de resposta positiva ao bloqueio, o animal foi encaminhado para exames radiográficos. O diagnóstico de lesão cística subcondral foi confirmado com as radiografias. Tendo como base os trabalhos de Bramlage (1993) que indicam um tratamento prolongado e um prognóstico desfavorável com tratamento conservativo, optou-se pela realização da cirurgia neste caso concordando com o descrito pelo autor. Devido à dificuldade de flexão da articulação para inserção do artroscópio, conforme citado por McIlwraith (2002), foi realizada o debridamento extra-articular, descrito por Bertone (2006). Apesar de Bertone (2006) usar o acesso extra articular para lesão na primeira falange devido à dificuldade de acessar esse tipo de lesão por via artroscópica, o debridamento extra articular com broca foi utilizado nesse caso de lesão cística subcondral no côndilo medial do metacarpiano pelo mesmo motivo. Foi utilizado o plasma rico em plaquetas, o que está de acordo com Boswell et al. (2012) que refere que o mesmo possui grande quantidade de fatores de crescimento e também outros componentes que auxiliam no processo cicatricial. Foram utilizados em todo tempo de procedimento, controles radiográficos, o que está de acordo com Bertone (2006), que relata a necessidade das imagens radiográficas durante o procedimento cirúrgico, para confirmação do acesso no cisto. O animal foi medicado com antibiótico e anti-inflamatório, e mantido em repouso durante um mês, concordando com Bertone (2006), que descreve sobre a importância das medicações e do repouso, no período de pós-operatório. Depois de dois meses da realização da cirurgia relatada neste trabalho, o animal não apresentava mais claudicação, e nas imagens radiográficas realizadas para controle, o mesmo demonstrou redução da área lítica, indicando bom preenchimento da lesão cística. Continuou sendo acompanhado, e seis meses depois do procedimento cirúrgico o animal não apresentou claudicação e dor à flexão articular, o que está de acordo com o descrito por Bertone (2006), que referiu o bom prognóstico para lesões na região do boleto após procedimento cirúrgico.

Figura 1- Procedimento do bloqueio do nervo digital palmar

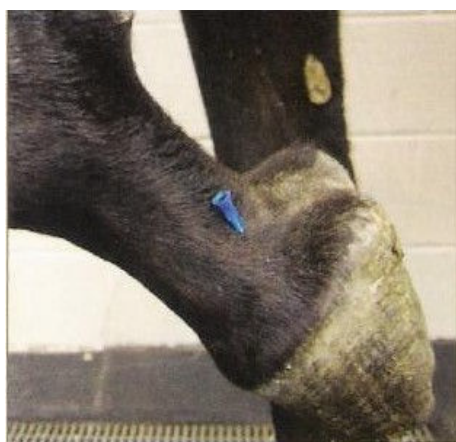


Figura 3 - Articulação metacarpo-falangeana em posição dorso-lateral palmaro lateral oblíqua

Figura 2 - Procedimento do bloqueio sesamóide abaxial

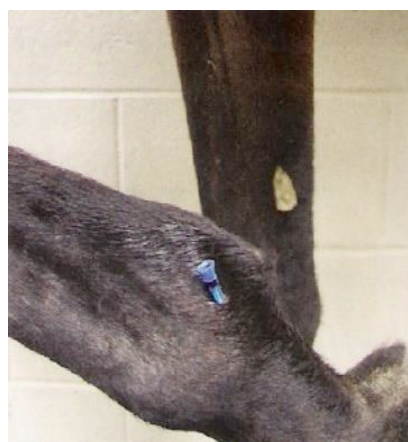

Figura 4 - Radiografia da articulação metacarpofalangeana posição latero-medial

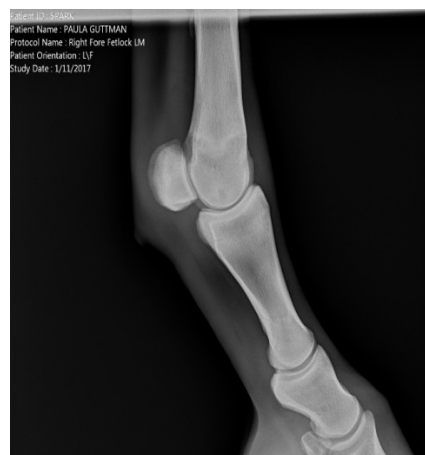
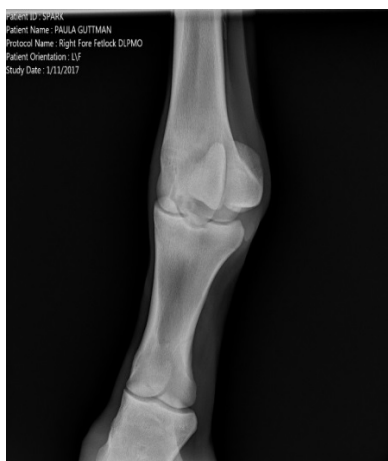
Figura 5 - Introdução de agulha para demarcação da articulação (A) e posicionamento de broca acoplada (B)

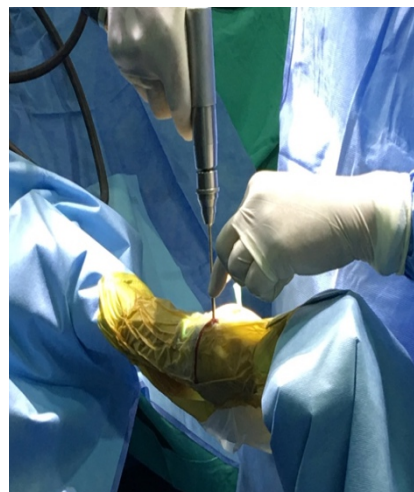
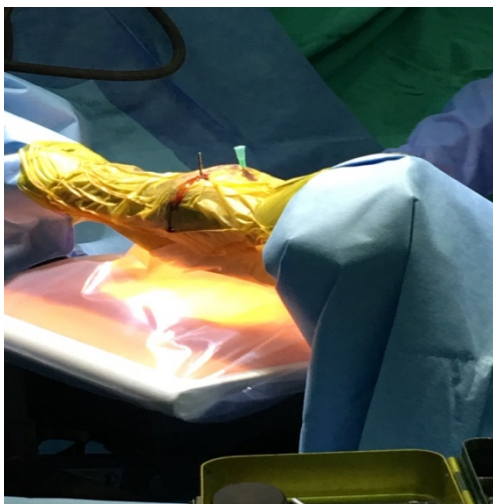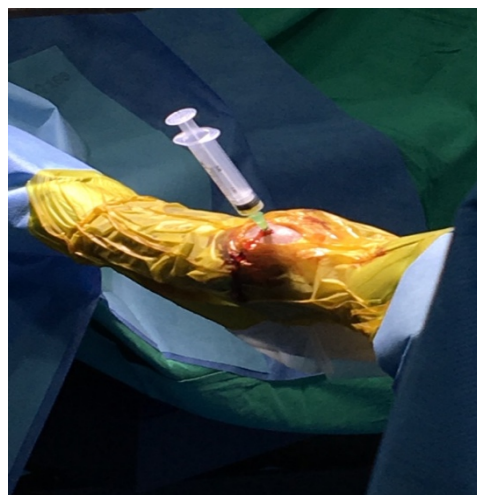

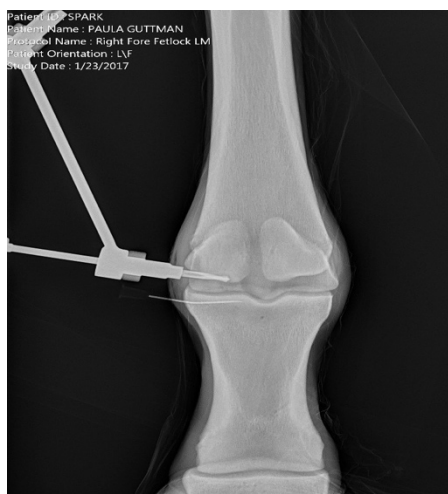
Figura 6 - Confirmação radiográfica do posicionamento da agulha e broca

Figura 7 - Aplicação de PRP intra-lesional



Fonte: Clínica Horse Center, 2017.

Figura 8- Radiografia da articulação metacarpo-falangeana em posição dorso-medial palmaro lateral oblíqua

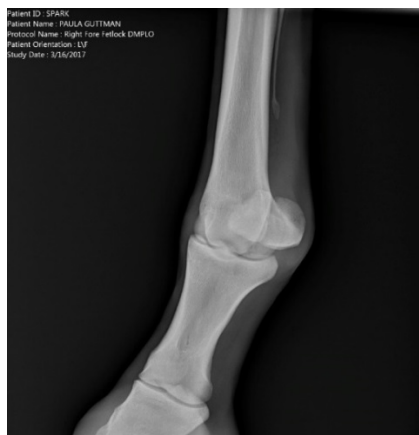

Figura 9- Radiografia da articulação metacarpo-falangeana em posição dorso-lateral palmaro medial oblíqua

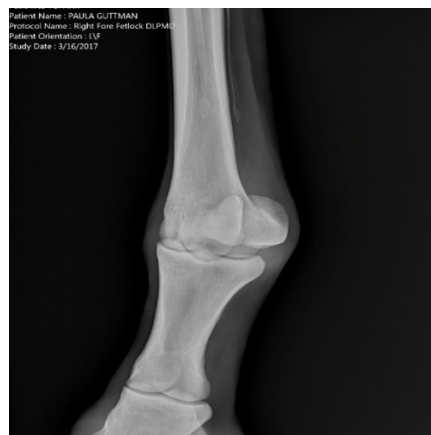

Figura 10- Radiografia da articulação metacarpo-falangeana em posição latero-medial

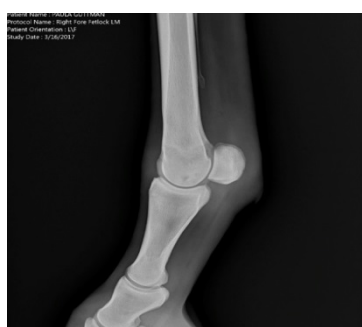

Figura 11- Radiografia da articulação metacarpo-falangeana em posição dorso-palmar

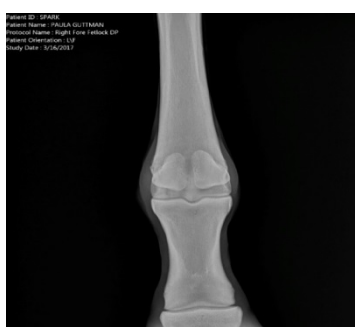
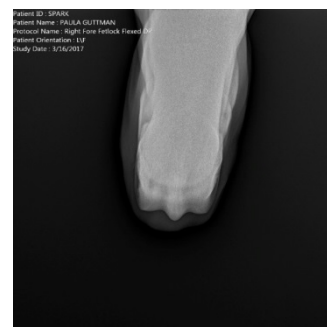
Figura 12- Radiografia da articulação metacarpo-falangeana em posição dorso-proximal dorso-distal



Fonte: Clínica Horse Center, 2017.

### Consideração final:

A técnica cirúrgica de debridamento extra articular em cisto subcondral de côndilo medial de metacarpo foi eficaz neste caso.

### Abstract

Subchondral bone cysts are common manifestations of osteochondrosis in horses. These lesions can occur in multiple sites, including the medial metacarpal condyle, and affect mainly young horses from six months to two years of age when they start physical activities, although these lesions can appear in older animals. The lesion is characterized by intermittent lameness according to the exercise level of the horse. Radiography and ultrasonography are the main imaging methods used for diagnosis due to low cost, practicality and reliable results, but scintigraphy and magnetic resonance imaging may also be used. Conservative treatment is first option, but arthrotomy or arthroscopic debridement may be used when conservative treatment shows no result. The purpose of this study is to report a case of subchondral bone cyst in a foal, treated by extra-articular debridement.

Keywords: Subchondral cyst. Treatment. Equine.

**Referências:**

- BAXTER, G. M. Subchondral cystic lesions in horses. In: MCLLWRAITH, W C.; TROTTER, G. W. **Joint disease in the horse**. Philadelphia: Saunders. p.384-396. 1996.
- BRAMLAGE, L. R. Osteochondrosis related bone cysts. In: ANNUAL CONVENTION OF THE AMERICAN ASSOCIATION OF EQUINE PRACTITIONERS, 39., 1993, San Antonio. **Annals...** Lexington: The American Association of Equine Practitioners, 1993. p.83-85.
- BERTONE, A. L. Claudicação boleta parte III. In: STASHAK, T. S. 5. ed. **Claudicação em equinos segundo Adams**. São Paulo: Roca. p. 735-736. 2006.
- BOSWEL, S. G.; COLE, B. J.; SUNDMAN, E. A.; KARAS, V; FORTIER, L. A. Platelet-rich plasma: a milieu of bioactive factors. **Arthroscopy**, v.28, n. 3, p.429-439, 2012.
- BROSSI, P. M.; MOREIRA, J. J.; MACHADO, T. S. L.; BACCARIN, R. Y. A. Platelet-rich plasma in orthopedic therapy: a comparative systematic review of clinical and experimental data in equine and human musculoskeletal lesions. **BMC Veterinary Research**, v.11, n.98, p. 1-17, 2015.
- CHEVALIER, X. Intraarticular treatments for osteoarthritis: new perspectives. **Curr Drug Targets**, v. 11, p.546-60, 2010.
- CRUZ, R. S. F. da. **Tratamento cirúrgico da osteocondrite dissecante em equinos**. São Paulo, 2011, n. 94. Dissertação (mestrado) apresentada ao Programa de Pós-graduação da Faculdade de Medicina Veterinária e Zootecnia da Universidade de São Paulo, 2011.
- EASTER, J. L.; WATKINS, J. P. Osteochondrosis and physisitis. In: COLAHAN, P. T. **Equine medicine and surgery**: 5. ed. Saint. Louis: Mosby. p.1475-1482. 1999.
- GILBSON, K. T.; STASHAK, T. S. Using perineural anesthesia to localize equine Lameness. **Vet. Med**, v.84, n.11, p. 1082-1086, 1989.
- HOGAN, P. M.; MCILWRAITH C. W.; HONNAS C. M.; WALKINS, J. P.; BRAMLAGE, L. R. Surgical treatment of subchondral cystic lesions of the third metacarpal bone: Results in 15 horses (1986-1994). **Equine Veterinary Journal**, v. 29, n. 6, p. 477-482, 1997.
- HOPEN, L. A.; COLAHAN, P. T.; TURNER, T. A.; NIXON, A. J. Nonsurgical treatment of cubital subchondral cyst-like lesions in horses: Seven cases (1983-1987). **J Am Vet Med Assoc**, v. 200, p. 527-530, 1992.
- HOWARD, R. D.; MCILWRAITH, C. W.; TROTTER, G. W. Arthroscopic surgery for subchondral cystic lesions of the medial femoral condyle in horses: 41 cases (1988-1991). **J Am Vet Med Assoc**, v. 206, n. 6, p. 842-850, 1995.
- LANDELLS, J. W. The bone cysts of osteoarthritis: **J Bone Joint Surg**, v.35-B, n. 4, p. 643-649, November. 1953.
- LEWIS, R. D. A retrospective study of diagnostic and surgical arthroscopy of the equine femorotibial joint.: **Proc Am Assoc Equine Pract**, v. 33, p. 887-893, 1987.
- MCILWRAITH, C. W.; FOERNER, J. J. Osteochondrosis dissecans of the tarsocrural joint: results of treatment with arthroscopic surgery. **Equine Veterinary Journal**, v.23, n. 3, 155-162, 1991.
- MCILWRAITH, C. W. Subchondral cystic lesions (osteochondrosis) in the horse. **Compend. Cont. Ed. Pract Vet**. v. 4. p. 394-403. 1982.
- MCILWRAITH, C. W. Subchondral cystic lesions in the horse-The indications. Methods and results of surgery. **Equine Vet Ed**, v. 2, p. 75-80, 1990.

MCILWRAITH, C. W. Diseases of joints, tendons, ligaments, and related structures. In: STASHAK, T. S. **Adams' lameness in horses**. 5. ed. Baltimore: Lippincott Williams & Wilkins. p. 459-644. 2002.

MCILWRAITH, C. W. Doenças das articulações, tendões, ligamentos estruturas relacionadas. In: STASHAK, T. S. 5. ed. **Claudicação em equinos segundo Adams**. São Paulo: Roca. p. 527-534, 2006.

NIXON, A. L. Osteochondrosis and osteochondritis dissecans of the fetlock: **Compend. Cont. Ed. Pract Vet**. v. 12, p. 1463-1475, 1990.

PARK, R. D.; WRIGLEY, R. H.; STEYN, P. F. Diagnóstico por imagem. In: STASHAK, T. S. 5. ed. **Claudicação em equinos segundo Adams**. São Paulo: Roca. p. 153-180, 2006.

PEREIRA, R. C. F. **Avaliação de sete protocolos de obtenção de Plasma Rico em Plaquetas (PRP)**. Santa Maria, 2012. 44f. Dissertação Mestrado Programa de Pós-Graduação em Medicina Veterinária da Universidade Federal de Santa Maria (UFSM), RS, 2012.

RHANEY, K.; LAMB, D. W. The cysts of osteoarthritis of the hip. **J Bone Joint Surg**, v.37-B, n. 4, p. 663-75, 1955.

SULLINS, K.; STASHAK, T. S. **Claudicação em Equinos**. 5. Ed- São Paulo: Roca, cap. 8. p. 939-965. 2006.

SPEIRS, V. C. **Exame Clínico de Equinos**. 1. ed. Porto Alegre: Artmed, p. 90-91. 1999

STORY, M. R.; BRAMLAGE, L. R. Arthroscopic debridement of subchondral bone cyst in distal phalanx of 11 horses (1994-2000). **Equine Veterinary Journal**, v. 36, n. 11, p. 356-360, 2004.

TROTTER, G. W.; MCLLWRAITH, C. W.; NORRDIN, R. W.; TURNER, A. S. Degenerative joint disease with osteochondrosis of the proximal interphalangeal joint in young horses. **J Am Vet Med Assoc**, v. 180, n. 11, p. 1312-1318, 1982.

VERSCHOOTEN, F; DEMOOR, A.: Subchondral cystic and related lesions affecting the equine pedal bone and stifle. **Equine Veterinary Journal**, v. 14, n. 1, p. 47-54, 1982.

WATKINS, J. P. Osteochondrosis. In: STICK, J. A. **Equine surgery**. 2nd ed. Philadelphia: W.B. Saunders, p. 765-778. 1999.

WERPY, N. M. Magnetic resonance imaging of the metacarpophalangeal joint in nine racehorses. In: AAEP FOCUS ON JOINTS MEETING, 49, 2004. Louisville. **Annals...** Louisville Proceedings Lexington: The American Association of Equine Practitioners, p.56-66. 2004.

ZUBROD, C. J.; SCHNEIDER, R. K.; TUCKER, R. L.; GAVIN, P. R.; RAGLE, C. A.; FARNSWORTH, K. D. Use of magnetic resonance imaging for indentifying subchondral bone damage in horses: 11 cases (1999-2003). **Journal of the American Veterinary Medical Association**, v.224, n. 3, p. 411-418, 2004.

## DESCRIÇÃO ANATÔMICA DA MUSCULATURA DO QUADRIL E DA COXA E SUA INERVAÇÃO EM MICO LEÃO DA CARA DOURADA *Leontopithecus chrysomelas* (KUHL, 1820), *Callitrichidae- Primates*

Gabriela Gomes Barbosa<sup>39</sup>; Marco Aurélio Pereira-Sampaio<sup>40</sup>; Carina Teixeira Ribeiro<sup>40</sup>; Alcides Pissinatti<sup>40</sup>; Fernando Luis Fernandes Mendes<sup>40</sup>; Marcelo Vieira Caetano<sup>41</sup>

### Resumo

Geralmente, diferentes animais apresentam características anatômicas diversas, mas, algumas vezes, similaridades podem ser encontradas comparando algumas características específicas entre duas ou mais espécies. Os aspectos morfológicos de cada espécie estão associados ao seu habitat, tamanho, necessidade de alimento, locomoção e outros. Existem poucos estudos sobre anatomia de primatas. Assim, esta questão merece mais atenção para aumentar o conhecimento sobre esses animais, a fim de ajudar os pesquisadores a entender seu comportamento e necessidades. O presente estudo teve como objetivo descrever os músculos e nervos das regiões do quadril e coxa do mico-leão-dourada. Após dissecação meticulosa das regiões, foram encontrados os seguintes músculos: glúteo superficial, glúteo médio, glúteo acessório, glúteo profundo, gluteofemoral longo e curto, piriforme, quadrado femoral, geleio, bíceps femoral, semitendíneo, semimembranoso, tensor da fáscia lata, quadríceps femoral gracil, adutor. pectineus e sartorius. Os nervos femoral, obturatorius, gluteus cranialis, gluteo caudal e isquiático inervam os músculos. Diversas similaridades sobre os músculos e nervos foram encontradas quando comparados os resultados com os achados do *Cebus libidinosus*. Por outro lado, algumas diferenças foram encontradas na comparação dos resultados com animais domésticos e humanos. O nervo isquiático do mico-leão-da-cara-dourada corre entre os músculos gluteofemoral longo e curto, e essa rota nunca foi descrita em outra espécie antes. O novo conhecimento sobre os músculos e nervos do quadril e da coxa do mico-leão-de-cara-dourada facilitará o entendimento das patologias desta região, ajudando os veterinários a tratá-las.

Palavras-chave: Mico leão da cara dourada. Anatomia. Músculos. Nervos.

### Introdução:

O mico leão da cara dourada (*Leontopithecus chrysomelas*) é um primata encontrado naturalmente apenas no Brasil vivendo em grupos familiares. Assim como a maioria dos primatas, salvo a espécie humana, o *Leontopithecus chrysomelas* ainda não possui sua anatomia muito descrita pela literatura.

<sup>39</sup> Graduando do curso de Medicina Veterinária do UNIFESO – gabi2medvet@gmail.com

<sup>40</sup> Docente do curso de Medicina Veterinária do UNIFESO – pereira.sampaio@gmail.com

<sup>41</sup> Técnico do laboratório de Anatomia Animal do UNIFESO – mvcveterinaria@yahoo.com.br

A espécie, assim como as demais espécies de micos leões é classificada como estando em perigo de extinção de modo que se torna cada vez mais importante a realização de estudos a respeito dessas espécies a fim de evitar que essa ameaça se concretize causando prejuízos ao meio ambiente. Segundo Marques (1995) o mico leão da cara dourada possui pelagem predominantemente preta apresentando apenas algumas partes do corpo, como antebraços e mãos, face medial das pernas e pés, região dorsal da base da cauda e rostral da juba, com pelagem dourada ou vermelho acastanhada. O *Leontopithecus chrysomelas*, assim como os demais *Leontopithecus*, estão considerados em perigo de extinção devido ao tráfico desses animais e desmatamento (BRASIL, 2014), porém vale ressaltar que a introdução acidental da espécie no Rio de Janeiro (OLIVEIRA; GRELE, 2012), habitat natural do mico leão dourado (*Leontopithecus rosalia*) pode contribuir para a sua extinção devido a disputas por território e alimento e pela geração de híbridos levando ambas as espécies à perda de suas características (RYLANDS; BERNARDES, 1991). O *L. chrysomelas* possui unhas em forma de garra, ao contrário do encontrado nos seres humanos e em outros primatas, o que auxilia o animal em sua locomoção seja correndo sobre as quatro patas, subindo em árvores ou saltando entre as árvores. Além disso, ter as garras na extremidade da ponta dos dedos acarreta vantagens como uma maior eficiência do indivíduo de se agarrar nas árvores e se estabilizar em pequenos ramos. As fêmeas tem uma grande tendência a dar a luz a filhotes gêmeos, ao contrário da maioria dos primatas, exigindo uma grande demanda de energia tanto para gerar quanto para cuidar dos filhotes. Por esse motivo esses primatas desenvolveram comportamentos sociais de organização e cooperação para evitar a exaustão da mãe e a morte dos filhotes (SUSSAM, 2000 apud LANG; RABOY, 2012). A anatomia (ana= cortar, tomia= partes) é a ciência que estuda as partes do corpo e sua biomecânica, vem sendo explorada a vários séculos possibilitando seu conhecimento em cada vez mais espécies, como os seres humanos, animais domésticos, macaco prego (*Cebus spp*) e muitas outras. Devido aos avanços ocorridos ao longo dos anos nessa ciência. Porém mesmo assim ainda existem poucos estudos na área sobre primatas não humanos, fazendo-se necessária a realização de pesquisas da anatomia nos mais variados animais da ordem primata. Assim como a maioria dos primatas, salvo a espécie humana, o *Leontopithecus chrysomelas* ainda não possui sua anatomia muito descrita pela literatura. O objetivo deste trabalho foi descrever anatomicamente os músculos da região do quadril e da coxa, e também sua inervação, em *Leontopithecus chrysomelas*, relatando origem e inserção dos músculos, e sua inervação, bem como, o percurso dos nervos, possibilitando a compreensão da anatomia desta região nestes animais.

#### **Metodologia:**

No presente trabalho foram utilizados dezoito membros pélvicos de nove cadáveres adultos de macacos da espécie mico leão da cara dourada, *Leontopithecus chrysomelas*, sendo oito indivíduos do sexo masculino e um indivíduo do sexo feminino. Os cadáveres foram emprestados pelo Centro de Primatologia do Rio de Janeiro e permaneceram armazenados em formol a 10%. Todos os animais morreram naturalmente de forma que nenhum animal foi eutanasiado para a realização do presente trabalho com a aprovação da CEUA (Comissão de Ética na Utilização de Animais). Para a realização do trabalho foram utilizados materiais cirúrgicos como pinças, tesouras e bisturi. Com o auxílio do material cirúrgico foi realizada a dissecação da região da coxa dos nove animais. Após a tricotomia dos mesmos, foi rebatida a pele da região lombar abdominal caudal, e dos membros pélvicos até o terço médio da perna. As tesouras foram utilizadas para divulsão e para limpar as bordas dos músculos. Após a pele ser removida foram rebatidas as fáscias superficial e profunda (camada de tecido conjuntivo que recobre os músculos) para melhor visualização das estruturas. Realizou-se então a dissecação superficial dos músculos com o auxílio de bisturi, pinça de dissecação anatômica e tesoura de mayo. Após a dissecação superficial foi feita a dissecação profunda dos músculos de forma a visualizar os músculos e nervos mais profundos. Foi feito o corte das inserções dos músculos glúteos superficial, médio, acessório e glúteofemoral longo. Depois com o auxílio da tesoura de mayo foi feito o corte dos músculos sartório e grácil no terço médio da coxa. Por fim foi feita a limpeza dos nervos com o auxílio da pinça anatômica e da borda dos músculos com o auxílio da tesoura de Metzemaum.

#### **Resultados e Discussão:**

**MÚSCULOS: Músculo Glúteo Superficial:** Músculo plano que tem sua origem nos processos transversos das vértebras sacrais e primeira vértebra coccígea imediatamente cranial ao músculo glúteo femoral e levemente dorsal ao mesmo. Largo em sua origem e afunila-se ao longo de seu curto percurso até inserir-se no terceiro trocânter, na metade do músculo glúteo femoral. Encontra-se cobrindo a porção caudal do músculo glúteo médio. Assemelhou-se ao descrito por Getty (1986) nos animais carnívoros em sua posição mais caudal, porém se apresentou mais longo no mico leão da cara dourada, se inserindo no terceiro trocânter como no cavalo. Diferente do glúteo máximo descrito por

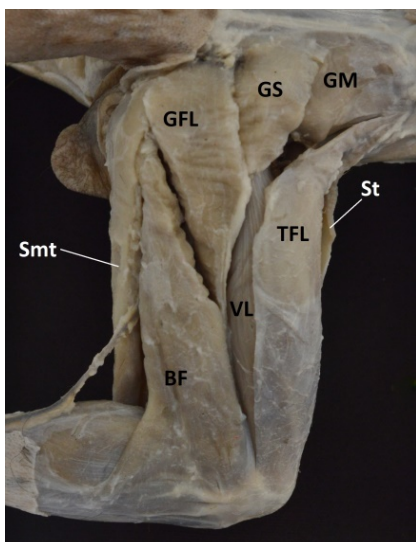
Martini, Timmons e Tallitsch (2009) nos seres humanos e comentado por Vieira, Silva e Aversi-Ferreira, (2013) no macaco prego (*Cebus spp*) que é mais largo e volumoso, proporcionalmente maior (figuras 1, 2a, 3, 4a). **Músculo Glúteo Médio:** Origina-se por toda face glútea e do ligamento sacrotuberal largo e se insere no trocânter maior. Músculo curto que se apresenta largo em sua origem e se afunila em sua inserção tendo formato aproximadamente triangular. Assemelhou-se com o músculo do cavalo, ruminante e suínos descrito por Getty (1986) possuindo o músculo glúteo acessório em sua face profunda. É o maior no grupo dos glúteos, assim como nos animais domésticos e diferente do descrito por Martini, Timmons e Tallitsch (2009) em primatas humanos e do comentado por Vieira, Silva e Aversi-Ferreira, (2013) no macaco prego (*Cebus spp*) onde o maior músculo é o glúteo máximo (figuras 1, 2a, 3, 4a). **Músculo Glúteo Acessório:** O músculo se origina na face glútea profundamente ao glúteo médio, no qual se adere em sua metade caudal, e segue um curto percurso ventrocaudal até se inserir no trocânter maior do fêmur. possui formato aproximadamente triangular e seu tendão se encontra em sua face profunda. Assemelhou-se ao descrito por Getty (1968) no equino ruminante e suínos sendo encontrado profundo ao músculo glúteo médio com quem se relaciona, ao do descrito por Martini, Timmons e Tallitsch (2009) em primatas humanos e do comentado por Vieira, Silva e Aversi-Ferreira, (2013) no macaco prego (*Cebus spp*) onde o músculo encontrado nessa região é o piriforme (figura 3) **Músculo Glúteo Profundo:** Origina-se na região cranial da face glútea ventralmente ao músculo glúteo médio e da borda e corpo do ílio. Apresenta-se como uma fina e curta camada de músculo coberta pelo músculo glúteo médio, outra parte, mais fina, surge pouco mais ventralmente na tuberosidade coxal. É levemente mais largo em sua origem, quando comparado a sua inserção assemelha-se com o descrito por Getty (1986) nos animais domésticos e do descrito por Martini, Timmons e Tallitsch (2009) nos seres humanos sendo o menor do grupo e localizando-se no corpo e na superfície glútea do ílio profundo ao glúteo médio (figura 3). **Músculo Glúteo femoral longo:** Origina-se entre os processos transversos das 2ª e 3ª vértebras coccígeas. É imediatamente cranial ao músculo bíceps femoral e imediatamente caudal o músculo glúteo superficial. Levemente largo em sua origem e se afunila ao longo de seu percurso até continuar-se por um fino tendão que se insere caudolateralmente no corpo do fêmur O músculo foi encontrado apenas no gato e nas aves, como o descrito por Getty (1986) (figuras 1, a, 2 4a). **Músculo Glúteo femoral curto:** Origina-se juntamente com o músculo glúteo femoral longo sendo fundido ao mesmo em sua origem e inserção na face profunda do músculo. É mais fino em relação ao primeiro e segue em direção distal até sua inserção no corpo do fêmur. É separado do músculo glúteo femoral longo pelo nervo ciático que passa entre os dois músculos. A divisão do músculo em porções longa e curta só foi encontrada em jacarés despertando curiosidade (ARAUJO et al., 2015), porém a origem e as inserções nas duas espécies não é a mesma, sugerindo que a função desse músculo nas duas espécies também não seja a mesma (figuras 2a, 4a). **Músculo Bíceps Femoral:** Músculo cilíndrico e afunilado em sua origem, na tuberosidade isquiática, alarga-se e torna-se cada vez mais plano ao longo de seu percurso. Sua borda caudal segue em direção aproximadamente reta desde sua origem até sua inserção, sua borda cranial segue em eixo mais oblíquo contornando a borda caudal do músculo glúteo femoral, até atingir a metade da coxa onde se insere em uma lâmina que se continua pela fáscia lata, e continua seu percurso em direção reta até se inserir, pelo seu tendão, na fáscia crural da perna. assemelha-se com o bíceps femoral descrito por Vieira, Silva e Aversi-Ferreira, (2013) no macaco prego (*Cebus spp*) em seu formato e apresentando apenas a porção longa do músculo (figuras 1, 2a, 4a). **Quadrado Femoral:** Surge na face lateral da tuberosidade isquiática, onde é mais afunilado e alarga-se em direção a sua inserção na face caudal do corpo do fêmur de forma a lembrar um triângulo isósceles. Apresentou um formato semelhante ao músculo descrito por Getty (1986) nos animais domésticos sendo mais trilateral do que quadrilátero, como é encontrado em seres humanos segundo Martini, Timmons e Tallitsch (2009) (figuras 2a, 4a). **Gêmeos:** Origina-se na face lateral do corpo do ísquio, incisura isquiática menor e porção final da espinha isquiática. É largo em sua origem e afunila-se em direção à sua inserção na fossa trocântérica. No meio do triângulo, próximo a origem do músculo, surge o tendão do músculo obturador que segue o músculo até sua inserção. assemelhou-se com o descrito por Getty (1986) sobre o músculo nos animais domésticos possuindo apenas uma porção triangular que se relaciona com o tendão do músculo obturador interno dorsalmente. Ao contrario do descrito por Martini, Timmons e Tallitsch (2009) nos seres humanos, nos quais o músculo se divide em Gêmeo superior e gêmeo inferior (figuras 2a, 4a). **Músculo Semitendinoso:** O músculo apresenta duas cabeças de origem. Enquanto uma das cabeças surge mais crâniodorsalmente tendo origem no processo transversos das vértebras coccígeas caudal ao músculo glúteo femoral, a outra cabeça surge mais caudoventralmente originando-se na tuberosidade isquiática, ambas seguem paralelamente uma a outra até se unirem em um só músculo aproximadamente no terço médio da coxa. O músculo segue em direção a face medial da coxa e se insere na crista tibial entre os músculos gracil e gastrocnêmio porção medial. assemelhou-se mais com o músculo dos suínos e equinos descrito por Getty (1986) possuindo duas cabeças de

origem (figuras 1, 2a,b, 4a). **Músculo Semimembranoso:** O músculo percorre a face medial da coxa em direção aproximadamente reta originando-se na borda caudal do ísquio e na tuberosidade isquiática e apresenta duas cabeças de inserção, sendo uma mais cranial e outra mais caudal, que se inserem paralelamente uma a outra na face medial do joelho. assemelha-se ao descrito por Getty (1986) em bovinos, suínos e carnívoros, possuindo uma origem e duas cabeças de inserção paralelas uma a outra. É uma faixa de músculo achatada lembrando uma fita, como o encontrado em macacos prego. Ao contrário do que o autor descreve em equinos, que possuem apenas uma cabeça de origem e uma de inserção, assim como o descrito por Vieira, Silva e Aversi-Ferreira, (2013) no Macaco prego (*Cebus spp*) e por Martini, Timmons e Tallitsch (2009) nos seres humanos (figura 4b). **Músculo Tensor Da Fáschia Lata:** Fina camada de músculo triangular que se origina na tuberosidade coxal, podendo ser encontrada em alguns animais uma pequena aponeurose entre o músculo e sua origem. Se estende lateralmente alcançando o trocânter maior. Em alguns animais é observado um tendão entre o trocânter maior e o músculo. Sua direção é mais ou menos reta formando apenas uma pequena e discreta curvatura no ângulo entre a terminação do quadril e início da coxa. O músculo se continua no terço médio da coxa por uma fáschia de caráter tendíneo denominada fáschia lata. o descrito por Getty (1986) nos animais domésticos e por Martini, Timmons e Tallitsch (2009) nos seres humanos (crista ilíaca antero-superior nos primatas humanos, e no descrito por Vieira, Silva e Aversi-Ferreira, (2013) macaco prego (*Cebus spp*) onde o músculo se origina na espinha antero-inferior. Diferente dos animais domésticos o músculo não se divide ao atingir a fáschia lata, assim como no macaco prego e nos primatas humanos. Em alguns indivíduos sua bora caudal encontrou-se tão próxima da borda cranial do músculo glúteo superficial de modo que ambos parecem um músculo só sendo difícil separa-los (figuras 1, 2a, 3, a). **Quadríceps femoral:** O músculo quadríceps femoral mostrou semelhanças com o descrito por Vieira, Silva e Aversi-Ferreira, (2013) sobre o mesmo músculo no macaco prego, diferente do descrito por Getty (1986) nos animais domésticos e por Martini, Timmons e Tallitsch (2009) no seres humanos o músculo vasto intermédio não tem origem na lâmina tendinosa do músculo glúteo femoral. Ambos os músculos são separados. Suas porções reto femoral e vasto lateral trocam fibras próximo a sua inserção assim como em macacos prego e nos animais domésticos (figuras 1, 2a, 2b, 4a, 4b ). **Músculo Vasto Lateral:** Percorre o fêmur lateralmente iniciando-se afunilado por um tendão que se origina no trocânter maior do fêmur, alarga-se ao longo de seu percurso até seu terço médio, onde torna-se mais largo e espesso. Depois volta a afunilar-se levemente em direção a sua inserção por um fino tendão na patela e no tendão do quadríceps femoral (figuras 1, 2a, 2la). **Músculo Vasto Medial:** Mais fino e menos espesso que o músculo vasto lateral, é afunilado em sua origem por um tendão que surge do colo do fêmur e alarga-se ao longo de seu percurso. Segue em direção aproximadamente mais ou menos reta formando apenas uma pequena curva em sua borda cranial de sua origem até seu terço médio. Sua borda caudal afunila-se levemente em direção distal mais próximo de sua inserção na face medial da patela por um plano e fino tendão e no tendão do músculo quadríceps femoral (figura 2b). **Músculo Vasto Intermédio:** Cobre toda a superfície cranial, lateral e medial do fêmur de onde se origina e insere-se na base da patela e na cápsula articular femurotibiopatelar. É o mais profundo dos músculos craniais da coxa relacionando-se diretamente com a superfície óssea. (figura 4b). **Músculo Reto Femoral:** Músculo mais ou menos cilíndrico que surge a partir de um tendão na borda crânio ventral do acetábulo e de uma rasa depressão localizada craniodorsalmente ao acetábulo no corpo do ílio. Insere-se na base e superfície da patela e une-se ao tendão do quadríceps femoral (figura 2b). **Músculo Grácil:** Faixa de músculo superficial localizado caudalmente, na face medial da coxa. Origina-se na sínfise púbica, no ramo caudal do púbis e no ramo cranial do ísquio e percorre medialmente a coxa sendo mais largo em sua origem e afunila-se discretamente em direção à sua inserção por um tendão plano localizado caudal ao músculo sartório e cranialmente na crista tibial. Próximo a sua inserção sua face profunda troca fibras com o músculo semimembranoso assemelha-se ao descrito por Martini, Timmons e Tallitsch (2009) em primatas humanos e por Vieira, Silva e Aversi-Ferreira, (2013) no macaco prego apresentando-se como uma tira. Porém, diferente do macaco prego e do ser humano, próximo a sua inserção troca fibras com o músculo semimembranoso (figura 2b). **Músculo Sartório:** Fina camada de músculo que tem sua origem na tuberosidade coxal, percorre obliquamente a face medial da coxa até se inserir em uma aponeurose na crista tibial, por um tendão plano, e imediatamente cranial ao músculo grácil. assemelha-se ao descrito por Vieira, Silva e Aversi-Ferreira, (2013) no macaco prego iniciando-se na crista ilíaca antero-superior (tuberosidade coxal) e alargando-se ao longo de seu percurso lembrando uma fita. Porém a faixa de músculo mostra-se menos espessa que no macaco prego (figura 2b). **Músculo Pectíneo:** Fina faixa de músculo levemente larga em sua origem na sínfise púbica no ramo caudal do púbis. e afunila-se até se inserir por um fino tendão na face caudal do fêmur cranial aos músculos adutores. assemelha-se com o descrito por Getty (1986) sobre o mesmo músculo de carnívoros e equinos sendo pequeno, ao contrário do que o autor descreveu em bovinos e suínos, fusiforme, ao contrário do encontrado por Vieira, Silva e Aversi-

Ferreira, (2013) em macacos prego (*Cebus spp*) e descrito por Martini, Timmons e Tallitsch (2009) em seres humanos que se apresenta quadrilátero (figura 2b). **Músculo Adutor:** Origina-se na sínfise pélvica, onde é mais largo e afunila-se até seu tendão. Divide-se em adutor magno, um pouco maior e mais caudal, e adutor curto, mais cranial e um pouco menor e percorre a face medial da coxa em direção levemente oblíqua, paralelamente um ao outro até convergirem em um único tendão que se insere na região caudal do fêmur, caudal ao músculo pectíneo. assemelha-se ao descrito por Getty (1986) no cavalo possuindo duas porções fusiformes que se inserem no corpo do fêmur ao contrário do que o autor descreve nas demais espécies, que possuem três porções, assim como Vieira, Silva e Aversi-Ferreira, (2013) descreve no macaco prego e que Martini, Timmons e Tallitsch (2009) (figura 21b). **INERVAÇÃO: Nervo Isquiático:** O nervo surge no quadril dorsalmente à espinha isquiática. É responsável pela inervação da musculatura lateral e caudal da coxa. Próximo ao trocânter maior emite um pequeno tronco que segue em direção caudodistal até o final do quarto proximal da coxa, onde emite 3 ramos, que inervam os músculos glúteo femoral curto, bíceps femoral e semitendinoso. O tronco principal segue distalmente e se divide em dois grandes troncos denominados fibular comum, mais cranial e longo que segue em direção oblíqua até o final da coxa, e tibial mais caudal que segue até em direção à região caudal do joelho, onde se divide em 3 pequenos ramos que se distribuem entre as porções lateral e medial do músculo gastrocnêmio. assemelhando-se ao descrito por Getty (1986) nas espécies domésticas, mas diferenciando-se do descrito por Roqueline e colaboradores, (2011) no macaco prego (*Cebus libdinosus*) e do descrito nos seres humanos por Martini, Timmons e Tallitsch (2009) na divisão dos últimos troncos nervosos. No *Leontopithecus chrysomelas* o nevo se divide em fibular comum e tibial aproximadamente no terço médio da coxa, enquanto nos seres humanos essa divisão se dá na região posterior da articulação femurotibiopatelar. Em macacos prego o nervo emite quatro troncos denominados fibular comum, tibial, cutâneo da perna e médio (figuras 2a, 3, 4a). **Nervo Glúteo Cranial:** Ventralmente ao nervo isquiático surge um ramo denominado nervo glúteo cranial, localizado cranialmente entre os músculos glúteo superficial e profundo, e emite 4 ramos musculares para os músculos tensor da fáscia lata, glúteo médio, glúteo profundo e iliopsoas. assemelhou-se em suas ramificações ao descrito por Getty (1986) no mesmo nas espécies domésticas e com o descrito por Martini, Timmons e Tallitsch (2009) no seres humanos, diferenciando-se por inervar não só os glúteos e tensor da fáscia lata como também o músculo iliopsoas (Figura III). **Nervo Glúteo Caudal:** Dorsocaudalmente ao nervo isquiático surge um ramo denominado nervo glúteo caudal, que inerva a musculatura caudal do quadril e uma parte caudodorsal da coxa. Mais cranialmente o nervo emite um ramo maior que se insere na face profunda do músculo glúteo femoral maior. Essa ramificação emite um ramo que insere na face profunda da borda cranial do músculo bíceps femoral. O nervo glúteo caudal emite um ramo levemente mais latero ventral que se insere no músculo gêmeos. mostrou-se diferente do mesmo em seres humanos descrito por Martini, Timmons e Tallitsch (2009), pois ao contrário do descrito em primatas humanos foram encontradas ramificações para os músculos caudodorsais da coxa em vez de inervar somente o glúteo superficial (glúteo máximo na espécie humana). Ao contrário do descrito por Getty (1986) em animais domésticos o nervo não se divide em dois troncos (figuras 3, 4a). **Nervo Femoral:** O nervo femoral surge das primeiras vértebras lombares e emite sete ramos. O ramo mais medial é denominado nervo safeno, é mais o longo e se estende até a articulação femurotibiopatelar fazendo parte do triângulo femoral junto com artéria e veia femorais. Próximo ao ílio o nervo emite um pequeno ramo que inerva o músculo sartório. Um pequeno e fino ramo surge aproximadamente no final do terço proximal da coxa e segue em direção dorsocaudal se unindo ao ramo caudal do obturador. No terço distal da coxa, o nervo safeno se ramifica em forma de V, um dos ramos segue em direção distal para a perna enquanto o outro segue em direção reta passando entre os músculos vasto medial e sartório e se insere na face medial do joelho. Dos outros seis ramos dois inervam o músculo vasto intermédio, um inerva o músculo vasto medial, dois inervam o músculo reto femoral e um inerva o músculo vasto lateral. apresentou semelhanças com o descrito por Martini, Timmons e Tallitsch (2009) em seres humanos e com o descrito em animais domésticos por Getty (1986), diferenciando-se desse último apenas por não apresentar ramificação para o músculo iliopsoas. Há diferenças em relação a ramificação do nervo em macacos prego, pois como o descrito por Roqueline, Aversi-Ferreira, Marin et al., (2011) o mesmo apresenta nove ramos, onde quatro dos nove inervam o reto femoral (figura 4b). **Nervo Obturador:** O nervo obturador surge das primeiras vértebras lombares e percorre o teto da cavidade abdominal em direção caudal até a cavidade pélvica, onde penetra no forame obturador e emite dois ramos para a face medial da coxa. O ramo cranial passa profundamente pelos músculos adutor curto e pectíneo. Aproximadamente na metade do músculo pectíneo o nervo torna-se superficial e se insere na face profunda do músculo gracil. O ramo caudal segue todo seu percurso profundamente e inerva os músculos adutores. mostrou-se semelhante ao das espécies descritas por Getty (1986), Roqueline, Aversi-Ferreira, Marin et al., (2011) e Martini, Timmons e Tallitsch (2009) originando-se sempre no plexo lombossacral, passando pelo forame

obturador e ramificando-se em dois segmentos para inervar os músculos obturadores, adutores, pectíneo, grácil e a pele da região medial da coxa (figura 4b).

Figura 1 - Musculatura superficial do quadril e da coxa de *Lentopithecus chrysomelas* vista lateral. Mostrando os músculos glúteo médio (GM), glúteo superficial (GS), glúteo femoral longo (GFL), sartório (St), tensor da fáscia lata (TFL), vasto lateral (VL), bíceps femoral (BF) e semitendinoso (Smt).



Fotos: Arquivo Pessoal, 2018.

Figura 3- Inervação dos músculos do quadril do *L. chrysomelas*, vista lateral. Mostrando os músculos glúteo superficial (GS), glúteo médio (GM), glúteo acessório (GA), glúteo profundo (GP) e caudofemoral longo (CFL), semimembranoso (Sm) e tensor da fáscia lata (TFL) e os nervos glúteo caudal (NGC), glúteo cranial (NGCr) e seus ramos musculares (RM) e isquiático (NI).

Figura 2 - Musculatura do quadril e da coxa do Mico Leão da Cara Dourada. Vista lateral (A) mostrando os músculos glúteo superficial (GS), glúteo médio (GM), músculo gêmeos (MG), quadrado femoral (Qf), tensor da fáscia lata (TFL), glúteo femoral longo (GFL), glúteo femoral curto (GFC), vasto lateral (VL), bíceps femoral (BF) e nervo isquiático (NI). Observar o nervo isquiático passando pelos músculos glúteo femorais curto e longo. Vista medial (B) mostrando os músculos pectíneo (Pt), adutores mágno e curto (Ad), semimembranoso (Sm), grácil (Gr), sartório (St), reto femoral (RF), vasto medial (VM) e nervo safeno (NS).

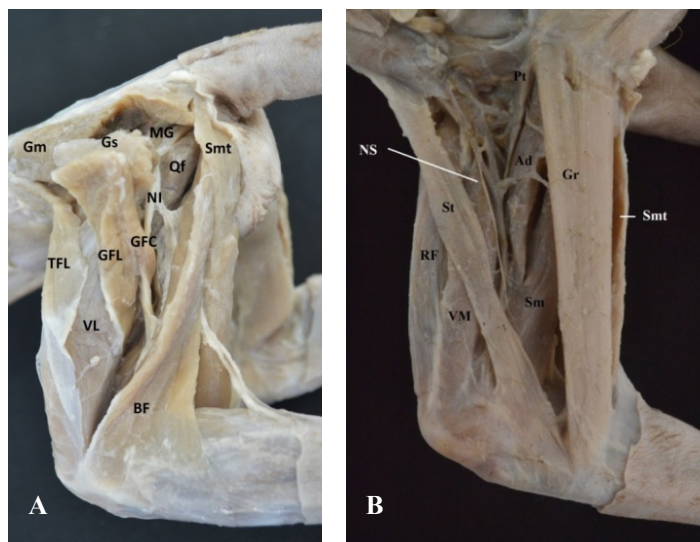
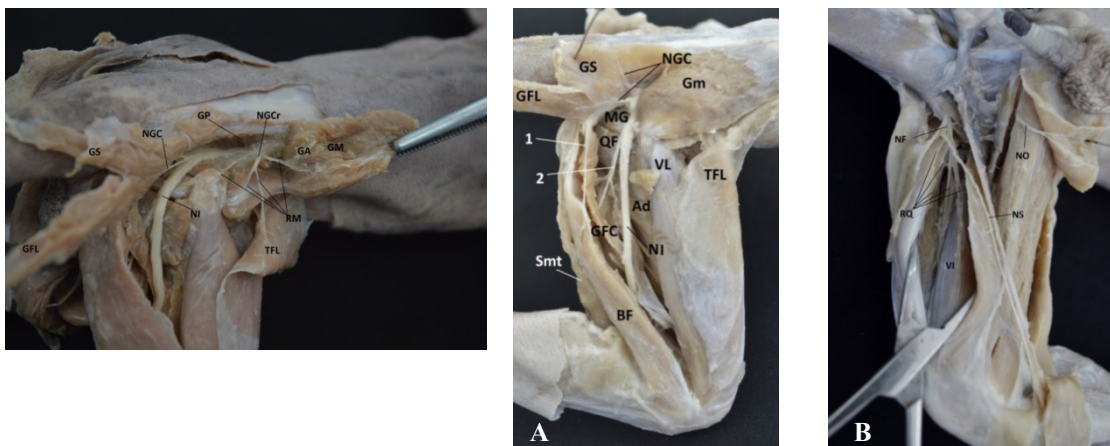


Figura 4- Musculatura e inervação da coxa do mico leão da cara dourada. Vista lateral (A) mostrando os músculos glúteo superficial (GS), glúteo médio (GM), gluteofemoral longo (GFL), gluteofemoral curto (GFC), músculo gêmeos (MG), quadrado femoral (QF), vasto lateral (VL), tensor da fáscia lata (TFL), adutor (Ad), semitendinoso (Smt) e bíceps femoral (BF) e os nervos glúteo caudal (NGC) e seus ramos musculares (1) e nervo isquiático (NI) e seus ramos musculares (2). Face medial mostrando os nervos femoral (NF) e seus ramos para o quadríceps femoral (RQ), safeno (NS) e obturador (NO) e o músculo vasto intermédio.



Fotos: Arquivo Pessoal, 2018.

### Conclusões:

O estudo mostra diversas diferenças e semelhanças anatômicas entre os músculos e nervos do quadril e da coxa do *Leontopithecus chrysomelas*, quando comparado ao homem, aos animais domésticos, e também quando comparado a animais da mesma ordem, como o *Cebus libidinosus*. Sem parágrafos. Os nervos do *Leontopithecus chrysomelas* apresentam muitas semelhanças com os nervos dos animais domésticos e do *Cebus libidinosus*. Entretanto, o nervo isquiático do *Leontopithecus chrysomelas* passa entre os músculos glúteofemoral longo e curto no terço distal da coxa, fato não encontrado em nenhuma outra espécie.

### Abstract

Usually, different animals present diverse anatomical features, but sometimes, similarities can be found comparing some specific characteristic among two or more species. The morphological aspects of each species are associated to their habitat, size, food requirement, locomotion, and others. There are few studies on anatomy of primates. Hence, this issue deserves more attention to increase the knowledge about these animals, in order to help researchers to understand their behavior and needs. The present study aimed to describe the muscles and nerves of the hip and thigh regions of the golden headed lion tamarin. After meticulous dissection of the regions, the following muscles were found: gluteus superficialis, gluteus medius, gluteus accessorius, gluteus profundus, gluteofemoralis longus e brevis, piriformis, quadratus femoris, gemellus, biceps femoris, semitendinosus, semimembranosus, tensor fasciae latae, quadriceps femoris, gracilis, adductor, pectineus and sartorius. The femoralis, obturatorius, gluteus cranialis, gluteus caudalis and ischiadicus nerves innervated the muscles. Several similarities about the muscles and nerves were found when comparing results with findings of the *Cebus libidinosus*. On the other hand, some differences were found when comparing results with domestic animals and humans. The ischiadicus nerve of the golden-headed lion tamarin run between the gluteofemoralis longus e brevis muscles, and this route has never been described in other specie before. The new knowledge about the muscles and nerves of the hip and thigh of the golden-headed lion tamarin will facilitate the understanding of the pathologies of this region, helping veterinarians to treat them.

Keywords: Golden-head-lion-tamarin. Anatomy. Muscles. Nerves.

### Agradecimentos:

Ao Centro de Primatologia do Estado do Rio de Janeiro pelo empréstimo dos cadáveres.

### Referências:

ABREU, T.; PFRINER, G. A.; ROQUELINE, A.G.M.F.; AVERSI-FERREIRA; BRANDÃO L.D; MAIOR, R.S.; NISHIJO, H.; FERREIRA, T.A.A. Comparative anatomy of the thigh nerves of *Cebus libidinosus* (Rylands et al., 2000). **Pesquisa Veterinária Brasileira**. Seropédica v 32 supl.1 dec. 2011

BRASIL. Ministério do Meio Ambiente. Portaria MMA nº 444 de 17 de dezembro de 2014. **Lista de espécies ameaçadas de extinção**. ICMBio. 31 de Janeiro de 2014

DYCE, K. M.; SACK, W. O.; WENSING, C. J. G. **Tratado de anatomia veterinária**. Rio de Janeiro. Editora Lúida 4ª edição. 2010. P 834

FERRAZ, R. H. S.; ARAUJO, A. G.; ARAUJO, L. B. M.; FIGUEREDO, S. I. S. Bases ósseas e musculares dos cortes comerciais da cauda de jacaré-do-Pantanal (*Caiman yacare* Daudin 1802). **Arq. Bras. Med. Vet. Zootec.**, v.67, n.3, p.909-917, 2015.

GETTY, R. **Anatomia dos animais domésticos v1**. 5ª edição. Rio de Janeiro. Editora Guanabara. 1986. P 1.135

GETTY, R. **Anatomia dos animais domésticos v2**. 5ª edição. Rio de Janeiro. Editora Guanabara. 1986. P 865

KLEIN; R. G. **The Human Career: Human Biological and Cultural Origins**. 3ª edição. Chicago. Editora University of Chicago Press. 2009. 64p.

LANG, K. C.; RABOY, B. **Golden-headed lion tamarin *Leontopithecus chrysomelas***. PRIMATE INFO NET. Disponível em < [http://pin.primate.wisc.edu/factsheets/entry/golden-headed\\_lion\\_tamarin](http://pin.primate.wisc.edu/factsheets/entry/golden-headed_lion_tamarin) > Acesso em: 17 out 2018

MARQUES, M. A.; VASCONCELLOS, H. A.; QUEIROZ, S.; PISSINATTI, A. Estudo morfológico e morfométrico dos músculos bíceps braquial, tríceps braquial e dorsoespinotrocLEAR em três espécies de *Leontopithecus* (LESSON, 1840). Tese (Mestrado em morfologia) Universidade Federal do Rio de Janeiro.

MARTINI, F. H.; TOMMONS, M. J.; TALLITSCH, R. B. **Anatomia humana**. 6ª edição. São Paulo. Artmed. 2009. P 904

RYLANDS, A. B.; BERNARDES, A. T. **A primatologia no Brasil**. Belo Horizonte. Editores Anthony B. Rylands, Aline T. Bernardes. 1991. p 459.

ROQUELINE A.G.M.F.; AVERSI-FERREIRA<sup>2,3</sup>; MARIN, K. A.; SILVA F. O. C.; AVERSI-FERREIRA, T. A. **Anatomia comparativa dos nervos da coxa de *Cebus libidinosus* (Rylands et al. 2000)**. Goiás. 2011. p 261-266

VIEIRA, V. S.; SILVA, F. O. C.; AVERSI-FERREIRA, T. A. **Estudo anatômico comparativo dos músculos da coxa de *Cebus spp.*** Uberlândia. 2013. Tese (Mestrado em Ciências veterinária) Universidade Federal de Uberlândia. P 36

## DESEMPENHO DE BOVINOS DE CORTE A PASTO RECEBENDO SUPLEMENTO PROTEICO

Maiara Santos Périgo<sup>42</sup>; Renata Soares Tavares da Silva<sup>43</sup>; João Eduardo Peixoto de Resende Cernigoi<sup>44</sup>; Denise de Mello Bobany<sup>43</sup>; Roberta Rollemberg Cabral Martins<sup>43</sup>; Andre Vianna Martins<sup>43</sup>

### Resumo

O objetivo com este trabalho foi avaliar o efeito da suplementação da pastagem com suplemento mineral proteinado sobre o desempenho de bovinos mestiços em crescimento em pastagem de *Brachiaria decumbens* no período seco. O experimento foi conduzido em uma Fazenda em Sapucaia, RJ, entre junho e setembro de 2018. Os animais foram distribuídos aleatoriamente em oito piquetes de 2,6 ha cada, com dois níveis de suplementação: 1) controle, em que os animais receberam suplemento mineral e, 2) suplementação mineral proteica na proporção de 2 g.kg<sup>-1</sup> do peso vivo, com quatro repetições por tratamento. Os animais foram pesados no início do experimento e em intervalos de 28 dias, sem jejum prévio. As características estruturais e químicas da pastagem foram avaliadas no início do período experimental, em todos os piquetes, antes da entrada dos animais. A produção de biomassa total na matéria seca, proporção de folhas, biomassa foliar seca, taxa de lotação, peso vivo inicial e oferta de matéria seca foliar não diferiram entre os tratamentos. A composição química da forragem foi semelhante entre os tratamentos, com exceção da proteína bruta e dos carboidratos não fibrosos. Não houve diferença estatística (P=0,7443) para ganho de peso médio diário entre os tratamentos. Nas condições do presente estudo, a suplementação proteica não teve efeito positivo no desempenho dos animais a pasto.

**Palavras-chave:** Suplementação. Diferimento de pastagem. *Brachiaria decumbens*.

### Introdução:

A pecuária de corte nacional é um forte segmento do agronegócio e merece destaque em relação à produção animal. De acordo com o relatório anual da Associação Brasileira de Indústrias Exportadoras de Carne, em 2016, o Brasil se posicionou como tendo o maior rebanho comercial de bovinos, segundo maior mercado consumidor e maior exportador de carne bovina, tendo abatido um volume de 36,9 milhões de cabeças neste ano (ABIEC, 2017). Neste cenário, estima-se que mais de 83 % da produção de carne brasileira seja proveniente de sistemas extensivos, em que a pastagem é à base da alimentação dos animais. A pastagem tem sido apontada como a fonte mais prática e econômica de nutrientes para bovinos no Brasil (PAULINO, 1999). Entretanto, animais em pastejo dispõem de forragem de alto valor nutritivo somente por curtos períodos (VIEIRA et al., 1997). Assim, raramente esta contém todos os nutrientes em quantidades adequadas para satisfazer as exigências de ganho de

<sup>42</sup> Graduanda em Medicina Veterinária – UNIFESO, e-mail: maiara-perico@hotmail.com

<sup>43</sup> Docente do curso de Medicina Veterinária – UNIFESO, e-mail: renatazoot@hotmail.com

<sup>44</sup> Acadêmico do curso de graduação em Medicina Veterinária do Unifeso - n.ecojj@hotmail.com

peso dos animais. Este efeito é ainda mais pronunciado no período seco do ano, quando se observa menor produção de forragem, devido à menor disponibilidade de água, temperaturas mais baixas e fotoperíodo mais curto (GOMES et al., 2015). A menor disponibilidade de pasto é ainda acompanhada pela redução do seu valor nutritivo. Nesta situação, a utilização da pastagem como alimento único, reduz o ganho de peso dos animais. O maior teor de fibra em detergente neutro (FDN) e a redução da concentração de proteína bruta (PB) na pastagem no período seco foram apontadas por Vieira et al. (1997) como limitantes ao consumo de matéria seca e à disponibilidade de nitrogênio no ambiente ruminal para a síntese de proteína microbiana. Uma solução estratégica muito utilizada nos sistemas de produção para compensar a deficiência nutricional das pastagens é a suplementação. Este método consiste no fornecimento de todos os nutrientes, ou partes deles aos animais, visando à correção de possíveis deficiências ou desequilíbrios na pastagem, com o intuito de manter o desenvolvimento e a saúde dos animais (MALAFAIA et al., 2003). A suplementação com proteína no período seco baseia-se no fornecimento de compostos nitrogenados (proteína verdadeira e/ou nitrogênio não protéico), frequentemente deficientes na forragem de baixa qualidade, resultante do diferimento de pastagens (MALAFAIA et al., 2003; REIS; MELLO; BERTIPAGLIA, 2005; REIS et al., 2009) e é uma estratégia que tem sido recomendada para corrigir a deficiência de proteína e melhorar a eficiência de utilização da forragem disponível, reduzindo a perda de peso dos animais, ou mesmo, alcançar ganhos moderados (GOMES et al., 2015). Entretanto, nem sempre se observam efeitos positivos da suplementação proteica do pasto no período seco sobre o ganho de peso dos animais (MOREIRA et al., 2003). A resposta à suplementação irá depender da disponibilidade da forragem. De acordo com o NRC (1987), citado pelo NRC (1996), o consumo de forragem é maximizado quando os animais dispõem de uma oferta de forragem acima de 2.250 kg de MS por hectare. O objetivo com este trabalho foi avaliar o efeito da suplementação da pastagem com suplemento mineral proteinado sobre o desempenho de bovinos mestiços em crescimento em pastagem de *Brachiaria decumbens* no período seco.

#### **Metodologia:**

O projeto de pesquisa foi conduzido em uma fazenda localizada no município de Sapucaia, no Estado do Rio de Janeiro, no período entre junho a setembro de 2018, em uma área de 21 hectares implantada com *Brachiaria decumbens*, dividida em piquetes de 2,6 hectares cada, manejados em sistema de lotação contínua. Antes de iniciar o experimento, foi realizado o levantamento topográfico da área experimental a ser utilizada com um aparelho de GPS Etrex Legend, utilizando-se o Software GPS TrackMaker PRO. No levantamento topográfico, a pastagem delimitada à uma área de 21 hectares, cultivada com capim-brachiária (*Brachiaria decumbens*), foi dividida com auxílio de cerca elétrica em oito piquetes de 2,6 hectares cada. Cada piquete continha bebedouros e saleiros individuais, de forma que cada piquete representasse uma unidade experimental. Os saleiros cobertos foram confeccionados de modo a permitir espaço adequado aos animais. Foram utilizados 15 novilhos mestiços com peso vivo médio inicial de  $241,07 \pm 12,01$  kg, que foram alocados aleatoriamente nas unidades experimentais. Antes de iniciar o experimento, os animais foram pesados em balança mecânica, para divisão dos animais em classes e sorteio dos mesmos dentro dos tratamentos para iniciar o experimento. Os animais foram identificados com brincos e vermifugados com Abamectina, administrada por via subcutânea, na dose de  $1 \text{ mL} \cdot 50 \text{ kg}^{-1}$  antes de iniciar o experimento. Foram avaliados dois tratamentos à saber: tratamento controle, em que os animais tiveram acesso diário ao suplemento mineral comercial e, tratamento suplementado, em que os animais tiveram acesso diário ao suplemento mineral proteinado. Os tratamentos foram distribuídos em oito piquetes, sendo quatro piquetes em que os animais receberam suplemento mineral comercial e quatro piquetes em que os animais receberam suplemento mineral proteinado. No tratamento com suplemento mineral comercial foram alocados oito animais, enquanto no tratamento com suplemento mineral proteinado foram alocados sete animais. A quantidade de animais por piquete foi calculada com base na biomassa de matéria seca foliar obtida por meio do método do quadrado para todo o período experimental, com o objetivo de manter a oferta de forragem não limitante ao desempenho animal. Todos os piquetes foram utilizados durante todo o período experimental. Para avaliação da disponibilidade de forragem (BT, em MS Kg/ha), da proporção de folhas (FOL, em %), da biomassa de matéria seca foliar (BMSF, Kg/ha) e da composição química da forragem, foram realizadas coletas de forragem em cada piquete no início do período experimental, antes da entrada dos animais utilizando-se o método de coleta de forragem com quadrado metálico. As variáveis de biomassa total (BT) e biomassa de matéria seca foliar (BMSF) da forragem foram determinadas em todos os piquetes, sete dias antes da entrada dos animais. A metodologia consistiu em coletar, sistematicamente, doze amostras igualmente espaçadas nos piquetes, com o auxílio de um quadrado metálico de 1m de lado. Em seguida, foi realizado o corte de todo o material dentro do quadrado, a uma altura de dez centímetros do solo, procedendo-se a

pesagem e amostragem da forragem. O mesmo procedimento foi realizado nas doze coletas dentro do piquete. A amostra composta dos doze cortes dentro de cada piquete foi conduzida ao laboratório de Veterinária do Centro Universitário Serra dos Órgãos, onde foi realizada a separação botânica da amostra de forragem em lâmina foliar, colmo + bainha e material morto, constituindo subamostras, que foram pesadas em balança de precisão (0,1 grama). Da subamostra de lâminas foliares separou-se uma alíquota de cerca de 100 gramas para determinação da matéria seca em forno microondas, segundo a metodologia proposta por Medeiros (2015). Em seguida, todas as amostras foram submetidas à secagem em forno de microondas em potência máxima juntamente com um copo de água. Este processo foi dividido em etapas de secagens consecutivas, com duração de três, dois e um minuto, seguida de repetições de trinta segundos até que a amostra apresentasse o mesmo peso por três vezes consecutivas. O teor de matéria seca das lâminas foliares foi calculado segundo a equação: Matéria seca (%) =  $(100 \times \text{peso final após a secagem}) \div \text{peso inicial da amostra}$ . A proporção de lâminas foliares (FOL) foi obtida através do quociente entre a massa de lâmina foliar e a massa da amostra total. Em função destes valores foi determinada a disponibilidade de matéria seca de lâminas foliares da pastagem e quantidade de animais no piquete estabelecida mantendo-se a oferta de matéria seca de lâminas foliares (OMSF) em 6 kg por 100 kg de peso vivo. As amostras de lâminas foliares foram congeladas e enviadas ao Laboratório de Zootecnia da Universidade Estadual do Norte Fluminense Darcy Ribeiro para as análises de matéria seca (MS), proteína bruta (PB), matéria orgânica fibrosa (aFDNmo), gordura bruta (GB), matéria mineral (MM) e lignina (Lig) de acordo com as metodologias oficiais. Para os animais submetidos ao tratamento com suplemento comercial proteinado, a quantidade oferecida foi na base de 2 g de suplemento/kg de peso vivo (PV), de acordo com as recomendações do fabricante. O suplemento foi oferecido em comedouros cobertos com acesso diário à mistura, de forma que todos os animais tiveram acesso ao suplemento. As quantidades ofertadas foram pesadas e os comedouros abastecidos em intervalos de 7 dias. Os animais alocados no tratamento com suplemento mineral comercial (tratamento controle), seguiram o mesmo manejo, com o fornecimento do suplemento mineral na base de 200 g por animal por dia. Para avaliação do desempenho animal nos tratamentos, os animais foram pesados no início do período experimental e em intervalos de 28 dias sem jejum prévio. O efeito da suplementação da pastagem sobre o desempenho dos animais foi avaliado segundo o delineamento experimental inteiramente casualizado, em que foram avaliados dois tratamentos (controle e suplementado) com quatro repetições cada. Cada piquete representou uma unidade experimental, com um ou mais animais, que foram assim distribuídos em função da disponibilidade de forragem no piquete. O efeito da suplementação foi avaliado segundo o modelo estatístico:  $Y_{ij} = \mu + \alpha_i + p_{i(j)} + e_{ij}$ . Em que:  $Y_{ij}$  corresponde à avaliação do desempenho dos animais no  $i$  –ésimo tratamento dentro do  $j$  –ésimo piquete,  $\mu$  corresponde à média geral,  $\alpha_i$  refere-se ao efeito do tratamento, sendo  $i = 1, 2$ , sendo controle  $i = 1$  e suplementado  $i = 2$ ,  $p_{i(j)}$  refere-se ao efeito de piquete  $j$  dentro de tratamento  $i$ , e  $e_{ij}$  o erro experimental. Os dados foram submetidos à análise de variância com o uso do procedimento MIXED do sistema de análises estatísticas do SAS (Studio, University Edition, SAS System Inc., Cary, NC, USA), e as médias foram comparadas pelo teste de Tukey à 5% de significância.

### Resultados e discussão:

Os resultados correspondentes as médias de tratamento, média geral, desvio padrão e níveis descritivos de probabilidade para as características da forragem nos dois tratamentos são demonstrados na tabela 1. A oferta de matéria seca foliar, expressa em kg de OMSF/100 kg de peso vivo, foi em média de 7,01 kg, sem diferenças estatísticas entre os dois tratamentos, o que permite considerar que ambos tiveram acesso à mesma disponibilidade de forragem para consumo dentro dos piquetes. Pode-se dizer que a oferta de forragem se manteve em quantidades adequadas não limitando o consumo pelos animais, sem influenciar o efeito de tratamento. Para produção animal, a oferta de forragem é considerada um fator decisivo, pois determina a quantidade de forragem disponível para o consumo. Nussio, Manzano e Pedreira (1998) salientam que é desejável um consumo mínimo de 2 kg de MS/100 kg de peso vivo. Entretanto, deve-se disponibilizar uma oferta de forragem maior aos animais, para permitir a seleção da pastagem. Os resultados analíticos para a composição química das folhas da forrageira no início do período experimental são demonstrados na Tabela 2. As análises estatísticas da composição química das amostras de lâminas foliares na pastagem no início do experimento, coletadas através do método da disponibilidade, permitiram constatar que não houve diferença estatística para seus teores de matéria seca (MS), matéria mineral (MM), matéria orgânica (MO), gordura bruta (GB), matéria orgânica fibrosa (aFDNmo) e lignina. Apenas os teores de proteína bruta (PB) ( $P=0,045$ ) e de carboidratos não fibrosos (CNF) ( $P=0,0435$ ) diferiram entre os tratamentos. O teor de proteína bruta do pasto foi em média de 115,70 g/kg com base na MS (Tabela 2). Este valor é considerado alto para esta forrageira neste período e encontra-se acima do valor preconizado por

Minson (1990) como limitante para a atividade e crescimento microbiano ruminal, de 7% de PB na MS. Moraes et al. (2012) avaliando as características da mesma forrageira no período seco, constataram teores de PB inferiores ao nível considerado crítico para o crescimento microbiano (7%) sugerido por Minson (1990), e elevados teores em fibra em detergente neutro (FDN), fibra em detergente ácido (FDA) e lignina, justificando tal fato ser consequência natural da maturidade fisiológica avançada do pasto. Por outro lado, Garcia et al. (2014), trabalhando com bovinos mantidos em pastagem de *Brachiaria decumbens*, no período seco do ano, encontraram teores de PB de 10,25%, semelhante ao encontrado neste estudo. O teor de CNF encontrado no pasto foi de 92,77, valor este considerado alto para a forrageira. Euclides, Euclides Filho e Costa (2001) e Moreira et al. (2003) trabalhando com a mesma forrageira encontraram teores médios de CNF de 80,3%, no período seco. Os resultados correspondentes as médias de peso vivo final dos animais, ganho de peso médio diário e ganho de peso no período para os animais nos dois tratamentos, controle e suplementado, e os níveis descritivos de probabilidade estão demonstrados na Tabela 3. No presente estudo, não foram observadas diferenças estatísticas significativas para peso vivo médio final ( $P=0,7477$ ), ganho de peso médio diário ( $P=0,7443$ ) e ganho de peso no período ( $P=0,7478$ ) entre os dois tratamentos avaliados. O ganho de peso dos animais no tratamento controle, de 0,696 kg por dia, e dos animais recebendo suplemento, de 0,715 kg por dia, não apresentaram diferenças estatísticas, durante o período de 70 dias de avaliação no período seco. O ganho de peso observado no presente estudo é considerado alto para animais mantidos em pastagem de *Brachiaria decumbens* no período seco, assim como aquele encontrado no trabalho de Garcia et al. (2014) que constataram ganho de peso médio de 0,76 kg/dia ao suplementar novilhos mantidos em pastagem de *Brachiaria decumbens* no período seco. Ganhos mais modestos foram observados por Zanetti, Resende e Schalch (2000), que obtiveram um ganho de peso médio de 0,360 kg/dia para animais suplementados com sal proteinado. O elevado ganho de peso pelos animais observado no presente estudo pode estar relacionado com a alta disponibilidade de forragem, alta disponibilidade de matéria seca foliar e com a oferta de forragem (7,0 kg/100 kg PV) disponível aos animais, permitindo a seleção da dieta. Como salientam Peixoto, Moura e Faria (1994), a análise química da forragem sozinha não é capaz de estimar diretamente o valor nutritivo da planta forrageira, porém, através da análise química da composição da forragem é possível verificar que o teor de PB encontrado na pastagem esteja compatível com o desempenho elevado apresentado pelos animais no período experimental. Os animais mantidos no tratamento com suplementação proteica tiveram à disposição uma forragem com menor teor de PB (Tabela 2), entretanto, o teor de PB ainda foi alto para que o suplemento pudesse ter efeito sobre o ganho de peso dos animais. Cabe salientar que os animais eram mantidos em uma pastagem com qualidade e disponibilidade inferior e não recebiam suplementos minerais ou proteicos antes do período experimental. Embora isso não tenha sido avaliado, os animais podem ter apresentado ganho compensatório. Segundo Euclides et al. (1998) e Garcia et al. (2004), o ganho compensatório é uma situação que ocorre em animais que passaram por qualquer tipo de restrição alimentar tendo seu crescimento e desempenho reduzido, e quando submetidos a uma alimentação normal, de boa qualidade, os animais apresentam ganho de peso superior àquele que apresentariam em condições normais, e desta forma, o ganho de peso compensatório, permite a recuperação do peso de forma mais acelerada, dependendo da sua severidade e duração da restrição. A suplementação da dieta de animais criados sob pastejo no período do seco do ano é uma estratégia eficiente a fim de garantir melhor desempenho produtivo aos animais. A suplementação protéica promove maior crescimento dos microrganismos ruminais que consequentemente melhoram o consumo e a digestibilidade da pastagem, conforme o descrito por Malafaia et al. (2003), entretanto, nas condições do presente experimento, não houve efeito da suplementação proteica do pasto sobre o desempenho dos animais. De acordo com Moreira et al. (2003), o objetivo em suplementar o sal mineral associado a uma fonte de proteína é aumentar a disponibilidade de nitrogênio para que haja uma maior disponibilidade para o desenvolvimento dos microrganismos ruminais. Desta maneira, o baixo teor de proteína bruta (PB) na forragem seria compensado pelo sal mineral proteinado, logo, capaz de melhorar o desempenho animal. No entanto, nas condições do presente estudo, o elevado teor de proteína bruta (PB) encontrado na forragem, possivelmente atendeu as exigências de ganho de peso dos animais.

Tabela 1: Médias dos tratamentos, média geral, desvio padrão (DP) e níveis descritivos de probabilidade das características da forragem (P-valor)

Variáveis	Controle	Suplemento	Média	DP	P-valor
<b>Biomassa total, kg MS.ha<sup>-1</sup></b>	4505,44	3828,15	4166,79	1233,61	0,4805
<b>Proporção de folhas</b>	0,21	0,19	0,20	0,07	0,7987
<b>Biomassa foliar seca, kg MS.ha<sup>-1</sup></b>	922,9	769,4	846,16	358,53	0,5857

<b>Taxa de lotação, UA/ ha</b>	0,40	0,37	0,39	0,17	0,7915
<b>Peso vivo inicial, kg</b>	472,5	431,5	452,00	195,20	0,7913
<b>Oferta, kg MSF/100kg de PV</b>	7,28	6,75	7,01	0,87	0,4345

Tabela 2: Média dos tratamentos, média geral, desvio padrão, expressos em g.kg<sup>-1</sup> e P-valor para os nutrientes contidos na forragem

<b>Variáveis</b>	<b>Controle</b>	<b>Suplementado</b>	<b>Média</b>	<b>Desvio Padrão</b>	<b>P-valor</b>
<b>Matéria Seca</b>	288,73	299,60	294,17	18,39	0,4457
<b>Matéria Mineral</b>	113,22	94,345	103,78	16,33	0,1026
<b>Matéria Orgânica</b>	886,78	905,65	896,22	16,33	0,1026
<b>Proteína Bruta</b>	125,18	106,23	115,70	14,11	0,045
<b>Gordura Bruta</b>	25,23	15,765	20,50	8,09	0,8333
<b>Matéria Orgânica Fibrosa</b>	659,45	675,04	667,25	18,22	0,2544
<b>Lignina</b>	37,5525	38,8625	38,21	6,80	0,8084
<b>Carboidratos não fibrosos</b>	76,9225	108,61	92,77	23,49	0,0435

O teor de matéria seca está expresso na matéria natural. Todos os demais estão expressos com base na matéria seca.

Tabela 3: Médias de peso vivo (kg), ganho de peso médio diário (kg.d<sup>-1</sup>) e ganho de peso no período experimental (kg) nos diferentes tratamentos

<b>Variáveis</b>	<b>Controle</b>	<b>Suplementados</b>	<b>P-valor</b>
<b>Peso vivo final</b>	289,78	291,1	0,7477
<b>Ganho de peso médio diário</b>	0,6964	0,715	0,7443
<b>Ganho de peso no período</b>	48,72	50,04	0,7478

### Conclusão:

A suplementação para bovinos mantidos a pasto de *Brachiaria decumbens* no período da seca não resultou em efeito positivo sobre o desempenho dos animais neste experimento, em função da alta disponibilidade de forragem e do alto teor de proteína bruta na pastagem.

### Abstract

The objective of this work was to evaluate the effect and performance of using a mineral protein supplement on crossbred cattle in pasture of *Brachiaria decumbens*. The experiment was conducted at Fazenda in Sapucaia, RJ, in June and September 2018. The animals were randomly distributed in eight paddocks of 2.6 hectares, with two types of supplementation: 1) control, in which the animals received mineral supplementation and 2) protein mineral supplementation in the proportion of 2g.kg<sup>-1</sup> of live weight, given four times a day. The animals were weighed at the beginning of the experimented date 28 day intervals without previous fasting. The structural and chemical characteristics of the pasture were evaluated at the beginning of the experimental period, in all of the pickets, before the animals were introduced. The total biomass production in the natural matter, leaf ratio, dry leaf biomass, stocking rate, initial live weight and leaf dry matter supply did not differ between procedures. Chemical foraging was similar among treatments, with the exception of CP and NFC. There was no statistical difference (P> 0.05) between the mean of the daily weight gain and the weight gain in the period between the procedures. Under the conditions of the experiment, protein supplementation had no positive effect on the performance of the grazing animals.

Key words: Supplementation. Pasture deferment. *Brachiaria decumbens*.

### Agradecimentos:

Agradeço ao UNIFESO, a UENF pela realização das análises químicas da forragem, e a fazenda por disponibilizar a infraestrutura assim como os recursos necessários para a condução da pesquisa.

### Referências:

- ABIEC (Associação Brasileira das Indústrias Exportadoras de Carne). **Perfil da pecuária no Brasil – Relatório 2017**. São Paulo: ABIEC, 2017. Disponível em: <  
<http://abiec.siteoficial.ws/images/upload/sumario-pt-010217.pdf> >. Acesso em: 18 ago. 2018.
- EUCLIDES FILHO, K. **A Pecuária de corte no Brasil: Novos horizontes, novos desafios**. Campo Grande: Embrapa CNPGC, p. 28, 1997.
- EUCLIDES, V. P. B. Alternativas para intensificação da produção de carne bovina em pastagem. **Embrapa Gado de Corte – Livro técnico**. Campo Grande, MS: Embrapa, p. 65, 2000.
- EUCLIDES, V. P. B.; EUCLIDES FILHO, K.; ARRUDA, Z. J. de; FIGUEIREDO, G. R. Desempenho de novilhos em pastagens de *Brachiaria decumbens* submetidos a diferentes regimes alimentares. **Revista Brasileira de Zootecnia**, v. 27, n. 2, p. 246 – 254, 1998.
- EUCLIDES, V. P. B.; EUCLIDES FILHO, K.; COSTA, F. P. Desempenho de novilhos F1s angus-nelore em pastagens de *Brachiaria decumbens* submetidos a diferentes regimes alimentares. **Revista Brasileira Zootecnia**, v. 30, n. 2, p. 470 – 481, 2001.
- GARCIA, J.; ALCALDE, C. R.; ZAMBOM, M. A.; MARTINS, E. N.; JOBIM, C. C.; ANDRADE, S. R. D. F.; PEREIRA, M. F. Desempenho de novilhos em crescimento em pastagem de *Brachiaria decumbens* suplementados com diferentes fontes energéticas no período da seca e transição seca-águas. **Revista Brasileira de Zootecnia**, v. 33, n. 6, p. 2140 - 2150, 2004.
- GARCIA, J.; EUCLIDES, V. P. B.; ALCALDE, C. R.; DIFANTE, G. dos S.; MEDEIROS, S. R. Consumo, tempo de pastejo e desempenho de novilhos suplementados em pastos de *Brachiaria decumbens*, durante o período seco. **Seminário: Ciências Agrárias**, v. 35, n. 4, p. 2095 - 2106, 2014.
- GOMES, R. da C.; NUÑEZ, A. J. da C.; MARINO, C. T.; MEDEIROS, S. R. Estratégias alimentares para gado de corte: suplementação a pasto, semiconfinamento e confinamento. **Nutrição de bovinos de corte: fundamentos e aplicações**. Brasília, DF: Embrapa, c. 9, p. 121 – 125, 2015.
- MALAFAIA, P.; CABRAL, L. S.; VIEIRA, R. A. M.; COSTA, R. M.; CARVALHO, C. A. B. Suplementação protéico-energética para bovinos criados em pastagens: aspectos teóricos e principais resultados publicados no Brasil. **Livestock Research for Rural Development**, v.15, 2003.
- MEDEIROS, de R. S. **Uso de forno microondas para medida da matéria seca de volumosos in natura**. Brasília, DF: Embrapa. Anexo. p. 159 – 160, 2015.
- MINSON, D. Forage in ruminant nutrition. **Academic Press**, New York, 1990.
- MORAES, E. H. B. K.; PAULINO, M. F.; ZERVOUDAKIS, J. T.; DETMANN, E.; VALADARES FILHO, S. C.; MORAES, K. A. K. Aspectos produtivos e econômicos de novilhos mestiços alimentados com suplementos proteico-energéticos contendo ureia. **Revista Brasileira de Zootecnia**, v. 41, n. 5, p. 1278 – 1284, 2012.
- MOREIRA, F. B.; PRADO, I. D.; CECATO, U.; WADA, F. Y.; NASCIMENTO, W. D.; SOUZA, N. D. Suplementação com sal mineral proteinado para bovinos de corte, em crescimento e terminação, mantidos em pastagem de grama estrela roxa (*Cynodon plectostachyus* Pilger) no inverno. **Revista Brasileira de Zootecnia**, v.32, n. 2, p. 449 - 455, 2003.
- NRC – National Research Council. Nutrient requirements of beef cattle, 7 ed. Washington, D.C.: **National Academy Press**, p. 242, 1996.
- NRC – National Research Council. Predicting Feed Intake of Food-Producing Animals. Washington, DC: **National Academies Press**, p. 96, 1987.
- NUSSIO, L. G.; MANZANO, R. P.; PEDREIRA, C. G. S. Valor alimentício em plantas do gênero *Cynodon*. In: SIMPÓSIO SOBRE MANEJO DA PASTAGEM, v. 15, 1998, Piracicaba. **Palestras...** Piracicaba: Fundação de Estudos Agrários Luiz de Queiroz, p. 296, 1998.
- PAULINO, M. F. Misturas múltiplas na nutrição de bovinos de corte a pasto. In: SIMPÓSIO GOIANO SOBRE PRODUÇÃO DE BOVINOS DE CORTE, 1999. Goiânia. **Anais...** Goiânia: Colégio Brasileiro de Nutrição Animal, 1999, p. 95 – 105.
- PEIXOTO, A. M.; MOURA, J. C.; FARIA, V. P. Manejo de pastagem. In: SIMPÓSIO SOBRE MANEJO DE PASTAGEM, 1994. Piracicaba, SP. **Anais...** Piracicaba: FEALQ, 1994, p. 103.
- REIS, R. A.; MELLO, G. M. P.; BERTIPAGLIA, L. M. A. Otimização da utilização da forragem disponível através da suplementação estratégica. In: VOLUMOSOS NA PRODUÇÃO DE RUMINANTES, v. 2, 2005. Jaboticabal, SP. **Anais...** Jaboticabal: FUNEP, 2005, p. 25 – 60.

REIS, R. A.; RUGGIERI, A. C.; CASAGRANDE, D. R.; PÁSCOA, A. G. Suplementação da dieta de bovinos de corte como estratégia do manejo das pastagens. **Revista Brasileira de Zootecnia**, v. 38, p. 147 – 159, 2009.

SAS Institute. **SAS user's guide: statistics**. Cary: Sas Institute, p. 419, 1986.

VIEIRA, R. A. M.; PEREIRA, J. C.; MALAFAIA, P. A. M.; QUEIROZ, A. C. The influence of elephant grass (*Pennisetum purpurem* Schum. Mineiro variety) growth on the nutrient kinetics in the rumen. **Animal Feed Science and Technology**, v. 66, p.197 – 210, 1997.

ZANETTI, M. A.; RESENDE, J. M. L.; SCHALCH, F. Desempenho de novilhos consumindo suplemento mineral proteinado convencional ou com uréia. **Revista Brasileira Zootecnia**, v. 29, n. 3, p. 935-939, 2000.

## DIABETES MELLITUS EM UM FELINO (*Felis catus*) INDUZIDA PELO USO DE GLICOCORTICÓIDE – RELATO DE CASO

Paloma e Silva Gonçalves<sup>45</sup>; Priscila Tucunduva<sup>46</sup>; Denise de Mello Bobány<sup>46</sup>; Rafael Rempto Pereira<sup>47</sup>

### Resumo

A diabetes mellitus é uma endocrinopatia caracterizada por um retardo ou ausência nos níveis de insulina. Pode ser classificada em Diabetes Mellitus dependente ou não de insulina, Diabete Mellitus secundária, induzida por drogas ou hormônios diabetogênicos e causada por resistência transitória à secreção de insulina. Os sinais clínicos mais comuns são poliúria, polidipsia, polifagia e perda de peso. Este relato tem por objetivo descrever o caso de um felino atendido na Clínica Escola de Medicina Veterinária do UNIFESO, apresentando endocrinopatia induzida pelo uso de glicocorticóides. Após seis meses de tratamento utilizando insulina, o felino começou a apresentar hipoglicemia e o tratamento foi interrompido. Não havia mais os sintomas da patologia e os níveis de glicose normalizaram, concluindo que a administração do glicocorticóide induziu a diabetes. O uso de glicocorticóides de depósito bem como outros fármacos diabetogênicos devem ser utilizados com cautela. Um tutor comprometido é fundamental para o tratamento adequado do paciente diabético.

Palavras-chave: Diabete Melito. Remissão. Gato.

### Introdução:

A diabetes mellitus é uma endocrinopatia de muita importância na clínica médica dos animais de companhia, caracterizada por um retardo ou ausência nos níveis de insulina, hormônio gerado pelas células beta que estão localizadas no pâncreas (VEIGA, 2005). Os felinos são os mais atingidos por essa enfermidade endócrina, e caso não seja controlada de maneira correta, pode levar o animal a óbito, devido ao metabolismo incomum de glicose e gordura que gera hipoglicemia prolongada e cetoacidose (CARREIRA, 2016). Os sinais clínicos mais comuns nos pacientes portadores de diabetes mellitus são poliúria, polidipsia, polifagia e perda de peso, podendo ter outros sinais clínicos como, catarata, taquipneia, apatia, vômitos, cetoacidose, desidratação, hálito cetônico e pode até levar o animal a inconsciência (SILVA, 2009). Essa doença tem uma maior predisposição por felinos machos, castrados, acima de 6 anos de idade, obesos e com pouca atividade física (MOROUÇO, 2008; OLINDA et al., 2013). Pode ter predisposição genética e ocorrer em animais que são submetidos a tratamentos com hiperglicemiantes. O diagnóstico se dá pelos sinais clínicos característicos, quando apresentam hiperglicemia persistente, presença de glicosúria e através de exames complementares como hemograma, frutossamina, testes de função hepática e renal, colesterol e triglicerídeos, corpos cetônicos (acetoacetato, β-hidroxibutirato e acetona), urinálise, enzimas pancreáticas e ultrassonografia

<sup>45</sup> Graduando do curso de Graduação em Medicina Veterinária do UNIFESO – paloma.silva.2007@hotmail.com

<sup>46</sup> Docente do curso de Graduação em Medicina Veterinária do UNIFESO – ptucunduva@yahoo.com.br

<sup>47</sup> Médico Veterinário da Clínica Escola de Medicina Veterinária do UNIFESO - rafael\_rempo@oi.com.br

(MORAES et al., 2011). O tratamento tem como principal objetivo regredir os sinais clínicos e oferecer uma melhor qualidade de vida para o animal, visando o controle da glicemia (GOTTLIEB; RAND, 2018). É composto por monitoração da glicemia, mudanças no manejo alimentar, nas atividades físicas do animal, hipoglicemiantes orais ou insulina exógena. Sendo realizado de maneira correta, pode levar a remissão da diabetes mellitus felina (PÖPPL, 2012; GREGÓRIO, 2017). Quando ocorre a remissão desta endocrinopatia, o gato deve ser controlado, com dieta balanceada, acompanhamento do peso corporal e atividades físicas (MEDEIROS, 2016). Este trabalho tem por objetivo relatar o caso de um felino atendido na Clínica Escola de Medicina Veterinária do UNIFESO, diagnosticado com diabetes mellitus induzida pela aplicação do glicocorticoide que após alguns meses, apresentou remissão da endocrinopatia.

#### **Relato de Caso:**

Este trabalho é um Relato de Caso que dispensa a aprovação da CEUA, de acordo com o deliberado na contextualização do anexo da Resolução Normativa nº 22(25/6/2015) do CONCEA. Foi atendido na Clínica Escola de Medicina Veterinária do UNIFESO, no dia 17 de abril de 2015, um felino da raça Maine Coon, macho, com 3 anos de idade, pesando 6,600 Kg, com histórico de diarreia pastosa (figura 1). No exame clínico foi constatado gengivite, a temperatura corporal estava normal (38,2°C), mucosas normocoradas, palpação abdominal, ausculta cardíaca e pulmonar sem alterações. O profissional responsável suspeitou de complexo gengivite-estomatite. Foi administrado 0,5ml de Metilprednisolona por via subcutânea e prescrito Metronidazol associado à Espiramicina (Stomorgyl® 10) na dosagem de 1 drágea cada 24 horas durante 10 dias. Sete meses após a aplicação do glicocorticoide, dia 3 de novembro de 2015, o animal retornou para consulta apresentando uma ferida no coxim do membro posterior direito de difícil cicatrização, com perda significativa de peso, pesando 4,900 Kg, além de poliúria e polidipsia. Como a suspeita clínica era de diabetes mellitus, foi solicitado que a tutora retornasse com o gato em jejum de 12 horas para coleta do sangue. Os resultados dos exames complementares foram: hemograma completo com anemia normocítica normocrômica regenerativa; uréia, creatina, albumina, proteína total, globulina e fosfatase alcalina sem alterações; ALT levemente aumentada e glicose elevada com 355 mg/dl (figuras 2 e 3). Como os felinos podem apresentar hiperglicemia temporária por estresse, o médico veterinário realizou nova coleta de sangue para exame de frutossamina, no dia 09 de novembro de 2015, onde a taxa estava elevada com 409 µmol/L (figura 4). Confirmando a suspeita clínica de diabetes mellitus, foi prescrito utilização da insulina glargina (Lantus® 100 U/ml) na dose de 0,25 U/animal, a cada 12 horas, por via subcutânea. Com auxílio do glicosímetro, a tutora realizava a aferição da glicose duas vezes ao dia como método de controle diário da glicemia. Após seis meses de tratamento o animal começou a apresentar hipoglicemia. A insulina foi então suspensa e observou-se que o animal não apresentava mais os sintomas da doença. Os níveis séricos de glicose normalizaram, concluindo que a causa da diabetes mellitus foi a administração do glicocorticoide (figuras 5 e 6).

#### **Discussão:**

O gato do presente estudo era macho e castrado. Morouço (2008) afirmou que os felinos machos castrados possuem uma maior predisposição a endocrinopatia em questão, quando comparados com as fêmeas. No presente relato o felino apresentava 3 anos de idade e a causa da diabetes mellitus foi induzida pelo uso de glicocorticoídes. Morouço (2008) e Olinda et al (2013), afirmam que os animais com mais de 10 anos apresentam uma maior probabilidade de desenvolver a diabetes mellitus. O felino do presente estudo, sete meses após a aplicação do glicocorticoide (metilprednisolona), começou a apresentar a sintomatologia de perda de peso, poliúria e polidipsia, assim como Silva (2009) descreveu como sinais clínicos da diabetes mellitus, além da polifagia. No caso clínico relatado a causa da diabetes mellitus foi à administração da metilprednisolona, um glicocorticoide de depósito. De acordo com Gregório (2017) e Pöpl (2012), na clínica médica dos animais de companhia os corticosteróides são os fármacos diabéticos mais utilizados. O método de diagnóstico utilizado no relato de caso foi a dosagem dos níveis de frutossamina. Conforme Moraes et al. (2011), a frutossamina deve ser dosada nos casos em que se tenha a suspeita de diabetes mellitus, sendo utilizada para diferenciar a hiperglicemia por estresse. É utilizada como diagnóstico ouro, pois esta não apresenta alterações por mudanças agudas da glicemia. No presente trabalho, o felino foi tratado com a administração da insulina Lantus® (glargina), uma insulina de ação rápida, onde foi possível observar a reversão da endocrinopatia. De acordo com Gottlieb e Rand (2018), o tratamento mais eficaz para alcançar um excelente controle glicêmico é a insulina, sendo a insulina glargina a que apresenta significativamente maiores taxas de remissão diabética. Após seis meses de tratamento, o felino no presente relato começou a apresentar o quadro de hipoglicemia e ausência dos sinais clínicos da doença. Foram realizados exames complementares, onde foram constatados níveis séricos normais de glicose,

constatando a remissão da endocrinopatia. Como afirmou Medeiros (2016), os felinos diagnosticados com diabetes apresentam remissão da doença quando apresentam níveis sérios de glicose dentro da normalidade e ausência dos sinais clínicos característicos da diabetes. Olinda et al. (2013) afirmam que a diabetes mellitus causa glicosúria, e para confirmar o diagnóstico é necessário a dosagem da glicose na urina. No presente relato, não se viu a necessidade de realizar a urinálise, com isso não se constatou se houve glicosúria.

Figura 1 – Felino do presente relato de caso



Figura 2 – Hemograma realizado no dia 03 de novembro de 2015

<b>Hemograma Completo</b>			
Amostra : Sangue Total			
Método : AUTOMAÇÃO ABC-VET			
	Resultados	Referências	Valores Relativos (%)
<b>Eritrograma</b>			
Eritrócitos (x10 <sup>9</sup> /μL)	5,29	( 5,0 a 10,0 )	
Hemoglobina (g/dL)	6,9 -	( 8,0 a 15,0 )	
Hematócrito (%)	22 -	( 24,0 a 45,0 )	
VGM (fL)	42	( 37,0 a 49,0 )	
CHGM (%)	31	( 30,0 a 36,0 )	
RDW (%)	16	( 13 a 17 )	
<b>Leucograma (cels / μl)</b>			
Leucócitos	14.300	( 5.500 a 19.500 )	
Blastos	0	( 0 a 0 )	0
Basófilos	0	( 0 a 1.000 )	0
Eosinófilos	0	( 0 a 1.500 )	0
Mielócitos	0	( 0 a 0 )	0
Metamielócitos	0	( 0 a 0 )	0
Neutrófilos Bastonetes	429	( 0 a 2.000 )	3
Segmentados	11.154	( 2.000 a 13.000 )	78
Linfócitos	1.573	( 1.000 a 9.000 )	11
Monócitos	1.144 +	( 0 a 1.000 )	8
<b>Plaquetas (cels / μl)</b>	226.000	( 175.000 a 500.000 )	

Figura 3 – Bioquímica realizada no dia 03 de novembro de 2015

<b>Bioquímica</b>				
Amostra : Soro				
Bioquímicas		Resultados	Referências	Métodos
Uréia	mg/dL	33,0	( 10,0 - 45,0 )	Enzimático (Labtest VET)
Creatinina	mg/dL	0,9	( 0,5 - 1,8 )	Enzimático Trinder
Proteína Total	g/dL	7,20	( 5,40 - 7,80 )	Biureto
Albumina	g/dL	2,60	( 2,10 - 3,90 )	VBC
Globulina	g/dL	4,6	( 1,5 - 5,7 )	Cálculo
Relação Albumina:Globulina		0,57	( 0,4 - 1,7 )	Cálculo
Fosfatase Alcalina	U/L	23,0	( 10,0 - 80,0 )	Colorimétrico (Labtest VET)
ALT	U/L	84,0 +	( 10,0 - 80,0 )	IFCC-UV com piridoxal fosfato
Glicose	mg/dL	355,0 +	( 60,0 - 100,0 )	Enzimático HK UV

Figura 4 – Dosagem de frutossamina realizada no dia 09/11/2015

<b>Bioquímica</b>			
Amostra : Soro			
Bioquímicas	Resultados	Referências	Métodos
Frutossamina	umol/L 409,00 +	( 164,00 - 375,00 )	Redução do NBT

**Observações**

A interpretação dos resultados dos exames laboratoriais deve ser realizada pelo Veterinário, considerando os dados clínicos e outros exames do animal.

Interpretação (Frutossamina):

Com uso de insulina (cães e gatos) : - Hipoglicemia prolongada : < 250 umol/L  
 - Controle excelente: 350 a 400 umol/L  
 - Controle bom: 400 a 450 umol/L  
 - Controle médio: 450 a 500 umol/L  
 - Controle ruim: > 500 umol/L

Figura 5 - Hemograma realizado no dia 01 de abril de 2016

<b>Hemograma Completo</b>			
Amostra : Sangue Total			
Método : AUTOMAÇÃO ABC-VET			
	Resultados	Referências	Valores Relativos (%)
<b>Eritrograma</b>			
Eritrócitos (x10 <sup>9</sup> /µL)	6,32	( 5,0 a 10,0 )	
Hemoglobina (g/dL)	10,2	( 8,0 a 15,0 )	
Hematócrito (%)	31	( 24,0 a 45,0 )	
VGM (fL)	49	( 37,0 a 49,0 )	
CHGM (%)	33	( 30,0 a 36,0 )	
RDW (%)	17	( 13 a 17 )	
<b>Leucograma</b>			
	(cels / µl)		
Leucócitos	10.600	( 5.500 a 19.500 )	
Blastos	0	( 0 a 0 )	0
Basófilos	0	( 0 a 1.000 )	0
Eosinófilos	1.060	( 0 a 1.500 )	10
Mielócitos	0	( 0 a 0 )	0
Metamielócitos	0	( 0 a 0 )	0
Neutrófilos Bastonetes	0	( 0 a 2.000 )	0
Segmentados	6.466	( 2.000 a 13.000 )	61
Linfócitos	2.332	( 1.000 a 9.000 )	22
Monócitos	742	( 0 a 1.000 )	7
<b>Plaquetas</b> (cels / µl)	361.000	( 175.000 a 500.000 )	

Figura 6 – Bioquímica realizada no dia 01 de abril de 2016

<b>Bioquímica</b>			
Amostra : Soro / Plasma Fluoretado			
Bioquímicas	Resultados	Referências	Métodos
Uréia	mg/dL 28,0	( 10,0 - 45,0 )	Enzimático (Labtest VET)
Creatinina	mg/dL 0,8	( 0,5 - 1,8 )	Enzimático Trinder
Proteína Total	g/dL 8,00 +	( 5,40 - 7,80 )	Biureto
Albumina	g/dL 3,00	( 2,10 - 3,90 )	VBC
Globulina	g/dL 5,0	( 1,5 - 5,7 )	Cálculo
Relação Albumina:Globulina	0,60	( 0,4 - 1,7 )	Cálculo
Fosfatase Alcalina	U/L 31,0	( 10,0 - 80,0 )	Colorimétrico (Labtest VET)
ALT	U/L 30,0	( 10,0 - 80,0 )	IFCC-UV com piridoxal fosfato
Glicose	mg/dL 80,0	( 60,0 - 100,0 )	Enzimático HK UV
Frutossamina	umol/L 182,00	( 164,00 - 375,00 )	Redução do NBT

**Considerações Finais:**

Os sinais clínicos e os exames complementares foram importantes para que o tratamento da diabetes fosse realizado de maneira correta e para que ocorresse a remissão diabética felina. Sendo assim, como o tratamento foi realizado de maneira correta o prognóstico da endocrinopatia foi considerado bom. A diabetes mellitus é uma doença complexa em que vários fatores podem estar envolvidos. Um tutor comprometido é fundamental para o tratamento adequado do paciente diabético, levando a uma boa qualidade de vida, assim como a comunicação com o médico veterinário e as avaliações clínicas periódicas, como ocorrido no presente relato.

#### Abstract

Diabetes mellitus is an endocrinopathy characterized by a delay or absence in insulin levels. It can be classified into Diabetes Mellitus dependent or non-insulin dependent, secondary Diabetes Mellitus, drug-induced or diabetogenic hormones and caused by transient resistance to insulin secretion. The most common clinical signs are polyuria, polydipsia, polyphagia and weight loss. This report aims to describe the case of a feline attended at the Clinic School of Veterinary Medicine of UNIFESO, presenting endocrinopathy induced by the use of glucocorticoids. After six months of treatment using insulin, the feline began to present hypoglycaemia and treatment was stopped. There were no symptoms of the disease and glucose levels normalized, concluding that glucocorticoid administration induced diabetes. The use of depot glucocorticoids as well as other diabetogenic drugs should be used with caution. A committed guardian is critical for the proper treatment of the diabetic patient.

Keywords: Diabetes mellitus. Remission. Cat.

#### Referências:

CARREIRA, J.R. **Impacto do Maneio Clínico da Diabetes mellitus canina e felina na Qualidade de Vida do Cuidador e do Paciente**. 2016. Dissertação (Mestrado integrado em medicina veterinária). Universidade de Lisboa, 2016.

GOTTLIEB, S.; RAND, J. Managing feline diabetes: current perspectives. **Veterinary Medicine: Research and Reports**, v. 9, p. 33-42, 2018.

GREGÓRIO, R. S. **Relação entre a exposição a fatores ambientais estressantes e a diabetes mellitus nos gatos**. Lisboa, 2017. 62f. Dissertação (Mestrado integrado em medicina veterinária) – Universidade de Lisboa, 2017.

MEDEIROS, M. B. T. **Estudo comparativo entre diferentes métodos analíticos utilizados na medição da glicemia em cães e gatos com diabetes mellitus**. Lisboa, 2016. 54f. Dissertação (Mestrado integrado em medicina veterinária) – Universidade de Lisboa, 2016.

MORAES, L. F.; THOMAZINI, C. M.; TAKAHIRA, R. K.; CARVALHO, L. R. D. Avaliação dos níveis de frutossamina em gatos sob estresse agudo e crônico. **Brazilian Journal of Veterinary Research and Animal Science**, v.48, n.5, p. 419-424, 2011.

MOROUÇO, P. J. F. **Diabetes Mellitus Felina – Proposta de Protocolo de Monitorização da Glicemia em Ambulatório**. Lisboa, 2008. 65f. Dissertação (Mestrado Integrado em Medicina Veterinária) – Universidade Técnica de Lisboa, 2008

OLINDA, R. G.; TOMAZ, K. L. R.; VALE, A. M. D.; REIS, P. F. C. D. C.; MACEDO, R. K. A. D.; BATISTA, J. S. Diabetes mellitus juvenil associado à cetoacidose em gato. **Acta Veterinaria Brasilica**, v.7, n.3, p.247-249, 2013.

PÖPPL, A. G. **Estudos clínicos sobre os fatores de risco e a resistência á insulina na diabetes mellitus em cães**. Porto Alegre, 2012. 2014f. Tese (Doutorado em ciência veterinária na área de morfologia, cirurgia e patologia animal). Universidade federal do Rio Grande do Sul, Porto Alegre, 2012.

SILVA, M. D. F. O. D. **Diabetes mellitus canina e felina**. 2009. 73 f. Trabalho de conclusão de curso (Graduação em Medicina veterinária) – Universidade federal rural de Pernambuco. Recife, 2009.

VEIGA, A. **Obesidade e Diabetes Mellitus em pequenos animais**. In: González, FH.D., Santos, A.P. (eds.): Anais do II Simpósio de Patologia Clínica Veterinária da Região Sul do Brasil. Porto Alegre: Universidade Federal do Rio Grande do Sul, 2005. p.82-91.

## DIAGNÓSTICO CITOLÓGICO DE OTITE EXTERNA EM CÃES

Mariana Graciano Furtado Teixeira<sup>48</sup>; Tatiana Didonet Lemos<sup>49</sup>; Denise de Mello Bobany<sup>49</sup>; Maria Eduarda Monteiro Silva<sup>49</sup>; Bethânia Ferreira Bastos<sup>49</sup>; Maria Leonora Veras de Mello<sup>49</sup>

### Resumo

A otite externa é uma doença multifatorial comum na clínica de pequenos animais e afeta caninos de todas as raças e idades. Os animais podem apresentar diversos sinais clínicos como inflamação, prurido, excessiva produção de secreção e dor. As infecções bacterianas e fúngicas são fatores secundários que agravam a doença e impedem a resolução do quadro. A citologia do exsudato otológico é indispensável para confirmar a presença dessas infecções. O tratamento para otite externa em cães, geralmente, inclui terapia tópica com antibióticos, antifúngicos ou corticosteróides, comumente em associações tópicas. O presente trabalho teve como objetivo avaliar citologicamente as amostras de secreção otológica de cães, que apresentaram sinais clínicos compatíveis com otite externa, para diagnosticar infecções fúngicas e bacterianas e os processos inflamatórios. Para realização do estudo foram utilizados 46 cães com sintomatologia de otite externa. Dos 46 animais, 27 possuíam otite externa bilateral e 19 desenvolveram otite unilateral. Dos 73 condutos analisados, *Malassezia* spp. foi o agente patogênico mais identificado, sendo encontrado como único agente infeccioso em 33 condutos (45,2%). Somente infecção bacteriana estava presente em 32 condutos (43,8%) e oito condutos (11%) apresentaram infecção mista (causada por fungos e bactérias). No presente estudo, pôde-se concluir que a maior parte das otites externas em cães está relacionada com infecção fúngica ou infecção bacteriana, sendo a minoria relacionada com os dois microrganismos juntos (otite mista). É indispensável que o médico veterinário realize o exame citológico do conduto auditivo externo para poder estabelecer um protocolo terapêutico correto e, assim, evitar resistência microbiana.

Palavras-chave: Otite. Cães. Citologia.

### Introdução:

Otite externa é caracterizada como uma inflamação do conduto auditivo externo (PATERSON, 2016) podendo ocorrer de forma aguda ou crônica, e afetar parcialmente ou totalmente o epitélio do conduto, incluindo as estruturas anatômicas do pavilhão auricular. Em casos mais graves pode ocorrer o comprometimento dos ouvidos médio e interno (GRANDEMANGE et al., 2013). É uma doença que ocorre com grande frequência em cães de todas as raças e idades, sendo uma das desordens mais comuns do canal auditivo externo de cães, que são referidos ao serviço clínico veterinário

<sup>48</sup> Graduanda do Curso de Medicina Veterinária do UNIFESO – marianagt2009@hotmail.com

<sup>49</sup> Docente do Curso de Medicina Veterinária do UNIFESO – tatididonet@yahoo.com.br

(GRANDEMANGE et al., 2013; PATERSON, 2016). Os animais podem apresentar diversos sinais clínicos, porém, os mais observados são hiperemia, inflamação, prurido, excessiva produção de secreção e dor (PERRY et al., 2017). Diversos fatores podem estar envolvidos no desenvolvimento dessa enfermidade como, por exemplo, excessiva umidade do conduto auditivo (natação ou banhos em excesso que perturbam a barreira epitelial da orelha), raças com pré disposição para a otite, atopia, tratamento inadequado, traumas, fatores anatômicos e conformacionais (cães com orelhas pendulares longas, canais de orelha estenótica e pêlos em excesso no canal auditivo externo), dentre outros (ROSSER, 2004; GRANDEMANGE et al., 2013). As infecções bacterianas e fúngicas são fatores secundários que agravam a doença e impedem a resolução do quadro (PATERSON, 2016; GOMES; ALLENDORF, 2018). As espécies mais comuns de bactérias encontradas na otite externa são *Staphylococcus* sp., *Pseudomonas* sp., *Streptococcus* sp., *Proteus* sp., *Corynebacterium* sp. e *Enterococcus* sp. (SCOTT; MILLER; GRIFFIN, 2001; MALAYERI; JAMSHIDI; SALEHI, 2010; BUDGEN, 2013). Já o fungo mais comum na otite de cães é *Malassezia* spp. (BOND; GUILLOT; CABANES, 2010; CHIAVASSA; TIZZAN; PEANO, 2014). Existem duas vias de tratamento para a otite externa: a terapia sistêmica, que é utilizada quando a infecção se repete várias vezes se tornando crônica, e a tópica, onde são utilizadas soluções simples ou combinadas (antibiótico, antifúngico e corticóides), sendo esta última a mais utilizada (CAMPBELL et al., 2010; STAHL et al., 2013; BLAKE et al., 2017). O protocolo diagnóstico das otites externas inclui a realização de um histórico detalhado e um exame clínico completo através da anamnese, exame clínico com otoscopia, citologia auricular, cultura e antibiograma, biopsia e radiografia (MURPHY, 2001). Justifica-se esse trabalho já que a otite externa é uma doença otológica muito comum na clínica de pequenos animais, principalmente entre os cães. As otites representam 8 a 15% dos casos atendidos na prática clínica veterinária no Brasil e a otite externa crônica (OEC) corresponde até 76,7% dos casos de otopatias em cães (LINZMEIER; ENDO; LOT, 2009). A citologia otológica é um dos métodos mais fáceis para a identificação do agente infeccioso associado a otite externa. É rápido e prático e pode ser realizado pelo médico veterinário na rotina da clínica, evitando, assim, um tratamento errôneo que pode levar a cronicidade da doença (ANGUS, 2004). Os objetivos do presente trabalho são diagnosticar, por meio de exame citológico, infecções fúngicas e bacterianas e os processos inflamatórios no conduto auditivo dos cães que apresentam otite externa e utilizar o diagnóstico citológico como indicação no tratamento das otites externas em cães.

#### **Metodologia:**

Este trabalho foi realizado na Clínica Escola da Faculdade de Veterinária do UNIFESO no Campus Quinta do Paraíso e em uma Clínica veterinária particular, ambas localizadas no município de Teresópolis, no período de março a julho de 2018. Foi realizada a coleta de secreção auricular dos cães que apresentavam sinais clínicos compatíveis com otite externa em, pelo menos, um dos condutos para a avaliação citológica. Os animais que participaram desse estudo foram selecionados durante o atendimento clínico na Clínica Escola da Faculdade de Veterinária do UNIFESO e em Clínica veterinária particular. Foram utilizados 46 cães independente de raça, idade ou sexo com sintomatologia de otite externa e foram incluídos nesse estudo cães que apresentaram manifestações clínicas de otites agudas ou crônicas, identificados por números ordinais. As lâminas foram identificadas com o nome de cada animal, número, e com o lado referente ao ouvido (OD e OE). A coleta da secreção auricular foi realizada com hastes flexíveis, os quais foram inseridos cuidadosamente dentro do canal auditivo externo. Após a coleta, as hastes foram roladas sobre uma lâmina de microscopia a fim de se obter uma fina camada de secreção otológica para análise. Para fixação do material, as lâminas foram aquecidas com auxílio de isqueiro, durante um tempo aproximado de 3 segundos. O método de coloração de escolha foi o tipo Romanowsky (Panótico®) que contém 3 tipos de reagentes, o qual deve ser realizado respeitando a seguinte sequência: o fixador nº 1 (compõe-se por uma solução de triarilmetano a 0,1%), o corante nº 2 (compõe-se por uma solução de xantenos a 0,1%) e o corante nº 3 (compõe-se por uma solução de tiazinas a 0,1%). Em seguida, as lâminas foram submersas nos três corantes, em um movimento contínuo de cima para baixo num período de 20 segundos em cada corante. Após a coloração as lâminas foram lavadas com água corrente e secadas a temperatura ambiente. Para a visualização das lâminas no microscópio, foi utilizada a lente de aumento na objetiva de 100X, juntamente com o óleo de imersão. As estruturas observadas e a quantidade foram marcadas em uma tabela (presença de *Malassezia* sp., bactérias, células epiteliais, debris celulares, células de descamação e células inflamatórias). A presença ou não de infecção fúngica, bacteriana ou mista foi feita através da contagem desses microrganismos. A presença de *Malassezia* sp. superior a 5 e de bactérias superior a 25 na ampliação de 1000x foi considerado um fator anormal indicando presença da infecção.

**Resultados e discussão:**

Foi possível diagnosticar, pela citologia, 33 (45,2%) condutos auditivos apresentando somente infecção fúngica, 32 (43,8%), somente infecção bacteriana e oito (11%) infecção mista (figura 1). O corante de escolha utilizado no presente trabalho atendeu a finalidade por ser, segundo Raskin e Meyer (2012), muito utilizado na prática veterinária devido a sua rapidez na confecção (figura 2). Dos 46 animais, 27 (58,7%) possuíam otite externa bilateral e 19 (41,3%) desenvolveram otite unilateral. Foram coletadas amostras de 73 condutos auditivos externos e *Malassezia* spp. foi o agente patogênico mais identificado (figura 3) sendo encontrado como infecção única em 33 condutos (45,2%). O resultado encontrado está de acordo com Angus (2004); Griffin; Scott; Erb (2007); Campbell et al. (2010) e Blake et al. (2017), que relataram que a infecção por *Malassezia* sp. é frequentemente observada em cães com otite externa. No presente estudo, 32 condutos auditivos (43,8%), apresentaram somente infecção bacteriana conforme descrito por Malayeri; Jamshidi; Salehi (2010) e DÉGI et al., (2013) que relataram que numerosos agentes causais tem sido associados à otite externa, mas os organismos bacterianos são um dos mais importantes (figuras 4). Na presente pesquisa foram encontradas pela citologia, células inflamatórias em número elevado o que, segundo Angus (2004) se trata de um achado importante que evidência um diagnóstico de infecção ou um supercrescimento bacteriano (figura 5). No presente estudo apenas 11% dos condutos analisados (oito) apresentaram otite mista (figura 6), apesar de Sampaio (2014), em seu estudo, relatar que a presença de *Malassezia* e cocos concomitantes ter sido superior.

Figura 1 - Percentual de agentes microbianos encontrados nas 73 amostras dos cães com otite externa

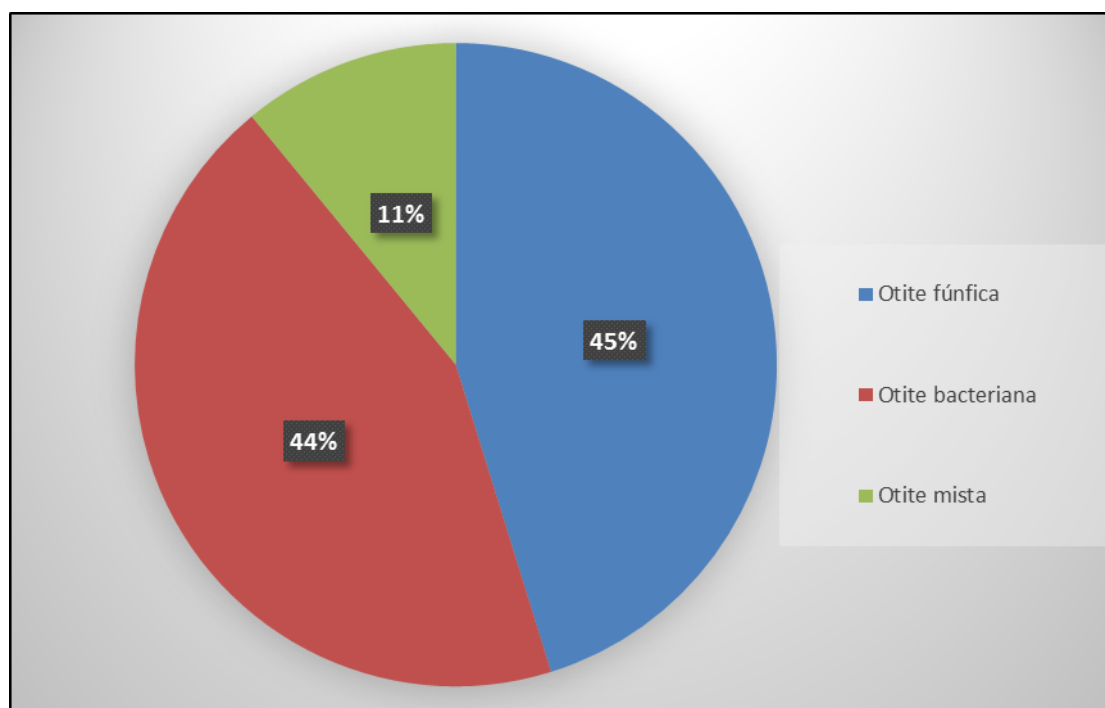


Figura 2 - Lâmina com material auricular sendo submersa no corante Panótico rápido nº




Figura 3 - Cão. Observa-se *Malassezia* sp. (seta a) e presença de células de descamação (seta b). Coloração rápida. Lente de maior aumento (1000x)

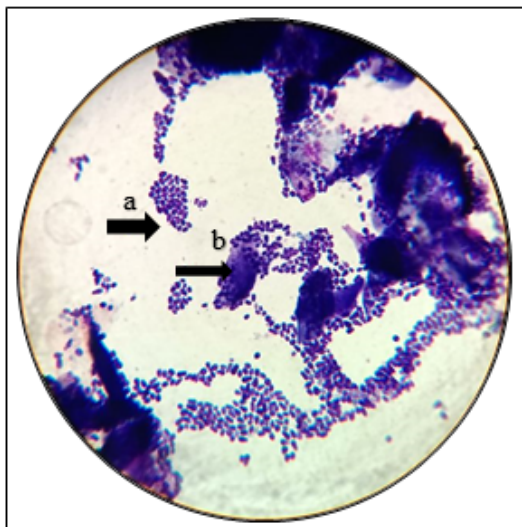


Figura 4 - Cão. Presença de colônias bacterianas (seta a). Células de descamação (seta b). Coloração rápida. Lente de maior aumento

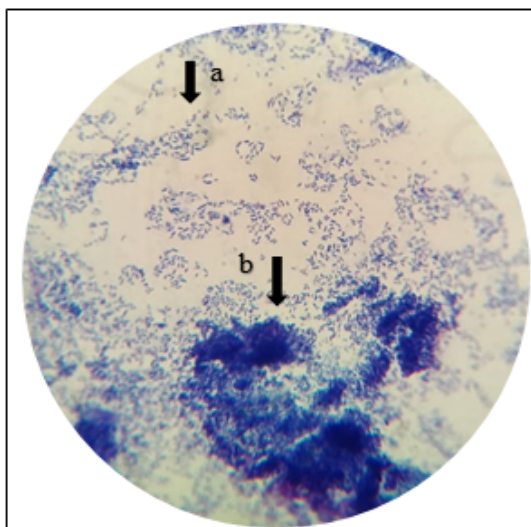


Figura 5 - Cão. Observa-se presença de numerosos neutrófilos (seta a), em meio a bactérias (seta b). Coloração rápida. Lente de maior aumento (1000x)

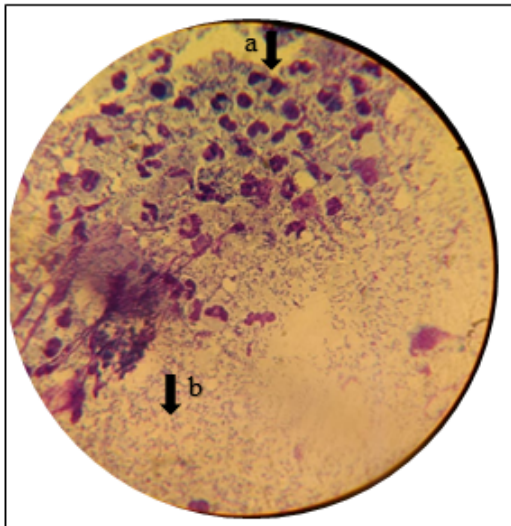
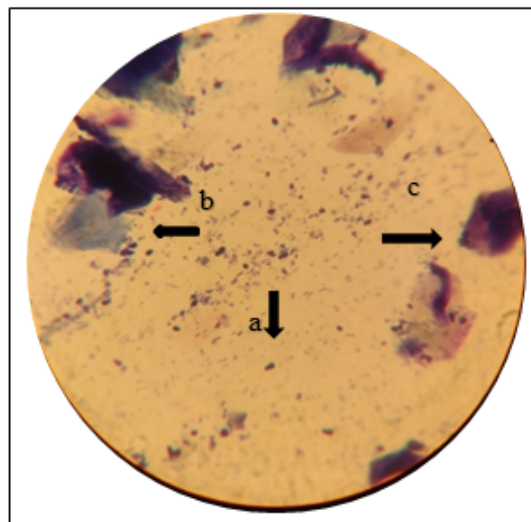


Figura 6 - cão. Presença de Malassezia sp (seta a), bactérias (seta b) e células de descamação (seta c). Coloração rápida. Lente de maior aumento (1000x)



### Conclusões:

No presente estudo, pela citologia, foi possível diagnosticar os agentes infecciosos e inflamatórios presentes nos casos de otite externa. A maior parte das otites externas nos cães desse estudo está relacionada com infecção fúngica ou infecção bacteriana, sendo a minoria relacionada com os dois microrganismos juntos (otite mista). As informações obtidas pela citologia puderam ser utilizadas pelo veterinário de forma imediata, permitindo nesses casos estudados, a decisão pela melhor terapia a ser utilizada.

### Abstract

External Otitis is a common multifactorial disease in the small animal medicine which affects canines of all ages and has no breed or gender predisposition. The animals may exhibit various clinical signs such as hyperemia, inflammation, pruritus, excessive secretion and pain. Several factors may be involved in the development of this disease. For instance, secondary bacterial and fungal infections tend to exacerbate the ear, impeding treatment. Cytology of the otological exudate is an indispensable tool to confirm the presence of these infections. Treatment for otitis externa in dogs usually includes topical therapy using antibiotics, antifungals or corticosteroids. The present study had the objective of evaluating cytology samples of canine otologic secretions of patients which presented clinical signs

compatible with external otitis in order to diagnose fungal and bacterial infections as well as inflammatory processes. For the study, 46 dogs with external otitis symptomatology were used. Of the 46 animals, 27 had bilateral external otitis and 19 developed unilateral otitis. Of the 73 examined auditory canals, *Malassezia* spp. was the most identified pathogen and in 33 ducts (45.2%), it was the only infectious agent encountered. Bacterial infections were present in 32 auditory canals (43.8%) and in 8 canals (11%), mixed infections (caused by fungi and bacteria) were found. In the present study, it was concluded that the majority of external otitis in dogs is related to fungal or bacterial infections, the minority being related to the two microorganisms together (mixed otitis). It is essential that the veterinarian perform a cytological examination of the external auditory canal in order to establish a correct therapeutic protocol and thus avoid bacterial or fungal resistance.

**Keywords:** Otitis. Dogs. Cytology.

#### Referências:

- ANGUS, J. C. Otic cytology in health and disease. **Veterinary Clinics: Small Animal Practice**, v. 34, n. 2, p. 411-424, 2004.
- BOND, R.; GUILLOT, J.; CABAÑES, F. J. *Malassezia* yeasts in animal disease. In: BOEKHOUT, T.; GUÉHO, E.; MAYSER, P.; VELEGRAKI, A. **Malassezia and the skin**. Berlin (Heidelberg): Springer, 2010. p. 271-299.
- BUGDEN, D. L. Identification and antibiotic susceptibility of bacterial isolates from dogs with otitis externa in Australia. **Australian veterinary journal**, v. 91, n. 1-2, p. 43-46, 2013.
- BLAKE, J; KEIL, D.; KWOCHKA, K, PALMA K.; SCHOFIELD, J. Evaluation of a single-administration ototopical treatment for canine otitis externa: a randomised trial. **Veterinary record open**, v. 4, n. 1, p. 219, 2017.
- CAMPBELL, J. J.; COYNER, K. S.; RANKIN, S. C.; LEWIS, T. P.; SCHICK, A. E.; SHUMAKER, A. K. Evaluation of fungal flora in normal and diseased canine ears. **Veterinary dermatology**, v. 21, n. 6, p. 619-625, 2010.
- CHIAVASSA, E.; TIZZANI, P.; PEANO, A. In vitro antifungal susceptibility of *Malassezia pachydermatis* strains isolated from dogs with chronic and acute otitis externa. **Mycopathologia**, v. 178, n. 3-4, p. 315-319, 2014.
- GRANDEMANGE, E.; PILLET, F.; ROY, O.; WOEHRLE, F. Field Comparison of the Impact of Different Treatment Durations in the Treatment of Acute Otitis Externa. **Open Journal of Veterinary Medicine**, v. 3, n. 06, p. 289, 2013.
- GOMES, L. M.; ALLENDORF, S. D. Otite externa em cães e gatos. **Veterinary & Science. VetPet**, n.42, p.56-58, 2018.
- LINZMEIER, G. L.; ENDO, R. M.; LOT, R. F. E. Otite externa. **Revista Científica Eletrônica de Medicina Veterinária**, n.12, jan, 2009.
- MALAYERI, H.Z., JAMSHIDI, S., SALEHI, T.Z. Identification and antimicrobial susceptibility patterns of bacteria causing otitis externa in dogs. **Veterinary research communications**, v. 34, n. 5, p. 435-444, 2010.
- MURPHY, K. M. A review of techniques for the investigation of otitis externa and otitis media. **Clinical techniques in small animal practice**, v. 16, n. 4, p. 236-241, 2001.
- PATERSON, S. Discovering the causes of otitis externa. **In Practice**, v. 38, n. Suppl 2, p. 7-11, 2016.
- PERRY, L.R., BERNARD, M., REBECCA, K., TIMOTHY, A.R. Epidemiological study of dogs with otitis externa in Cape Breton, Nova Scotia. **The Canadian Veterinary Journal**, v. 58, n. 2, p. 168-174, 2017.
- ROSSER JR, E. J. Causes of otitis externa. **Veterinary Clinics of North America: Small Animal Practice**, v. 34, n. 2, p. 459-468, 2004.

SCOTT, D. W.; MILLER, W. H. JR.; GRIFFIN, C. E. Diseases of Eyelids, Claws, Anal Sacs, and Ears. **Muller and Kirk's small Animal Dermatology**. 6 ed. Philadelphia: WB Saunders Co, 2001. p. 1203-1232.

STAHL, J.; MIELKE<sup>1</sup>, S.; PANKOW, W.; KIETZMANN<sup>1</sup>, M. Ceruminal diffusion activities and ceruminolytic characteristics of otic preparations—an in-vitro study. **BMC veterinary research**, v. 9, n. 1, p. 70, 2013.

## **ESTENOSE DE VÁLVULA PULMONAR EM CÃO (*Canis familiaris*) DA RAÇA DACHSHUND – RELATO DE CASO**

Thaís de Medeiros<sup>50</sup>; Priscila Tucunduva<sup>51</sup>; Denise de Mello Bobany<sup>51</sup>; Marcelline Santos Luz<sup>51</sup>

---

<sup>50</sup> Graduanda do curso de Medicina Veterinária do Unifeso – thatty.vet@gmail.com

<sup>51</sup> Docente do curso de Medicina Veterinária do Unifeso – ptucunduva@yahoo.com.br

## Resumo

As cardiopatias congênitas são frequentes na rotina clínica veterinária de cães, e uma das mais comuns é estenose pulmonar, em especial a estenose valvular. Sua origem é, normalmente, hereditária, e geralmente está relacionada com cães de raças puras. Com a evolução tecnológica, a cada ano surgem inovações em diagnósticos e terapias, e uma das áreas que mais vem evoluindo em Medicina Veterinária é a cardiologia. Devido à importância desta cardiopatia para a rotina clínica de pequenos animais, o objetivo geral do estudo foi trazer o relato do caso de um cão, atendido na Clínica Escola de Medicina Veterinária do UNIFESO, em Teresópolis – RJ, com estenose de válvula pulmonar, associando os dados do relato com uma revisão da literatura, com foco nas novidades relacionadas ao seu diagnóstico e tratamento. O estudo concluiu ser fundamental, para um melhor prognóstico e qualidade de vida do cão portador desta cardiopatia, que haja um diagnóstico precoce da doença, com a instauração de um tratamento preciso. Neste sentido, destaca-se o uso da ecocardiografia Doppler e, em casos graves, do tratamento cirúrgico, que vem apresentando um bom prognóstico. Palavras-chaves: Cardiopatia. Congênita. Canino.

## Introdução:

Graças aos avanços tecnológicos, a Medicina Veterinária tem conquistado grande evolução, tanto na área de diagnósticos como de tratamento, e em profissionais especializados. Uma destas especialidades é a cardiologia de pequenos animais, que conta com métodos de imagem como ecocardiografia, tomografia computadorizada e ressonância magnética, que trazem avanço significativo no diagnóstico e na realização de procedimentos adequados para os pacientes (ALVES; LEAL, 2017). Na rotina clínica da Medicina Veterinária de pequenos animais é comum a ocorrência de doenças cardíacas congênitas, e uma delas é a estenose pulmonar, que pode ocorrer em conjunto com a estenose subaórtica e a persistência do ducto arterioso. Esta estenose pode se apresentar subvalvular, valvular e supravalvular, sendo a valvular a mais comum. Trata-se de uma malformação congênica cardíaca que nem sempre é diagnosticada em filhotes, devido a dificuldade na detecção dos sopros na ausculta (FLÔRES; MORAES, 2008; ANANIAS; ROSSI; ZANETTE, 2015). As alterações congênitas do coração e dos grandes vasos são definidas como defeitos morfológicos associados ao nascimento e são as anomalias congênitas mais frequentes dos animais domésticos. Tais condições, em cães, geralmente são de origem hereditária, mas também podem ser causadas por etiologias tóxicas, físicas ou nutricionais (SERRANO, 2012; DUARTE, 2015). A gravidade dos sinais clínicos irá depender do grau da lesão, mas comumente levam ao surgimento rápido de sinais clínicos como insuficiência cardíaca. Porém, casos mais brandos podem permitir que o cão chegue até a idade adulta (ANANIAS; ROSSI; ZANETTE, 2015). É importante declarar que o reconhecimento precoce destas condições é de grande importância, pois quando mais cedo se identifica a doença, mais chances o cão terá de ter um prognóstico favorável, já que algumas destas anomalias podem ser corrigidas cirurgicamente (SILVA FILHO; JORGE; FRANCO, 2011; ARGENTA et al., 2018). Será relatado o caso de um atendimento Clínico Veterinário de um canino, macho, da raça Dachshund, com 5 meses de idade, apresentando dispneia e aumento do volume abdominal, sendo diagnosticado como estenose da válvula pulmonar. Justifica-se a relevância do tema pela importância em divulgar casos clínicos da doença, reforçando o conhecimento sobre a mesma, para que os clínicos estejam atentos à sua ocorrência, possibilitando o diagnóstico precoce através da realização de exames complementares e, conseqüentemente, melhorando as chances do sucesso no tratamento. Assim, o objetivo geral do estudo foi trazer o relato do caso de um cão, atendido na Clínica Escola de Medicina Veterinária do UNIFESO, com estenose de válvula pulmonar, associando os dados do relato com uma revisão da literatura, com foco no diagnóstico e tratamento.

## Relato de Caso:

Este trabalho é um Relato de Caso que dispensa a aprovação da CEUA, de acordo com o deliberado na contextualização do anexo da Resolução Normativa nº 22(25/6/2015) do CONCEA. Foi atendido, no dia 16 de maio de 2016, na Clínica Escola de Medicina Veterinária do UNIFESO, em Teresópolis – RJ, um canino, macho, da raça Dachshund, com 5 meses de idade, apresentando um quadro agudo de dispneia, aumento do volume abdominal devido a ascite (figura 1). Na anamnese e investigação do histórico foi relatado que o paciente havia sido adotado dia 18 de abril do mesmo ano, pois vivia em condições precárias, passando fome e praticando coprofagia. No ato de sua adoção, foi observado que seu abdômen estava distendido, porém desconfiava-se de verme, devido as condições em que vivia.

Em seu novo lar, o paciente foi imediatamente vermifugado, e nos primeiros dias se alimentava desesperadamente da ração que lhe era oferecida (Golden Mini Bits), porém apresentava dispnéia e “soluços”. Apesar de seu abdômen crescer a cada dia, o filhote vivia e brincava normalmente. Dia 9 de maio o filhote tomou a segunda dose de vermífugo, e pesava 5,150kg. Com o agravamento do quadro clínico, a tutora encaminhou o filhote para a consulta. Ao exame clínico foram observados sinais de desidratação, mucosas hipocoradas, taquipneia, ascite e presença de sopro sistólico em foco de ausculta pulmonar. Foi realizada abdominocentese, inicialmente, para proporcionar conforto ao animal, sendo drenado cerca de 400ml de um líquido espumoso e de coloração rosada (figura 2). Foi realizada fluidoterapia para tratar a desidratação e recomendada consulta em caráter de urgência com um Médico Veterinário especializado em Cardiologia, devido a suspeita clínica de cardiopatia, sendo receitado o seguinte tratamento para uso oral: Amoxicilina com Clavulanato de Potássio 250mg/5ml, na dose de 20mg/kg, Furosemida, na dose de 2,5mg/kg, Complexo B, na dose de 4mg/kg, Maleato de Enalapril 5mg, na dose de 0,5mg/kg e Albumina (pó), na dose de 0,5mg/kg. No dia 27 de maio de 2016 o filhote foi encaminhado para a consulta com o cardiologista. Apresentava perda de peso, estando com 3,100Kg. Foi realizado um exame de ecocardiograma, onde foi detectada displasia da válvula tricúspide, aumento atrial direito e uma possível estenose da válvula pulmonar, evidenciando-se o espessamento dos folhetos e fluxos anormais (figuras 3, 4 e 5). Também foi realizada uma radiografia, porém não evidenciou nenhuma alteração que pudesse fechar o diagnóstico etiológico. Para um exame mais minucioso, o paciente foi encaminhado para outro cardiologista, no Instituto de Especialidades em Medicina Veterinária (IEMEV) em Botafogo-RJ. Foi receitado: Hemolitan pet ou Hemolitan gold, com administração de ½ comprimido, 1 vez ao dia, durante 30 dias. Em 2 de junho de 2016, o filhote realizou nova avaliação cardiológica, no IEMEV, com exame de Ecodopplercardiograma que identificou um importante remodelamento em átrio e ventrículo direitos, além de retificação do septo interventricular e fusão dos folhetos da válvula pulmonar, indicando uma estenose pulmonar valvular do tipo 1, com gradiente de pressão de 101 mmHg, indicando um grau severo da afecção (figura 6). O importante remodelamento em átrio direito resultou em variação da geometria cardíaca, levando também a uma importante insuficiência tricúspide. Após os exames foi recomendado manter um tratamento apenas conservador, visto que o animal não se encontrava em condições de suportar um tratamento cirúrgico. Foi realizada uma modificação no tratamento: Espironolactona 25mg, na dose de 2mg/kg, Clopidogrel 75mg, na dose de 3mg/kg, Maleato de Enalapril 5mg, na dose de 0,5mg/kg, Furosemida 40mg, na dose de 2,5mg/kg. Porém, apesar do tratamento clínico estabelecido, o paciente apresentou piora considerável em decorrência do avançado estágio da doença, sendo encaminhado a uma nova consulta em 20 de junho de 2016, onde apresentava edema na face, mucosas palpebrais hipocoradas, dispnéia, dificuldade de locomoção, feridas e hemorragias na boca, com mucosa oral e língua congestas, enegrecidas (figuras 7 e 8). Foi realizada nova drenagem de líquido abdominal, que estava com aspecto sanguinolento (figura 9). O paciente já não se alimentava sozinho, apresentava fraqueza e caquexia (figura 10). Tomou-se, então, a decisão pela eutanásia, visto que o paciente não apresentava a mínima qualidade de vida e nem perspectiva de recuperação.

### **Discussão:**

Este estudo trouxe o relato de um cão jovem, de cinco meses de idade, diagnosticado com estenose da válvula pulmonar, que conforme Flôres e Moraes (2008) é mesmo uma doença cardíaca mais comumente diagnosticada em animais jovens. O paciente era da raça Dachshund, que não consta como uma das raças já relatadas na literatura como pré-disposta para a doença, segundo Flôres e Moraes (2008), porém, de acordo com Argenta et al. (2018), cães de raças puras são mais acometidos do que os Sem Raça Definida (SRD), provavelmente devido à consanguinidade em cruzamentos das raças. O animal deste estudo era da raça Dachshund o que vai de encontro ao descrito por Duarte (2015) revelou que 25 dos casos de estenose da válvula pulmonar de seu estudo, ficou óbvia a predisposição de animais de raça pura para desenvolver a cardiopatia, pois cães de raça corresponderam a 92% dos casos apresentados. O paciente do estudo já chegou com sinais clínicos mais graves, como ascite, dispnéia, taquipneia, desidratação e mucosas hipocoradas, além de presença de sopro sistólico em foco de ausculta pulmonar, indicativo de estenose da válvula pulmonar, conforme explicado por Ananias, Rossi e Zanette (2015) e Argenta et al. (2018). Tendo em vista que o exame radiográfico não foi efetivo para realizar o diagnóstico da estenose de válvula pulmonar, foi realizado o exame de ecocardiograma sendo eficiente para o diagnóstico, conforme foi descrito por Flôres e Moraes (2008) que indicam o ecocardiograma como o exame padrão-ouro para o diagnóstico dessa doença cardíaca em questão. No primeiro exame realizado pelo paciente deste relato, a estenose da válvula pulmonar não foi visualizada conforme descrito por Flôres e Moraes (2008) que dizem que a estenose da válvula pulmonar pode ser de difícil visualização. Em relação ao tratamento, no caso aqui relatado, o quadro clínico grave não permitia a cirurgia, portanto optou-se pelo tratamento

conservador, que não se mostrou eficaz, o que vai de encontro ao descrito por Flôres e Moraes (2008), Ananias, Rossi e Zanette (2015), Duarte (2015), que recomendam que em casos graves, em especial nos sintomatológicos, seja feita a terapia cirúrgica. No caso aqui relatado, o fato de o filhote já ter sido adotado apresentando sintomatologia da doença, e não ter sido submetido a nenhum tipo de exame clínico antes da adoção, que pudesse ter diagnosticado a cardiopatia precocemente, foi fundamental para que não houvesse tempo hábil para o início de um tratamento eficaz, conforme descrito por Silva Filho, Jorge e Franco (2011) que acredita que a questão crucial é o diagnóstico precoce. Silva Filho, Jorge e Franco (2011) explicam que quando animais jovens passam por uma avaliação clínica, no exame físico é possível se identificar a presença de sopros sistólicos “inocentes” ou fisiológicos de grau leve (grau II/VI ou inferior). Entretanto, é preciso monitorar a persistência ou agravamento destes, por volta dos quatro a seis meses de idade, pois se permanecerem devem ser interpretados como um sinal de doença cardiovascular. Como medida de prevenção da doença em criatórios de cães de raça, Serrano (2012) sugere a instauração de um programa de rastreio de estenose pulmonar, para reprodutores de raças possivelmente predispostas. O autor crê que esta pode ser uma medida de grande valor para diminuir a incidência da doença na população destes criatórios e, ao mesmo tempo, pode permitir um maior conhecimento sobre a verdadeira prevalência desta doença na população canina.

Figura 1 - Canino macho, raça Dachshund, 5 meses, com aumento do volume abdominal

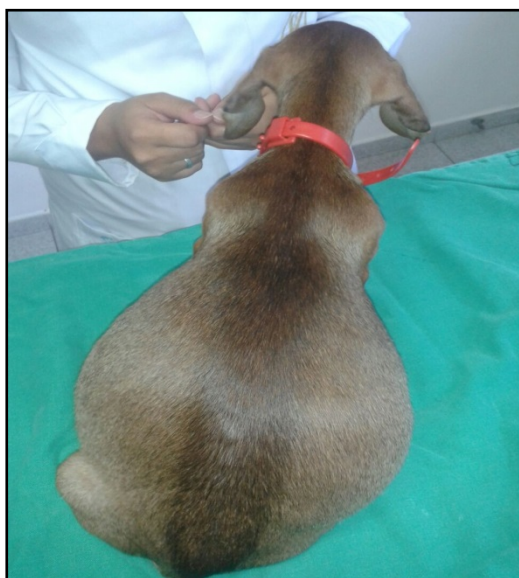


Figura 2 - Drenagem de 400ml de líquido da cavidade abdominal por abdominocentese

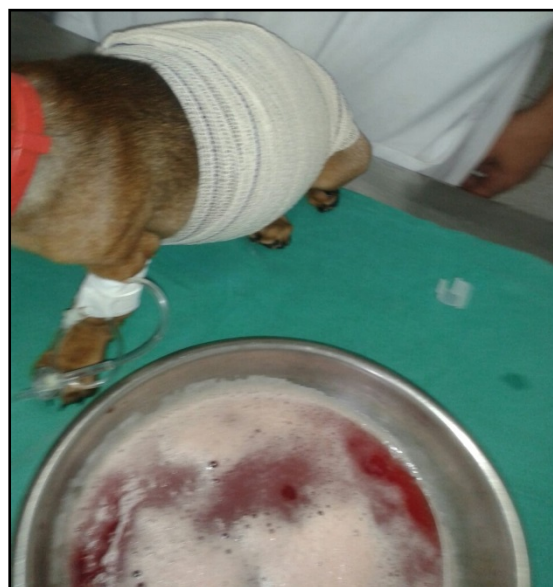

Figura 3 - Ecocardiograma: Em maior detalhe o importante aumento atrial direito

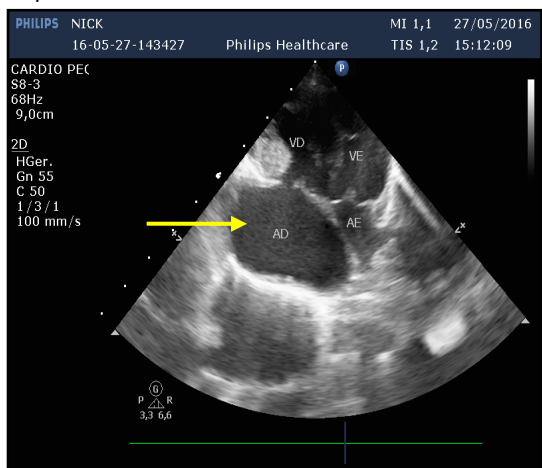


Figura 4 - Ecocardiograma: Hipertrofia do ventrículo direito

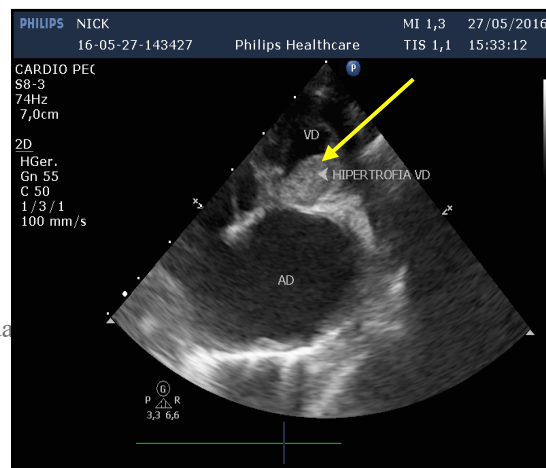


Figura 5 - Ecocardiograma: Estenose da válvula pulmonar (setas)

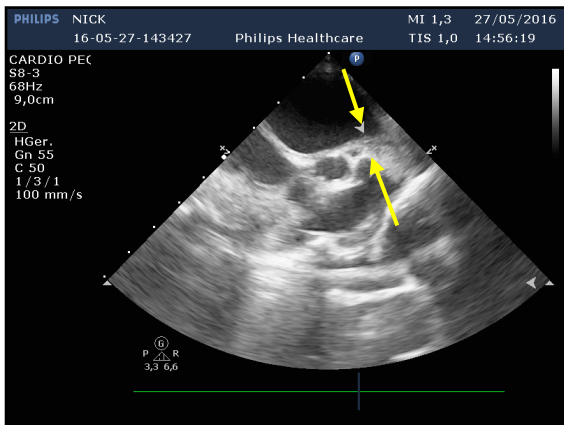


Figura 6 - Ecocardiograma: Hipertrofia do ventrículo direito Ecocardiograma com Doppler: Insuficiência da válvula tricúspide

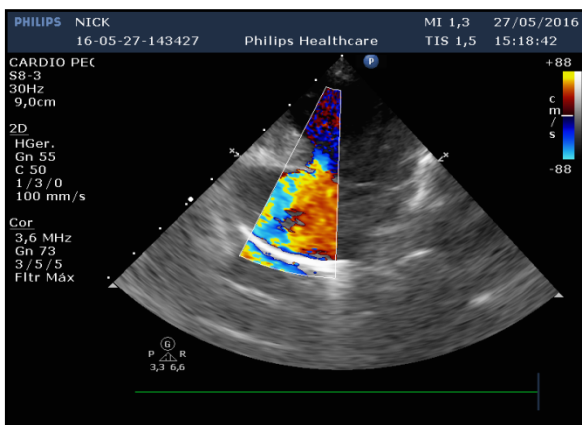


Figura 7 - Paciente apresentando edema da face e mucosas hipocoradas

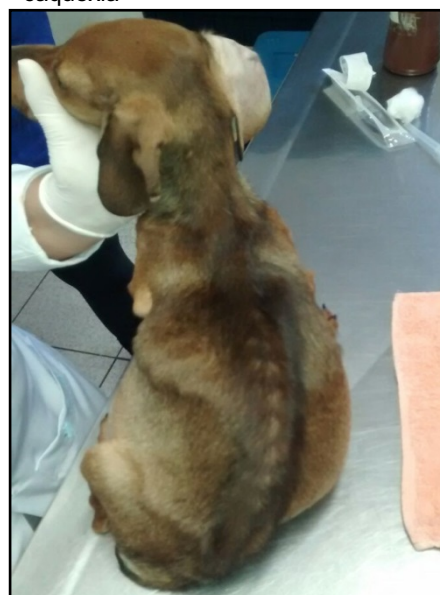
Figura 8 - Feridas e hemorragias na boca, com mucosa oral congesta

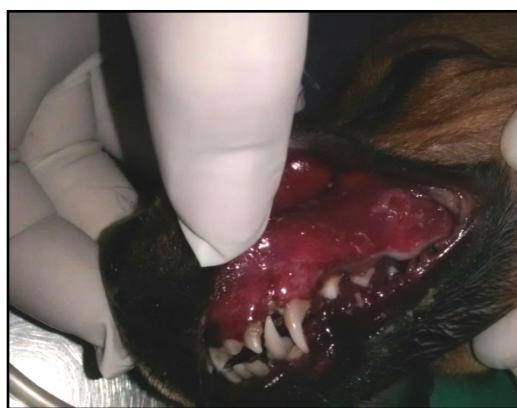
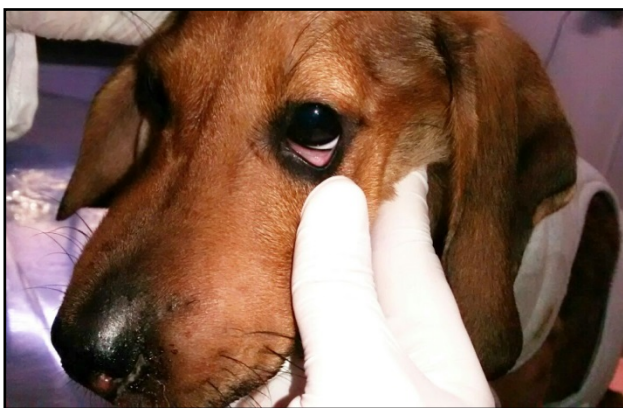
Figura 9 - Abdominocentese com drenagem de líquido sanguinolento

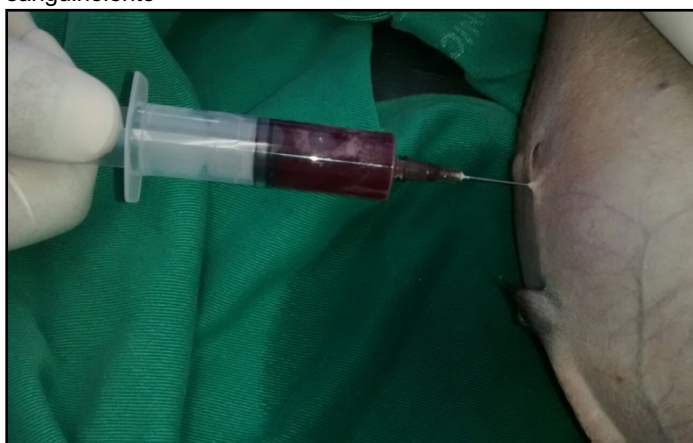

Figura 10 - Paciente apresentando caquexia



### Considerações finais:

Este trabalho trouxe o relato de um caso clínico de um filhote de 5 meses da raça Dachshund com estenose de válvula pulmonar tipo I (Valvular), grave, que não resistiu ao tratamento convencional, não podendo realizar o tratamento cirúrgico que poderia ter proporcionado uma melhor qualidade de vida e um prognóstico favorável. No presente caso, o tratamento não foi eficiente devido as importantes alterações hemodinâmicas causadas pela cronicidade da doença cardíaca. O relato deste caso evidencia a importância na precocidade no diagnóstico e no tratamento adequado para retardar a progressão da doença. Destaca-se a importância de um exame cardiológico minucioso em filhotes, e se necessário, o uso do ecocardiograma e do ecodopplercardiograma para investigar mais detalhadamente possíveis alterações cardíacas. O tratamento cirúrgico tem se mostrado uma opção valiosa e de bom prognóstico que não pôde ser aplicado nesse caso devido ao grave estado clínico geral do paciente.

### Abstract

Congenital heart diseases are frequent in the veterinary clinical routine of dogs, and one of the most common is pulmonary stenosis, especially valvular stenosis. Its origin is usually hereditary, and is generally related to dogs of pure breeds. With technological evolution, innovations in diagnostics and therapies are emerging each year, and one of the areas that has been evolving in veterinary medicine is cardiology. Due to the importance of this cardiopathy for the clinical routine of small animals, the

general objective of the study was to report the case of a dog, attended at the Clinical School of Veterinary Medicine of UNIFESO, Teresópolis - RJ, with pulmonary valve stenosis, associating the data of the report with a review of the literature, focusing on the novelties related to its diagnosis and treatment. The study concluded that it is fundamental for a better prognosis and quality of life of the dog with this cardiopathy, that there is an early diagnosis of the disease, with the introduction of an accurate treatment. In this sense, the study highlights the use of Doppler echocardiography and, in severe cases, the surgical treatment, which has been presenting a good prognosis.

Keywords: Cardiopathy. Congenital. Canine.

#### **Agradecimentos:**

Ao Médico Veterinário Tomas Ottoni pela disponibilização de consultas e materiais para a confecção deste trabalho.

#### **Referências:**

- ALVES, E. T. L.; LEAL, D. R. Endocardiose valvar mitral em cães – revisão e relato de caso. **Anais do Simpósio de TCC e Seminário de IC - ICESP**, v.12, p.2207-2213, 2017.
- ANANIAS, F.; ROSSI, C. N.; ZANETTE, M. F. Estenose da válvula pulmonar em cão da raça shih tzu: relato de caso. **Revista de Educação Continuada em Medicina Veterinária e Zootecnia do CRMV-SP**, v.13, n.2, p.58, 2015.
- ARGENTA, F. F.; PAVARINI, S. P.; DRIEMEIER, D.; SONNE, L. Alterações congênitas do coração e dos grandes vasos em cães. **Pesquisa Veterinária Brasileira**, v.38, n.6, p.1184-1189, 2018.
- DUARTE, R. S. P. **Estenose pulmonar em canídeos: revisão bibliográfica a propósito de estudo retrospectivo de 25 casos clínicos**. 93f. Dissertação (Mestrado em Medicina Veterinária), Faculdade de Medicina Veterinária, Universidade de Lisboa, Lisboa, 2015.
- FLORES, F. N.; MORAES, A. N. Conduta anestésica para procedimento de correção de estenose pulmonar em cães – revisão. **Revista da FZVA**, v.15, n.1, p.141-151, 2008.
- SERRANO, G. N. S. S. **Estenose pulmonar no cão**. 49f. Tese (Mestrado em Medicina Veterinária), Universidade Lusófona de Humanidades e Tecnologias, Lisboa, 2012.
- SILVA FILHO, J. C.; JORGE, P. S.; FRANCO, R. P. Alterações eletrocardiográficas de um cão com estenose de valva pulmonar, antes e após terapia a base de maleato de enalapril e atenolol. **Acta Veterinária Brasileira**, v.5, n.1, p.92-99, 2011.

## **GESTÃO FINANCEIRA EM EMPREENDIMENTOS VETERINÁRIOS PET NA REGIÃO SERRANA DO RIO DE JANEIRO**

Priscila Fernandes<sup>52</sup>; Roberta Rollemberg Cabral Martins<sup>53</sup>; Beatriz Rodrigues Sturm<sup>53</sup>; Fernando Luís Fernandes Mendes<sup>53</sup>; Bruno Teixeira Ribeiro<sup>54</sup>; Andre Vianna Martins<sup>53</sup>

### **Resumo**

O presente trabalho teve por objetivo, levantar dados de empreendimentos veterinários pet na Região Serrana do Rio de Janeiro, avaliando a capacidade de gerir seus negócios a partir do controle financeiro eficaz e verificando as habilidades dos empresários em administrar os recursos que compõem o negócio. O trabalho foi desenvolvido através de uma pesquisa do tipo survey, com aplicação de questionário estruturado a respeito da gestão financeira em empreendimentos veterinários pet. O questionário foi confeccionado na plataforma Google Forms e o link para acessá-lo foi enviado especificamente por e-mail e por WhatsApp aos proprietários de empreendimentos veterinários ligados à área de pequenos animais, constituindo assim uma pesquisa direcionada. A tabulação dos dados foi realizada por meio da Estatística Descritiva, através do Microsoft Excel. Foi obtido um N 20 respondentes, desses, 95% afirmaram que sabem o que é o pró-labore, mas somente 50% definem o seu pró-labore no fluxo de caixa. Os resultados obtidos se tornam importantes, pois, a retirada constante de recursos financeiros dos empreendimentos veterinários sem um planejamento prévio pode comprometer a gestão financeira dos mesmos. Como o setor pet é um mercado de alta relevância em termos financeiros, com demanda crescente, e por possuir o médico veterinário como responsável nesse setor, é de grande importância saber se esse profissional está satisfatoriamente preparado para assumir posição de liderança, seja como proprietário de negócios, seja gerenciando sua carreira e prestando serviços a terceiros. A gestão financeira é um instrumento de apoio a tomada de decisões

Palavras-chave: Empreendimentos pet. Gestão financeira. Medicina Veterinária.

### **Introdução:**

De acordo com Silva, Borges e Moraes (2007), planejar um negócio independentemente de seu tamanho ou de seu segmento se torna uma condição indispensável para o sucesso duradouro e sustentável da empresa. Apesar disso, a maioria das pequenas empresas não tem a cultura de planejamento estratégico para desenvolvimento do negócio. Os autores consideram como pequenas empresas, aquelas que possuem até 30 pessoas em seu quadro de funcionários. Já que a pequena empresa no Brasil pode ser distinguida por três vertentes que são: número de funcionários, valor do capital social e por tamanho. Além disso, nas pequenas empresas, as decisões são normalmente tomadas pelos proprietários, que nem sempre são pessoas qualificadas no que diz respeito à ciência da administração. Para Nascimento et al. (2013), apesar da importância das MPE (Micro e Pequenas Empresas) para a economia e para o desenvolvimento regional, é possível verificar altos índices de mortalidade precoce neste tipo de empresa gerados por vários fatores. Na opinião de Motta (2000), os

---

<sup>52</sup> Graduanda do curso de Medicina Veterinária do UNIFESO - pris-fernandes@hotmail.com

<sup>53</sup> Docente do curso de Medicina Veterinária do UNIFESO – rrcmartins@unifeso.edu.br

<sup>54</sup> Médico Veterinário Autônomo

fatores que provocam essa vida de curta duração são: a opressão de grandes empresas; limitações do mercado; dificuldades na obtenção de recursos financeiros; o gerenciamento do capital de giro e a carga tributária elevada. Além destes fatores, outro elemento que contribui para o fechamento das empresas é a baixa capacidade para gerir os negócios; o sucesso empresarial está totalmente ligado a capacidade do empresário em administrar os recursos que compõem o negócio. De acordo com Sebrae (2016), a taxa de sobrevivência média empresas com até 2 anos passou de 54,2% (empresas criadas em 2008) para 76,6% (empresas criadas em 2012). Entre os fatores que levaram a esse resultado, destacam-se: a expansão dos MEI e o aumento do PIB brasileiro no período, ambos, favorecidos pelo aumento da rendimento médio real dos trabalhadores, em especial do Salário Mínimo, a tendência à redução média das taxas de juros, a queda da taxa de desemprego na economia e a melhora da legislação em favor dos Pequenos Negócios, no período entre 2008 e 2014. Mesmo em um cenário difícil, as MPE ocupam papel de destaque no cenário econômico, pois caracterizam-se pela criação de novos postos de trabalho contribuindo para o desenvolvimento regional. Em virtude disso, as MPE são consideradas elementos importantes para o crescimento da economia e geração de emprego, transformando políticas de inovação em instrumentos de estímulo à competitividade. Empreendedores são pessoas que geram o desenvolvimento econômico e social, representam a base para uma economia equilibrada. São aqueles que conseguem enxergar as oportunidades que surgem, sonham, e com coragem assumem riscos, persistem e canalizam as suas poupanças para os investimentos. Esses investimentos irão gerar empregos, promover o aumento da produtividade e conduzir mudanças sociais. Porém, o sucesso destas ações depende da combinação de conhecimento e recursos (HILÁRIO NETO; LOURENÇÃO; OLIVEIRA, 2006; SEBRAE/RJ, 2015a). Em virtude disso, entender o conceito de gestão é fundamental para o sucesso de qualquer empreendimento. Para o autor Nakagawa (1993, p.42), gestão é definida como: “Atividade de se conduzir uma empresa ao atingimento do resultado desejado por ela, apesar das dificuldades.” Já Ludícibus e Marion (2001, p.101) definem gestão como: “Processo de tomada de decisão que inclui Planejamento, Execução e Controle. Um bom gestor financeiro deve desempenhar algumas funções básicas como: planejamento e controle financeiro; tomadas de decisões de investimento; e tomadas de decisões de financiamentos, além de ser responsável por fazer as análises de mercados. O empresário deve estar atento a estas funções básicas em seu negócio. Deve analisar, planejar e controlar o uso de seus recursos financeiros e tomar decisões de investimentos e financiamentos precisas e inteligentes (BITTENCOURT; PALMEIRA, 2012). Segundo Zaine (2017a), os Médicos Veterinários não foram preparados para serem gestores, mas sim especialistas. O grande problema é que geralmente todo especialista “é” a sua própria empresa, tendo ou não CNPJ. E toda empresa que não tem uma gestão adequada está fadada ao fracasso. Em tempos de alta concorrência, um ótimo gestor poderá ter mais longevidade no mercado. Na opinião de Zaine (2017b), educação financeira é algo que os Médicos Veterinários devem buscar aprender, pois não são preparados para isso, e esse fator estrangula bastante o crescimento dos mesmos. O objetivo desse estudo concentrou-se em levantar se empreendimentos veterinários pet na Região Serrana do Rio de Janeiro têm uma boa capacidade de gerir seus negócios a partir do controle financeiro eficaz do mesmo, levando em consideração a depreciação dos produtos ofertados e verificando as habilidades dos empresários em administrar os recursos que compõem o negócio.

#### **Metodologia:**

O experimento foi conduzido em empreendimentos veterinários pet, na Região Serrana do estado do Rio de Janeiro, no período de agosto a setembro de 2018. Essa pesquisa é classificada como quantitativa quanto à forma de abordagem, aplicada quanto à natureza, explicativa quanto aos objetivos e survey quanto aos procedimentos. A coleta de dados ocorreu por meio do envio de questionário estruturado, que permitiu a aplicação direta de tratamentos estatísticos com auxílio do Microsoft Excel, eliminando a necessidade de se classificar respostas à posteriori. O questionário foi constituído basicamente de níveis de mensuração nominais, que apenas identifica um determinado elemento. Apenas uma questão foi a nível ordinal, na qual os elementos foram ordenados por preferência. O questionário foi confeccionado na plataforma Google Forms e o link para acessá-lo foi enviado especificamente por e-mail e por WhatsApp aos proprietários de empreendimentos veterinários ligados à área de pequenos animais, da Região Serrana do estado do Rio de Janeiro, constituindo assim uma pesquisa direcionada. Este método de coleta de dados pode ser classificado segundo Mattar (2008) como questionário auto preenchido, em que o pesquisado lê o instrumento e o responde diretamente sem a intervenção do entrevistador. Após a coleta dos dados, a análise foi realizada por meio da Estatística Descritiva, através do Microsoft Excel, onde os dados foram tabulados.

#### **Resultados e Discussão:**

Foram obtidos um número de 20 respondentes, que para Região Serrana do estado do Rio de Janeiro pode ser considerado um número representativo. Dos respondentes 15 pessoas trabalham com Clínica Médica Veterinária, muitos desses, trabalham com a clínica e outros empreendimentos do ramo pet, como por exemplo: cirurgias, venda de produtos veterinários, banho e tosa, venda de rações e outros produtos. Apenas 4 respondentes trabalham na área comercial, sendo 2 com venda de ração e outros produtos e 2 com venda de produtos e pet shop. Apenas 1 respondente trabalha exclusivamente com cirurgia. Dos entrevistados, 50% disseram ter uma empresa com mais de 10 anos de casa, 20% entre 6 e 10 anos, 20% entre 1 e 5 anos e apenas 10% com menos de 1 ano de funcionamento. A sobrevivência desses empreendimentos é condição indispensável para o desenvolvimento econômico do País e segundo o SEBRAE (2011), todos os estudos no Brasil e no mundo mostram que os dois primeiros anos de atividade de uma nova empresa são os mais difíceis, o que torna esse período o mais importante em termos de monitoramento da sobrevivência. De acordo com Sebrae (2016), a taxa de mortalidade das empresas com até dois anos é de 23,4%. Esse resultado demonstra que as Microempresas constituem o grupo que tem maior peso no fechamento dos Pequenos Negócios, seja pelo elevado número de empresas deste porte no grupo dos Pequenos Negócios, seja porque é o segmento com maior taxa de mortalidade. Dos entrevistados, 50% deles tem entre 1 a 5 funcionários, 15% tem entre 6 a 10 funcionários, 25% tem acima de 10 funcionários e apenas 10% declararam não ter funcionários. Segundo Silva, Borges e Moraes (2007), pequenas empresas são aquelas que possuem até 30 pessoas em seu quadro de funcionários. Já que a pequena empresa no Brasil pode ser distinguida por três vertentes que são: número de funcionários, valor do capital social e por tamanho. A Figura 1 apresenta o percentual de empresas que montaram um plano de negócios, antes de abrir seu negócio propriamente dito. Dos entrevistados, 50% declararam ter montado um plano de negócios e os outros 50% disseram que não montaram um plano de negócios antes de abrir a empresa. O plano de negócios é uma ferramenta de extrema importância, pois permite que o empreendedor conheça muito mais sobre o negócio e o mercado, seguindo um roteiro simples e objetivo para chegar a um bom resultado. De acordo com o SEBRAE/RJ (2015b), trata-se de uma ferramenta de planejamento detalhada, que deve ser construída para auxiliar o empreendedor nas tomadas de decisões. Dos entrevistados, 90% disseram que não dividem os custos com outros profissionais nos estabelecimentos veterinários. Segundo Sebrae (2008), custos são todos os gastos relacionados a um produto até deixá-lo em condições de vender. Ou seja: tudo aquilo que é utilizado para produzir um bem ou serviço ou adquirir um bem para ser vendido. Dos entrevistados, 40% já fizeram algum curso na área de gestão ou administração e os outros 60% não fizeram nenhum curso na área. Entretanto, conforme cita o SEBRAE/RJ (2015b) é extremamente necessário que o empresário tenha conhecimento sobre o assunto, pois a inexistência de uma gestão amparada em dados contábeis, evidenciados pelas demonstrações, provoca uma série de problemas de análise, planejamento e controle financeiro das atividades operacionais da empresa, tais como: desconhecimento se a empresa está tendo lucro ou prejuízos em suas atividades operacionais, má formação do preço de venda, inexistência de um sistema de informações gerenciais, entre outros. Dos participantes, 90% fazem o controle dos gastos mensais e 10% não fazem nenhum tipo de controle. Segundo Sebrae/RJ (2015b), fazer o controle dos gastos mensais possibilita saber como está o patrimônio da empresa, bem como a sua evolução, apresentado na forma de ativo e passivo, que podem ser retratados no balanço patrimonial da empresa. A forma de acompanhamento dos gastos mensais mais utilizada, foi a planilha eletrônica, seguida em ordem do mais utilizado para o menos utilizado, foram citados: caderno de anotações, aplicativos, extrato bancário, comprovante de cartão de débito, fatura de cartão de crédito. Dos entrevistados, 2 dos participantes não realizam o acompanhamento dos gastos mensais. Dos respondentes 95% afirmaram que sabem o que é o pró-labore, mas somente 50% definem o seu pró-labore no fluxo de caixa. Os resultados obtidos se tornam importantes, pois, a retirada constante de recursos financeiros dos empreendimentos veterinários sem um planejamento prévio pode comprometer a gestão financeira dos mesmos. Esses dados são confirmados pelo SEBRAE/RJ (2015a), SEBRAE/RJ, (2015b) e ABHV (2018) que ressaltam a importância de o profissional não misturar suas contas particulares com a da sua clínica, determinado para tal um pró-labore fixo, cuja retirada não é de quanto se deseja, e sim do quanto a empresa pode pagar considerando sua geração de resultados. Dos entrevistados, 95% separam suas contas pessoais das contas da empresa e apenas 5% não realizam essa separação. De acordo com Sebrae/RJ (2015b), é comum que as pessoas que trabalham por conta própria adotem a postura de misturar a vida pessoal com a empresarial. Este hábito acaba gerando a sensação no empresário de que ele trabalha muito e que não vê a “cor do dinheiro”. É importante que o empreendedor saiba que, ao separar as finanças do negócio da sua vida pessoal, ele terá a exata ideia do quanto esse empreendimento está sendo lucrativo ou não. E se é possível investir para ampliar o resultado. Das pessoas que tem acesso ao caixa da empresa, 30% são sócios, 25% são somente o proprietário, outros 25% são os funcionários, 15% são os sócios e funcionários e

5% são familiares. Assim, somados temos 55% de acesso ao caixa de proprietários e sócios é 45% de acesso de sócios, funcionários e familiares. Dos entrevistados 85% afirmam que tem o hábito de fazer os registros necessários periodicamente, somente 45% possuem informações exatas sobre a disponibilidade financeira da empresa, se os respondentes afirmam que fazem os registros financeiros necessários, seria esperado que os mesmos soubessem a informação exata sobre a sua disponibilidade financeira. Segundo Bittencourt e Palmeira (2012) vem sendo comprovado através do tempo que a sociedade depende de registros contábeis e econômico-financeiro para obter bons desempenhos quer no campo governamental, empresarial ou mesmo familiar. Hoje esses conceitos são fortes aliados aos gestores financeiros, fornecendo aos mesmos relatórios que podem ser analisados e a partir daí diagnosticar a situação financeira da empresa. Dos 20 respondentes, 95% disseram possuir um controle formal para verificar os valores a receber de clientes, sendo esse controle fundamental para o sucesso financeiro do empreendimento, pois, de acordo com Bittencourt e Palmeira (2012) a gestão dos recursos financeiros da empresa vai além da simples negociação de prazos e de juros de uma transação de investimento, sendo que a otimização dos recursos financeiros pressupõe interações contínuas do administrador com os clientes. Dos entrevistados 90% declaram saber qual o maior custo do empreendimento veterinário. Para Sebrae (2008), quando a empresa realiza suas operações e atividades, gasta determinados recursos, seja matéria-prima, mercadorias, dinheiro ou pessoas, por exemplo. Quando a empresa conhece e identifica todos os gastos desses recursos, então ela poderá controlar os seus custos. A resposta de maior incidência sobre a elaboração e a precificação dos produtos foi utilizar o preço aplicado pela concorrência (53%), seguido pelos custos (29%). Do restante dos entrevistados 6% declararam colocar um percentual em cima dos procedimentos, outros 6% alegaram que o sócio é responsável pela elaboração e 6% disseram não saber como e feita a precificação dos produtos. Das empresas entrevistadas, 60% programam valores mensais para cobrir períodos de queda de movimento, enquanto 40% não fazem essa programação. A figura 2 apresenta as principais dificuldades na gestão financeira levantadas pelos gestores dentro da empresa. Segundo os respondentes as principais dificuldades na gestão financeira da empresa são: elevada carga tributária (25,49%), crise econômica (17,65%), inadimplência (13,73%), dificuldades no planejamento do fluxo de caixa (11,76%), dificuldade de captação de capital de giro (9,80%), alta taxa de juros (9,80%), dificuldade em obter mão de obra qualificada (7,84%), nenhuma dificuldade (3,92%). Somente 30% das pessoas, disseram que fazem uso das consultorias na área de Gestão, sendo referente a 6 respondentes, onde 2 não responderam que tipo de consultoria recebem. Os que afirmaram utilizar consultorias na área de Gestão, citaram: Um consultor, Sócio com MBA em gestão, Sebrae e um gestor “free” lance. Dos entrevistados 85% disseram que contrataria uma consultoria na área de gestão se necessário, somente 15% declararam que não contrataria a consultoria. Foi enumerado na figura 3 as áreas de gestão de acordo com as prioridades dentro das empresas entrevistadas. Como primeira opção os respondentes apontaram como prioridade a gestão de pessoas, como segunda opção ficou a gestão de marketing, na terceira opção foi levantado a gestão de finanças como prioridade. É importante ressaltar que para o sucesso de qualquer empreendimento e imprescindível que todos esses segmentos trabalhem em conjunto, mas a gestão financeira é um instrumento de apoio a tomada de decisões. As empresas de um modo geral vêm sofrendo dificuldades por não possuírem total conhecimento de sua real situação financeira. Isso só acontece devido à falta de controle interno de profissionais qualificados e habilitados para fazerem um planejamento adequado. Através do planejamento financeiro é possível fazer com o negócio atinja e mantenha o seu nível de atividade desejada, fundamental para que as empresas sejam bem-sucedidas e sustentáveis buscando se manter no mercado altamente competitivo por um longo período.

Figura 1 – Percentual de empresas que montaram um plano de negócios

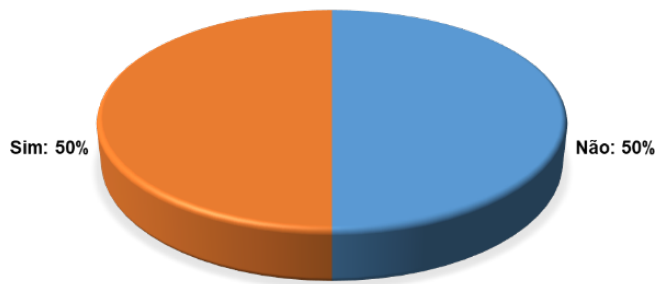
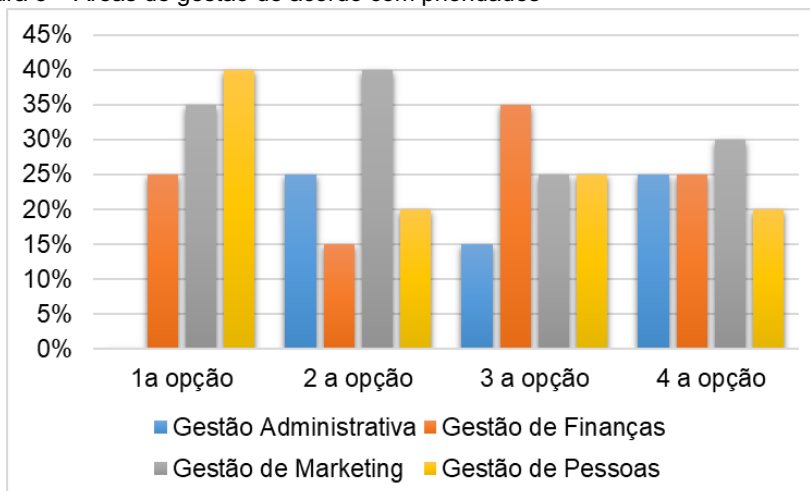


Figura 2 – Percentual de respondentes segundo as principais dificuldades na gestão financeira da empresa

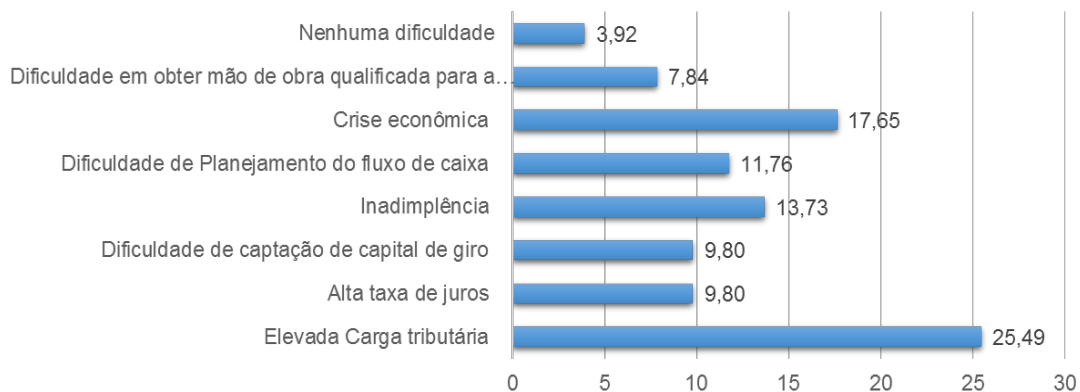

Figura 3 – Áreas de gestão de acordo com prioridades



### Conclusões:

Somente metade das empresas entrevistadas declararam ter montado um plano de negócio antes de abrir o empreendimento. A maioria dos entrevistados nunca fizeram um curso na área de gestão e também não contam com a ajuda de algum especialista para gerenciar os negócios. Metade dos empresários que sabem o que é pró-labore, não estipulam o mesmo no fluxo de caixa mensal. Gestão de pessoas e gestão de marketing, foram apresentados como prioridades para os respondentes. Através da análise do questionário, foi possível verificar que as pessoas ainda fazem muita confusão com alguns termos e acreditam que realizam a gestão financeira com eficácia, mas se contradizem nas respostas.

### Considerações Finais:

Metade dos empresários que sabem o que é pró-labore estão colocando o empreendimento em risco, pois não se deve misturar as contas particulares com o dinheiro do negócio. Para qualquer empreendimento poder prosperar a gestão de finanças deve ser levada em conta. Todos os aspectos da gestão devem ser considerados, sendo importante gerir, administrar o que será usado. Embora as pessoas acreditem que saibam fazer a gestão financeira, esse é um assunto que precisa ser mais explorado dentro da área de Medicina Veterinária, pois, os empreendimentos que fazem um bom controle financeiro, tem mais chances de se perpetuarem por um longo período no mercado. A área de gestão deveria ser mais abordada dentro das instituições de ensino na área de saúde animal, pois grande parte dos profissionais desse segmento são empreendedores, que são responsáveis tanto pela parte técnica quanto pela parte gerencial dos seus empreendimentos.

### Abstract

The objective of the present study was to collect data on pet veterinary enterprises in the Mountain Region of Rio de Janeiro, assessing the ability to manage their businesses through effective financial control and verifying the abilities of the entrepreneurs to manage the resources that make up the business. The study was developed through a research of the type *survey*, with application of structured questionnaire about the financial management in veterinary pet enterprises. The questionnaire was made on the Google Forms platform and the link to access was sent specifically by an e-mail and WhatsApp to the owners of veterinary enterprises related to the small animals area, however constituting a targeted research. The tabulated of the datas wa made by a Descriptive Statistics, using Microsoft Excel. It was obtained a N 20 respondents, were 95% affirm that they know what is pro-labore, but only 50% define their pro-labor in cash flow. The results obtained has become important, since the constant withdrawal of financial resources from veterinary enterprises without prior planning can jeopardize their financial management. As the pet sector is a market of high financial relevance, with increasing demand, and because the veterinarian is responsible for this sector, it is of great importance to know if the veterinarian is satisfactorily prepared to assume leadership position, either as owner of business, either as managing their careers and providing services to third parties. Financial management is a suport tool to decision-making of the business.

Keywords: Pet enterprises. Financial management. Veterinary.

### Referências:

ABHV- ASSOCIAÇÃO BRASILEIRA DOS HOSPITAIS VETERINÁRIOS. **Os desafios da Gestão em Clínicas Veterinárias**. Disponível em: <<http://www.abhv.com.br/os-desafios-da-gestao-em-clinicas-veterinarias/>>. Acesso em 25 set. 2018.

BITTENCOURT, M; PALMEIRA, E. M. **Gestão Financeira**. Bagé-RS: Universidade Federal do Pampa, 2012.

HILÁRIO NETO, G.; LOURENÇÃO, P. T. de M.; OLIVEIRA, E. A. de A. Q. Análise do perfil do empreendedor Joseense para implantação de novos negócios e Desenvolvimento Regional. **Revista Brasileira de Gestão e Desenvolvimento Regional**, São Paulo, v. 2, n.1, 2006.

IUDÍCIBUS, S. de, MARION, J. C. **Dicionário de termos de contabilidade**. São Paulo: Atlas, 2001.

- MATTAR, F. N. **Pesquisa de marketing: metodologia, planejamento.** , 6.ed. São Paulo:Atlas, 2008.
- MOTTA, F. G. **Fatores condicionantes na adoção de métodos de custeio em pequenas empresas.** 2000. 194 f. Dissertação (Mestrado em Engenharia de Produção) - Universidade de São Paulo, São Carlos, SP, 2000.
- NAKAGAWA, M. **Introdução à controladoria: conceitos, sistemas, implementação.** São Paulo: Atlas, 1993.
- NASCIMENTO, M.; LIMA, C. R. M. de; LIMA, M. A. de; ENSSLIN, E. R. Fatores determinantes da mortalidade de micro e pequenas empresas da região metropolitana de Florianópolis sob a ótica do contador. **Revista Eletrônica de Estratégia & Negócios**, v. 6, n. 2, p.244-283, 2013.
- SEBRAE, Serviço Brasileiro de Apoio às Micro e Pequenas Empresas. **Gestão de Custos – SEBRAE SEM DISTÂNCIA**, vol. 2. Paraná: SEBRAE, 2008. 56p. (Série Administração Básica).
- SEBRAE, Serviço Brasileiro de Apoio às Micro e Pequenas Empresas. **Taxa de Sobrevivência das Empresas no Brasil.** Brasília: SEBRAE, 2011. 30p. (Coleção Estudos e Pesquisas).
- SEBRAE, Serviço Brasileiro de Apoio às Micro e Pequenas Empresas. **Sobrevivência das Empresas no Brasil.** Brasília: SEBRAE, 2016. 68p.
- SEBRAE/RJ, Serviço Brasileiro de Apoio às Micro e Pequenas Empresas. **Potencial Empreendedor – Instrumento para aplicação do uso consciente do crédito e aumento de renda.** Rio de Janeiro: SEBRAE, 2015a. 27p. (Série Educação Financeira).
- SEBRAE/RJ, Serviço Brasileiro de Apoio às Micro e Pequenas Empresas. **Microempreendedor Individual – Planejamento financeiro empresarial do crédito e aumento de renda.** Rio de Janeiro: SEBRAE, 2015b. 30p. (Série Educação Financeira).
- SILVA, G. M.; BORES, R. F.; MORAES, J. P. M. A importância do planejamento estratégico para pequenas empresas. **Revista administra-ção.** n 4, 2007.
- ZAINE, L. **10 Causas de fracasso na carreira de Veterinários Especialistas e como evita-las.** VET UP. 2017a. Disponível em: <<http://vetup.com.br/materiais-didáticos/>>. Acesso em: 3 mar. 2018.
- ZAINE, L. **Os 10 pontos da carreira veterinária de sucesso.** VET UP. 2017b. Disponível em: <<http://vetup.com.br/materiais-didáticos/>>. Acesso em: 3 ago. 2018.

## Habronemose cutânea em cavalo (*Equus caballus*) – RELATO DE CASO

Thaís Rangel de Sá Maceira<sup>55</sup>; Daniela Mello Vianna Ferrer<sup>56</sup>; Jorge Aguiar Amaral<sup>56</sup>; Nathália Rangel de Sá Maceira<sup>57</sup>; Paula de Mattos Guttmann<sup>56</sup>; Marcos Vinicius Dias da Rosa<sup>56</sup>

### Resumo

A Habronemose cutânea equina, popularmente chamada de “esponja” ou “ferida de verão”, é uma das principais patologias causadas por parasitas dos gêneros *Habronema* e *Draschia*, sendo *Habronema majus*, *Habronema muscae* e *Draschia megastoma* as espécies de maior importância. Este trabalho visa relatar um caso de habronemose cutânea em um equino (*Equus caballus*), avaliando a eficácia do uso do óleo ozonizado no tratamento das lesões cutâneas que decorrentes da extirpação das feridas características desta enfermidade. O animal apresentava uma lesão persistente no membro anterior direito, com característica nodular e intensa presença de tecido de granulação. Foi realizada a coleta de material do nódulo para biópsia. O resultado obtido da biópsia apresentou pele ulcerada com intenso infiltrado inflamatório misto rico em eosinófilos, proliferação exuberante de pequenos vasos e fibrose. Foram também notados raros microabscessos, alguns calcificados e uma única estrutura larvar seccionada transversalmente, sendo assim positivo para suspeita de habronemose cutânea. O tratamento estabelecido foi a exérese total do nódulo, ivermectina oral e limpeza diária da ferida com solução fisiológica, assim como o uso tópico de óleo ozonizado em curativos diários. Após 30 dias de tratamento a ferida apresentou quase que total cicatrização. Não houve recidiva até o presente momento. Conclui-se que a habronemose apesar de requerer uma terapia medicamentosa simples, possui altas taxas de recidiva, o que complica a cura da doença, sendo assim, profilaxia e controle eficazes dos vetores e um diagnóstico rápido e preciso, são fatores de extrema importância nesta doença.

Palavras-chave: Habronemose. Tratamento. Equino.

### Introdução:

A habronemose cutânea é causada por nemátoides da ordem Spirurida, subordem Spirurina. Os parasitas desta ordem apresentam ciclos de vida indiretos, tendo como hospedeiros intermediários, geralmente, artrópodes. Estes nemátoides parasitam, sobretudo, o estômago dos hospedeiros definitivos, podendo, todavia, parasitar também outros órgãos (URQUHARD et al., 1990; BERTONE, 2000; FREITAS, 2013). As espécies de maior importância dos gêneros *Habronema* e *Draschia* são

<sup>55</sup> Graduanda do curso de Medicina Veterinária do UNIFESO – tata\_maceira@hotmail.com

<sup>56</sup> Docente do curso de Medicina Veterinária do UNIFESO -dmvferrer@gmail.com

<sup>57</sup> Médica Veterinária Autônoma – nathy-rangel@hotmail.com

Habronema muscae, Habronema majus e Draschia megastoma (SANTOS; ALESSI, 2016). Estes parasitas possuem como hospedeiros intermediários, vetores pertencentes à ordem Diptera, subordem Brachycera, na qual encontramos a super-família Muscoidea, família Muscidae, onde se encontram as espécies Musca doméstica e Stomoxys calcitrans (FREITAS, 2013). Segundo Meana e Rojo-Vázquez (1999), no ciclo biológico das duas espécies de muscídios, há a eclosão da larva L1, sendo que dependendo da temperatura e umidade, pode haver variações na duração de cada fase. Mais tarde ocorre o desenvolvimento da larva e nos últimos dias a L3 deixa de se alimentar, endurece e escurece formando a pupa, de onde vão emergir os adultos. Habronema spp. e Draschia megastoma têm distribuição mundial ampla e sua prevalência está diretamente ligada à quantidade de hospedeiros intermediários e as condições climáticas (RADOSTISTS et al., 2002). Segundo Radostists et al. (2002) animais de todas as idades podem apresentar lesões de habronemose cutânea, porém, há uma maior suscetibilidade com o aumento da idade e devido à proliferação maior de vetores em períodos mais quentes e úmidos do ano, trata-se a habronemose cutânea, de uma doença sazonal. Radostists et al. (2002) afirmam que o ciclo destes parasitas é indireto e que todas as espécies citadas usam muscídios como vetores. Os ovos desses parasitas são produzidos no estômago do equino e depois liberados no lúmen gástrico, posteriormente os ovos são eliminados nas fezes destes animais e depois de eliminados são ingeridos pelas larvas de moscas dos gêneros Musca e Stomoxys, que são hospedeiros intermediários do ciclo, à medida que evoluem à pupa as larvas destes nematóides se desenvolvem em seu interior, as larvas (L1) irão efetuar o seu desenvolvimento até o estágio infectante (L3) (BOWMAN et al., 2002; MURO et al., 2008; McGAVIN, 2009; DURO, 2010). Posteriormente, as larvas infectantes (L3) migram para o labium dos hospedeiros intermediários. Estas larvas serão depositadas em zonas glabras da pele dos equinos e depois serão deglutidas atingindo seu estado adulto no estômago dos equinos em cerca de dois meses. As larvas que fazem o ciclo errático e penetram na pele causam uma reação de hipersensibilidade no local de entrada formando nódulos. Neste caso, as larvas não atingem seu estágio adulto, permanecendo na forma L3, não completando assim seu ciclo (BOWMAN et al., 2002). As espécies dos gêneros Habronema e Draschia são precursoras de diversas enfermidades, dentre elas a habronemose gástrica, conjutival, pulmonar e cutânea. A patogenia de cada doença vai depender de onde os parasitas adultos e as formas larvares infectantes L3 estão localizados, dando origem assim a diferentes quadros clínicos (MEANA; ROJO-VÁZQUEZ, 1999). A habronemose cutânea, ou “Ferida de Verão”, ocorre quando as larvas L3 destes parasitas são depositadas em feridas previamente abertas na pele, onde permanecem e alimentam-se delas. Quando acontece uma grande migração larvar intradérmica, esses nemátodes exercem então uma função irritante e dificultam a cicatrização normal das aberturas cutâneas, causando assim uma dermatite granulomatosa, ulcerativa, com múltiplos focos de necrose coagulativa (PAIVA, 1988; BOWMAN et al., 2002). Duro (2010) e Santos e Alessi (2016) afirmam que as áreas mais acometidas do corpo do equino com a habronemose cutânea são feridas previamente abertas, lábios, olhos e regiões cronicamente úmidas. As lesões ocorrem com maior frequência em locais que apresentam maior ocorrência de traumatismos e onde os animais encontram dificuldade em ascender para afastar as moscas como, por exemplo, o rosto, região medial dos olhos (Figura 05), linha média do abdômen, ao redor do pênis e prepúcio, além dos membros, anca e pescoço (HAMMOND; MASON, WATKINS, 1986; BITTERN COURT; MOYA-BORJA, 2000). Devido ao intenso prurido, ocorre o autotraumatismo. Formando-se então um granuloma castanho avermelhado não cicatrizante, que pode vir a se tornar uma lesão fibrosa e inativa. O granuloma evolui de forma rápida, atingindo até grandes diâmetros, com centro côncavo e bordas de tecido de granulação irregular (HAMMOND; MASON; WATKINS, 1986). A patogenia exata da habronemose cutânea não está totalmente elucidada, acredita-se que essas alterações tenham origem em uma reação de hipersensibilidade causada pela deposição de antígenos liberados pelas larvas, que por não completarem seu ciclo, acabam morrendo no local desencadeando esta reação (MORIELLO; DEBOER; SEMRAD, 1998; REED; BAYLY, 2000). O quadro dermatológico é caracterizado pela presença de lesões nodulares únicas ou múltiplas localizadas em membros, prepúcio, canto medial dos olhos, processo uretral do pênis e região ventral do tronco, as lesões quase sempre são acompanhadas de tecido de granulação. As larvas de Habronema spp. e Draschia spp. podem invadir outras lesões ulceradas na pele, como, por exemplo, carcinoma, sarcoíde e granulomas infecciosos (SANTOS; ALESSI, 2010). Na forma cutânea da habronemose as manifestações clínicas mais frequentes incluem, prurido, conjutivite ulcerativa, ulceração, exudação sero-sanguinolenta, hemorragias intermitentes e lesões que apresentam dificuldade de cicatrização (MORIELLO; DEBOER; SEMRAD, 1998). Existem diversas formas de diagnóstico para habronemose cutânea. Primeiramente, baseia-se no histórico clínico e exame físico do animal, levando sempre em conta a epidemiologia da doença (PASCOE; KNOTTENBELT, 1999). Além disso, existem métodos laboratoriais que permitem o diagnóstico dessa parasitose, destacando-se a raspagem cutânea, biopsia, técnicas coproparasitológicas e PCR (FREITAS, 2013). Outras lesões ou doenças devem ser consideradas,

sendo importante então a realização do diagnóstico diferencial, merecendo destaque as dermatites granulomatosas de origem bacteriana ou micótica, o sarcóide eqüino, a fomicose, e as lesões identificadas apenas como tecido de granulação (BROWN et al., 1988). O tratamento da habronemose cutânea tem como objetivos a redução do tamanho das lesões, redução da inflamação associada, eliminação dos parasitas *Habronema* spp. e *Draschia megastoma* do estômago dos equinos e redução da população dos vetores que transmitem a doença (FREITAS et al., 2011; SILVA et al., 2012; MOURA; GADELHA, 2014). A escolha da terapia deve levar em conta fatores como: localização da lesão, assim como a quantidade, a extensão e a dimensão. Também devem ser levados em conta os custos com o tratamento, a facilidade de aplicação/administração dos medicamentos. Tendo em vista todos esses fatores opta-se por um tratamento clínico ou cirúrgico, de acordo com as necessidades e possibilidade (FREITAS, 2013). De acordo com Madeira de Carvalho (2006) existem três classes principais de anti-helmintícos de largo espectro que podem ser usados no controle e tratamento da habronemose cutânea, são eles: as lactonas macrocíclicas, como a ivermectina e a moxidectina; os benzimidazóis, como o febendazol, mebendazol e febantel; e as tetra-hidropirimidas como o Pirantel, estas últimas podem ser utilizadas ainda em associação com outras substâncias, com espectro de ação mais estreito como a piperazina e o praziquantel. Foreyt (2005) propôs em seu trabalho o uso da ivermectina na dose de 0,2 mg/kg por via oral, ou moxidectina na dose de 0,4 mg/kg por via oral, para controle dos parasitas no estômago dos equinos. As lesões não devem ficar expostas ao ar, a utilização de bandagens é um método eficaz, nesses casos, para a proteção da região contra contaminações, auto-mutilação e outras causas de traumatismos secundários. As bandagens absorvem os fluidos drenados pela lesão e proporcionam maior conforto para o animal (FREITAS, 2013). Garcia et al. (2008) relatam o uso tópico de água bidestilada deionizada e óleo de girassol, ozonizados através de um gerador de ozônio., e aplicados na lesão logo após a ozonização, associado ao uso da autohemoterapia ozonizada no tratamento de um caso de suspeita de habronemose cutânea em um eqüino. O mecanismo de ação do ozônio, no animal, está relacionado à sua característica oxidativa, este reage com os ácidos graxos insaturados presentes nas membranas das células, originando peróxidos, dentre eles o peróxido de hidrogênio (H<sub>2</sub>O<sub>2</sub>), que estimulam a liberação de substâncias antioxidantes pelo organismo, gerando assim uma estimulação do sistema imunológico (SUNNEN, 1988). A aplicação tópica do ozônio tem função antisséptica e estimulante da cicatrização promovendo a proliferação e remodelamento das células teciduais (BOCCI et al., 2009). Fórmulas terapêuticas tópicas compostas por tiabendazol, dexametasona e sulfato de neomicina também são descritas na literatura como tratamento da habronemose cutânea (REBHUN et al., 1981; PUSTERELA et al., 2003; SCOTT; MILLER, 2003; GASTHUYS; VAN HEERDEN; VERCRUYSE, 2004). Da Rocha et al. (2015) recomendam o uso de um gel composto por abamectina, praziquantel e vitamina E, associado à antibióticos e usado em aplicações tópicas. Os autores afirmam que o uso da associação da abamectina com outros fármacos mostrou-se eficiente no tratamento da habronemose cutânea. O tratamento cirúrgico deve ser instituído em casos onde as feridas não cicatrizam e em nódulos que causam transtornos estéticos (SMITH, 1994). Lesões consistentes e granulomatosas podem ser alvo de remoção cirúrgica (MEANA; ROJO-VÁZQUEZ, 1999). No que diz respeito ao manejo dos animais, existem diversas medidas que auxiliam no controle e prevenção da habronemose cutânea, tais como: assegurar que o colostro seja ingerido pelos neonatos, isolar os animais doentes, separar jovens (até um ano de idade) e adultos, implementar um esquema zoonofílico de vacinação e vermifugação, realizar periodicamente, testes parasitológicos de fezes, reforçar ou suplementar a alimentação dos animais no inverno, de forma a aumentar a imunidade natural (MADEIRA DE CARVALHO, 2009). Quanto ao manejo das instalações, as fezes devem ser recolhidas e a higienização deve ser feita frequentemente, evitando a acumulação da matéria orgânica em decomposição; mudar periodicamente a cama dos animais; alimentar os animais em comedouros ou manjedouras, evitando a alimentação no chão; usar redes mosquiteiras nas janelas para impedir a entrada dos vetores (MADEIRA DE CARVALHO, 2009; MOURA; GADELHA, 2014). Este trabalho visa relatar um caso de habronemose cutânea em um eqüino (*Equus caballus*), avaliando a eficácia do uso do óleo ozonizado no tratamento das feridas decorrentes da extirpação cirúrgica das lesões cutâneas características desta enfermidade.

#### **Relato de caso:**

Um eqüino, macho, da raça Mangalarga Marchador, com sete anos de idade, pesando 400 kg, foi atendido no dia 19 de Janeiro de 2018, no município de Guapimirim/R.J., devido à presença de uma lesão cutânea persistente no membro anterior direito. Segundo relato do proprietário, o animal vivia estabulado, recebia alimentação três vezes ao dia e sua cocheira era limpa em dias alternados. Este não havia sido vermifugado nos últimos seis meses e tinha o hábito de bater com o membro anterior contra a porteira, em uma atitude de inquietude. Em um desses episódios, o animal feriu o seu o membro anterior direito na região distal do boleto, que ocorreu dez dias antes do atendimento

veterinário. O mesmo relatou que não executou qualquer terapia específica, apenas o uso tópico spray Formoped (MonometilolDimetilHidantoína), cuja a ação não apresentou qualquer resultado positivo sobre a ferida. A propriedade onde o animal era mantido contava com um plantel de 15 animais, sendo que estes animais também não haviam sido vermifugados recentemente. As camas eram trocadas em intervalos de três dias, e o esterco retirado, era despejado próximo as cocheiras. No dia da visita, verificou-se, em outros animais da mesma propriedade, a presença de lesões com as mesmas características, porém em tamanhos menores. No exame clínico geral, o animal apresentou ausculta pulmonar e cardíaca normais, temperatura normal, boa condição física, sem sinais de prostração, alerta aos comandos e alimentando-se normalmente. No exame específico da ferida notou-se uma ligeira concavidade no centro da lesão, a qual apresentava tecido de granulação irregular e hiperpigmentação, com presença de uma secreção serosanguinolenta. O boleto apresentava edema na região da ferida, com característica de habronemose cutânea. Diante do histórico relatado pelo proprietário e do exame clínico geral e específico foi então solicitado uma biópsia da lesão. Para a realização da coleta de material foi aplicado 8 ml de lidocaína no local para a coleta de um fragmento de aproximadamente 1 cm. A amostra retirada foi acondicionada em um recipiente estéril com formol, devidamente identificada e enviada para o laboratório de análises clínicas. O resultado obtido da biópsia apresentou pele ulcerada com intenso infiltrado inflamatório misto rico em eosinófilos, proliferação exuberante de pequenos vasos e fibrose. Foram também notados raros microabscessos, alguns calcificados e uma única estrutura larvar seccionada transversalmente, sendo assim positivo para suspeita de habronemose cutânea. O tratamento estabelecido foi a exérese total do nódulo, ivermectina oral e limpeza diária da ferida com solução fisiológica, assim como o uso tópico de óleo ozonizado em curativos diários. Para o procedimento cirúrgico foi aplicado detomidina (20 -40 µg/kg) por via endovenosa para sedação, e lidocaína (5-10 ml/animal) no local da lesão por via subcutânea para analgesia. A exérese foi feita com bisturi, onde o todo nódulo foi retirado, sendo realizada a cauterização com ferro de mochação logo após este procedimento. No pós-cirúrgico imediato foi aplicado fenilbutazona (2,2-4,4mg/kg) por via endovenosa e benzilpenicilina procaína associada a estreptomina (1ml/kg) (Agrovet injetável) por via intramuscular. A ivermectina oral (1g/100kg) foi administrada uma vez por semana, por quatro semanas consecutivas, sendo a primeira aplicação feita do dia 17 de Fevereiro de 2018, a segunda no dia 24, a terceira no dia 04 de Março e quarta no dia 12 de Março. A limpeza da ferida foi realizada com soro fisiológico, logo em seguida era feita a aplicação tópica do óleo ozonizado (óleo de girassol) , feito através de manipulação, e em seguida curativos com bandagem a seco, estes procedimentos foram feitos diariamente, desde o dia 17 de fevereiro de 2018, até o dia 18 de março, totalizando 30 dias. Após trinta dias de tratamento, a lesão apresentou significativa melhora, com redução do tamanho, apresentando quase total cicatrização, assim como redução total do edema da região do boleto. Até a presente data o animal não apresentou recidiva, a ferida cicatrizou-se por completo, embora não tenho ocorrido o crescimento de pelos no local.

#### **Discussão:**

Radostistis et al. (2002) afirmam que a ocorrência da habronemose cutânea está diretamente relacionada com as condições climáticas e quantidade de hospedeiros intermediários, concordando com o animal do presente relato, que se encontrava no município de Guapimirim, no Estado do Rio de Janeiro, uma região de clima quente e alta prevalência de moscas. Ainda de acordo com estes autores, animais de todas as idades podem apresentar esta lesão, sendo o animal em questão de oito anos de idade. De acordo com Duro (2010) e Santos e Alessi (2016), as áreas mais acometidas do corpo do equino são feridas previamente abertas, lábios, olhos e regiões cronicamente úmidas, o que concorda com o ocorrido neste relato, pois o animal apresentou inicialmente um ferimento decorrente de um trauma sofrido por um hábito de inquietação de bater o membro na porta da cocheira. Hammond; Mason; Watkins (1986) e Bitterncourt e Moya- Borja (2000) disseram que os locais de maior ocorrência de traumatismos e onde os animais encontram dificuldade de ascender para afastar as moscas são, por exemplo, o rosto, região medial dos olhos, linha média do abdômen, ao redor do pênis e prepúcio, além dos membros, anca e pescoço, o que está de acordo com o presente caso, onde o animal apresentou lesão no membro anterior direito. O animal deste relato apresentou durante o exame específico da ferida uma ligeira concavidade no centro da lesão, a qual apresentava tecido de granulação irregular e hiperpigmentação, com presença de uma secreção serosanguinolenta, apresentando também edema no boleto na região da ferida, concordando com Meana e Rojo-Vázquez (1999) que relatam que as lesões podem apresentar-se em tamanhos distintos e com sua superfície irregular, possuindo uma região central deprimida, constituídas de tecido mole de cor vermelha escura que cobre o tecido de granulação formando uma almofada. Neste relato a lesão apresentada pelo animal tinha um aspecto muito similar a um sarcoide equino, concordando com o relato de Brown et al. (1988), que dizem que outras lesões ou doenças devem ser consideradas no diagnóstico, sendo

importante então a realização do diagnóstico diferencial, merecendo destaque as dermatites granulomatosas de origem bacteriana ou micótica, o sarcóide eqüino, a fomicose, e as lesões identificadas apenas como tecido de granulação. O método de diagnóstico escolhido neste relato foi a biópsia, cujo resultado obtido foi: pele ulcerada com intenso infiltrado inflamatório misto rico em eosinófilos, proliferação exuberante de pequenos vasos e fibrose, raros microabscessos, alguns calcificados e uma única estrutura larvar seccionada transversalmente, o que está de acordo com Moriello; Deboer; Semrad (1998) que afirmam que a biópsia é o método mais utilizado na identificação da presença dos parasitas causadores de habronemose cutânea nas lesões e que nas análises histopatológicas da mesma encontram-se uma dermatite eosinofílica, que pode variar de nodular a difusa, e tecido de granulação. Estes também relatam que o tecido de granulação apresenta áreas de necrose de coagulação onde podem ser encontradas as larvas destes parasitas degeneradas e rodeadas por um infiltrado eosinofílico denso. O tratamento estabelecido neste relato foi à remoção cirúrgica do nódulo, o que concorda com Smith (1994) que diz que o tratamento cirúrgico deve ser estabelecido em casos que as lesões não cicatrizem. O animal deste relato foi tratado com aplicação oral de ivermectina, apresentando um resultado positivo, concordando com o citado por Moriello; Deboer; Semrad (1998) e Foreyt (2005) que propuseram a aplicação de ivermectina oral no tratamento de habronemose cutânea. O tratamento tópico da lesão pós-cirúrgica foi feita com óleo ozonizado com curativos diários feitos com bandagem a seco, estando de acordo com o recomendado por Freitas (2013) que diz que as lesões não devem ficar expostas ao ar. A bandagem é um método eficaz contra contaminações, auto-mutilação, afluxo de moscas e outras causas de traumatismos secundários. Garcia et al. (2008) relatam o uso do óleo ozonizado, em um caso de um equino com habronemose cutânea, aonde obtiveram sucesso em seu tratamento, com a redução total da ferida e cura clínica, sendo feitas aplicações duas vezes ao dia durante um período de 60 dias. O que está de acordo com o ocorrido com o animal deste relato que também foi tratado com óleo ozonizado, como tratamento tópico da lesão, porém a aplicação foi feita apenas uma vez ao dia e em período de trinta dias já apresentava quase que total redução da ferida. Entretanto, existe uma discordância entre a diferença de tempo no tratamento apresentada nos dois casos, que pode ser justificada pela extensão da lesão dos dois animais, pois a lesão do animal tratado no relato dos autores apresentava uma lesão rostral no antímero direito entre o olho e a narina de maior extensão do que a lesão no membro anterior direito apresentada pelo animal deste presente relato. Bocci; Zanardi; Travagli (2009) disseram em seu trabalho que ozônio tópico apresenta ações antissépticas e estimulantes da cicatrização, promovendo a proliferação e remodelamento das células teciduais, justificando o uso desta terapia, concordando com o que ocorreu com o animal do referido relato. Neste relato, além do tratamento do animal, foram estabelecidas medidas profiláticas visando o manejo sanitário e o controle dos vetores da propriedade onde ele se encontrava. O que concorda com Madeira de Carvalho (2006), que diz que, como um ato isolado, a utilização de anti-helmínticos possui eficácia diminuída, uma vez que o interesse está em controlar as parasitoses a um nível compatível com o bem-estar animal e não somente eliminar completamente os parasitas. Com isso, uma maior eficácia no controle da habronemose cutânea só será atingida, através da associação racional de anti-helmínticos a estratégias de manejo corretas, tais como boa higiene das instalações, limpeza dos boxes/cocheiras, controle dos insetos vetores através da utilização de inseticidas e eletrocutores.

### Considerações finais

A habronemose apesar de requerer uma terapia medicamentosa simples, possui altas taxas de recidiva, o que complica a cura da doença. Portanto, como foi observado neste relato a profilaxia, o controle eficaz dos vetores e um diagnóstico rápido e preciso são fatores de extrema importância. Como nova terapia para cicatrização da lesão decorrente da exérese da ferida provocada pela habronemose cutânea, o uso tópico do óleo ozonizado se mostrou eficaz, além de influir positivamente no controle do tecido de granulação, neste caso.

### Abstract

The equine cutaneous Habronemosis, popularly called the "sponge" or "summer wound", is one of the main pathologies caused by parasites of the genus *Habronema* and *Draschia*, being *Habronema majus*, *Habronema muscae*, and *Draschia megastomathe* most important species. This work aims to report a case of cutaneous habronemosis in a horse (*Equus caballus*), evaluating the effectiveness of the use of the ozonized oil in the treatment of cutaneous lesions that due to the extirpation of characteristic wounds of this disease. The animal had a persistent lesion on the right anterior limb, with a nodular characteristic and intense presence of granulation tissue. The collection of biopsy nodule material was performed. The result obtained from the biopsy had ulcerated skin with intense mixed inflammatory infiltrate rich in eosinophils, exuberant proliferation of small vessels and fibrosis. There were also rare

microabscesses, some calcified and a single transverse sectioned larval structure, thus being positive for suspicion of cutaneous habronemosis. The established treatment was total nodule exertion, oral ivermectin and daily wound cleaning with physiological solution, as well as the topical use of ozonized oil in daily dressings. After 30 days of treatment, the wound presented almost complete healing. There was no reoccurrence until now. It is concluded that the habronemosis despite having a simple drug therapy, has high rates of reoccurrence, which complicates the cure of the disease, so prevention and effective control of vectors and a quick and accurate diagnosis are factors of extreme importance in this disease.

Keywords: Habronemosis. Treatment. Equine.

#### Referências:

BERTONE, J. J. Prevalence of gastric ulcers in elite, heavy use western performance horses. **J. Veterinary Internal Medicine**, v. 14, p. 366, 2000.

BITTENCOURT, A.J.; MOYA-BORJA, G. E. *Stomoxys calcitrans* (L.): preferência por regiões do corpo de equinos para alimentação. **Parasitología al día**, version impresa, Santiago, v.24, n.3-4, jul., 2000, p.119-122.

BOCCI, V.; BORRELLI, E.; TRAVAGLI, V.; ZANARDI, I. The ozone paradox: ozone is a strong oxidant as well as a medical drug. **Medicinal Research Reviews**, 29(4), p. 646-682, 2009.

BOWMAN, D.; LYNN, R.; EBERHARD, M.; ALCARAZ, A. **Georgis' Parasitology for Veterinarians**. 8<sup>th</sup>Edition, Missouri, Saunders Elsevier, 2002, p. 215-216.

BROWN, C. C.; MC CLURE, J. J; TRICHE, P.; CROWDER, C. Use of immunohistochemical methods for diagnosis of equine pythiosis. **American Journal Veterinary Research**, v. 49, n. 11, p. 1866-8, 1998.

DA ROCHA, J. M.; FERREIRA-SILVA, J. C; FREITAS, N.; FERREIRA, H. N.; DOS SANTOS, M. H. B.; DE OLIVEIRA, M. A. L. Abamectin in treatment of cutaneous habronemosis in equine: case report. **Ciência Veterinária nos Trópicos**, v. 18, n. 2, p. 341-343, 2015.

DURO, L. S. L. S. **Parasitismo gastrointestinal em animais da quinta pedagógica dos olivais: especial referência aos mamíferos ungulados**. 2010. 155f. Trabalho de Conclusão de Curso. Universidade Técnica de Lisboa. Faculdade de Medicina Veterinária, Lisboa, 2010.

FOREYT, W. J. **Veterinary Parasitology: reference manual**. 5<sup>th</sup> Ed, USA, Blackwell Publishing, 2005, p. 121-129.

FREITAS, A. R. F. de C. **Habronemose cutânea: abordagem parasitológica e terapêutica**. 2013. 96f. Dissertação de Mestrado em Medicina Veterinária, Universidade de Trás-os-Montes e Alto Ouro de Vila Real, 2013.

FREITAS, F. C.; MORAES, A. T. B.; VALENTE, P. P.; AGOSTINHO, J. M. A.; MAGALHÃES, G. M. Habronemose nasal em uma égua. **Nucleus animalium**, v.3, n.1, p.7-16, 2011.

GARCIA, C. A.; STANZIOLA, L.; ANDRADE, I. C. V.; NEVES, S. M. N.; GARCIA, L. A. D. Autohemoterapia maior ozonizada no tratamento de habronemose em equino- relato de caso. **Faculdades Integradas, Dpto. de Medicina Veterinária**, 4p. Brasília-DF, 2008. Disponível em: <http://www.polivet-itapetininga.vet.br/mhav/tbo/Habronemose.pdf>Acesso em: 21 Ago. 2018

GASTHUY, F. M.; VAN HEERDEN, M.; VERCRUYSSSE, J. Conjunctival habronemosis in a horse in Belgium. **Vet. Rec.**, v.154, n.24, p.757-758, 2004.

HAMMOND, C. J.; MASON, D. K.; WATKINS, K. L. Gastric ulceration in mature thoroughbred horses. **Equine Veterinary Journal**, v.18, p.284-287, 1986.

MADEIRA DE CARVALHO, L. M. Desparasitação racional de poldros, éguas à reprodução e cavalos adultos-ênfase especial nas parasitoses gastrintestinais. **1<sup>as</sup> Jornadas do Hospital Veterinário da Muralha de Évora, Fórum Eugénio de Almeida**, 6 de Março 2009, 10 pp. Disponível em:

<[http://www.hvetmuralha.pt/uploads/cms/20090331074449\\_Desparasitacao\\_racional\\_de\\_equideos-Prof.\\_Luis\\_Carvalho.pdf](http://www.hvetmuralha.pt/uploads/cms/20090331074449_Desparasitacao_racional_de_equideos-Prof._Luis_Carvalho.pdf)> Acesso em: 21 Ago. 2018.

MADEIRA DE CARVALHO, L. M. Os equídeos em Portugal: de animais de produção a animais de companhia. I-Ímpacte nas Doenças Parasitárias. **Revista da AEFMV**, v. 62, p. 13-24, 2006.

McGAVIN, M. D. **Bases da patologia em veterinária**. 4ª Edição, Editora Elsevier, p. 339-340, 2009.

MORIELLO, K.; DEBOER, D.; SEMRAD, S. Diseases of the skin. In: REED, S.; BAYLY, W. **Equine Internal Medicine**, Elsevier Health Sciences, p. 536, 1998.

MOURA, G. H. F.; GADELHA, I. C. N. **Casos de habronemose equina na região do baixo Jaguaribe-CE**. **Revista de Educação continuada em Medicina Veterinária e Zootecnia do CRMV-SP**, V. 12, n.1, 2014.

MURO, L. F. F.; BOTTURA, C. R. P.; CARVALHO, T. D.; OLIVEIRA, J. L. S.; NEVES, M. F. Habronemose cutânea. **Revista Científica Eletrônica de Medicina Veterinária**, v. 4, n. 11, p. 1-5, 2008.

PAIVA, F. **Descrição de formas imaturas, uma nova técnica de diagnóstico e a prevalência de habronemíase gástrica no Mato Grosso do Sul**. 1988. 58f. Dissertação de Mestrado, Universidade Federal Rural do Rio de Janeiro, Itaguaí, 1988.

PASCOE, R. R.; KNOTTENBELT, D. C. **Manual of Equine Dermatology**. 1<sup>st</sup> ed., Saunders, p. 244-248, 1999.

PUSTERELA, N.; WATSON, J. L.; WILSON, W. D.; AFFOLTER, V. K.; SPIER, S. J. Cutaneous and ocular habronemiasis in horses: 63 cases (1988-2002). **J. Am. Vet. Med. Assoc.**, v.222, p. 978-982, 2003.

RADOSTISTS, O. M.; GAY, C. C.; BLOOD, D. C.; HINCHCLIFF, K. W. **Clínica Veterinária: um tratado de doenças dos bovinos, ovinos, suínos, caprinos e equinos**. 9ª ed., Editora Guanabara Koogan, 1737p., 2002.

REBHUN, W. C.; MIRRO, E. J; GEORGI, M. E; KERN, T. J. Habronemic Blepharoconjunctivitis in horses. **J. Am. Vet. Med. Assoc.**, v.179, p. 469-472, 1981.

REED, S. M.; BAYLY, W. M. **Medicina Interna Equina**. 1ª ed., Rio de Janeiro: Guanabara Koogan, p. 461, 2000.

SANTOS, R. L.; ALESSI, A. C. **Patologia Veterinária**. 1ª Ed. São Paulo: Rocca, p.423-524, 2010.

SANTOS, R. L.; ALESSI, A. C. **Patologia Veterinária**. 2ª Edição, Rio de Janeiro: Editora Rocca, p. 168-169, 459, 2016.

SCOTT, D.; MILLER, W. **Structure and Function of the Skin in Equine Dermatology**. Elsevier Saunders, Missouri, p. 1-2; 42, 2003.

SILVA, M.C. P.; AGUIAR, B. F.; JABOUR, F. F.; TEIXEIRA, L. G.; CARVALHO, K. S. Habronemose cutânea em equino – relato de caso. **Simpósio Alagoano de Medicina Equina**, v. I, p. 125, 2012.

SMITH, B. P. **Tratado de medicina interna de grandes animais**. São Paulo: Manole, v.2, p.1249-1251, 1994.

SUNNEN, G. Ozone in medicine: overview and future directions. **Journal of Advancement in Medicine**, New York, p. 159-174, 1988.

URQUHART, G. M.; ARMOUR, J.; DUNCAN, J. L.; DUNN, A. M.; JENNINGS, F. W. **Parasitologia veterinária**. Rio de Janeiro: Guanabara Koogan S.A., 306 p., 1990.

## **IMPLANTAÇÃO DE PRÓTESE EM BICO DE TUCANO DE BICO PRETO *Ramphastos vitellinus* (Lichteinstein, 1823) Piciformes, Ramphastidae RELATO DE CASO**

Marcos Silveira<sup>58</sup>; Luiz Paulo Luzes Fedullo<sup>59</sup>; Daniela Mello Vianna Ferrer<sup>59</sup>; Alcides Pissinatti<sup>59</sup>;  
Alfredo Artur Pinheiro Junior<sup>59</sup>; Fernando Luis Fernandes Mendes<sup>59</sup>

### **Resumo**

O bico do tucano é de grande importância para esta ave. Embora existam descritas técnicas cirúrgicas para reconstrução de bicos de aves, nem sempre essas técnicas podem ser adequadamente utilizadas, pela falta de equipamentos ou materiais apropriados. Este trabalho tem como objetivo relatar um caso de implantação de uma prótese de material sintético, do tipo metacrilato, em bico de tucano da espécie *Ramphastos vitellinus*, avaliando a eficácia desse material, em relação à compatibilidade desta prótese, com o pronto restabelecimento das funções básicas da ave. A prótese foi moldada obedecendo rigorosamente às medições efetuadas, almejando-se a mais perfeita semelhança/forma do fragmento do bico original perdido. Logo após a cirurgia, a ave passou a se alimentar normalmente, mantendo-se integralmente adaptada em tempos funcionais. Até o presente momento, o proprietário não relatou qualquer intercorrência relacionada à implantação da prótese, evidenciando pleno sucesso, concluindo-se sua eficácia.

Palavras-chave: *Ramphastos vitellinus*. Ave. Implante.

### **Introdução:**

Os seres humanos desde sempre, mantém animais e aves perto de si, por diversos motivos, sendo um deles como companhia. No caso das aves, sejam domésticas, exóticas, selvagens ou silvestres há uma realidade de que a atividade médico veterinária prospera, pois a cada dia cresce o número de adeptos a adquirem aves seja pela beleza, pela capacidade de imitação de sons, pela docilidade, pelo canto. Desse modo é comum a procura dos tutores, por clínicas médicas veterinárias especializadas, geralmente em casos emergenciais, que apresentam as mais diferentes afecções que acometem esses pacientes específicos, como no caso das fraturas de bico que são muito comuns de acontecer, principalmente em tucanos. A ranfoteca é uma estrutura especializada responsável pela apreensão dos alimentos, propriedade de descascar frutos, predação de ninhos, termo regulação, seleção social, alerta visual e em comportamentos de combate (LUCAS, 1986; TATTERSALL; ANDRADE; ABE 2009). Embora existam descritas inúmeras técnicas cirúrgicas para reconstrução de bicos de aves, nem sempre elas podem ser adequadamente utilizadas, devido por vezes, a falta de equipamentos e materiais apropriados. As vantagens da utilização de polímeros a base de metacrilato de metila, é que possuem características biológicas, físicas, estéticas e de manipulação necessárias para utilização no bico, sendo insípido, inodoro, não tóxico; completamente insolúvel, impermeável à saliva ou outros fluidos, resistente à compressão das forças mastigatórias ou de impacto, é fácil de misturar, moldar, polimerizar e economicamente o metacrilato é de baixo custo (ANUSAVICE, 2005). Este trabalho tem

<sup>58</sup> Graduando do curso de Medicina Veterinária do Unifeso – marcoasilveira.vet@gmail.com

<sup>59</sup> Docente do curso de Medicina Veterinária do Unifeso – lpfedullo@yahoo.com.br

como objetivo relatar um caso de implantação de uma prótese de material sintético, do tipo metacrilato, em bico de tucano da espécie *Ramphastos vitellinus*, avaliando a eficácia desse material, em relação a compatibilidade desta prótese, com o pronto restabelecimento das funções básicas da ave, como apreensão de alimento e ingestão de água.

#### **Relato de caso:**

Este trabalho é um Relato de Caso que dispensa a aprovação da Comissão de Ética no Uso de Animais - CEUA, de acordo com o deliberado na contextualização do anexo da Resolução Normativa nº 22(25/6/2015) do CONCEA. **Histórico:** Um exemplar de tucano da espécie *Ramphastos vitellinus*, foi encaminhado à clínica veterinária do UNIFESO em abril de 2017, devido à avulsão completa do terço distal da rinoteca (Figura 01). Esta avulsão ocorreu dentro do recinto habitual da ave, sendo que o proprietário não soube relatar o que provocou a lesão e não encontrou o fragmento, mas sabe-se que a ave tem o hábito de chocar o bico contra objetos sólidos. **Exame Clínico:** Foram observadas as lesões aparentes no bico, assim como a avaliação de seus parâmetros vitais. O animal também foi pesado para verificação do seu score corporal e já estava apresentava sinais de inanição, pois devido a fratura do bico, estava com grande dificuldade de ingestão de alimentos e líquidos. Por isso, foi encaminhado para ser submetido à intervenção cirúrgica da implantação, de uma prótese de material sintético, no local da fratura. Antes da intervenção cirúrgica, foi necessário fazer o delineamento do tamanho original do bico para a elaboração da prótese a ser implantada. Então, a ave foi posicionada na mesa, sobre uma folha de papel simulando as medidas originais do segmento avulsionado do bico. A confecção manual e artesanal de prótese sintética em resina metacrilato foi a indicação recomendada. A prótese foi moldada obedecendo rigorosamente às medições efetuadas, na mais perfeita semelhança/forma do fragmento do bico original perdido. Foram confeccionadas artesanalmente em uma metalúrgica, duas placas em aço inoxidável, medindo 25mm x 12mm x 1mm, que foram perfuradas com broca 1.8 para passagem do parafuso de sustentação das placas ao bico. Também foi utilizada uma broca de diâmetro 0,7mm para passagem da haste cirúrgica estéril para transfixação do bico com diâmetro de 0,7mm x 100mm, que dariam sustentação, fixação e estabilidade à prótese (Figura 02 e Figura 03). **Tratamento:** Como protocolo de sedação foi escolhida a associação de medicamentos injetáveis para produzir analgesia, sedação e imobilização, utilizando-se o volume de 0,076ml de Cetamina, associada ao Diazepan com volume de 0,076ml, ambos aplicados via IM no peitoral com seringa de 1ml, em acordo com os 380g de peso da ave, que estava em jejum de 12 horas. Na mesa cirúrgica, com a ave posicionada em decúbito lateral, foi feita assepsia local. Depois foi efetuada a debridaç o do material necr tico do coto da rinoteca e sua hemostasia, feito ainda desengorduramento e desobstru o das camadas c rneas de queratina com  lcool 70%. A pr tese, com as duas placas j  devidamente fixadas pelo parafuso, foi justaposta   rinoteca para permitir a transfixa o da haste respeitando os princ pios b sicos de alinhamento ortop dico e funcional adequados (Figura 04). A ponta da haste foi curvada ap s a transfixa o total para que n o retornasse e assim devidamente cortada em seu excedente, ficando rigidamente fixada. A margem de uni o entre a pr tese e a estrutura c rnea foi coberta com Metacrilato para preenchimento de espa os vazios o que impede que ocorra infec o secund ria e tamb m conferindo maior ader ncia e homogeneidade   reconstitu o da rinoteca. Simultaneamente, era aspergido soro fisiol gico no material para resfriamento, pois o Metacrilato provoca uma rea o de calor que pode causar les o no bico da ave. Os acabamentos finais e artesanais para aparar e polir a pr tese foram realizados com o aux lio de uma mini esmerilhadeira e os cortes dos excedentes do parafuso e da haste foram feitos com um alicate. Ap s a finaliza o do procedimento foi utilizado corante natural escuro para pigmentar a pr tese na cor que mais se assemelhava ao bico dessa esp cie e sem risco de causar intoxica o. Entretanto, este se mostrou ineficiente, pois em menos de 30 dias, essa pigmenta o j  havia desaparecido. Ao t rmino do procedimento, a ave foi envolvida em papel, formando um canudo, com a ponta presa por fita. Este procedimento deve ser feito preventivamente, pois as aves ap s retornarem de uma seda o, podem se debater, o que poderia causar les es das mais variadas. Logo ap s a cirurgia, a ave passou a se alimentar normalmente, evidenciando sucesso na implanta o da pr tese, se mantendo plenamente adaptada em termos funcionais. Foi indicada oferta de alimenta o pastosa por 10 dias e fornecimento de maior quantidade de frutas, al m do alojamento individual da ave em uma gaiola (Figura 05), evitando assim poss veis acidentes com outras aves.

#### **Discuss o:**

Coimbra Filho (2000) descreve o *Ramphastos vitellinus* como sendo caracterizado pela colora o geral da plumagem preta com a garganta amarelo alaranjado, vermelho vivo no peito e nas coberteiras superiores e inferiores da cauda, com estreita faixa transversal amarela na sua base, parte proximal do c lmem de cor azulada e o bico preto. O exemplar relatado neste caso, al m de medir cerca de 46 cm

de comprimento, o que está de acordo com a espécie relatada neste caso, apresenta as mesmas características descritas. A ave deste relato apresentava sinais de inanição, devido a avulsão de parte do bico que causava grande dificuldade de ingestão de alimentos e líquidos, por esse motivo foi optado em fazer a implantação de uma prótese do bico de forma a restabelecer, rapidamente, as funções normais do mesmo, concordando com o relato de Altman (1996); Bennett (2011) e Fecchio (2011) que sugerem a substituição estrutural do bico por próteses, como sendo a mais adequada para restabelecer a condição funcional e promover sobrevida e bem-estar à ave acometida. Neste caso, foi escolhido para confecção da prótese, um polímero a base de metacrilato de metila como sendo ideal, concordando com Anusavice (2005) e Morais et al. (2007) que relatam ser um tipo de resina insípida, inodora, não tóxica e não irritante aos tecidos, além de ser completamente insolúvel, impermeável a saliva ou outros fluidos do bico. O metacrilato de metila se mostrou resistente à compressão das forças mastigatórias e de impacto não produzindo gases ou pós-tóxicos, sendo fácil de homogeneizar, moldar, polimerizar, inserir e também se apresentou insensível às variações nos procedimentos de manipulação, concordando com relato de Anusavice (2005) que também afirma ter observado as mesmas características do metacrilato de metila relatadas neste caso. A intervenção obteve sucesso fazendo uso da associação de medicamentos injetáveis, que foram a Cetamina e o Diazepan, para produzir analgesia, sedação e imobilização, discordando de Cubas (2006) que considera como sendo técnicas anestésicas ideais a utilização de intubação e Isoflurano. Entretanto, esse protocolo anestésico foi aplicado devido ao reduzido tempo de duração do procedimento, o que está em acordo com Gunkel e Lafortune (2005) aonde relatam que a utilização de medicamentos injetáveis pode ser utilizada em procedimentos de curta duração.

As variáveis fisiológicas da ave que puderam ser monitoradas, durante o período do procedimento anestésico deste relato de caso, foram a frequência respiratória, frequência cardíaca, ritmo cardíaco e temperatura corpórea, concordando com Ludders e Matthews (2013), que discorrem sobre a importância da monitoração das funções vitais do animal durante o procedimento. A escolha da utilização de placas metálicas, hastes e pinos cirúrgicos associados ao metacrilato para sustentação da prótese sintética, se deveu ao fato de que além de agilizar o procedimento, obteria sucesso em restabelecer as funções normais do bico, sem nenhum tipo de comprometimento estrutural do mesmo, o que de fato aconteceu, discordando dos relatos de Rupley (1999) e de Fecchio et al. (2008) que afirmam que técnicas que empregam parafusos e pinos podem resultar em reabsorção óssea e conseqüente falha do implante.

Figura 01: *Ramphastos vitellinus* com extremidade inferior do bico quebrada



Figura 02: Foto exhibe o artefato composto por duas placas, haste cirúrgica e parafuso



Figura 03: Foto da prótese moldada em Metacrilato, já com as hastes sendo aparafusadas



Figura 04: Transfixando a rinoteca do *Ramphastos vitellinus*

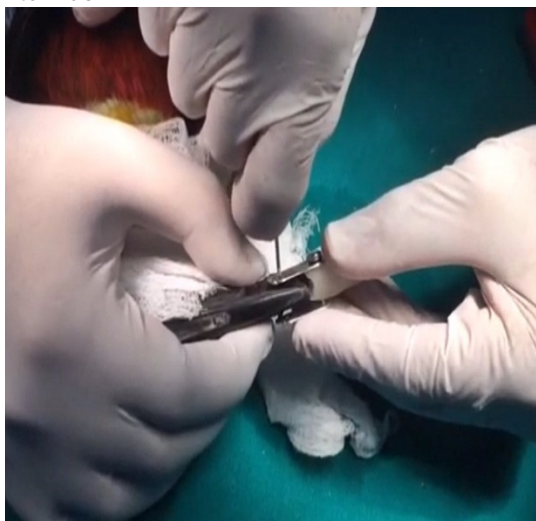

Figura 05: *Ramphastos vitellinus* alojado em recinto, após a prótese ter sido implantada



### Considerações finais:

A opção do uso de metacrilato como material sintético para a elaboração da prótese implantada no bico fraturado do tucano da espécie *Ramphastos vitellinus* se mostrou eficaz e duradoura. O problema relacionado a aderência da resina à queratina foi minimizado, visto que a resistência de fixação foi potencializada com a utilização de placas e hastes, além da resina como colante. A ave retomou imediatamente suas funções normais e básicas, como alimentação e ingestão de água, sem manifestar desconforto de qualquer natureza, assim persistindo por pelo menos um ano pós cirurgia, data da última coleta de informações, demonstrando portanto pleno sucesso. O procedimento evidencia a importância do uso criativo de materiais que se apresentem disponíveis para o desenvolvimento a baixo custo das próteses veterinárias, que contribuem significativamente para uma razoável adaptação de indivíduos lesionados com limitações físicas e/ou risco de vida, contribuindo também para aumento na qualidade de vida, minimizando o trauma físico e psicológico ocorrido com a perda de parte do bico. Como futuras indicações, propõe-se que o procedimento aqui descrito seja repetido em novos casos de uso, de modo a permitir sua classificação específica e aprimoramentos para que novas técnicas possam ser instituídas.

**Abstract:**

The toucans beaks are of great importance to this bird. Although there are described numerous surgical techniques for reconstruction of bird beaks, not always these techniques can be properly used. This work aims to report a case of implantation of synthetic material prosthesis, methacrylate type in *Ramphastos vitellinus* toucan beak, assessing the effectiveness of this material, about the compatibility of this prosthesis, with the speedy recovery of the basic functions of the bird. The prosthesis was shaped according to the measurements carried out rigorously, in the most perfect likeness/shape of the fragment of the original beak lost. Soon after surgery, the bird began to feed normally, remaining fully adapted. Until the present moment, the owner did not report any complication related to the implantation of the prosthesis, evidencing success, concluding its efficiency.

Keywords: *Ramphastos vitellinus*. Bird. Implant.

**Referências:**

- ALTMAN, R. B. Beak repair: acrylics. In: ALTMAN, R. B.; CLUBB, S. L.; DORRESTEIN, G. M.; QUESENBERRY, K. **Avian medicine and surgery**. Philadelphia: W.B. Saunders, p. 787-799, 1996.
- ANUSAVICE, K. J. **Phillips materiais dentários**, R.J., Elsevier, v. 10, p. 394-405, 2005.
- BENNETT, R.A. Surgery of the avian beak. In: Annual Conference & Expo with the Association of Mammal Veterinarians: **Proceedings of the Association of Avian Veterinarians**. Seattle. p. 191-195, 2011.
- COIMBRA FILHO, A. F. Reintrodução do tucano-de-bico-preto (*Ramphastos vitellinus ariel* Vigors, 1826) no Parque Nacional da Tijuca (Rio de Janeiro-RJ) e notas sobre sua distribuição geográfica. **Bol. Mus. Biol. Mello Leitão**, n. 11/12, p. 189-200, 2000.
- FECCHIO, R. S. **Análise da biomecânica da aderência de diferentes sistemas adesivos ao estrato córneo queratinizado do bico de tucanos-toco (*Ramphastos toco*)**. 2011. 95f Dissertação de Mestrado, Faculdade de Medicina Veterinária e Zootecnia, Universidade de São Paulo (USP), SP, 2011.
- FECCHIO, R. S.; GOMES, M. S.; KOLOSOSKI, J.; PETRI, B.; ROSSI JR, J. L.; GIOSO, M. A. Estudo da biomecânica oclusal e da aderência da resina acrílica auto-polimerizável (polimetilmetacrilato) em fraturas de rinoteca de tucanos (*Ramphastos toco*). **Pesquisa Veterinária Brasileira**, v. 28, n. 7, p. 335-340, 2008.
- GUNKEL, C.; LAFORTUNE, M. Current techniques in avian anesthesia. **Seminars in Avian and Exotic Pet**, v. 14, n. 4, p. 263-276, 2005.
- LUCAS, A. M. Tegumento: bico. In: GETTY, R. **Anatomia dos Animais Domésticos**. 5ª. ed. v. I2., Rio de Janeiro: Interamericana, p. 2000, 1986.
- LUDDERS, J. W.; MATTHEWS, N. S. Aves. In: TRANQUILLI, W. J.; THURMON, J. C.; GRIMM, K. A. **Lumb & Jones: Anestesia e Analgesia Veterinária**. 4ª. ed., São Paulo: Roca, p. 923-942, 2013.
- MORAIS, F. A. I.; MELLO, B. A.; SOUZA, I. A.; PONZI, E. A. C.; REVOREDO, G. A. Polímeros a base de metil metacrilato: importância em odontologia. **International Journal of Dentistry**, Recife, v. 6, n. 2, p. 63-66, 2007.
- RUPLEY, A. E. **Manual de clinica aviária**. São Paulo: Roca, p. 459-491, 1999.
- TATTERSALL, G. J.; ANDRADE, D. V.; ABE, A. S. Heat Exchange from the Toucan Bill Reveals a Controllable Vascular Thermal Radiator. **Science**, v. 325, p. 468-470, 2009.

## NEOSPOROSE EM CANINO (*Canis familiaris*) – RELATO DE CASO

Rodrigo Barreto Garcia<sup>60</sup>; Priscila Tucunduva<sup>61</sup>; Fernando Luís Fernandes Mendes<sup>61</sup>; Tatiana Didonet Lemos<sup>61</sup>; Rafael Rempto Pereira<sup>62</sup>

### Resumo

A neosporose é uma doença causada pelo protozoário *Neospora caninum*, um coccídio intracelular pertencente ao filo Apicomplexa, distribuído em muitos países. No seu ciclo evolutivo, apresenta os cães e coiotes como hospedeiros definitivos, infectando e transmitindo para a ninhada por via transplacentária. Bovinos, caprinos, equinos e cervídeos são os hospedeiros intermediários e podem se infectar pela ingestão de oocistos esporulados, ou, principalmente, por transmissão transplacentária. Os principais sinais clínicos ocasionados pela neosporose em cães são paralisias, comuns em cães jovens, sinais neuromusculares, miocardia, pneumonia e dermatite. Os métodos diagnósticos mais utilizados para identificação de *N. caninum* são Reação de Imunofluorescência Indireta (RIFI) e Ensaio Imunoenzimático (ELISA). O tratamento deve ser instituído o mais rapidamente possível quando houver a suspeita desta patologia. O presente estudo tem por objetivo relatar o caso de um cão, atendido na Clínica Escola de Medicina Veterinária do UNIFESO, diagnosticado com neosporose, além de fazer uma revisão de literatura sobre o protozoário *N. caninum* abordando os aspectos gerais e a doença que este acarreta em seus hospedeiros, e relatando a importância desta patologia na clínica médica dos animais de companhia.

**Palavras-chave:** *Neospora caninum*. Coccidiose. Cão.

### Introdução:

*Neospora caninum* é um protozoário que causa a neosporose. É um coccídio intracelular, que pode afetar uma grande variedade de espécies animais, tanto domésticos, quanto silvestres. É um parasito de extrema importância, por causar uma doença neuromuscular ascendente em cães e por causar aborto em rebanhos de bovinos, em todo o mundo (DUBEY; LINDSAY, 1996). No seu ciclo evolutivo, apresenta os cães e coiotes como hospedeiros definitivos, infectando e transmitindo para a ninhada por via transplacentária. Bovinos, caprinos, equinos e cervídeos são os hospedeiros intermediários e podem se infectar pela ingestão de oocistos esporulados ou principalmente por transmissão transplacentária, após o nascimento de animais infectados (DUBEY et al., 1996; SILVA; MACHADO, 2016). Os principais sinais clínicos ocasionados pela neosporose em cães são, paralisias, mais comuns em cães jovens, sinais neuromusculares, miocardia, pneumonia e dermatite. Em bovinos, pode causar problemas reprodutivos, além de ocasionar encefalite e mielite em neonatos de cães, veados, cavalos, ovelhas e bezerras congenitamente infectados, podendo ser fatal (SILVA; MACHADO, 2016). Os

<sup>60</sup> Graduando do curso de Graduação em Medicina Veterinária do UNIFESO – rodrigogarcia.rbg@gmail.com

<sup>61</sup> Docente do curso de Graduação em Medicina Veterinária do UNIFESO – ptucunduva@yahoo.com.br

<sup>62</sup> Médico Veterinário da Clínica Escola de Medicina Veterinária do UNIFESO - rafael\_rempto@oi.com.br

métodos diagnósticos mais utilizados para identificação de *Neospora caninum* são o teste sorológico da Reação de Imunofluorescência Indireta (RIFI) e Ensaio Imunoenzimático (ELISA). Este tema é de extrema importância por ser uma doença neurológica relativamente comum na clínica de pequenos animais, que pode ser confundida com outras patologias (NELSON; COUTO, 2010; CERQUEIRA-CÉZAR et al., 2017). O diagnóstico precoce aumenta a chance de um **tratamento de sucesso** (NELSON; COUTO, 2010). No tratamento da neosporose, vários antibióticos tiveram sua eficácia testada. Os mais utilizados e que têm dado resultados favoráveis na recuperação dos animais acometidos pela doença são trimetoprima-sulfadiazina associado com pirimetamina, ou cloridrato de clindamicina. O tempo de tratamento preconizado é de 4 semanas (BIRCHARD; SHERDING, 2008; NELSON; COUTO, 2010). O objetivo do presente estudo foi relatar o caso de um cão, atendido na Clínica Escola de Medicina Veterinária do UNIFESO, diagnosticado com neosporose.

#### **Relato de Caso:**

Este trabalho é um Relato de Caso que dispensa a aprovação da CEUA, de acordo com o deliberado na contextualização do anexo da Resolução Normativa nº 22(25/6/2015) do CONCEA. Em maio de 2017, foi atendida na Clínica Escola de Medicina Veterinária do UNIFESO, uma cadela, sem raça definida, de um ano de idade. A cadela tinha vida livre na área rural do município de Teresópolis, não sendo possível estabelecer um histórico preciso da sua alimentação. Ao exame clínico, ela apresentava cegueira bilateral, paresia com hiperextensão dos membros posteriores, rigidez dos membros pélvicos, ataxia, e atrofia da musculatura temporal (figura 1). Os sintomas tiveram início há cerca de 15 dias antes da consulta e evoluíram para piora. O médico veterinário suspeitou de neosporose devido aos sinais clínicos apresentados e histórico do cão. Como os sintomas da neosporose podem ser confundidos, principalmente, com os da toxoplasmose, foi solicitado hemograma completo e teste sorológico ELISA para toxoplasmose e neosporose. Até a obtenção dos resultados dos exames complementares, foi prescrito Prednisolona na dose de 1 mg/kg, de 12/12 horas, por via oral, durante 7 dias; Doxiciclina na dose de 10mg/kg, de 12/12 horas, durante 7 dias, e Organoneuro cerebral®, por via oral, 1 drágea, a cada 24 horas, durante 15 dias. O hemograma não revelou nenhuma alteração digna de nota. A sorologia para toxoplasmose, foi negativa e o resultado do exame sorológico para neosporose foi reagente a IgG, na titulação de 1:200 (figura 2), confirmando com isso a suspeita inicial. A Doxiciclina, a Prednisolona e o Organoneuro cerebral®, foram removidos do protocolo terapêutico, e substituídos pela Clindamicina administrada na dose de 10 mg/ kg, por via oral, de 12/12 horas, durante 30 dias (figura 3). O retorno da cadela ocorreu após 15 dias do início da administração da clindamicina, onde pode-se observar ausência da paresia, ataxia, e atrofia da musculatura temporal, porém a visão ainda não havia sido recuperada por completo. A tutora foi orientada a dar continuidade ao tratamento por mais 15 dias e retornar. Neste último retorno, o animal apresentou remissão total dos sintomas, recebendo alta médica (figura 4).

#### **Discussão:**

Neste estudo, a cadela infectada com *N. caninum* era de área rural do município de Teresópolis. Concordando com Cerqueira-Cézar et al. (2017) que afirmam que cães de áreas peri-urbanas ou rurais tem uma chance maior de serem infectados do que cães urbanos. No presente relato um dos sintomas encontrados foram paresia ascendente e progressiva dos membros posteriores como descrito por Silva e Machado (2016). Além desses sintomas a cadela apresentou hiperextensão dos membros posteriores e ataxia, assim como relatado por Nelson e Couto (2015). Os sinais clínicos são facilmente confundidos com a toxoplasmose, e com outras doenças que também levam a manifestações neurológicas. Neste estudo foi solicitado o teste sorológico ELISA para o diagnóstico. De acordo com Cerqueira-Cézar et al. (2017), os testes sorológicos são os mais utilizados para o diagnóstico de neosporose. A clindamicina foi o antibiótico escolhido para o tratamento da cadela acometida com neosporose, sendo utilizado na frequência de 12/12 horas, havendo melhora dos sintomas. Concordando com Birchard e Sherding (2008) e Nelson e Couto (2010) que descrevem que a medicação mais eficaz no tratamento da neosporose, quando houver sintomas, é a clindamicina. Porém os autores recomendam uma frequência de administração do medicamento a cada 8 horas, discordando com o realizado neste relato. Neste relato o tempo de tratamento foi de quatro semanas, o mesmo preconizado por Birchard e Sherding (2008).

Figura 1 – Cadela no primeiro dia da consulta

Figura 2 – Resultado dos exames laboratoriais solicitados



Requisição : <b>600.984</b>	Animal : <b>Pixuleco</b>	Cliente : <b>Clínica Escola de Medicina Veterinária -</b>
Realizado : <b>31/05/17</b>	Espécie : <b>Canino</b>	Endereço : <b>Estrada da Prata , S/ N</b>
Coletado : <b>30/05/17</b>	Raça : <b>Srd</b>	<b>Vale do Paraíso - Teresópolis - Cep : 25967-3</b>
	Sexo : <b>Fêmea</b>	Requisitante : <b>Dr(a). Dr. Rafael Rempto</b>
	Idade : <b>1A e 5M</b>	Proprietário : <b>Alma Cristina</b>

### Neosporose IgG e IgM - Canino

Amostra : Sangue  
 Método : ELISA

#### Resultado

Reagente IgG

#### Interpretação

Neosporose IgG  
 Resultado: Reagente 1:200  
 Valor de Referência: Não Reagente

Neosporose IgM  
 Resultado: Não Reagente  
 Valor de Referência: Não Reagente

Os anticorpos IgM se mostram como importantes marcadores de infecção aguda em diversos modelos experimentais, por ser a primeira classe de anticorpos sintetizada. Os anticorpos IgG são considerados duradouros e de importante papel na imunidade contra agentes intracelulares, participando de sua neutralização no ambiente extracelular.

#### Observações

Como com todos os testes de diagnóstico, um diagnóstico clínico definitivo não deve ser baseado nos resultados de um único teste, mas deve somente ser feito pelo veterinário após terem sido avaliadas todas as descobertas clínicas e de laboratório.

Figura 3 – Cadela após 15 dias da administração da clindamicina



Figura 4 – Cadela após fim do tratamento



### Considerações Finais

A neosporose é uma doença que faz com que haja a necessidade do médico veterinário se manter informado e atento às evoluções do quadro clínico da doença, para que ela possa ser detectada rapidamente, evitando a disseminação e colaborando para o controle desta enfermidade. Por se tratar uma doença com sintomas muito semelhante à outras com sinais clínicos inespecíficos, é de suma importância estabelecer o diagnóstico diferencial por meio de exames laboratoriais, como testes sorológicos de imunofluorescência indireta (RIFI), e de ensaio imunoenzimático (ELISA); que necessitam do conjugado anticorpo secundário espécie-específico para detectar os anticorpos de *N. caninum*. Tratando-se de uma parasitose de progressão rápida, denota-se a grande importância de um diagnóstico precoce para que seja possível um consequente favorecimento do prognóstico clínico e recuperação do animal.

### Abstract

Neosporosis is a disease caused by the protozoan *Neospora caninum*, an intracellular coccidial belonging to the Apicomplexa phylum, distributed in many countries. In its evolutionary cycle, it presents dogs and coyotes as definitive hosts, infecting and transmitting to the litter by transplacental. Bovine, caprine, equine and cervid are the intermediate hosts and may become infected by ingestion of sporulated oocysts or mainly by transplacental transmission. The main clinical signs caused by neosporosis in dogs are paralysis, common in young dogs, neuromuscular signs, myocardium, pneumonia and dermatitis. The most widely used diagnostic methods for identifying *Neospora caninum* are RIFI and ELISA. Treatment should be instituted as soon as possible when this pathology is suspected. The present study aims to report the case of a dog, treated at the Clinical School of Veterinary Medicine of the UNIFESO, diagnosed with neosporosis, in addition to reviewing the literature on the protozoan *Neospora caninum* addressing the general aspects and the disease that this entails in its hosts, and reporting the importance of this pathology in the companion animals' medical clinic.

Keywords: *Neospora caninum*. Coccidiose. Dog.

### Referências:

- BICHARD, S. J.; SHERDING R.G. **Manual Saunders - Clínica de Pequenos Animais - 3ª Edição**. Brasil. Roca. 2008. 2078 p.
- CERQUEIRA-CÉZAR, C.K, Calero-Bernal, R., Dubey, J.P., Gennari, S.M. **about neosporosis in Brazil**. Revista Brasileira de Parasitologia Veterinária, n. AHEAD, p. 0-0, 2017.
- DUBEY, J. P.; LINDSAY, D. S. A review of *Neospora caninum* and neosporosis. **Veterinary parasitology**. v. 67, n. 1-2, p. 1-59, 1996.
- SILVA, R. C.; MACHADO, G.P. Canine neosporosis: Perspectives on pathogenesis and management. **Veterinary Medicine: Research and Reports**, v.7, p. 59-70, 2016.

CERQUEIRA-CÉZAR, C.K.; CALERO-BERNAL, R.; DUBEY, J.P.; GERNNARI, S.M. about neosporosis in Brazil. **Revista Brasileira de Parasitologia Veterinária**, n. AHEAD, 2017.

NELSON, R. W.; COUTO, C. G.; **Medicina interna de pequenos animais**. 5ª edição. Rio de Janeiro. Elsevier, 2010. 1512.

## O MANEJO DOS CAVALOS NA EQUOTERAPIA

Flávia Leal Chaves<sup>63</sup>; Paula de Mattos Guttmann<sup>64</sup>; Daniela Mello Vianna Ferrer<sup>64</sup>; Renata Soares Tavares da Silva<sup>64</sup>; Marcos Vinicius Dias da Rosa<sup>64</sup>; Andre Vianna Martins<sup>64</sup>

### Resumo

A equoterapia é uma estratégia terapêutica que utiliza o cavalo como instrumento terapêutico. O manejo adequado pode ser percebido através da saúde e das condições de bem-estando animal. Sendo bem manejado, o cavalo pode contribuir e ser produtivo na terapia. Fatores como idade, sexo, altura, raça e temperamento são importantes na escolha do cavalo ideal. Acompanhamento veterinário e dentário, aspectos sanitários e alimentação adequada garantem o bem-estados animais utilizados nessa terapia. O objetivo deste trabalho foi identificar e discutir sobre as práticas de manejo mais adequadas para os cavalos na equoterapia. Um questionário a respeito desses dados foi aplicado em seis centros

---

<sup>63</sup> Graduanda do curso de Medicina Veterinária do Unifeso – lealflaviavet@hotmail.com

<sup>64</sup> Docente do curso de Medicina Veterinária do Unifeso – paula.guttmann@gmail.com

de equoterapia, onde o manejo e bem-estar animal foram avaliados. As respostas obtidas nas entrevistas demonstram a aplicação de boas práticas de manejo animal com possibilidades de melhorias nos estabelecimentos de equoterapia contactados.

Palavras-chave: Manejo. Cavalos. Equoterapia

### **Introdução:**

A equoterapia é uma prática alternativa que emprega o cavalo como recurso na reabilitação de pessoas portadoras de necessidades especiais (BENDA, 2007). A equitação terapêutica, como também é conhecida, tem se expandido no Brasil e envolve a participação de profissionais de diferentes áreas: fisioterapia, psicologia, educação física, psicopedagogos, entre outros (ANDE-BRASIL, 2011). Na área de medicina veterinária é necessário que os profissionais tenham conhecimentos relacionados ao manejo e bem-estardo animal terapeuta para que este possa colaborar plenamente com esta atividade (ANDE-BRASIL, 2011). Os animais precisam ter boa saúde e ter condições de bem-estargeral para que possam melhor realizar a sua função como cavalo terapeuta. Cuidados na alimentação, no aspecto sanitário, no ambiente, nas rotinas diárias como no trabalho, no cuidado e no descanso são pontos importantes para o melhor desempenho do animal (SILVA, 2014; RODRIGUES et al., 2015; VIEIRA, 2015). Este trabalho tem como objetivo apontar aspectos de manejo e bem-estar de equinos utilizados como instrumento terapêutico em centros de equoterapia.

### **Metodologia:**

Para a realização deste trabalho foi solicitado a autorização na Plataforma Brasil e obtido o parecer consubstanciado do CEP, aprovado com o número 2.792.715. Foi organizado um roteiro para aplicação de entrevista ressaltando os principais pontos levantados na revisão de literatura. Foi feito o contato com seis estabelecimentos de equoterapia, sendo cinco no estado do Rio de Janeiro e um no estado de Santa Catarina. Após o primeiro contato via telefone, foi agendada visita presencial em quatro estabelecimentos para a realização da entrevista in loco e nos outros dois, devido a distância, o questionário foi respondido pelos profissionais responsáveis pelos estabelecimentos e enviado por e-mail. Todos os entrevistados assinaram o Termo de Consentimento Livre e Esclarecido (TCLE). As respostas obtidas nas entrevistas foram organizadas para análise. Para cada pergunta, as respostas foram registradas, destacando apenas o que atendeu as questões.

### **Resultados:**

Em relação ao número de animais usados na equoterapia, dois estabelecimentos contam com 2 cavalos; um estabelecimento utiliza 1 animal; um tem 3 animais; um conta com 4 animais e um tem 5 animais. Quanto à raça utilizada, 2 estabelecimentos usam cavalos BH, 4 usam cavalos SRD, sendo que um usa mestiço quarto de milha, e o último utiliza mestiço de crioulo, com árabe e quarto de milha. A respeito do sexo, todos os estabelecimentos trabalham com machos castrados e em três, usam também fêmeas inteiras, tendo ao todo 11 machos e 6 fêmeas. A idade ideal dos animais para equoterapia, considerada pelos entrevistados, deve ser entre 8 a 15 anos. Em um estabelecimento afirmou ser a idade de 10 anos; um considera de 8 a 15 anos; um disse a partir de 9 anos; um disse acima de 8 anos; um informou que entre 13 e 14 anos é mais apropriado; e, um entrevistado não citou uma idade ideal, mas afirmou que o animal deve ter a maturidade necessária para a atividade. Acerca do andamento mais utilizado nas sessões de equoterapia nos estabelecimentos visitados, 2 indicaram o trote e 4 o passo transpistado. Segundo as respostas obtidas, a altura ideal do animal terapeuta deve ficar entre: um estabelecimento falou ser entre 1,45m e 1,50m; um entre 1,54m e 1,68m; e, quatro indicaram em torno de 1,50m e 1,60m de altura. Ao perguntar sobre a existência de acompanhamento veterinário na rotina dos estabelecimentos, todos os seis estabelecimentos afirmaram positivamente, porém, apenas o 6º estabelecimento com visitas diárias do médico veterinário. Na pergunta sobre o cuidado com vermifugação, vacinação e sobre o controle frequente de ectoparasitas, todos confirmaram este procedimento. Foi perguntado se é realizado acompanhamento dentário dos animais e com que frequência. Um afirmou não fazer este acompanhamento; dois informaram fazer apenas quando necessário; os outros três entrevistados responderam que fazem o acompanhamento dentário dos animais: 1 com a frequência de uma vez por ano; e 2 com a frequência de duas vezes ao ano. Acerca de como fazem a ferragem e casqueamento do cavalo, o estabelecimento 5 respondeu que não fazem a ferragem, apenas o casqueamento; um informou fazer de 40 em 40 dias; um de 15 em 15 dias; dois responderam fazer uma vez por mês este procedimento e um respondeu fazer apenas quando necessário. Na questão relacionada ao modo como é a alimentação dos cavalos terapeutas: um respondeu 4 kg de ração/dia, 6kg de feno e capim, dividido em 2 vezes ao dia; dois responderam que oferecem alimento uma hora antes e uma hora após a terapia, oferecendo volumoso in natura, volumoso e ração; um oferece feno na parte da manhã, no meio do dia alfafa e ração e ao final da tarde

após os atendimentos; um respondeu oferecer alfafa, verde e ração, não informando a frequência; um disse dar aos animais, as 6 horas da manhã a ração, ao meio dia aveia, as 6 horas da tarde alfafa, e uma vez por semana sal mineral. Quanto à estabulação e o tipo de baia, os dados são: um usa baia de alvenaria de 4x3,5 m; dois usam baias de alvenaria de 3x3 m; um usa baias de alvenaria de 3x4 m (Figura 1), com piso de barro e com dreno, com cama de serragem grossa, cochos de água e ração em diagonal; um usa baias de alvenaria de 4x4 m com 2 cochos; e um não informou o tamanho das baias utilizadas, porém informou utilizar baias pequenas, pelo motivo dos animais não ficarem presos em baias, apenas quando vão fazer algum procedimento. A respeito da presença de piquete no local e do tempo que o animal fica no piquete, apenas o estabelecimento 5 não possuía piquete, o entrevistado informou que o animal destinado a equoterapia ficava apenas no picadeiro durante o dia e a noite na baia. Os demais entrevistados dos estabelecimentos afirmaram ter piquete no local, o tempo que os animais permaneciam no piquete variava de 30 minutos, até 12 horas por dia. Perguntando se os animais possuem horário de lazer e se ficam acompanhados, as respostas foram: quatro disseram que ficam acompanhados em duplas; dois disseram que sim e ficam em bando ou duplas no piquete. Quanto aos tipos de equipamentos utilizados nas sessões de terapia: dois entrevistados disseram que utilizam sela, manta higiênica, cabeçada, rédea e material pedagógico para o praticante (Figura 2); um que usam selas, cabeçada adaptada, mantas de equoterapia, guia e ligas de trabalho; um que usam manta com cilhão, proteção nos membros, cabresto e cabeçada; dois que usam selas específicas, a manta com cilhão, e o cabresto. Quanto ao número e o tempo das sessões de equoterapia por dia: um afirmou ter 2 sessões por dia de 45min a 1 hora; um não informou quantas por dia, mas que as sessões são de 45 minutos; um informou 30 sessões por dia, sendo 15 pela manhã e 15 pela tarde, com tempo de 40 minutos e realizam com três participantes por vez; um falou que são 10 sessões por dia de 40 minutos cada; um informou que entre 9 e 12 atendimentos de 30 minutos cada; um disse ter 11 sessões por dia com duração de 30 minutos cada. Considerando a pergunta sobre como é feita a condução do animal, responderam: um com rédeas e cabeçada; um apenas com rédeas; dois com o guia conduzindo o cavalo pelo cabresto; um com cabresto e cabeçada; um conduzindo com duas pessoas laterais e em algumas situações as crianças manuseiam por elas mesmas. Ao perguntar se a sessão terapêutica é individual ou em grupo: um respondeu que trabalha com grupos; um que trabalha ou individual ou em grupo; e quatro responderam que as sessões são individuais. Em relação aos critérios para a seleção do animal terapeuta, todos responderam que é fundamental observar: ao tamanho do animal, a idade e maturidade, a amplitude dos movimentos, se macho, que seja castrado, treinamento e doma; que o animal seja manso, dócil, de fácil manejo e sem vícios. Devem possuir como andadura apenas o passo ou o trote. Questionados acerca de piso adequados para as sessões de equoterapia, três informaram que os pisos são de areia e três disseram que usam pisos de areia ou grama.

### **Discussão:**

Os locais visitados possuem poucos animais destinados a equoterapia, mas seguem os critérios de Lermontov (2005 apud FERREIRA, 2008) e ANDE-BRASIL (2011) para seleção dos cavalos terapeutas, que dizem que não há uma raça de cavalos definida para a equoterapia, porém, a escolha mais criteriosa do animal é fundamental para o bom desenvolvimento terapêutico. Os cavalos em questão estariam quanto a altura, entre 1,50m e 1,60m em acordo com as recomendações de Lermontov (2005 apud FERREIRA, 2008); tem tamanho mediano com aprumos adequados, também em concordância com as indicações de Ribeiro (2006) e ANDE-BRASIL (2011), que dizem que o animal indicado para a equoterapia deve ser de baixa estatura. São utilizados machos castrados ou éguas, com cuidado para não possuírem alteração hormonal, também em conformidade com as indicações de ANDE-BRASIL (2011) e Rodrigues et al., (2015), porém discordando de ANDE-BRASIL (2011) na questão de não utilizar fêmeas na terapia, tendo em vista que os locais visitados utilizam as mesmas, inteiras, sem problemas. Os animais dos lugares visitados tem entre 8 a 15 anos idade, ainda em concordância com Ferreira (2008) e ANDE-BRASIL (2011), que dizem que este é um importante aspecto para resguardar a questão da maturidade do animal. Os resultados das entrevistas revelam que os andamentos mais praticados pelos cavalos nos seus trabalhos na equoterapia correspondem ao passo e ao trote, estando de acordo com Wickert (1999), Ferreira (2008) e ANDE-BRASIL (2011), que afirmam que o andamento do cavalo mais utilizado é o passo, principalmente nos casos de iniciantes e quando os praticantes apresentam maiores complicações motoras e cognitivas. No aspecto de vermifugação, vacinação e o controle de ectoparasitas, os animais dos estabelecimentos contactados parecem receber estes cuidados de modo adequado, concordando com Lewis (1985); Vieira (2015) e Marques; Pessoa; Pessoa (2017), que falam da importância desses cuidados aos animais, que possuem o objetivo de minimizar ou eliminar a carga parasitária dos animais, fortalecendo a imunidade dos cavalos e evitando doenças graves. Os dados mostram que os cuidados dentários

merecem uma observação maior, pois de acordo com Lewis (1985) e Vieira (2015), este cuidado é uma ação preventiva e pode facilitar a identificação de problemas na saúde física ou mesmo comportamental dos animais. Apenas um estabelecimento (E.5) diverge das recomendações dos autores. Todos os entrevistados afirmam ter uma rotina de casqueamento e ferrageamento conforme as recomendações de Lewis (1985); Vieira (2015); BRASIL/MAPA (2017) e Marques; Pessoa; Pessoa, (2017), que falam da importância desses cuidados, devido ao crescimento contínuo dos cascos do animal. No entanto, um dos entrevistados, diferentemente das recomendações dos autores supracitados comentou não fazer ferrageamento, dizendo que o piso de areia acaba atrapalhando se houver a ferragem, causando atrito ao casco do animal. As informações obtidas por meio das entrevistas divergem das recomendações de Vieira (2015) e Marques; Pessoa; Pessoa (2017), que consideram indispensável oferecer não apenas a quantidade adequada de alimento de acordo com idade, peso e gasto energético, mas também a qualidade nutricional deve ser cuidadosamente observada por um profissional qualificado. Nas respostas obtidas foi possível observar que nem todos os locais oferecem a alimentação adequada, principalmente, devido ao fato dos animais passarem boa parte do dia em trabalho ou em piquetes. Corre-se o risco de terem pouca oferta de volumoso e de volumoso in natura, o que pode levar a complicações gástricas nos animais segundo a literatura acima. Vieira (2015) e BRASIL/MAPA (2017) falam sobre o sal mineral, que deve ficar a disposição dos cavalos, o que não foi respondido pelos entrevistados, apenas um local falou sobre a disponibilização do sal mineral aos animais, uma vez por semana. As baias dos locais visitados possuem dimensão dentro de limites indicados por Vieira (2015) e BRASIL/MAPA (2017). Apenas um dos espaços visitado não atende estes quesitos. A areia e a grama são pisos adequados para o trabalho da equoterapia, de acordo com Ferreira (2008) e ANDE-BRASIL (2011). Nos dados foram observadas estas mesmas condições de piso, estando portanto, em conformidade com os autores supracitados. Os cavalos devem permanecer diariamente, o maior tempo possível do dia em espaços externos (pastos, piquetes, pistas). Essa prática favorece uma maior movimentação e o contato social, de acordo com Meyer (1995) e Vieira (2015). Os dados da entrevista mostram que em cinco estabelecimentos há piquetes onde os equinos permanecem boa parte do dia, em conformidade com o autor, porém um discordando com os autores, dizendo que no local não há piquete e o animal só fica no picadeiro e na baia. Os cavalos necessitam de tempo para descansar e de preferência que em convívio social, conforme cita Meyer (1995); Ferreira (2008) e ANDE-BRASIL (2011). Esta condição de manejo dos cavalos usados na equoterapia foi observada em todos os dados das entrevistas. Os resultados obtidos nas entrevistas mostram que os equipamentos de montaria estão adequados com o uso de selas, de cabrestos, de proteção nos membros, de mantas específicas, etc, considerando as necessidades para a atividade de equoterapia. Estão, portanto, de acordo com Ferreira (2008) e ANDE-BRASIL (2011) que indicam a necessidade de uso equipamentos de montaria individualizados e de uso de material pedagógico e lúdico para motivar o praticante. As sessões de equoterapia nos estabelecimentos entrevistados duram entre 30 minutos a uma 1 hora e ocorrem de modo individual ou mesmo em grupo. A ANDE-BRASIL (2011) recomenda que as sessões ocorram deste modo, mas no caso de grupos, indicam o acompanhamento individualizado, portanto estando de acordo com todos os dados das entrevistas. Em relação a altura, idade, andamentos, sexo e temperamento dos animais comentados pelos entrevistados estão em conformidade com as recomendações de Ferreira (2008) e ANDE-BRASIL (2011). A presença de profissionais qualificados para coordenar o trabalho e acompanhar as sessões de equoterapia é indispensável, segundo Ferreira (2008) e ANDE-BRASIL (2011), o que foi observado nos estabelecimentos. O acompanhamento e supervisão de profissional médico veterinário, da mesma forma, são orientados por Vieira (2015) para orientar e participar das ações de manejo. Porém, não foi confirmada nas entrevistas a presença diária de médico veterinário em 5 estabelecimentos, somente visitas pontuais, apenas um estabelecimento (E.6) afirmou sobre visitas diárias do médico veterinário.

Figura 1- Baia de alvenaria de um dos estabelecimentos visitado

Figura 2 - Picadeiro adaptado para a terapia com materiais pedagógicos para o praticante. Uso de manta higiênica, sela e rédea



### Conclusão:

As respostas obtidas nas entrevistas demonstram a aplicação de boas práticas de manejo e bem-estar animal com possibilidades de melhorias nos estabelecimentos de equoterapia contactados.

### Consideração final:

A presença do médico veterinário nos centros de equoterapia se faz imprescindível para garantir a aplicação do manejo correto e consequente bem-estaranimal dos cavalos utilizados como instrumento terapêutico.

### Abstract

Equotherapy is a therapeutic strategy that uses the horse as a therapeutic instrument. The correct management can be noticed by health and welfare of the animals, and this way the horse can contribute to the therapy and be productive. Factors such as age, sex, height, breed and temperament are important when choosing the correct animal. Veterinary and dental monitoring, sanitary aspects and adequate feeding assure the welfare of animals used in this therapy. The aim of this study was to identify and discuss the management practices of horses in equotherapy. A questionnaire on this data was applied in six equotherapy centers, where management and animal welfare were evaluated. Answers to the interviews showed application of good management, although with possibility of improvement, in these equotherapy centers.

Keywords: Management. Horses. Equotherapy.

### Referências:

- ANDE-BRASIL. **Equoterapia, Brasília, 2011**. Disponível em: <<http://equoterapia.org.br/articles/index/articles>>. Acesso em: 5 fev. 2018.
- BRASIL/MAPA. Ministério da Agricultura, Pecuária e Abastecimento. **Manual de boas práticas de manejo em equideocultura/ Ministério da Agricultura, Pecuária e Abastecimento**. Secretaria de Mobilidade Social, do Produtor Rural e Cooperativismo. – Brasília: MAPA/ACE/CGCS, 2017. Disponível em: <<http://www.agricultura.gov.br/assuntos/boas-praticas-e-bem-estar-animal/pdf>>. Acesso em: 14 fev.2018.
- FERREIRA, J. B. **Os benefícios da equoterapia no tratamento de portadores da Síndrome de Down**. 2008. 46 f. Trabalho de Conclusão de Curso (Curso de Fisioterapia) Universidade Veiga de Almeida. Rio de Janeiro, 2008, p. 21-33.
- LERMONTOV, T. **A psicomotricidade na equoterapia**. Aparecida: Idéias e Letras, 2005.
- LEWIS, L.D. **Alimentação e cuidados do cavalo**. São Paulo: Roca, 1985, p. 166, 171, 173, 175.
- MARQUES, D. P.; PESSOA, M. S.;PESSOA, F. O. A. Manejo Zootécnico e Comportamental de Cavalos Estabulados em Uso Militar. **Nutritime Revista Eletrônica**, on-line, Viçosa, v. 14, n. 13, p. 5074-5084, maio/jun, 2017.

MEYER, H. **Alimentação dos cavalos**. São Paulo: Varela, 1995, p. 165, 178-180.

RIBEIRO, R. P. **A repercussão da Equoterapia na qualidade de vida da pessoa portadora de lesão medular traumática**. 2006. 162 f. Monografia (Mestrado em Psicologia) da Universidade Católica Dom Bosco. Campo Grande, 2006.

RODRIGUES, L; CHIROLLI, M. J.; QUINTEIRO, S. C.; PANI, V. L. F. Manejo e treinamento de cavalos terapeutas. **Revista Extensão Tecnológica**. Inst. Federal Catarinense. Florianópolis, n.3, p. 83-88, 2015.

VIEIRA, M. C. **Comportamento e Manejo Alimentar de Equinos Estabulados**. 2015. 151f. Dissertação (Mestrado em Zootecnia). Universidade Federal de Santa Catarina, Santa Catarina, 2015, p. 28-32, 46.

WICKERT, H. **O cavalo como instrumento cinesioterapêutico**. 1999. p. 9, Disponível em: <<http://www.equoterapia.org.br/trabalho/11021000.pdf>> Acesso em: 10 fev. 2018.

## **O USO DA CITOLOGIA NO DIAGNÓSTICO DE TUMORES PALPÁVEIS E DE TECIDOS MOLES EM CÃES E GATOS**

Gabrielle Bender Borges de Moura<sup>65</sup>; Tatiana Didonet Lemos<sup>66</sup>; Maria Eduarda Monteiro Silva<sup>66</sup>; Renata Meira Lopes de Castro Mello<sup>67</sup>; Priscila Tucunduva<sup>66</sup>; Denise de Mello Bobány<sup>66</sup>

### **Resumo**

A oncologia é uma área importante na Medicina Veterinária, visto que o câncer tem sido uma das maiores causas de morte entre os animais domésticos, devido ao aumento da expectativa de vida dos mesmos. Por isso, a aplicação da citologia na rotina de atendimento é utilizada por ser um procedimento

---

<sup>65</sup> Graduanda do curso de Medicina Veterinária do UNIFESO - gbender01moura@gmail.com

<sup>66</sup> Docente do curso de Medicina Veterinária do UNIFESO – tatididonet@yahoo.com

<sup>67</sup> Médica Veterinária da Clínica Veterinária Animalle Petrópolis - renatapimpa@gmail.com

complementar simples, de baixo custo e de fácil execução que pode proporcionar um diagnóstico precoce de neoplasias. O exame citológico avalia a morfologia celular, identificando se há alterações nas células que possam indicar que há modificação estrutural da região onde foi coletada a amostra, tendo como objetivo diferenciar processos inflamatórios, hiperplásicos e neoplásicos e estabelecer um prognóstico, bem como um tratamento mais adequado. O presente trabalho objetivou analisar o uso da citologia para o diagnóstico de neoplasias palpáveis e de tecidos moles em cães e gatos e destacar a importância da adoção do exame na rotina clínica.

Palavras-chave: Citopatologia Neoplasia. Diagnóstico.

### **Introdução:**

A oncologia possui grande importância na Medicina Veterinária, pois estudos afirmam que as neoplasias são consideradas como a primeira causa de morte de animais domésticos. As neoplasias de pele e tecidos moles ocorrem com grande frequência em animais domésticos devido a diversos fatores intrínsecos do tecido, por ser constituído de uma variedade de células com alto potencial de diferenciação, sendo capazes de gerarem uma neoplasia. Além disso, agentes infecciosos, fatores genéticos, físicos, químicos e ambientais também contribuem para o desenvolvimento de alguns tumores (DALECK; DE NARDI, 2016). A citologia foi utilizada, em medicina veterinária, pela primeira vez na década de 80 para diagnóstico de processos inflamatórios, hiperplasias e neoplasias em cães e gatos (GUEDES et al., 2000). O exame citológico consiste no estudo da morfologia das células isoladas ou livres de diversos tecidos, órgãos e fluidos, sendo de grande importância para o diagnóstico, pois, uma vez encontradas as alterações nas células coletadas para análise, pode significar que há modificações estruturais e celulares do tecido implícito (DUNCAN; PRASSE, 1979). O exame citológico é um exame complementar de boa utilidade para o diagnóstico de neoplasias em animais domésticos, sendo considerado simples, pouco invasivo, seguro, de baixo custo e de rápida confecção, podendo ser realizado diante de inúmeras situações clínicas (MAGALHÃES et al., 2014). Para melhor interpretação do exame citológico, deve-se confrontar as características morfológicas com as informações coletadas durante a anamnese, exame físico, aspectos macroscópicos, localização anatômica, entre outras (ROSSETTO et al., 2009). A experiência e conhecimento do patologista sobre as características celulares são igualmente fundamentais para a definição de um diagnóstico citológico. Em um exame microscópico, o manuseio correto da amostra é de grande importância para que se obtenha um resultado fidedigno, além da obtenção de uma amostra representativa, emprego correto da amostra na lâmina, coloração ideal e utilização apropriada de um microscópio de qualidade (ROSSETTO et al., 2009; DALECK; DE NARDI, 2016). A privação de qualquer um destes procedimentos pode influenciar negativamente no resultado da citopatologia. De um modo geral, existem algumas maneiras para se coletar material para citologia, dentre elas, podemos citar: punção por agulha fina (PAF), punção aspirativa por agulha fina (PAAF), citologia por decalque (*imprints*), citologia esfoliativa (raspado) e coleta de material por *swab* (RASKIN; MEYER, 2003). O objetivo deste trabalho foi descrever e destacar a importância da adoção do exame citológico na rotina clínica, para um diagnóstico preciso e precoce de neoplasias palpáveis e de tecidos moles nas espécies canina e felina, visando à determinação de um prognóstico baseado no potencial de metástase e, posteriormente, um tratamento mais adequado para cada situação.

### **Metodologia:**

Os animais selecionados para este estudo foram escolhidos durante avaliação clínica na Clínica Escola de Medicina Veterinária do Centro Universitário Serra dos Órgãos e em uma clínica veterinária particular. Foram analisados 15 casos, independente da raça e sexo, que apresentaram suspeita de neoplasia, onde foi aplicado o uso da citologia como forma auxiliar no diagnóstico de tumores palpáveis e de tecidos moles em cães e gatos. As técnicas de coleta aplicadas foram PAF, escarificação e *imprint*, que foram escolhidas de acordo com as características macroscópicas de cada tumor. Antes da realização da cada coleta, foi feita a tricotomia do local, assepsia através da aplicação de solução de clorexidina 2% e a manipulação foi feita com uso de luvas descartáveis. Para a coleta por PAF, foram utilizadas seringas de 5 ml e agulhas de tamanho 0,55 x 20mm e o material foi disposto em lâminas de microscopia limpas e novas. Para a coleta por escarificação, foram utilizadas lâminas de bisturi estéreis para a obtenção de material viável e disposição do mesmo em lâminas limpas e novas. As coletas por *imprint* foram feitas através do contato de lâminas de vidro limpas e novas com a lesão (figura 1). Após a coleta, as lâminas foram identificadas de acordo com o nome do paciente e a localização da neoplasia. A coloração escolhida para os 15 casos foi o panótico que possui três tipos de reagentes

(primeiro: Triarilmetano 0,1%; segundo: Xantenos 0,1%; terceiro: Tiazinas 0,1%), onde as lâminas foram submetidas à submersão por 20 segundos em cada um dos reagentes, realizando movimentos repetidos para cima e para baixo (figura 2). Após isso, as lâminas foram lavadas em água corrente (com cuidado para não danificar o material) e secas para posterior avaliação microscópica com objetiva de 100x, sendo necessária a utilização do óleo de imersão para auxiliar na visualização. A exceção era quando havia suspeita clínica de lipoma. A amostra, então, não era submersa no fixador (reagente 1 - triarilmetano 0,1%).

### Resultados e Discussão:

A identificação dos casos estudados, bem como a localização da neoplasia, a suspeita clínica, tipo de coleta e coloração escolhida estão representados na figura 3. Na figura 4, pode-se observar quais casos foram ou não diagnosticados através da citologia. A coleta de material para citopatologia dos pacientes do presente estudo, demonstrou ser uma técnica bastante segura, sem causar desconforto aos pacientes, estando de acordo com Ventura, Colodel e Rocha (2012), Borges et al. (2016) e Braz et al. (2016), que dizem que a citologia é útil no diagnóstico da maior parte das neoplasias palpáveis e de tecidos moles que afetam cães e gatos por ser de fácil e rápida aplicação em diversas situações. No presente estudo, foi possível diferenciar processos inflamatórios, hiperplásicos e neoplásicos, bem como determinar um prognóstico e a margem cirúrgica em alguns casos, conforme Rossetto et al. (2009) e Borges et al. (2016) descrevem na literatura. Para a realização da coleta de material, como preconizam Radin e Wellman (2000), em todos os casos foi realizado tricotomia e assepsia do local para evitar contaminação da amostra e comprometimento do exame. Também foram dispostos materiais adequados como lâminas de vidro limpas e novas para microscopia, lâminas de bisturi estéreis e materiais descartáveis como luvas, seringas de 5 ml e agulhas (0,55 x 22 mm), em conformidade com o que é descrito por Magalhães et al. (2014). No caso do paciente que apresentou o lipoma, a suspeita clínica foi descrita antes da realização da coloração. Assim, o corante escolhido foi o panótico, porém não foi utilizada a fixação por álcool durante o processo, demonstrando que este procedimento foi eficaz para o diagnóstico do tumor, estando de acordo com Radin e Wellman (2000) e Raskin e Meyer (2003), que dizem que a fixação com álcool faz com que os lipídeos se desfaçam, deixando a lâmina sem células viáveis para avaliação citológica e, conseqüentemente, sem um possível diagnóstico, sendo a utilização do NAM mais indicada pelos autores. Nos casos que apresentaram mastocitoma, também foi empregado o uso da coloração por panótico, onde foi possível ter uma boa visualização dos grânulos de mastócitos, apesar de Raskin e Meyer (2003) preconizar o uso do NAM em casos desse tipo, pois esse método de coloração evidencia de uma melhor forma os grânulos citoplasmáticos. Dos 15 casos apresentados, em 7 deles a análise citológica foi eficaz, obtendo-se um diagnóstico satisfatório. Entre os diagnósticos estão mastocitoma, linfoma, TVT, tumor de células hepatóides, melanoma e lipoma. Mesmo nas amostras não diagnósticas, foram observadas alterações celulares que correspondem com os critérios de malignidade, o que reforça, segundo Rosolem et al. (2013), Magalhães et al. (2014) e Cravo (2018), o quanto é importante o emprego da citologia na rotina clínica para um diagnóstico precoce de neoplasias.

Figura 1 - Material disposto para os procedimentos de coleta

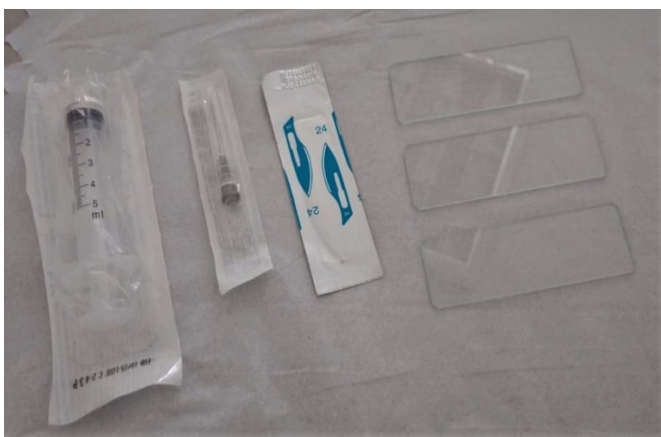

Figura 2 - Técnica de coloração: panótico



Figura 3 - Quadro com identificação dos casos, local, suspeita, tipo de coleta e de coloração utilizada

<b>Nº DO CASO</b>	<b>ESPÉCIE</b>	<b>LOCAL</b>	<b>DIAGNÓSTICO PROVÁVEL</b>	<b>COLETA</b>	<b>COLORAÇÃO</b>
1	Canina	Membro anterior direito	Fibrossarcoma de alta celularidade	PAF	Panótico
2	Canina	Cabeça	Osteossarcoma	PAF	Panótico
3	Canina	Membro posterior direito	Mastocitoma	PAF	Panótico
4	Canina	Membro anterior direito	Carcinoma de células escamosas	Raspado	Panótico
5	Canina	Dorso	Neoplasia mesenquimal	Raspado	Panótico
6	Canina	Perianal	Adenocarcinoma	Raspado	Panótico
7	Canina	Região inguinal	Tumor de células hepatóides	Raspado	Panótico
8	Felina	Pina	Carcinoma epidermóide	Raspado	Panótico
9	Canina	Cervical	Linfoma	Raspado	Panótico
10	Canina	Perianal	Melanoma melanótico	Raspado	Panótico
11	Canina	Membro posterior	Mastocitoma	Raspado	Panótico
12	Felina	Pina	Carcinoma de células escamosas	Raspado	Panótico
13	Canina	Prepúcio	Carcinoma	Raspado	Panótico
14	Canina	Pênis	TVT	Imprint	Panótico
15	Canina	Região interna da coxa	Lipoma	PAF	Panótico s/ fixação por álcool

Figura 4 – Quadro com diagnóstico provável, origem celular e confirmação através da citologia

<b>Nº DO CASO</b>	<b>DIAGNÓSTICO PROVÁVEL</b>	<b>ORIGEM CELULAR</b>	<b>CONFIRMADO ATRAVÉS DA CITOLOGIA</b>
1	Fibrossarcoma de alta celularidade	Mesenquimal	Não
2	Osteossarcoma	Mesenquimal	Não
3	Mastocitoma	Células redondas	Sim
4	Carcinoma de células escamosas	Epitelial	Não
5	Neoplasia mesenquimal	Mesenquimal	Não
6	Adenocarcinoma	Epitelial	Não

7	Tumor de células hepatóides	Epitelial	Sim
8	Carcinoma	Epitelial	Não
9	Linfoma	Células redondas	Sim
10	Melanoma melanótico	Mesenquimal	Sim
11	Mastocitoma	Células redondas	Sim
12	Carcinoma de células escamosas	Epitelial	Não
13	Carcinoma	Epitelial	Não
14	TVT	Células redondas	Sim
15	Lipoma	Mesenquimal	Sim

### Conclusões:

No presente trabalho, a citologia apresentou-se eficaz para o diagnóstico de quase metade dos casos estudados. Através da análise da morfologia e composição celular, foram observadas alterações típicas de crescimento neoplásico até mesmo nos casos inconclusivos. Foi possível, também, diferenciar processos inflamatórios, hiperplásicos e neoplásicos, o que auxilia na escolha do tratamento mais adequado.

### Abstract

Oncology is an important area in Veterinary Medicine, since cancer has been one of the major causes of death among domestic animals, due to the increase in their life expectancy. Therefore, the application of cytology in the care routine is used at being a simple complementary procedure, low-cost and easy-to-perform that can provide early diagnosis of a neoplasm. The cytological examination evaluates the cellular morphology, identifying if there are alterations in the cells that can indicate that there is structural modification of the region where the sample was collected, with the objective of differentiating inflammatory, hyperplastic and neoplastic processes and establish a prognosis as well as a more appropriate treatment. The aim of the present study was to analyze the use of cytology for the diagnosis of palpable and soft tissue neoplasias in dogs and cats and to highlight the importance of adopting the test in the clinical routine.

**Keywords:** Cytopathology. Neoplasia. Diagnosis.

### Referências

BORGES, I. L.; FERREIRA, J. S.; DE MATOS, M. G.; PIMENTEL, S. P.; LOPES, C.E. B.; VIANA, D. A.; DE SOUSA, F. C. Diagnóstico citopatológico de lesões palpáveis de pele e partes moles em cães. **Revista Brasileira de Higiene e Sanidade Animal**, v. 10, n. 3, p. 382-395, 2016.

BRAZ, P. H.; BRUM, K. B.; SOUZA, A. I.; ABDO, M. A. G. S. Comparação entre a citopatologia por biópsia com agulha fina e a histopatologia no diagnóstico das neoplasias cutâneas e subcutâneas de cães. **Pesquisa Veterinária Brasileira**, v. 36, n. 3, p. 197-203, 2016.

CRAVO, F. A. **Avaliação comparativa da concordância entre citologia interna e histologia em lesões suspeitas de neoplasia em cães: estudo retrospectivo de cinco anos.** Lisboa, 98f. 2018. Dissertação (Mestrado em Medicina Veterinária) - Universidade Lusófona de Humanidades e Tecnologias, faculdade de Medicina Veterinária de Lisboa, 2018.

DALECK, C. R.; DE NARDI, A. B. **Oncologia em cães e gatos.** Rio de Janeiro, Grupo Gen-Editora Roca Ltda., 2. ed., p. 62-683. 2016.

DUNCAN, J. R.; PRASSE, K. W. Cytology of canine cutaneous round cell tumors: mast cell tumor, histiocytoma, lymphosarcoma and transmissible venereal tumor. **Veterinary pathology**, v. 16, n. 6, p. 673-679, 1979.

GUEDES, R. M. C.; ZICA, K. G. B.; COELHO-GUEDES, M. I. M.; OLIVEIRA, S. R. Acurácia do exame citológico no diagnóstico de processos inflamatórios e proliferativos dos animais domésticos Accuracy of cytological exam for diagnosis of inflammatory and proliferative process in domestic animals. **Arquivo Brasileiro de Medicina Veterinária e Zootecnia**, v. 52, n. 5, p. 437-439, 2000.

MAGALHÃES, A. M.; RAMADINHA, R. R.; BARROS, C. S. L.; PEIXOTO, P. V. Estudo comparativo entre citopatologia e histopatologia no diagnóstico de neoplasias caninas. **Pesquisa Veterinária Brasileira**, v. 21, n. 1, p. 23-32, 2014.

RADIM, J. M.; WELLMAN, M. L. Interpretation of Canine and Feline Cytology, Respiratory system and internal organs. **Ralston Purina Company**, p. 63-64, 2000.

RASKIN, R. E.; MEYER, D. J. **Atlas de citologia de cães e gatos**. São Paulo, Editora Roca, 1. Ed., 2003.

ROSOLEM, M. C.; MOROZ, L. R.; RODIGHERI, S. M. NETO, U. J. C.; PORTO, C. D.; HANEL, J. S. Estudo retrospectivo de exames citológicos realizados em um Hospital Veterinário Escola em um período de cinco anos. **Arquivo Brasileiro de Medicina Veterinária e Zootecnia**, v. 65, n. 3, p. 735-741, 2013.

ROSSETTO, V. J. V.; MORENO, K.; GROTTI, C. B.; DOS REIS, A. C. F.; BRACARENSE, A. P. F. R. L. Frequência de neoplasmas em cães diagnosticados por exame citológico: estudo retrospectivo em um hospital-escola Frequency of tumors in dogs based on cytological diagnosis: a retrospective study in a veterinary teaching hospital. **Semina: Ciências Agrárias, Londrina**, v. 30, n. 1, p. 189-200, 2009.

VENTURA, R. F. A.; COLODEL, M. M.; ROCHA, N. S. Exame citológico em medicina veterinária: estudo retrospectivo de 11.468 casos (1994-2008). **Pesquisa Veterinária Brasileira**, p. 1169-1173, 2012.

## PESQUISA DE CORANTES ARTIFICIAIS EM OVOS E EM PRODUTOS A BASE DE OVOS

Luis Alberto Corrêa Cesário Junior<sup>68</sup>; Julia Siqueira Simões<sup>69</sup>; Daniela Mello Vianna Ferrer<sup>69</sup>; Márcia Farias Rolim<sup>70</sup>; Rejane Baptista T. Carpenter<sup>70</sup>; Selma Luiz Francisco; Roberta de Oliveira R Ribeiro<sup>70</sup>

### Resumo

Nos últimos anos o Brasil aumentou a produção de ovos e tornou-se o sétimo produtor mundial. Juntamente com a crescente produção ocorreu o aumento do consumo desse alimento de alto valor nutritivo e biológico. O crescente aumento no consumo dessa matriz foi devido a seu baixo valor calórico, alto valor nutritivo, além de ser um alimento proteico de menor custo quando comparado com a carne bovina, suína e de aves. A coloração da gema é um dos fatores que aumenta a aceitação do

<sup>68</sup> Graduando de Medicina Veterinária do Unifeso – luis-123cesario@gmail.com

<sup>69</sup> Professor de Medicina Veterinária do Unifeso - julia\_simoes@hotmail.com

<sup>70</sup> Laboratório de Saúde Pública (LASP) – SMS - RJ

produto pelos consumidores, e desta forma, os ovos e produtos a base de ovos são bem mais aceitos quando apresentam uma coloração da gema mais amarelada. A coloração das gemas está relacionada com a absorção de carotenoides provenientes da alimentação oferecida aos animais. De forma a enganar o consumidor, alguns produtores ou comerciantes utilizam corantes artificiais para tornar o produto mais atrativo. Esse trabalho teve como objetivo identificar através da Cromatografia em Camada Delgada a presença de corantes artificiais em gemas de ovos e em produtos que contenham ovos na sua composição comercializados no município do Rio de Janeiro. As análises foram feitas no Laboratório Municipal de Saúde Pública do Rio de Janeiro e as amostras foram adquiridas por fiscais da vigilância sanitária municipal em ambientes comerciais do município. Em todas as amostras analisadas não foram encontradas nenhum tipo de corante artificial, estando de acordo com o que é preconizado pela Anvisa (1978).

Palavras-chave: Corantes. Ovos. Cromatografia

### **Introdução:**

Nos últimos anos a produção de ovos do Brasil aumentou consideravelmente, tornando o País o sétimo produtor mundial de ovos. Juntamente com o aumento da produção ocorreu também o aumento do consumo desse alimento de alto valor nutritivo, biológico e de baixo valor calórico (ABPA, 2017). O crescente aumento no consumo de ovos está relacionado com o fato de o ovo ser um alimento altamente protéico e de baixo custo comparado às carnes bovina, suína e de aves (ABPA, 2017; IEA, 2015; PREZZOTO, 2015). Da produção de ovos do Brasil, a maior parte é destinada ao abastecimento do mercado interno e o restante destina-se à exportação. Dos ovos exportados, a maioria se apresenta como produto *in natura*, e o restante das exportações são os ovos industrializados (ABPA, 2017; MDIC, 2018). Dentro dos ovos *in natura* existe ainda uma classificação dos produtos em: orgânicos, de granja e caipira. Esses produtos se diferenciam pela forma de alimentação das aves e seu estilo de produção e pela coloração das gemas (EMBRAPA, 2007). Os ovos se enquadram no padrão de alimentação considerado saudável, pois em sua composição centesimal média estão contidos valores de proteínas, lipídeos, carboidratos, vitaminas e minerais de alto valor biológico além de possuir também um baixo valor calórico (AGUIAR; ZAFFARI; HUBSCHER, 2009). É uma proteína barata comparada com outras de origem animal e com isso o seu consumo aumenta nas mesas dos brasileiros (IEA, 2018). A média de consumo de ovos no Brasil ainda é baixa, porém por ser um alimento mais barato do que outros produtos proteicos os ovos já vem fazendo parte com maior frequência da alimentação diária dos brasileiros, enquanto uma dúzia de ovos vale 6,39 reais um quilo de carne bovina vale em média 22,49 reais (PASCOAL et al., 2008; PASTORE et al., 2011; IEA, 2017). Quanto mais amarelada for a gema ou o produto derivado da gema mais bem visto é o produto pelo consumidor, sendo esse fator importante na avaliação sensorial (SCHWEIGGERT; CARLE, 2015). Para conseguir a coloração satisfatória da gema a alimentação das aves devem oferecer quantidades de carotenoides adequadas para atender o desejo dos consumidores (SCHWEIGGERT; CARLE, 2015). O uso de corantes que não sejam naturais para dar a coloração para as gemas ou para dar cor a produtos que contenham gemas de ovos não é legal (ANVISA, 1978). A coloração satisfatória das gemas pode ser conseguida de forma natural utilizando uma alimentação rica em carotenoides (BARBOSA et al., 2007; SCHWEIGGERT; CARLE, 2015). Caso a alimentação não ofereça a quantidade suficiente de carotenoides a ração pode ser suplementada com produtos provenientes do urucum (BRAZ, 2007). Como o mercado consumidor deseja cada vez mais que os ovos e seus produtos contenham uma coloração mais amarela, produtores podem fazer o uso de corantes artificiais nas dietas das aves para aumentar a qualidade do produto, intensificando a cor dos produtos (PRADO; GODOY, 2003). O uso de corantes sintéticos pode fazer com que em pessoas alérgicas surjam crises de alergia, e esses corantes podem ser identificados pela cromatografia em camada delgada, através de extrações seriadas (TAKASHIMA; TAKATA; NAKAMURA, 1998; PERES, 2002; PRADO, GODOY, 2003). É um teste barato e por conta disso foi escolhido para fazer essas análises (SINGHT et al., 2017). O presente estudo teve como objetivo geral realizar a análise qualitativa de corantes artificiais em gemas de ovos de galinhas, codornas e produtos a base de ovos por meio de Cromatografia em Camada Delgada.

### **Metodologia:**

Os materiais utilizados no presente estudo foram coletados por fiscais da Vigilância Sanitária do município do Rio de Janeiro em estabelecimentos comerciais do município. Foram analisadas um total de 29 amostras (Figura 01), sendo elas, quinze amostras de gemas de ovos *in natura*, uma amostra de gema pasteurizada, seis amostras de recheio de sonho, uma amostra de recheio de torta alemã e seis amostras de quindins. Para realizar as extrações dos possíveis corantes sintéticos dos alimentos foram pesados dentro de um béquer de 250ml 10g de cada amostra em uma balança analítica. Utilizou-se uma proveta de 100ml para medir 100ml de água destilada para homogeneizar as amostras após a

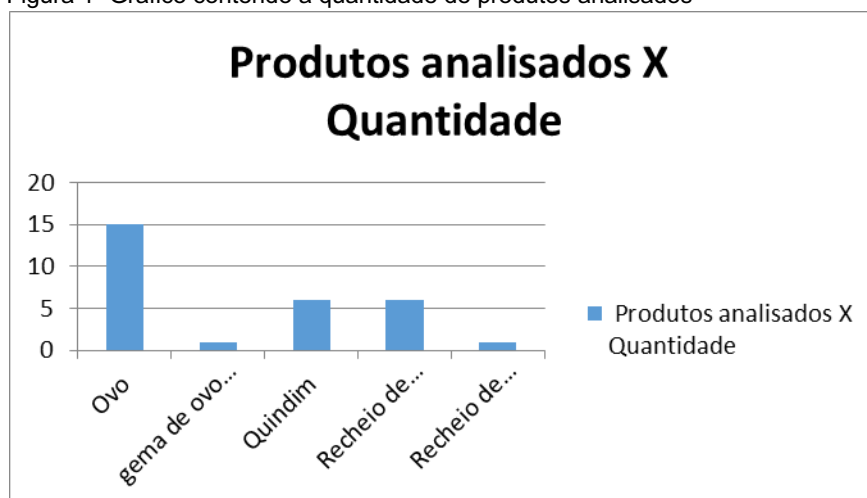pesagem. Adicionou-se 1ml de ácido acético junto à amostra com a água destilada no béquer de 250ml e foi realizada a homogeneização utilizando um bastão de vidro. Com uma pinça anatômica foi adicionado um filamento de lã previamente tratada no béquer com a solução de água destilada e o ácido acético com a amostra a ser analisada. Após homogeneizar a solução com a lã natural o béquer foi colocado em o banho-maria por 10 minutos. Após este período de 10 minutos, o sobrenadante foi desprezado restando somente a lã no béquer. A lã retida foi colocada em um béquer menor de 50ml, nesse béquer foi adicionado, 10mL de água destilada e 2ml de hidróxido de amônio medido previamente em uma pipeta graduada de 2ml. Com um bastão de vidro foi realizada a homogeneização do conteúdo e submetido a banho-maria por 10 minutos. Após os 10 minutos, a lã foi desprezada, restando o extrato dentro do béquer. O béquer com o extrato foi submetido novamente ao banho-maria para redução do seu volume até 1ml. Posteriormente, à redução do volume adicionou-se 2 gotas de etanol 96° P.A, formou-se assim o analito final contendo nele os possíveis corantes artificiais das amostras. Nesse processo de extração ocorreu a separação dos possíveis corantes sintéticos dos alimentos a serem analisados. Do volume final obtido desse procedimento foi adicionado uma parte na placa cromatográfica para formar a fase estacionária da cromatografia em camada delgada. Foi utilizado uma placa de sílica de 20 cm x 20 cm (Figura 09), ela foi dividida em quatro partes de 10cm x 10cm de comprimento. Para melhor reatividade da placa com o analito foi retirada sua umidade através do calor da estufa. A placa de sílica permaneceu na estufa em uma temperatura de 105°C por 10 minutos. Após esse período, a placa foi marcada a lápis determinando um cm da borda inferior e outra margem a 1 cm da borda superior. Além disso, foi marcado a cada centímetro da margem inferior da placa um ponto para aplicação do extrato e dos padrões. Com o auxílio de uma pipeta automática e de uma ponteira de 200µL foi coletado uma gota do extrato e aplicado na marcação na placa cromatográfica. Na placa de sílica, em espaços diferentes, o extrato das amostras foi adicionado assim como os padrões de corantes. Em seguida, a placa foi adicionada na cuba cromatográfica contendo os eluentes até ocorrer à adsorção por capilaridade. Essa fase em que a placa foi colocada na cuba cromatográfica em que o eluente passa por capilaridade carregando os possíveis solutos é chamado de fase móvel. Preparou-se 110ml de eluente (fase móvel) a partir de 50ml de N- Butanol, 25ml de etanol, 10ml de hidróxido de amônio e 25ml de água. Esses volumes foram medidos em uma proveta de 100ml e cada reagente foi medido separadamente na mesma proveta. Após homogeneização da solução em um Erleymeyer de 250 ml com tampa, o eluente foi colocado na cuba cromatográfica para utilização como fase móvel da técnica de Cromatografia em Camada Delgada. A cuba cromatográfica é um recipiente de vidro com tampa e foi utilizada para a eluição (corrida cromatográfica). As paredes e o fundo da cuba foram cobertos por papel filtro para reduzir interferências e, posteriormente, foi adicionado o eluente. A quantidade do eluente transferido para a cuba cromatográfica fica em um nível de 0,5cm a 1cm mesmo após a adsorção pelo papel filtro. A composição química do eluente interagindo com a fase estacionária interfere na altura dos possíveis halos evidenciando os corantes. Foi utilizado nesse processo a lã natural cortada em pedaços de 20 cm e em um béquer de 500ml foram colocados esses filamentos juntamente com solução de hidróxido de amônio 0,01N em volume suficiente para cobrir toda a lã. O béquer foi colocado no bico de Bunsen até ebulição. Desprezou-se a solução de hidróxido de amônio e a lã foi colocada sobre uma haste de metal em temperatura ambiente até secagem. Cada solução padrão foi realizada a partir do respectivo corante, sendo utilizados os corantes artificiais: Tartrazina INS 102, Amarelo Crepúsculo INS 110, Vermelho Bordeaux INS 123, Vermelho Allura INS 129, Ponceau INS 124. Uma pequena quantidade de cada corante em pó é colocada sobre um vidro de relógio com auxílio de um tubo capilar. Adiciona-se 30 gotas de água destilada para homogeneizar. Em seguida, adiciona-se 5mL de álcool etílico e os padrões estão prontos para serem aplicados na placa de sílica previamente tratada.

### **Resultados e Discussão:**

Foram analisadas um total de vinte e nove amostras pelo teste cromatográfico e desse total de amostras analisadas, nenhuma foi encontrado presença de corantes artificiais. Esse resultado está de acordo com o que é estabelecido pela Anvisa (1978), que afirma que em gemas de ovos e em produtos a base de ovos não é permitido o uso desses aditivos sintéticos. A cromatografia em camada delgada foi o teste escolhido para fazer a pesquisa de corantes artificiais por se tratar de um teste simples, barato e rápido concordando com Singht et al (2017), pois em seu trabalho afirma que esse teste é rápido, prático e não gera custos elevados para ser feito. Foram feitos em todos os alimentos a extração dos possíveis corantes sintéticos através de solução ácida e amoniacal de acordo com Takashima; Takata; Nakamura (1998) que dizem que para primeiro identificar os possíveis corantes sintéticos primeiro é necessário fazer as devidas extrações dos corantes com as soluções ácida e amoniacal. Utilizou a lã natural na fase de extração dos corantes sintéticos concordando com o relato de Takashima; Takata; Nakamura (1998) que afirmam que é necessário a presença da lã natural para que

na fase de extração dos corantes, os corantes sintéticos fiquem impregnados na lâ. Para a formação da fase estacionária da cromatografia utilizou-se a placa de sílica em gel de acordo com as afirmações de Peres (2002) e Prado e Godoy (2003) que afirmam que a placa de sílica é excelente para promover a adsorção dos possíveis corantes sintéticos no analito final da fase de extração. Para a formação da fase móvel do teste cromatográfico foi utilizado uma mistura de solventes concordando com Peres (2002) que afirma que esses solventes vão carrear os corantes sintéticos adsorvidos na placa de sílica. As soluções ácidas e amoniacaís utilizadas na extração dos pigmentos artificiais se comportaram como soluções de purificação eliminando os corantes naturais da solução final concordando com Prado e Godoy (2003) que afirmam que quando um alimento tem uma mistura de corantes naturais e sintéticos essas substâncias eliminam os corantes naturais. Os resultados negativos desse experimento para a pesquisa de corantes artificiais estão de acordo com o relatado por Schwerggert e Carle (2015), que afirmam que as gemas de ovos tem sua coloração estabelecida pela alimentação fornecida para as aves.

Figura 1- Gráfico contendo a quantidade de produtos analisados



#### Conclusão:

No presente estudo não encontramos nenhum tipo de corante artificial dentre os produtos analisados pelo teste cromatográfico.

#### Abstract

The production of eggs in Brazil has increased significantly in recent years making the country the seventh largest producer of this food. Along with increased production occurred the increase in consumption of this food by the population, this increase in consumption is due to the egg being considered a food of high biological value, standard protein because it contains a range of proteins and amino acids and because it is smaller compared to other animal protein foods. One of the most important parameters in eggs and egg products is the more intense yellowish coloration. In order to obtain this yellow coloration of the egg yolks, the birds must be fed with foods rich in carotenoids and cannot contain synthetic dyes. This work aimed to evaluate by thin layer chromatography whether egg yolks and egg products contained synthetic dyes. The analyzes were carried out at the Municipal Public Health Laboratory of Rio de Janeiro. The extraction process of the possible food dyes was carried out first in all the samples and afterwards the final analyte was carried out with the adsorption on the silica plate. The silica plate remained in the chromatographic vessel until the eluent moved the dyes forming the impregnations on the plate. In all tests, no product showed impregnation of the plate indicating that the products analyzed did not contain artificial colors. The foods analyzed in this study were within the standards of Anvisa (1978), since they did not contain the presence of artificial colors.

Keywords: Dyes. Eggs. Chromatography.

#### Agradecimentos:

Agradeço aos profissionais do Laboratório de Saúde Pública do Rio de Janeiro pela ajuda com esse trabalho.

#### Referências:

ABPA-ASSOCIAÇÃO DE PROTEÍNA ANIMAL. **Relatório anual 2017**. Disponível em: <http://abpa-br.com.br> Acesso em: 2 jul 2018.

AGUIAR, M. dos S.; ZAFFARI, S.; HÜBSCHER, G. H. O ovo e sua contribuição na saúde humana. **Revista Saúde e Ambiente**, v. 10, n. 1, p. 47-55, 2009.

ANVISA- Agência Nacional de Vigilância Sanitária. Portaria n. 44 de 1978. Apresentação, designação, composição e fatores essenciais de qualidade dos corantes empregados na produção de alimentos e bebidas. **Diário Oficial da União**, Brasília, 1 mar 1978. Seção 1.

BARBOSA, F. J. V. B.; DO NASCIMENTO, M. P. S. B. N do; DINIZ, F. M.; DO NASCIMENTO, H. T. S.; NETO, R. B. A. N. de. **Sistemas de produção**: sistema alternativo de criação de galinhas caipira. Teresina: Embrapa Meio-Norte, 2007. 69 p.

BRASIL / MDIC- Ministério da Indústria, Comércio Exterior e Serviços. Comex Vis: **Principais produtos exportados**. Disponível em: <http://www.mdic.gov.br/comercio-exterior/estatisticas-de-comercio-exterior/comex-vis/frame-ppe?ppe=126> Acesso em: 9 set. 2018.

EMBRAPA- Empresa Brasileira de Pesquisas Agropecuária. **ACD da Agricultura familiar**: Criação de galinhas caipiras. 1ª Edição, Brasília: Embrapa Informação Tecnológica, 2007. 82p.

IEA-Instituto de Economia Agrícola. **Preços médios mensais recebidos pelos agricultores**. Disponível em: [ciagri.iea.sp.gov.br/nia1/precos\\_medios.aspx?cod\\_sis=2](http://ciagri.iea.sp.gov.br/nia1/precos_medios.aspx?cod_sis=2) Acesso em: 2 jul 2018.

PASCOAL, L. A. F.; BENTO, J. F. de A.; SANTOS, W. S.; SILVA, R. S.; DOURADO, L. R. B.; BEZERRA, A. P. A. Qualidade de ovos comercializados em diferentes estabelecimentos na cidade de Imperatriz, MA. **Revista Brasileira de Produção e Saúde Animal**, v 9, nº1, p. 150-157, 2008.

PASTORE, S. M. R. P.; OLIVEIRA, P. W.; NETO, A. R. O. N; ALBINO, L. F. T; Ovos Processados: Produtos e Mercado-Revisão. **Revista Eletrônica Nutritime**, v.8, n 2, p 1499-1508, 2011. Disponível em: <http://www.nutritime.com.br/home/?pg=revistaExpediente> Acesso em: 7 set. 2018.

PERES, T. B. Noções básicas de cromatografia. **Biológico**, São Paulo, v. 64, n.2, p. 227- 229, 2002.

PRADO, M. A.; GODOY. H. T. Corantes artificiais em alimentos. **Alimentos e Nutrição**, v. 14, n. 2, p. 237-250, 2003.

SCHWEIGGERT, R. M., CARLE, R. Carotenoid deposition in plant and animal foods and its impact on bioavailability. **Critical Reviews in Food Science and Nutrition**, v. 57, n. 9, p. 1807-1830, 26 jun, 2015.

SINGH, S.; SHAH, H.; SHAH, K.; SHAH, R. Identification and estimation of non-permitted food colours (metanil yellow and aniline dyes) in turmeric powder by rapid color test and thin layer chromatography. **World Journal of Pharmacy and Pharmaceutical Sciences**, v. 6, n. 8, p. 2034-2045, 24 jul, 2017.

TAKASHIMA, K.; TAKATA, N. H.; NAKAMURA, W. M. Separação e identificação de corantes sintéticos para fins alimentícios solúveis em água. **Semina**, v. 9, n.4, p. 171- 174, 1998.

## **PRODUÇÃO DE OVELHAS LEITEIRAS NA REGIÃO SERRANA DO ESTADO DO RIO DE JANEIRO**

Rodrigo Oliveira Silva<sup>71</sup>, Renata Soares Tavares da Silva<sup>72</sup>, Denise de Mello Bobány<sup>72</sup>, Roberta Rollemberg Cabral Martins<sup>72</sup>; Daniela Mello Vianna Ferrer<sup>72</sup>; Valeria da Silva Alves<sup>72</sup>

### **Resumo**

Ovelhas são criadas no mundo inteiro e foram os primeiros animais a serem domesticados pelo homem para produção de carne, lã e leite. Alguns países apresentam tradição da produção de leite de ovelhas, entretanto, no Brasil, a ovinocultura leiteira é uma atividade em desenvolvimento. Além da falta de hábito da população em consumir derivados do leite de ovelhas, existe também uma carência de informações científicas sobre técnicas de manejo na criação que possam orientar os produtores. Diante disso, o objetivo deste trabalho foi caracterizar os sistemas de produção de ovinocultura leiteira na Região Serrana do Estado do Rio de Janeiro. Para tal, foram realizadas visitas em duas propriedades produtoras, uma no Município de Miguel Pereira e outra em Petrópolis, com observação dos criatórios para coletar informações quanto ao manejo sanitário, nutricional e reprodutivo do rebanho, visando analisar o sistema de criação empregado, considerando vantagens e problemas relacionados à criação dos animais nesta região. Foi possível constatar que a Região Serrana possui características topográficas e climáticas que permitiram que os animais, de origem europeia, se adaptem ao local, com

---

<sup>71</sup> Graduando do curso de Medicina Veterinária do UNIFESO - [rodrigoosilva@gmail.com](mailto:rodrigoosilva@gmail.com)

<sup>72</sup> Docente do curso de Medicina Veterinária do UNIFESO - [renatazoot@hotmail.com](mailto:renatazoot@hotmail.com)

índices de produtividade semelhantes àqueles apontados ao padrão da raça. Como problemas relacionados podemos considerar falta de informações científicas e dificuldade no controle de verminoses em animais mantidos a pasto. Conclui-se que é uma atividade com perspectiva de crescimento, principalmente pelo fato de os produtos oriundos da criação de ovelhas leiteiras apresentarem-se como de alto padrão de qualidade com características organolépticas diferenciadas, que atendem um nicho de mercado nesta região.

Palavras-chave: Queijos finos. Lacaune. Sistemas de produção.

### **Introdução:**

A ovinocultura leiteira é uma atividade tradicional em países Europeus, tais como Portugal, Espanha, Itália, Grécia e França que apresentam tradição na criação de ovelhas leiteiras e na produção e consumo de queijos, iogurtes e derivados de leite ovino, há centenas de anos (ROSSI, 2013). Entretanto, na América Latina, mesmo com a influência da colonização europeia, a produção de leite de ovelhas foi introduzida de forma mais tardia (ROSSI, 2013). No Brasil, a produção e comercialização de leite de ovelha e derivados são recentes. Apenas nos anos de 1992 é que foi feita a primeira importação de sêmen de animais da raça francesa Lacaune pela Cabanha Dedo Verde, situada no município de Viamão, no Rio Grande do Sul (BRITO et al., 2006; GRIEBLER, 2012), sendo que até o ano de 2007, o estabelecimento detinha 100% da genética ovina selecionada para a produção leiteira no Brasil (ROSSI, 2013). Esta importação marca o início da atividade no Brasil, e após esta data, a importação de material genético ficou proibida por 20 anos (ROSSI, 2013). Apenas no ano de 2012 houve nova entrada de material genético da raça, quando alguns produtores conseguiram trazer quantidade significativa de sêmen da raça Lacaune, de boa procedência genética (FIGUEIRA; ALVES; FONSECA, 2018). Dados recentes do último censo agropecuário apresentado em 2017 pelo Instituto Brasileiro de Estatística e Geografia (IBGE), revelam que no Brasil existem 767 produtores de leite de ovelha, com um efetivo de 5,7 mil ovelhas ordenhadas e produção de 1,72 milhões de litros de leite, cuja produtividade atinge uma média de 300 L por animal por ano (IBGE, 2017). No estado do Rio de Janeiro existem 24.146 ovinos, com 7 criadores especializados na produção de leite (IBGE, 2017). Estes dados são bastante animadores e superiores às estimativas apresentadas em congressos, por meio de palestras, como a de Rossi (2013) ou em artigos técnicos de sites especializados na atividade leiteira (BIANCHI et al., 2012), o que possivelmente possa estar relacionado à um maior interesse pela atividade nos anos recentes. No início desta década, Bianchi et al. (2012) e Rossi (2013) consideraram que a quantidade de produtores na ovinocultura leiteira ainda é pequena no país, com destaque para a região sul, com Rio Grande do Sul e Santa Catarina sendo responsáveis pela maior parte da produção nacional de leite. Na região Sudeste a atividade foi introduzida de forma mais recente, entretanto, vem crescendo e se intensificando, pois existe nesta região um mercado consumidor disposto a pagar pela sua qualidade, o que é pertinente aos mercados do Estado do Rio de Janeiro e de São Paulo (GRIEBLER, 2012). Nesta região, o Sítio Solidão, em Miguel Pereira no Estado do Rio de Janeiro, tem se destacado como produtor de queijos de leite de ovelhas (ROSSI, 2013). Nestes sistemas, a raça Lacaune, de origem francesa, tem sido apontada como a principal raça leiteira no Brasil, especialmente no Sul do país (GRIEBLER, 2012; ROSSI, 2013), estimando-se que esteja presente em 96% das criações destinadas à produção de leite no Brasil (FIGUEIRA; ALVES; FONSECA, 2018). A produtividade média da raça no sistema tradicional francês tem sido apontada como 300 L por animal (FREGEAT, 2017 apud FIGUEIRA; ALVES; FONSECA, 2018) e em criatórios com animais de alto potencial genético 400 L por animal (OVI-TEST, 2018) Outras duas raças com potencial produção de leite são as raças Bergamácia Brasileira e East Friesin (MARIANTE; McMANUS; MENDONÇA, 2003). A raça East Friesin ou Milchscharf foi introduzida no país em 2007 (GRIEBLER, 2012), tendo sido apontada por Rossi (2013) como raça disponível no Brasil que tem maior potencial leiteiro. É uma raça de origem alemã, especializada na produção de leite, podendo atingir produções de 380 a 450 litros, com uma lactação de 220 dias (ARCO, 2018). A sua introdução no Brasil, deve-se ao aumento no coeficiente de endogamia nos rebanhos Lacaune, e também, devido à sua rusticidade, boa produção de leite e número de cordeiros desmamados (TICIANI et al., 2013). O grande interesse pela ovinocultura leiteira deve-se, principalmente, pelas características inerentes ao leite ovino, tais como alta concentração de sólidos totais e de outros nutrientes (PARK et al., 2007), sabor, textura e viscosidade em relação ao leite de cabras e de vacas e, também, devido a sua imagem de produto saudável e natural (RAYNAL-LJUTOVAC et al., 2008). Estas peculiaridades conferem alto valor de mercado aos derivados do leite ovino como queijos e iogurtes, o que os tornam produtos mais rentáveis quando comparado ao leite de vaca, por exemplo (SANTOS, 2016). As altas concentrações de sólidos, gordura e caseína são consideradas como importantes para a elaboração de queijos duros e macios, com características particulares de textura e sabor, o que lhes confere alto valor de mercado (TIMPERLEY;

NORMAN, 1997, apud RIBEIRO et al., 2007). Embora, em termos quantitativos, a produção de leite de ovelha seja de importância marginal em comparação ao leite de vaca, é de grande interesse o incremento do consumo de seus derivados, visto que os ovinos são animais amplamente adaptados aos mais diversos climas e disseminados por todo o planeta (CAMPOS, 2011). Mesmo diante do mercado crescente para os derivados de leite de ovelhas, tanto nos países que estão iniciando a atividade, como é o caso do Brasil, como naqueles que apresentam tradição na produção, existem poucas informações, tecnologias e pesquisas científicas ligadas à produção de leite ovino que possam direcionar os criadores para melhorar a eficiência produtiva dos seus rebanhos. Também, no país, apenas na última década, palestras e artigos técnicos, têm ressaltado o potencial de atividade e o quanto ela gera emprego e movimentação o comércio. A carência de pesquisas pode ser constatada através do trabalho de Moraes (2013) que discutiu as inovações no manejo nutricional de ovinos e caprinos, demonstrando os principais resultados de pesquisas que vêm sendo realizadas no país, conduzidas principalmente no Nordeste, com o objetivo de melhorar o manejo nutricional dos animais. Dentre as muitas pesquisas citadas pelos autores, a maior parte é destinada às cabras leiteiras e as demais são relacionadas ao desempenho de ovinos de corte, o que confirma que existem poucos dados disponíveis no país para direcionar a nutrição de ovelhas leiteiras (BOMFIM; BARROS, 2005). O objetivo com este trabalho foi caracterizar os sistemas de produção de leite de ovelhas na Região Serrana do Rio de Janeiro quanto ao tipo de sistema adotado, práticas de manejo nutricional e sanitário, bem como os aspectos positivos e dificuldades relacionadas à criação.

### **Metodologia:**

Este trabalho utilizou o método de pesquisa de campo para a realização do levantamento de propriedades produtoras de ovinos leiteiros na Região Serrana do estado do Rio de Janeiro, bem como as características da produção e manejo nutricional, sanitário e reprodutivo instituídos. Primeiramente foi realizado um levantamento bibliográfico sobre aspectos relacionados a criação, manejo nutricional e manejo sanitário de ovinos leiteiros para que se pudesse ter um maior conhecimento antes de entrar em contato com os responsáveis pelas fazendas produtoras. A partir disso, foi elaborado um roteiro de observações para ser utilizado nas visitas às propriedades, para a coleta dos dados. Em seguida, foi feito um levantamento de todas as propriedades produtoras na região, para isso foram consultados sites de órgãos oficiais responsáveis pelo registro dos mesmos, além de uma pesquisa de campo visando o encontro de produtores de que poderiam ser contatados. Foi constatada então a presença de dois criadores, todos na Região Serrana, sendo realizado o primeiro contato via e-mail para a possibilidade da realização das visitas. Os criadores se mostraram prontamente disponíveis para participar da pesquisa. Foram visitados dois criatórios, um no Município de Miguel Pereira e outro no Município de Petrópolis, no Rio de Janeiro. Foi realizada uma visita em cada propriedade entre os meses de junho e agosto de 2018. Na primeira visita realizada no criatório A falamos diretamente com o proprietário e na segunda fazenda criatório B falamos com o funcionário da fazenda. Nestas visitas foi possível conhecer as instalações e acompanhar parte do manejo de alimentação dos animais.

### **Resultados e Discussão:**

A pesquisa realizada nos criatórios de ovinos leiteiros na Região Serrana do Rio de Janeiro permitiu avaliar e caracterizar como e em que condições a produção se torna válida e quais as dificuldades e vantagens relacionadas à atividade. No criatório A os animais são criados em sistema de confinamento, com efetivo de rebanho de 125 animais. Destes, de acordo com as informações disponibilizadas pelo proprietário, se faz necessário manter um quarto do total de ovelhas em lactação ao longo do ano. Esta fazenda mantém uma pequena área de produção de forragem, mas considerando a topografia acidentada, a criação em confinamento, permite manter um grande número de animais em uma área pequena. Embora a propriedade produza forragem, esta é destinada à alimentação dos animais em crescimento. As fêmeas em lactação recebem silagem de milho que é adquirida pelo proprietário, com vantagens pertinentes à compra de volumoso de boa qualidade. A criação dos animais em apriscos suspensos evita o contato com as fezes e, em função disso, diminui a incidência de verminoses, o que está de acordo com o relato de Veríssimo et al. (2006). É importante ressaltar que as instalações se apresentavam higienizadas, e que nesta situação, percebia-se que as condições sanitárias do ambiente criatório estavam de acordo com um ambiente de alta produção e que proporcionavam bem-estar animal. Em ambos criatórios, a raça utilizada é a Lacaune, um animal com aptidão leiteira, que está de acordo com Figueira, Alves e Fonseca (2018), que mencionam a respeito da predominância da raça nos sistemas de ovinocultura leiteira no país. Raça, que de acordo com esta pesquisa, permite-se inferir que se adaptou muito bem as condições climáticas da região. De acordo com Oliveira et al. (2011), o clima e o manejo são dois fatores que colaboram para o sucesso da criação, pois apesar dos ovinos

se adaptarem a diferentes tipos climáticos, a maior parte se desenvolve melhor em temperaturas mais baixas e com umidade relativa do ar média. No criatório B, pode se observar que se tratava de uma propriedade com sistema de produção intensivo a pasto e em confinamento. Animais fora de lactação são criados em sistema intensivo a pasto, já os animais em lactação permanecem em confinamento. A pastagem é destinada aos animais em crescimento e ovelhas secas e é manejada em rotação de piquetes, com 7 dias de ocupação e 42 dias de descanso. Ao final da tarde os animais são recolhidos em aprisco de piso de chão batido. A pastagem é dividida em sete piquetes, totalizando três hectares. Além do pasto, a fazenda conta como uma capineira formada pelas forragens capim-elefante napier, tyfton e cana-de-açúcar, de meio hectare. Animais em lactação permanecem em confinamento total, em aprisco suspenso, assim como na outra propriedade. No criatório B, o manejo nutricional é mantido de acordo com a necessidade do animal; cordeiros de até cinco meses eram tratados com ração específica para os mesmos; para animais em fase de lactação e crescimento era fornecida ração farelada e volumoso variando entre capim elefante napier e silagem de milho, além de suplementação com sal mineral específico para ovinos que era fornecido à vontade a todos os animais em cochos. As fêmeas perto da parição recebem um quilo de ração para lactação, além de volumoso e suplementação mineral. No criatório A os animais produzem uma média de dois a dois quilos e meio de leite por dia, o que colabora com dados de Ticiani et al. (2013), que avaliam a curva de lactação de ovinos da raça Lacaune. Considerando o número de animais em lactação, esta produção resulta em uma média de quarenta e cinco litros por dia e mil e duzentos por mês. Em ambas propriedades, todo o processo de ordenha é realizado através de ordenha mecânica. As instalações destinadas à ordenha permitem que sejam mantidos alguns animais durante o processo, onde foi possível fazer o acompanhamento e perceber que medidas como higienização, assepsia e secagem dos tetos e úbere, lavagem das mãos do ordenhador, realização do teste do caneco e do Califórnia Mastite Teste (CMT<sup>®</sup>), ordenha sem interrupção, além de um cuidado com a limpeza dos equipamentos. Estes procedimentos, segundo Souza, Benevides e Oliveira (2011), contribuem para prevenção de mastites, responsáveis pelas maiores perdas econômicas no rebanho leiteiro. Segundo as observações nos dois criatórios, pode se constatar que no criatório A, por se manter um manejo sanitário rigoroso e em função da instalação que é aprisco suspenso, doenças não são observados no rebanho. Neste criatório apenas é mantido o protocolo de vacinação anual contra raiva e carbúnculo, concordando com as observações da EMBRAPA (2017). Vale ressaltar também, que de acordo com as observações nos criatórios, a maior dificuldade em relação ao manejo dos animais e sistema produtivo é a falta de informação e literatura que se adeque a realidade produtiva do local, o que confirma a carência de pesquisas na área, conforme apontaram Bonfim e Barros (2005). Esta carência requer que novas tecnologias produtivas sejam criadas e implantadas para a realidade local. Na segunda visita realizada no criatório B, foram observadas algumas diferenças e semelhanças em relação a primeira entrevista. O objetivo da criação era exclusivamente a produção de queijos e iogurtes, onde se destacam o Serra da Estrela, Ricota, Queijo Frescal e Bursal. Os queijos são produzidos em laticínio próprio assim como na primeira fazenda. Neste quesito, apesar das dificuldades em torno da ausência de legislação a respeito do manejo de ordenha e de qualidade do leite específicos para leite ovino, como apontadas por Moraes (2013), e também da infraestrutura necessária para ordenha, em ambas empresas, é possível constatar excelência em termos de higiene e de qualidade, no que diz respeito a instalações, equipamentos e maquinários. No criatório B, a sala de ordenha é dimensionada para permanência de dez animais durante o processo. O manejo de ordenha é realizado por duas pessoas e utiliza-se um conjunto de teteira. São adotados pré-dipping, lavagem do úbere e tetos, descarte dos primeiros jatos, teste de mastite clínica e subclínica e pós-dipping. Em termos nutricionais, a alimentação embora disponível em grandes quantidades, constata-se que existe um menor entendimento sobre o manejo nutricional para cada fase e até mesmo no sentido econômico, uma vez que a alimentação é um item responsável por 60 a 80% do custo de produção. A ração fornecida é farelada e diferentemente da anterior não era formulada no local, consistindo em ração comercial. Como alimentos volumosos, são utilizados os capins Tifton e Napier e também a cana-de-açúcar. As categorias fora de lactação ficam em pastejo nos piquetes rotacionados, com 1 semana de ocupação e 42 dias de descanso. Já os animais em lactação são suplementados com as forrageiras de corte (capineiras) no cocho. Além disso, todos os animais têm acesso à suplementação mineral, específica para a categoria, como para animais em lactação, ovelhas fora de lactação e outro para as crias. Outro fator a ser levado em consideração é o fato de ambas propriedades apresentarem terrenos muito elevados e acidentados, fazendo com que fosse necessária adaptar e montar estruturas e piquetes em locais estratégicos, entretanto, sem prejuízos aos animais que se movimentam com facilidade na pastagem íngreme e instalações. Com um rebanho total de cento e cinquenta animais, trinta e dois em fase de lactação, o criatório B possui uma produção média de 0,800kg de leite por animal, em que todo o leite é enviado para o laticínio situado dentro da propriedade. Segundo relatos e observações nesta fazenda, doenças também nunca

foram diagnosticadas no rebanho, porém tem se um problema em relação ao controle de verminoses, que pode estar relacionado ao tipo de criação intensivo a pasto em que se torna difícil o controle das verminoses no pasto. Nestas condições é realizada a aplicação do vermífugo de três em três meses, o que está de acordo com Teixeira, Calvacante e Vieira (2005), que relataram que as verminoses ocorrem com frequência na criação de ovinos leiteiros. Nesta fazenda também se adota reforço anual da vacina contra raiva. As duas propriedades criadoras da região são de pequena extensão variando entre 1 e 3 alqueires, onde a criação se torna acessível devido ao fato de os ovinos leiteiros apresentarem um menor porte e necessitarem de um menor espaço para produção, como mencionado por Santos (2016).

Tabela 1 - Características produtivas dos criatórios entrevistados

Descrição	Criatório A	Criatório B
<b>Sistema de criação</b>	Confinamento	Intensivo a pasto
<b>Tipo de Instalação</b>	Aprisco suspenso	Aprisco suspenso e comum / Pasto
<b>Número médio de animais</b>	135	150
<b>Número de animais em lactação</b>	34	32
<b>Produção de leite por animal, kg. dia<sup>-1</sup></b>	2,0	0,800
<b>Duração da lactação, dias</b>	180	170
<b>Manejo da desmama, semanas</b>	6	8
<b>Idade ao primeiro parto, anos</b>	1,5	2
<b>Manejo reprodutivo</b>	Monta induzida associada ao protocolo de sincronização	Monta induzida associada ao protocolo de sincronização
<b>Tipo de ordenha</b>	Mecânica	Mecânica
<b>Doenças</b>	Não há registro	Não há registro
<b>Produtos</b>	5 tipos de queijos	5 tipos de queijo e 1 tipo de iogurte
<b>Aproveitamento da lã</b>	Sim	Não
<b>Manejo nutricional</b>	Alimentação no cocho	A pasto e alimentação no cocho

### Conclusão:

A ovinocultura leiteira é uma atividade que pode ser realizada com sucesso na Região Serrana do Estado do Rio de Janeiro, pois a mesma reúne características edafoclimáticas propícias à criação, além de um mercado consumidor disposto a adquirir seus produtos.

### Abstract

Sheep are created all over the world and were the first animals to be domesticated by man for the production of meat, wool and milk. Some countries have a tradition of sheep milk production, however, in Brazil dairy sheep farming is a developing activity. In addition to the population's lack of habit to consume sheep milk products, there is also a shortage of scientific information on husbandry management techniques that can guide producers. Therefore, the objective of this work was to characterize milk production systems on Serrana Region of the State of Rio de Janeiro. with which visits were made to two farms, one in the Municipality of Miguel Pereira and another in Petrópolis, with observation of the breeding sites to collect information on the sanitary, nutritional and reproductive management of the herd, in order to analyze the breeding system employed, considering advantages and problems related to raising animals in this region. It was possible to verify that the mountainous region has topographic and climatic characteristics that allowed the animals of European origin to adapt to the place, with productivity similar to those pointed to the breed standard. As related problems we can consider lack of scientific information and difficulty in the control of verminoses in animals kept under pasture. Was concluded that it is an activity with growth prospects, mainly due to the fact that the

products derived from the dairy sheep breeding present a high quality standard with different organoleptic characteristics, which serve the market of this region.

Keywords: Fine cheese. Lacaune. Production systems.

### Referências:

- ARCO (Associação brasileira de criadores de ovinos). **Padrões raciais**. Disponível em: <<http://www.arcoovinos.com.br/index.php/mn-srgo/mn-padroesraciais>>. Acesso em 16 set. 2018.
- BIANCHI E. A. **Caracterização dos sistemas produtivos de ovinos de leite no Brasil**. Radar Técnico - Ovinos e Caprinos – MilkPoint, 2012. Disponível em: <<https://www.milkpoint.com.br/artigos/producao/caracterizacao-dos-sistemas-produtivos-de-ovinos-de-leite-no-brasil-102577n.aspx>>. Acesso em: 10 set. 2018.
- BOMFIM D. A. M.; BARROS N. N. Exigências Nutricionais de Caprinos e Ovinos Leiteiros. In: SEMINÁRIO NORTE RIOGRANDENSE DE CAPRINOCULTURA E OVINOCULTURA, 1, 2005. Mossoró, RN. **Anais...** Mossoró: UFRSA, 2005. 22 p.
- BRITO, M. A.; DIAZ GONZÁLEZ, F.; RIBEIRO, L. A.; CAMPOS, R.; LACERDA, L.; BARBOSA, P. R.; BERGMANN, G. Composição do sangue e do leite em ovinos leiteiros do sul do Brasil: variações na gestação e na lactação. **Ciência Rural**, Santa Maria, v. 36, n. 3, p. 942-948, jun. 2006.
- CAMPOS, L. Aspectos benéficos do leite de ovelha e seus derivados. Pesquisa Técnica Científica, Casa da Ovelha. 2011.
- EMBRAPA (Empresa Brasileira de Pesquisa Agropecuária). **Vacinação de ovinos: saiba como e quando utilizá-las**. Disponível em: <https://www.embrapa.br/busca-de-noticias/-/noticia/12353077/vacinacao-de-ovinos-saiba-como-e-quando-utiliza-las>. Acesso em: 18 set. 2018.
- FIGUEIRA, L. M.; ALVES, N. G.; FONSECA, J. F. da. Produção de leite ovino: a raça Lacaune. In: WORKSHOP SOBRE PRODUÇÃO DE CAPRINOS NA REGIÃO DA MATA ATLÂNTICA, 15., 2018, Coronel Pacheco. **Anais...** Brasília, DF: Embrapa, 2018. p. 53-68.
- GRIEBLER, L. **A ovinocultura leiteira no Brasil**. MilkPoint. 2012. Disponível em: <<https://www.milkpoint.com.br/artigos/producao/a-ovino-cultura-leiteira-no-brasil-79849n.aspx>> Acesso em: 18 set. 2018.
- IBGE (Instituto Brasileiro de Geografia e Estatísticas). **Sistema IBGE de Recuperação Automática. Banco de Dados Agregados**. Tabela 3939: Efetivo dos rebanhos, por tipo de rebanho. [Rio de Janeiro, 2017]. Disponível em: < <http://www.sidra.ibge.gov.br/bda/tabela/listabl.asp?c=3939&z=t&o=24> >. Acesso em: 18 set. 2018.
- MARIANTE, A. da S.; McMANUS, C.; MENDONÇA, J. F. **Country report on the state of animal genetic resources Brasil**. Brasília: Embrapa GeneticResourcesandBiotechnology. 121 p. 2003. Disponível em: <http://ainfo.cnptia.embrapa.br/digital/bitstream/CENARGEN/24699/1/doc099.pdf>. Acesso em: 16 set. 2018.
- MORAIS, O. R. Produção de leite de ovelha no Brasil. In: IV SIMPÓSIO NACIONAL DE BOVINOCULTURA LEITEIRA, II SIMPÓSIO INTERNACIONAL DE BOVINOCULTURA LEITEIRA, 2013, Viçosa. **Anais...** Viçosa, 2013. p. 317-324.
- OLIVEIRA, V.R.; ARAÚJO, M.I.; MATOS, S.R.; SALLUM, B.W. **Manual de criação de caprinos e ovinos**. Brasília: Codevasf, 2011. 142 p.
- PARK, Y. W.; JUÁREZ, M.; RAMOS, M.; HAENLEIN, G. F. W. Physico-chemical characteristics of goat and sheep milk. **Small Ruminant Research**, v. 68, 1–2, p. 88-113, 2007.
- RAYNAL-LJUTOVAC, K.; LAGRIFFOUL, G.; PACCARD, P.; GUILLET, I.; CHILLIARD, Y. Composition of goat and sheep milk products: An update. **Small Ruminant Research**, v. 79, n. 1, p.57-72, 2008.

RIBEIRO, L. C.; PÉREZ, J. R. O.; CARVALHO, P. H. A.; SILVA, F. F.; MUNIZ, J. A.; OLIVEIRA JÚNIOR, G. M. de; SOUZA, N. V. de. Produção, composição e rendimento em queijo do leite de ovelhas Santa Inês tratadas com ocitocina. **Revista Brasileira de Zootecnia**. Viçosa, v. 36, n. 2, p. 438 - 444, 2007.

ROSSI, M. O. Produção de leite de ovelha no Brasil. IV SIMPÓSIO NACIONAL DE BOVINOCULTURA DE LEITE, 2013. Viçosa; MG. **Anais...** Viçosa: UFV, 2013. 318-324p.

SANTOS, F. **Perfil da ovinocultura leiteira no Brasil revela: vale a pena investir neste mercado.** Jornal da USP. 2016. Disponível em: < <http://jornal.usp.br/ciencias/ciencias-agrarias/perfil-da-ovinocultura-leiteira-no-brasil-revela-vale-a-pena-investir/>>. Acesso em: 3. mar. 2018.

TEIXEIRA, M.; CAVALCANTE, R.C.A.; VIEIRA, S. L. **Controle de Verminose em Caprinos e Ovinos.** Sobral: Embrapa Caprinos e Ovinos, 2015. 18p. Disponível em: <http://ainfo.cnptia.embrapa.br/digital/bitstream/item/126618/1/cnpc-2015-Controle-de-verminose.pdf>. Acesso em: 29 set. 2018.

TICIANI, E.; SANDRI, E. C.; SOUZA, J. de; BATISTEL, F.; OLIVEIRA, D. E. de. Persistência da lactação e composição do leite em ovelhas leiteiras das raças Lacaune e East Friesian. **Revista Ciência Rural**, Santa Maria, v. 43, n. 9, 2013.

TIMPERLEY, C.; NORMAN, C. **O livro de queijos.** São Paulo: Manole, 1997. 119p.

VERÍSSIMO, J.C.; CUNHA, A.E.; SANTOS, E.L.; BUENO, S.M. **Manejo Sanitário de Ovinos.** 2006. Disponível em: <[http://www.infobibos.com/Artigos/2006\\_3/ManejoSanitario/index.htm](http://www.infobibos.com/Artigos/2006_3/ManejoSanitario/index.htm)>. Acesso em: 29 set. 2018.

## QUANTIFICAÇÃO DE NITRITO E NITRATO EM PRODUTOS CÁRNEOS INDUSTRIALIZADOS COMERCIALIZADOS NO MUNICÍPIO DO RIO DE JANEIRO

Julliana de Oliveira Moraes<sup>73</sup>; Julia Siqueira Simões<sup>74</sup>; Fernando Luis Fernandes Mendes<sup>74</sup>; Roberta de Oliveira R Ribeiro<sup>75</sup>; Márcia Farias Rolim<sup>75</sup>; Rejane Baptista T Carpenter<sup>75</sup>; Selma Luiz Francisco<sup>75</sup>

### Resumo

Os produtos cárneos são, preferencialmente, obtidos a partir de carne fresca, que sofrerá um ou mais tipos de processos, modificando seu estado químico, físico e/ou biológico, sendo populares por seu baixo preço e facilidade de preparo. Visando aumentar a validade comercial da carne *in natura* e melhorar propriedades sensoriais dos produtos industrializados, agregam-se aditivos alimentares ao processo. Sais de cura, como nitrito e nitrato de sódio ou potássio são exemplos de aditivos utilizados em produtos cárneos. A utilização desses sais é altamente discutida, em virtude de seus efeitos adversos e pela possibilidade de originar compostos nitrosos de ação carcinogênica, como a N-

<sup>73</sup> Graduanda do curso de Medicina Veterinária do Unifeso - [jullmoraes@hotmail.com](mailto:jullmoraes@hotmail.com)

<sup>74</sup> Docente do curso de Medicina Veterinária do Unifeso - [julia\\_simoes@hotmail.com](mailto:julia_simoes@hotmail.com)

<sup>75</sup> Laboratório de Saúde Pública (LASP) – SMS - RJ

nitrosodimetilamina e amonometilnitrosamina. Além disso, o nitrito, que apresenta maior toxicidade que o nitrato, uma vez absorvido, pode agir sobre a hemoglobina e produzir metamioglobina, impedindo sua função normal e o transporte de oxigênio. Diante do exposto, o presente estudo teve como objetivo analisar e quantificar a presença de nitrito e nitrato em produtos cárneos industrializados, usando a legislação como baseamento e pontuando a importância de controle do uso de aditivos e identificando produtos que não se encontram dentro dos parâmetros preconizados pela legislação brasileira. Foram utilizadas quatro amostras, sendo dois produtos Presunto crus, bacon e salame, as quais foram coletadas por fiscais da Vigilância Sanitária em estabelecimentos comerciais no Município do Rio de Janeiro e, posteriormente enviadas ao Laboratório de Físico-Química para a realização das análises de quantificação de nitrito e nitrato por espectrofotometria. Não foram encontradas amostras com valores acima do permitido pela legislação vigente.

Palavras-chaves: Conservantes. Espectrofotometria. Nitrito.

### **Introdução:**

Os produtos cárneos são, preferencialmente, obtidos a partir de carne fresca, que sofrerá um ou mais tipos de processos, modificando seu estado químico, físico ou biológico (AGEITEC, 2010; VALE, 2011). Entre os processos podemos citar a salga, defumação ou adição de temperos e condimentos, visando principalmente a elaboração de novos produtos, aumentando sua validade comercial, reduzindo a perecibilidade e aumentando a oferta de produtos no mercado (HOUBEN; EIKELBOOM; HOVING-BOLINK, 2002). Embora exista a demanda de produtos proteicos de alta qualidade, a elevada comercialização de produtos cárneos se deve principalmente pelo preço mais acessível, a facilidade no preparo e características sensoriais desejáveis ao consumidor. Visando aumentar a validade comercial da carne *in natura* e melhorar propriedades dos produtos industrializados ao processo agregam-se aditivos, que conferem sabor, odor e aumentam a validade comercial. Sais de cura, como nitrito e nitrato de potássio ou sódio são exemplos de aditivos utilizados em produtos cárneos (CASSENS, 1997; ROÇA, 2000). Seu uso é altamente discutido, em virtude de seus efeitos adversos e por serem potenciais geradores de compostos nitrosos de ação carcinogênica, como a N-nitrosodimetilamina e aminometilnitrosamina (PAULA, 2009; OLIVEIRA et al., 2017). Além disso, o nitrito, que apresenta maior toxicidade que o nitrato, uma vez absorvido, pode agir sobre a hemoglobina e produzir metamioglobina, impedindo sua função normal e o transporte de oxigênio (GUERREIRO; SÁ; RODRIGUES, 2012; OLIVEIRA et al., 2017). Diante do exposto, o objetivo desse estudo foi analisar e quantificar a presença de nitrito e nitrato em produtos cárneos industrializados, usando a legislação como baseamento, pontuando a importância do controle no uso de aditivos e identificando produtos que não se encontram dentro dos parâmetros preconizados pela legislação brasileira, pontuando os riscos do uso exacerbado desses aditivos à saúde pública.

### **Metodologia:**

As amostras foram coletadas, no período de maio e junho pelo Laboratório Municipal de Saúde Pública da Subsecretaria de Fiscalização, Vigilância Sanitária e Controle de Zoonoses da Prefeitura Municipal do Rio de Janeiro, a partir de fiscais em estabelecimentos comerciais. Foram coletadas quatro amostras, sendo dois presuntos crus, um bacon e um salame, armazenados em embalagens lacradas e transportadas em isopor refrigerado. As amostras ao chegarem ao setor de recepção, eram cadastradas e numeradas com a sua referida identificação. Feito isso, as amostras eram encaminhadas para o setor responsável pelas análises. Para as análises físico-químicas, inicialmente cominui-se uma quantidade da amostra em processador. Pesa-se, em balança analítica e em triplicata, 10 gramas da amostra, em béquer de 200ml. Feito isso, acrescenta-se com auxílio de pipeta graduada 5ml de Bórax 5%, que terá a função de estabilizante da reação. As amostras devem ficar em banho maria durante 15 minutos, com agitação frequente. Após, verte-se todo o conteúdo utilizando o funil para balão volumétrico de 250ml, com auxílio de 70ml de água destilada quente, lavando toda a borda do béquer para que não haja perda da amostra. Feito isso, coloca-se os balões em recipiente com água fria para acelerar o resfriamento. Enquanto isso, elabora-se a amostra branca, utilizado como parâmetro para o Espectrofotômetro (Figura 01), utilizando 75ml de água e 5ml de Bórax 5%. Acrescenta-se 3ml de Ferrocianeto de Potássio 15%, agitando por rotação, após 1 minuto, adiciona-se 3ml de Acetato de Zinco 30%. Completa-se o volume do balão volumétrico até a marca de 250ml com auxílio da pipeta de Pasteur, deixando em repouso por 15 minutos. Estas soluções removem toda a coloração interferente, auxiliam na precipitação de proteínas e clarificação da amostra. Em seguida, filtra-se o conteúdo através de um papel de filtro para Erlenmeyer de 250ml. Transfere-se com pipeta volumétrica 10ml do filtrado para balão volumétrico de 25ml. No preparo do branco, transfere-se apenas 2ml do filtrado. Para preparo da reação de cor, adiciona-se, com pipeta graduada, 3ml de ácido sulfanílico, após 1

minuto acrescenta-se 3ml de  $\alpha$ -naftlamina, para formar o complexo de azoto, formando coloração rósea. Completa-se o volume do balão com água destilada até a marca de 25ml e deixar em repouso por 15 minutos no escuro. Se houver presença de nitrito, as amostras apresentarão coloração rósea, sendo a intensidade da cor diretamente proporcional à concentração de nitrito presente na amostra (Figura 02). Realiza-se a leitura em espectrofotômetro, no comprimento de onda de 520 nanômetros. As amostras extraídas são colocadas em cubetas, como pode ser observado na figura 03, para realização da leitura. Anota-se o resultado para realização dos cálculos através da equação obtida através da curva padrão:  $y = ax + b$ . Para dosagem de nitrato utiliza-se o mesmo filtrado descrito acima, trata-se o cádmio em Erlenmeyer âmbar com ácido clorídrico 0,1N que reduz o nitrato a nitrito presente na amostra. Realiza-se a mesma reação de cor utilizada na dosagem de Nitrito. Após 15 minutos, lava-se o cádmio com água destilada pelo menos três vezes e acrescenta-se 5ml da solução tampão de ácido clorídrico e hidróxido de amônio 1:9 com pH entre 9.6 e 9.7. Adiciona-se com pipeta volumétrica 10ml do filtrado e deixa a solução em repouso por 12 horas. Após esse período, transfere-se o conteúdo líquido do Erlenmeyer contendo cádmio para balão volumétrico de 100ml, com auxílio de funil de vidro, rinsando o cádmio pelo menos 3 vezes para não haver perda de amostra. Acrescenta-se pelo menos 2ml de EDTA 5%, até que não haja mais turbidez, com auxílio de pipeta de Pasteur. Este composto removerá toda a coloração interferente, clarificando a amostra (Figura 04). Completa-se o volume do balão com água destilada e homogeneizar. Com auxílio de pipeta volumétrica, transfere-se 10ml da solução para balão volumétrico de 25ml. No preparo do branco, transfere-se 2ml da solução, completando o volume com água destilada. Para a reação de cor e formação do complexo de azoto procede-se da mesma forma feita no nitrito. Entretanto, a amostra permanece por 30 minutos no escuro. Após isso, realiza-se novamente a leitura no espectrofotômetro. Nessa etapa é dosado o nitrito total, ou seja, o nitrito já existente somado ao nitrito decorrente da redução do nitrato pelo cádmio.

#### **Resultados e Discussões:**

Nenhuma das amostras encontrou-se acima dos limites estabelecidos pela legislação, uma vez que os resultados encontrados foram inferiores ao exigido, mostrando comprometimento das empresas analisadas ao cumprimento da lei. Ao utilizar a fórmula obtida através da curva de equação, os resultados encontrados estão descritos na tabela 01. ANVISA (1998) cita que a portaria 1.004, estabelece um limite dentro de 100g da amostra para ambos aditivos. Para nitrito o limite máximo de emprego permitido é 0,015 g/100g, para Nitrato 0,030, o que concorda com os resultados encontrados neste presente estudo, pois dentre as 4 amostras utilizadas, todos os valores encontraram-se abaixo do limite permitido pela legislação em questão. Os resultados encontrados neste trabalho, estão de acordo com o trabalho realizado por Lira et al. (2003), que buscaram analisar os teores de nitrito em produtos cárneos de estabelecimentos comerciais, cujo resultado encontrado desse conservante estava dentro dos valores admitidos por lei. Da mesma maneira, Petrucci (2009) e Baú; Dias; Alfaro (2012) analisarem teores de nitrito e nitrato em variados produtos cárneos não encontraram valores acima do permitido pela portaria 1.004, indo de acordo com os valores encontrados no presente estudo. Lira et al. (2003) não encontraram amostras com teores de nitrito o suficiente para se obter efeito desejável no produto em questão, não estando de acordo, com os resultados encontrados nesta pesquisa que encontrou os valores mínimos exigidos pela lei. Dentro do grupo de amostras utilizadas, houve variação de valores entre as amostras de Presunto Crus, mesmo sendo eles do mesmo lote e marca. Esta variação também foi relatada por Borsato; Gardes; Kawakoe (1989), Lara; Takahashi; Silveira (1989) e Oliveira; Araújo; Borgo (2005) entretanto, em relação aos padrões exigidos pela lei, no presente trabalho não foram encontradas amostras acima do permitido, diferente dos trabalhos acima citados, onde foram relatadas amostras que estavam acima do padrão exigido. Ao observar os resultados encontrados neste trabalho, pontuou-se que houve diferenças entre os teores de acordo com o lote, ainda sendo a mesma marca e até mesmo o mesmo lote, assim como variam de acordo com o produto em questão e o tipo de processamento utilizado. O salame apresentou maior teor de nitrito e nitrato dentre as amostras analisadas, o que discorda com o valor encontrado por Souza; Faleiros; Souza (1990), no qual foi descrito o salame como tendo os menores valores dentre os produtos cárneos embutidos utilizados como pesquisa, dentre eles o presunto. Delgado-Pando et al. (2011) justificam esta afirmação, pois há variação desses teores mesmo em produtos iguais. Os produtos que apresentaram menor concentração dos aditivos foram os presuntos crus. Essa afirmação não vai de acordo com os trabalhos de Borsato; Gardes; Kawakoe (1989) e de Lara et al (1978), onde relataram diversas amostras deste produto acima do permitido por lei diante da quantificação. Em contrapartida, os mesmos autores relatam apenas uma amostra de salame acima do máximo permitido, quando neste trabalho o salame se apresentou com o maior teor dentro das amostras analisadas. O produto bacon, ao passar pela análise quantitativa, apresentou valores significativamente inferiores àqueles regidos pela Anvisa (1998). Porém, há relatos na literatura, como o trabalho de

Soares et al. (2014), que discorda deste estudo, pois indicou determinadas amostras desse embutido com teores considerados ilegais e que podem trazer risco à saúde pública por não estarem dentro do padrão exigido pela legislação. As amostras estudadas neste trabalho apresentaram padrão adequado do uso dos aditivos, concordando com os padrões exigidos pela Anvisa (1998). Porém, trabalhos como o de Andrade e Trigueiro (2008), relatam aproximadamente metade das amostras quantificadas possuindo teores dos aditivos superiores ao padrão exigido, não concordando com a presente análise. Da mesma maneira, Nitrini et al. (2000), já haviam relatado um percentual de mais de 60% das amostras com teores acima do preconizado. Assim como Oliveira (2017), cujo estudo encontrou duas amostras que não respeitaram o permitido, por isso, também não concordando com os resultados obtidos neste estudo.

Figura 01 - Espectrofotômetro



Figura 02 - Formação do Complexo de Azoto após o uso da  $\alpha$ -naftlamina




Figura 03 – As amostras são distribuídas em cubetas para leitura no espectrofotômetro



Figura 04 - Efeito do EDTA sob a turbidez da amostra



Tabela 01: Resultados de quantificação de Nitrito e Nitrato em produtos cárneos coletados pela Vigilância Sanitária do Rio de Janeiro

AMOSTRA	NITRATO (g/100g amostra)	NITRITO (g/100g amostra)
Presunto Cru A	0,00016	0,00028
Presunto Cru B	0,00025	0,00091
Salame	0,02706	0,00108
Bacon	0,00019	0,00061

**Conclusão:**

Todas as amostras utilizadas neste experimento encontraram-se dentro do preconizado pela legislação demonstrando não haver nenhum risco aparente à saúde pública. Através dos resultados, constatou-se

comprometimento das empresas produtoras dos produtos utilizados no presente estudo com a legislação vigente. Esse comprometimento é concomitante à saúde pública, devido ao fato de possíveis complicações à saúde do consumidor existir devido ao uso indevido de conservantes químicos. Com isso, dados apresentando valores acima do que é preconizado pela portaria nº1004 apresentam falhas na fiscalização e falta de empenho das empresas processadoras de alimentos em seguir o que é exigido pela lei, o que causa preocupação. A ANVISA estabelece o uso mínimo dos aditivos para se alcançar o valor desejado sem levar riscos à saúde pública. Quando se há comprometimento da empresa produtora com relação às Boas Práticas de Fabricação e Procedimentos Padrões de Higiene Operacional, a qualidade do produto final é assegurada, diminuindo assim a necessidade de uma dosagem maior de sais de cura, mantendo o produto dentro dos padrões exigidos pela legislação. Além disso, houve discordância dos resultados com os autores consultados, por isso, sugerem-se estudos futuros para que seja mantido este comprometimento, visando o controle da qualidade dos alimentos.

#### Abstract

Meat Products are preferably obtained from fresh meat, which will suffer one or more types of processes, modifying your chemical, physical state and/or biological, popular because of the low prices and easy preparation. In order to increase the validity of meat *in natura* and improve sensory properties of industrialized products, additives are used in those products. Healing salts such as nitrite and nitrate sodium or potassium are examples of additives used in meat products. The use of these salts is highly discussed because of their adverse effects and the possibility of cause nitrous compounds of carcinogenic action, such as N- nitrosodimetilamina and monometilnitrosamina. In addition, the nitrite, which is more toxic than nitrate, once absorbed, can act on hemoglobin and produce metamyoglobin, changing your normal function and oxygen transport. On the above, the present study aimed to analyze and quantify the presence of nitrite and nitrate in processed meat products, using the legislation as a basis and punctuating the importance of controlling the use of additives and indentifying products that are not within the parameters recommended by the Brazilian legislation. Four samples were used, being two products raw ham, bacon and salami, which were collected by the health surveillance tax in commercial establishments in the city of Rio de Janeiro and subsequently sent to the laboratory of Physicochemical to perform the analysis of nitrite and nitrate quantification by spectrophotometry. No samples were found with values above that allowed by current legislation.

Keywords: Preservatives. Spectrophotometry. Nitrite.

#### Referências:

AGEITEC. **Conservação por aditivos**. Agência Embrapa de Informação Tecnológica. Disponível em: [http://www.agencia.cnptia.embrapa.br/gestor/tecnologia\\_de\\_alimentos/arvore/CONT000fid5sgif02wyiv80z4s473oybn4ee.html](http://www.agencia.cnptia.embrapa.br/gestor/tecnologia_de_alimentos/arvore/CONT000fid5sgif02wyiv80z4s473oybn4ee.html). Acesso em: 13 Jun 2018.

ANVISA - Agência Nacional de Vigilância Sanitária. **Regulamento Técnico de Atribuição de Função de Aditivos, e seus Limites Máximos de Uso para a Categoria 8 – Carne e Produtos Carneos**. Portaria nº 1.004, de 11 de dezembro de 1998. Diário Oficial da União, Brasília, DF, 22 mar. 1998.

CASSENS, R. G. Residual nitrite in cured meat. **Food Technology**, v. 51, n. 2, p. 53-55, 1997.

GUERREIRO, R. S.; SÁ, M. T.; RODRIGUES, L. A. P. Avaliação do teor de nitrito e nitrato em alimentos cárneos comercializados em Salvador. **Revista Internacional de Toxicologia**, Risco Ambiental e Sociedade, v. 5, n. 1, p. 77-91, 2012.

HOUBEN, J. H.; EIKELBOOM, G.; HOVING-BOLINK, A. H. Efeito da suplementação dietética com vitamina E na estabilidade de cor e oxidação lipídica em carne de porco moída e embalada. **Meat Science**, v. 48, n. 3-4, p. 265-273, 1998.

LIRA, G. M.; SILVA NETA, M. D. L.D; SOUZA, J.B.D; BARROS, E. S.D. Teores de nitrito de sódio em produtos cárneos comercializados em Maceió-AL. **Rev Inst Adolfo Lutz**, v. 62, n. 3, p. 165-70, 2003.

OLIVEIRA, J.F.; SILVA. U. R.; PASTORE, V. A. A.; AZEVEDO, E.C.; CAMPOS, G.M.; SILVA, F. C. G.; RAGHIANTE, F.; MARTINS, O. A. Determinação espectrofotométrica de nitrito em produtos cárneos embutidos. **Revista Brasileira de Higiene e Sanidade Animal**, v. 11, n. 1, p. 19-31, 2017

PAULA, C. D. Investigação do teor de nitrito em linguiças comercializadas na região de Franca – SP. **Revista Uniara**, v.12, n. 2, p. 101-118, 2009.

ROÇA, R. O. **Tecnologia da carne e produtos derivados. Botucatu**: Departamento de Gestão e Tecnologia Agroindustrial, FCA, UNESP, 2000.

VALE, Paulo. Biotoxinas emergentes em águas europeias e novos riscos para a saúde pública. **Revista Portuguesa de Saúde Pública**, v. 29, n. 1, p. 77-87, 2011.

## **QUEIMADURA TÉRMICA EM CÃO (*Canis familiaris*): ACOMPANHAMENTO DA RESOLUÇÃO DA LESÃO – RELATO DE CASO**

Caroline Almeida de Freitas<sup>76</sup>; Maria Eduarda Monteiro Silva<sup>77</sup>; Síría da Fonseca Jorge<sup>77</sup>; Silvana Gomes de Araújo Campista<sup>78</sup>; Denise de Mello Bobány<sup>77</sup>; Fernando Luis Fernands Mendes<sup>77</sup>

### **Resumo**

A pele é o principal órgão de revestimento do corpo, atua como barreira anatômica e fisiológica protegendo o organismo contra afecções químicas, físicas e microbiológicas. A constituição da pele se dá por duas camadas, chamadas de epiderme e derme. As queimaduras são lesões traumáticas de origem térmicas, químicas ou elétricas que acometem a pele, afetando diretamente suas funcionalidades ocasionando a perda da homeostasia, alterando a temperatura corporal, o controle hidroeletrolítico e as funções metabólicas. A severidade das lesões por queimadura depende da profundidade do tecido acometido, sendo classificadas em primeiro, segundo, terceiro ou quarto grau. A cicatrização das queimaduras pode ocorrer por primeira ou segunda intenção. O tratamento das

---

<sup>76</sup> Graduanda do curso de Medicina Veterinária do UNIFESO – caroline.carolalmeida@gmail.com

<sup>77</sup> Docente do curso de graduação em Medicina Veterinária do UNIFESO - meduardamonteiro7011@gmail.com

<sup>78</sup> Médica Veterinária Autônoma - sissi\_araujo@hotmail.com

queimaduras é um grande desafio para os clínicos, devido à alta complexidade das alterações sistêmicas e de suas complicações, as queimaduras devem ser tratadas de acordo com a profundidade das lesões, pois exige procedimentos específicos voltados para fisiopatologia de cada caso. O presente trabalho teve como objetivo relatar um caso de queimadura térmica em uma cadela ocasionada por uso de colchão térmico em pós-operatório de ovariosalpingohisterectomia, bem como a resolução clínica da lesão. O animal apresentava lesões cutâneas sugestivas de queimadura, com presença de infecção, crostas e necrose. O tratamento cirúrgico foi realizado através de debridamento da lesão, o tratamento tópico foi realizado com curativos oclusivos e aplicação de pomada cicatrizante, além da administração oral de antibiótico, anti-inflamatório e analgésico. A cicatrização ocorreu por segunda intenção, levando um período de cento e vinte dias para cura total da ferida.

Palavras-chave: Cão. Traumatismo térmico. Cicatrização.

### **Introdução:**

A pele é o principal órgão de revestimento do corpo, atua como barreira anatômica e fisiológica protegendo o organismo contra afecções químicas, físicas e microbiológicas, é formada por diferentes camadas, sendo epiderme a camada mais externa da pele, formada por um epitélio estratificado pavimentoso queratinizado, a derme é formada por tecido conjuntivo e nesta camada se encontram os vasos sanguíneos, glândulas sudoríparas e sebáceas, a hipoderme é composta por tecido conjuntivo frouxo, atua na termorregulação e na reserva de energia (JUNQUEIRA; CARNEIRO, 2013). As queimaduras são lesões traumáticas de origem térmicas, químicas ou elétricas que acometem a pele, levando a uma intensa resposta inflamatória e metabólica. As principais causas de queimadura em pequenos animais são escaldamentos por água ou outros líquidos quentes, uso de colchões térmicos e outros aquecedores utilizados em pacientes com circulação periférica reduzida, tais como animais anestesiados e hipotérmicos. O colchão térmico com aquecimento por infravermelho é considerado uma versão mais segura, uma vez que possui um termômetro interno que permite realizar o controle da temperatura. Nos animais de companhia as queimaduras acometem frequentemente a região do dorso (COUTINHO et al. 2015; DUTRA et al., 2017; SANTOS, 2017) Os animais que sofrem queimaduras perdem a integridade da pele e a proteção, sendo assim ficam susceptíveis a infecções, os sinais mais notáveis de infecção da ferida são alterações na coloração, necrose, descolamento do tecido necrosado, crostas com coloração marrom e hiperemia (HENRIQUE et al., 2013; CHAVES, 2013; MACEDO et al., 2018) A severidade das lesões por queimadura depende da profundidade do tecido acometido, sendo classificadas em primeiro, segundo, terceiro ou quarto grau. As queimaduras de primeiro grau são dolorosas e compromete apenas a epiderme, as queimaduras de segundo grau são mais profundas acomete a derme e seus anexos, as queimaduras de terceiro grau são profundas, indolores e acometem todas as camadas da pele, já as queimaduras de quarto grau possuem as mesmas características das de terceiro grau, porém as lesões são mais profundas envolvendo músculos, ossos e ligamentos, (GOMES; PASSOS; LUCAS, 2010; DA SILVA, 2011; ALBERNAZ; FERREIRA; CASTRO, 2015). A cicatrização das queimaduras é caracterizada por uma série de eventos biológicos complexos, que iniciam instantaneamente a uma lesão tecidual, podendo ser dividida em três fases: inflamatória, proliferativa e de maturação ou remodelamento, que ocorrem de forma simultânea. A cicatrização das queimaduras pode ocorrer por primeira ou segunda intenção, na cicatrização por primeira intenção utilizam-se técnicas cirúrgicas capazes de aproximar os bordos da lesão, sendo realizada apenas nas lesões com tecido saudável e livre de contaminação, com isto a cicatrização ocorre de forma mais rápida, a cicatrização por segunda intenção é comum em lesões extensas devido à dificuldade de aproximação dos bordos, desta forma a ferida é preenchida por tecido de granulação e passa por um processo de contração e epitelização, desta forma a cicatrização é lenta e pode demorar meses até a cura completa. Na medicina veterinária o tratamento de grandes queimaduras comumente é realizado por segunda intenção (BALBINO; PEREIRA; CURI, 2005; DA SILVA, 2017; RIBEIRO et al., 2018). O tratamento das queimaduras ainda é um grande desafio para os clínicos, devido à alta complexidade das alterações sistêmicas e de suas complicações, além da severidade das lesões cutâneas. As queimaduras devem ser tratadas de acordo com a profundidade das lesões, uma vez que exige procedimentos específicos voltados para fisiopatologia de cada caso. A fluidoterapia é o procedimento mais importante no tratamento das queimaduras, pois tem por objetivo melhorar a perfusão orgânica e evitar a isquemia tecidual, que podem agravar o quadro do paciente. Sendo assim o tratamento por via sistêmica é ineficaz, devido à baixa perfusão tecidual causada pela queimadura, sendo aconselhável o tratamento tópico. As queimaduras de primeiro grau geralmente são de fácil tratamento e rápida recuperação, pois causam lesões locais sem acometimento sistêmico. O tratamento destas queimaduras consiste em controle da dor e cuidados locais da região lesionada, tais como limpeza da ferida com soluções antissépticas ou soro fisiológico gelado e aplicação tópica de pomadas cicatrizantes com antibióticos de amplo espectro (DO VALE, 2005; GOMES; PASSOS;

LUCAS, 2010; ALBERNAZ; FERREIRA; CASTRO, 2015). As queimaduras de segundo grau são dolorosas, estão relacionadas com o aparecimento de bolhas e ocasionalmente podem apresentar necrose, o controle da dor deve ser feito preferencialmente por via endovenosa, deve se realizar a excisão das bolhas e em seguida efetuar uma limpeza profunda das feridas com agentes antissépticos e aplicação de pomada cicatrizante, quando há presença de necrose é recomendado o debridamento dos tecidos desvitalizados. As queimaduras de terceiro grau são graves e de difícil tratamento uma vez que desencadeiam reações sistêmicas, fazendo-se necessário a estabilização do paciente, as queimaduras de terceiro grau causam a desvitalização tecidual com conseqüente necrose, sendo assim o debridamento das feridas é essencial no tratamento deste tipo de queimaduras visto que a presença de tecido necrosado na ferida favorece a multiplicação de microrganismos, podendo levar o paciente a um quadro de sepse. A realização do debridamento favorece o surgimento do tecido de granulação e acelera o processo de cicatrização, o procedimento cirúrgico pode ser feito de uma única vez ou de forma gradual, com intervalos de dois a três dias (DE ANDRADE; DE LIMA; DE ALBUQUERQUE, 2010; SIMAS, 2010; ALBERNAZ; FERREIRA; CASTRO, 2015). O tratamento tópico deve ser realizado com aplicação local de pomadas a base de substâncias cicatrizantes e antimicrobianas, que não causem dor a aplicação, não sejam tóxicas e nem causem reações alérgicas, as queimaduras podem ser tratadas com aplicação de curativos oclusivos que visam proteger a ferida contra traumas mecânicos, prevenir a contaminação e reduzir a perda de calor e de líquidos (BOLGIANI; SERRA, 2010; GOMES; PASSOS; LUCAS, 2010). O presente trabalho visa relatar um caso de queimadura térmica em uma cadela ocasionada por uso de colchão térmico em pós-operatório de ovariossalpingohisterectomia, e o acompanhamento clínico da resolução da lesão junto ao protocolo de tratamento.

#### **Relato de caso:**

Uma cadela, sem raça definida, com cinco anos de idade, pesando 15 Kg, foi atendida em uma clínica veterinária particular situada no município de Teresópolis-RJ, apresentando lesões cutâneas, (Figura 1). Segundo relato do proprietário, o animal havia sido submetido a um procedimento cirúrgico eletivo de ovariossalpingohisterectomia, 12 dias antes da consulta, apresentando dor, alopecia, hiperemia, prostração e anorexia nos primeiros dias de pós-operatório. O proprietário relatou ainda que houve complicações no procedimento cirúrgico e que o animal foi colocado sobre um colchão térmico ao fim da cirurgia, pois estava com a temperatura corpórea baixa. No exame clínico geral, o animal apresentava elevada temperatura, 39,8 °C, batimentos cardíacos elevados, 155 bpm, dor a palpação cutânea, lesões eritematosas e profundas na pele, com sinais de infecção, presença de crostas e necrose em algumas áreas, além de edema, hiperemia acentuada e descolamento da pele. Foi realizada uma tricotomia de toda a área afetada, que evidenciou extensas lesões cutâneas em região dorsal (Figura 2 A), em região toracolombar direito, em membro anterior direito e membro posterior direito, conforme (Figura 2 B). Os exames laboratoriais evidenciaram alterações como anemia normocítica normocrômica, leucocitose, neutrofilia, monocitose, eosinopenia absoluta, Alanina aminotransferase (ALT) elevado, Uréia, proteínas totais e Albumina, abaixo dos valores mínimos, salientando alterações sistêmicas em decorrência da queimadura. Diante do histórico relatado pelo proprietário, das características das lesões, das alterações laboratoriais e do quadro geral do animal, suspeitou-se de queimadura térmica ocasionada por uso de colchão térmico. A biopsia de pele necessária para classificar o grau de profundidade da queimadura, não foi realizada, sendo assim foi instituído tratamento de acordo com o quadro clínico. O tratamento estabelecido no primeiro atendimento foi antibioticoterapia com uso amoxicilina com clavulanato de potássio (20mg/Kg), a cada doze horas, por via oral, por um período de vinte dias, para o controle da reação inflamatória foi utilizado carprofeno (2,2 mg/Kg), a cada doze horas, por via oral, durante 30 dias. A analgesia foi realizada com cloridrato de tramadol (3mg/Kg), a cada oito horas, por via oral, durante 10 dias associado a dipirona (20mg/Kg) a cada doze horas, por via oral, por cinco dias. Para controlar a infecção local foram instituídos banhos com clorexidina, uma vez ao dia, deixando o produto agir durante dez minutos na pele com posterior enxague, os banhos foram realizados durante três dias. No terceiro dia de tratamento optou-se pelo debridamento cirúrgico de forma gradual, devido à condição das feridas e estado clínico geral do animal. Para realização do primeiro debridamento foi realizada uma sedação utilizando-se acepromazina (0,1mg/Kg) e propofol (5mg/Kg), ambos por via endovenosa, sendo então removida uma parte do tecido necrosado, (Figura 3). Após o procedimento cirúrgico, teve início o tratamento tópico com a aplicação de uma pomada homeopática a base de *Bellis perennis*, *Calendula officinalis* e *Myristica sebifera* (CMR®), uma vez ao dia, acompanhada de curativo oclusivo que era realizado uma vez ao dia até total cicatrização da ferida. Após seis dias de tratamento foi realizado o segundo debridamento cirúrgico conforme (Figura 4). Nesta etapa foi removido todo tecido necrosado, restando somente tecido saudável no leito da ferida. Para realizar este procedimento foi adotado como protocolo pré-anestésico

o uso da Acepromazina (0,1mg/Kg) associado a meperidina (2mg/Kg), por via intramuscular, na indução anestésica foi utilizado propofol (5mg/Kg), por via endovenosa, a manutenção anestésica foi realizada com isoflurano por via inalatória; já no transoperatório foi administrado Morfina (1mg/Kg) por via endovenosa. O animal retornou a clínica no décimo terceiro dia de tratamento para uma revisão, na qual foi observado um emagrecimento progressivo com perda de massa muscular, bem como significativa melhora das feridas. As lesões apresentavam tecido de granulação, angiogênese, e redução do tamanho. Após 43 dias de tratamento, as feridas apresentavam-se sem secreção e com boa evolução cicatricial, conforme (Figura 5). O tratamento com aplicação da pomada e realização de curativos oclusivos foi realizado por um período de 120 dias, com total cicatrização da ferida, (Figura 6).

#### **Discussão:**

O animal do presente relato sofreu queimadura por ser colocado sobre um colchão térmico após apresentar hipotermia devido a uma intercorrência em procedimento cirúrgico, o que vai de acordo com o descrito por Coutinho et al. (2011) que afirmam que é comum a ocorrência de queimaduras por uso de colchão térmico em animais com circulação periférica reduzida, como animais anestesiados e hipotérmicos. Neste relato o animal teve toda a região dorsal acometida pela queimadura, estando de acordo com o relatado por Lopes (2016), que as queimaduras térmicas nos animais de companhia frequentemente acometem a região do dorso. O animal deste relato apresentava sinais de infecção, tais como presença de crostas com coloração marrom, necrose, hiperemia e descolamento da pele em algumas regiões, o que se assemelha ao descrito por Henrique et al. (2013) que afirmam que as queimaduras proporcionam um meio adequado para a proliferação microbiana, com alto risco de infecção em pacientes com queimaduras extensas e com Chaves (2013) que diz que os sinais de infecção são evidenciados por alteração na coloração, presença de necrose, descolamento do tecido necrosado e hiperemia. O tratamento sistêmico instituído nesse relato foi antibióticoterapia com uso Amoxicilina com Clavulanato de Potássio, controle da reação inflamatória com uso de carprofeno e analgesia com Tramadol associado à Dipirona, todos administrados por via oral, o que difere de Albernaz; Ferreira; Castro (2015) que afirmam ser ineficaz o tratamento de queimaduras com uso de fármacos por via sistêmica devido à baixa perfusão tecidual causada pela queimadura, e com De Andrade; De Lima; De Albuquerque (2010) que dizem que o controle da dor deve ser feito preferencialmente por via endovenosa. Foi estabelecido como tratamento cirúrgico o debridamento das lesões, que foi realizado em duas ocasiões com intervalo de três dias, sendo removido todo tecido necrótico, com significativa diminuição da contaminação local, ficando apenas o tecido saudável no leito da ferida, o que esta de acordo com o descrito por Simas (2010) que diz que o debridamento cirúrgico é essencial no tratamento de queimaduras com presença de necrose, podendo ser realizado de forma gradual com intervalo de dois a três dias, e com Albernaz; Ferreira; Castro (2015) que afirmam que o debridamento cirúrgico, reduz a contaminação da lesão, favorece o aparecimento do tecido de granulação, além de acelerar o processo de cicatrização. O tratamento tópico utilizado neste relato foi à limpeza diária da ferida com solução fisiológica, aplicação de pomada cicatrizante em toda a lesão e realização de curativo oclusivo, que eram efetuados a cada vinte e quatro horas, até completa cicatrização da ferida, o que se assemelha com o descrito por Bolgiani; Serra (2010), que afirmam que o tratamento tópico de queimaduras deve ser realizado com aplicação de pomadas cicatrizantes, além da limpeza da ferida e com Gomes; Passos; Lucas (2010) que dizem que as queimaduras podem ser tratadas com curativos oclusivos, tendo estes a função de proteger a ferida. No caso relatado optou-se pela cicatrização da ferida por segunda intenção, devido a grande extensão das lesões que não permitiam a aproximação dos bordos, dessa forma levou-se quatro meses para total cicatrização da ferida, o esta de acordo com Da Silva (2017) que diz que a cicatrização por segunda intenção é indicada em lesões extensas devido à dificuldade de aproximação dos bordos e com Ribeiro et al. (2018), que afirmam que a cicatrização por segunda intenção é lenta, podendo demorar meses até a cura completa da ferida. Após a cicatrização completa não houve crescimento de pelos na área lesionada, o que sugere que a queimadura relatada neste caso seja uma queimadura de segundo grau profunda, pois houve acometimento dos folículos pilosos, o que esta de acordo com o descrito por De Andrade (2017); Gomes; Passos; Lucas (2010) e Albernaz; Ferreira; Castro (2015) que descrevem que as queimaduras de segundo grau profundas acometem todas as camadas da derme e seus anexos, como folículos pilosos e glândulas sebáceas e sudoríparas.

Figura 1 - Cão. Visualização das lesões cutâneas

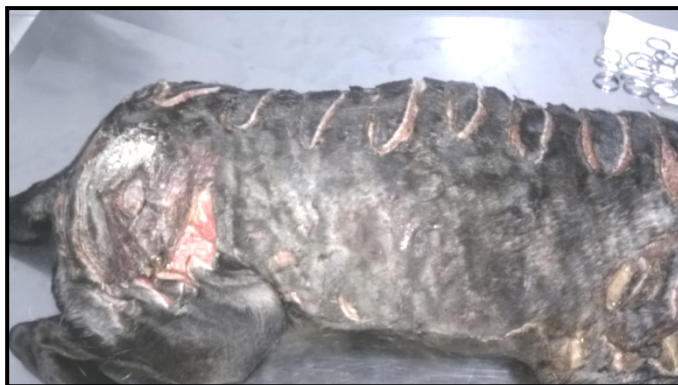

Figura 2 - Cão. A: Região dorsal. Visualização da área afetada pela queimadura após a tricotomia. B: Visão lateral

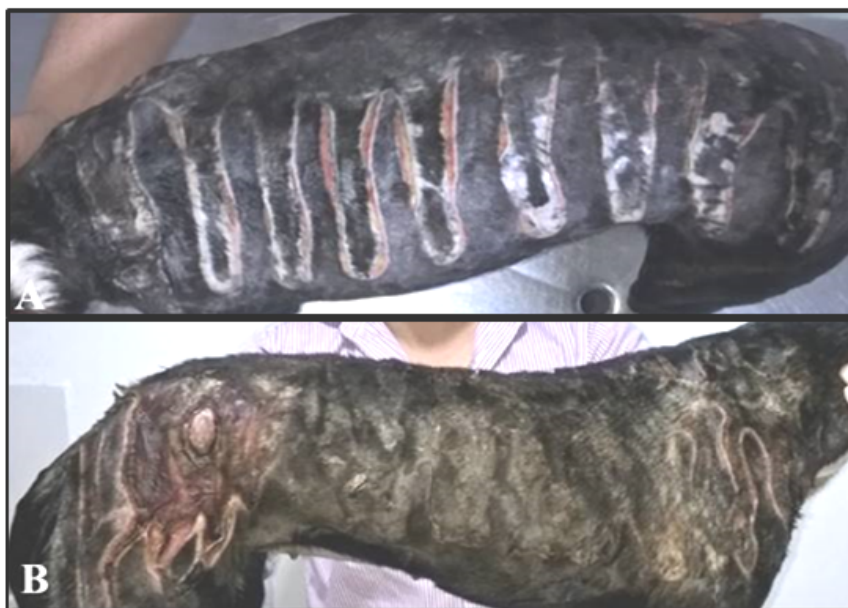

Figura 3 - Cão. Acompanhamento do terceiro dia de Tratamento A/B: Visualização da lesão após a remoção do tecido necrosado

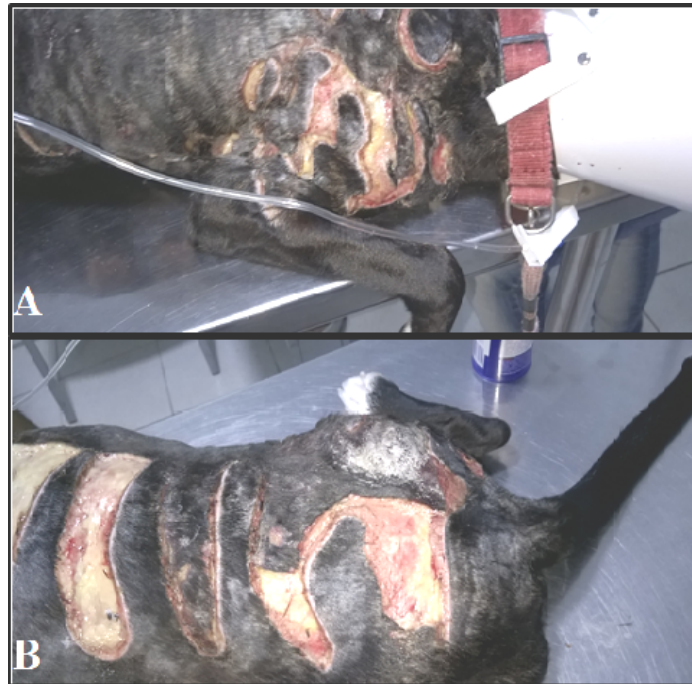


Figura 4 - Cão. B: Acompanhamento do sexto dia de tratamento. A: Visualização da lesão após o debridamento

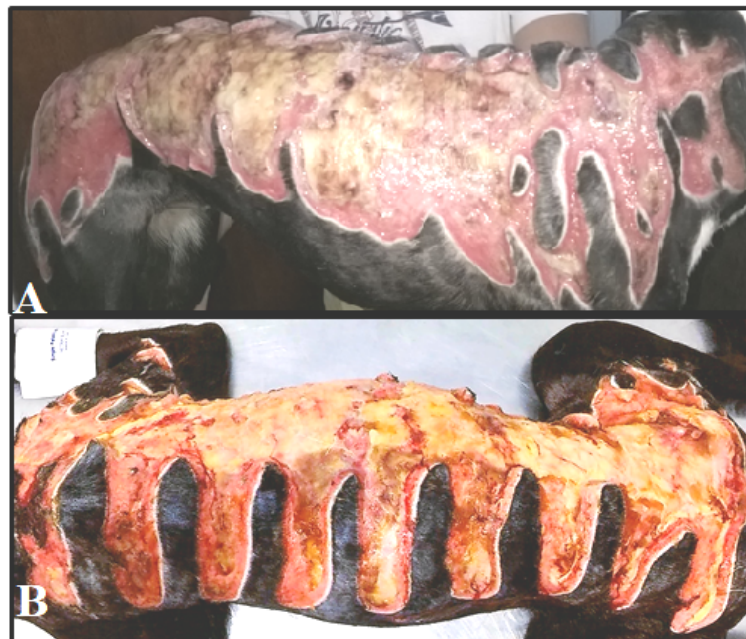
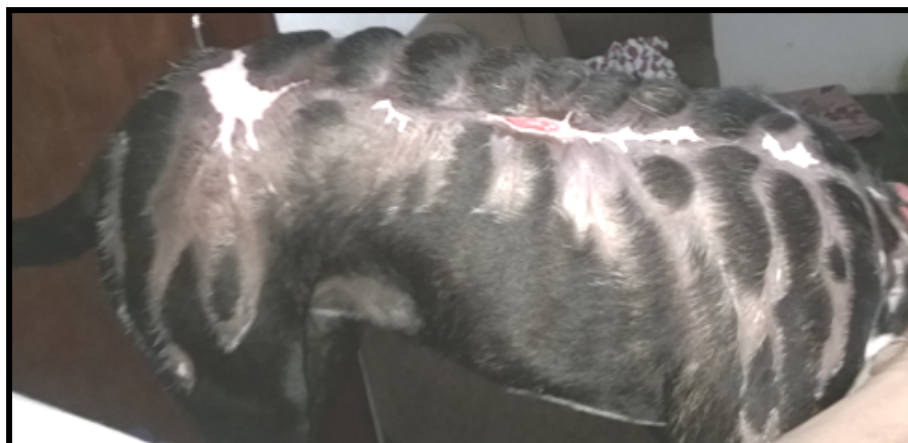
Figura 5 - Cão. A/B: 43 dias de tratamento. Presença de tecido cicatricial indicado pela seta



Figura 6 - Cão. Acompanhamento de 120 dias de tratamento



### Considerações Finais:

As queimaduras ocasionadas por colchão térmico causaram graves lesões cutâneas com envolvimento sistêmico o que levou o paciente a um prognóstico ruim, devendo o colchão térmico ser utilizado de forma cautelosa e com monitoramento constante. No presente relato, utilizou-se apenas pomada homeopática como tratamento tópico e esta apresentou eficácia na resolução da lesão. Para evitar queimaduras térmicas em cães devido ao uso de colchão térmico, deve-se optar pelo uso do colchão térmico com aquecimento infravermelho.

### Abstract

The skin is the main organ of body coating, acts as anatomical and physiological barrier protecting the body against chemical, physical and microbiological disorders. The formation of the skin is by two layers, called epidermis and dermis. Burns are thermal, chemical or electrical lesions that affect the skin, directly affecting its functionalities, causing the loss of homeostasis, altering body temperature, hydro-electrolyte control and functions. Metabolic severity of burns injuries depends on the depth of the affected tissue,

being classified in first, second or third degrees. The healing of burns may occur by first or second intention. The treatment of Burns is a major challenge for clinicians due to the high complexity of systemic changes and their complications, burns should be treated according to the depth of the lesions because it requires specific procedures Towards pathophysiology of each case. The present work was intended to report a case of thermal burn in a dog caused by the use of thermal mattress in post-operative Ovariosalpingohysterectomy, as well as the clinical resolution of the lesion. The animal presented skin lesions suggestive of burning, with the presence of infection, crusts and necrosis. The surgical treatment was performed through debridement of the lesion, the topical treatment was performed with occlusive curatives and application of healing ointment, besides the oral administration of antibiotic, anti-inflammatory and analgesic. The healing occurred by second intention, taking a period of 120 days for total healing of the wound.

Keywords: Dog. Burn injury. Healing.

### Referências:

ALBERNAZ, V. G. P.; FERREIRA, A.P.; CASTRO, J.L.C. Thermal burns in dogs and cats. **Veterinária e Zootecnia**, v. 22, n. 3, p. 322-334, 2015.

BALBINO, C. A.; PEREIRA, L. M.; CURTI, R. Mecanismos envolvidos na cicatrização: uma revisão. **Revista Brasileira de Ciências Farmacêuticas**, v. 41, n. 1, p. 27-51, 2005.

CHAVES, S. C.S. Ações da enfermagem para reduzir os riscos de infecção em grande queimado no CTI. **Sociedade Brasileira de Queimaduras**, v. 12, n. 3, p. 140-4, 2013.

COUTINHO, J. G. V.; ANAMI, V.; ALVES, T. O.; ROSSATO, P. A.; MARTINS, J. I. S.; SANCHES, L. N.; OLIVERI, A. P. G.; GRION, C. M. C. Estudo de incidência de sepse e fatores prognósticos em pacientes queimados. **Revista Brasileira de Queimaduras**, v. 14, n. 3, p. 193-7, 2015.

DA SILVA, R. V. **A utilização tópica da insulina de ação rápida na promoção do processo de cicatrização de feridas cirúrgicas em animais de companhia**. 2017. 73f. Tese (Doutorado em Medicina Veterinária) - Faculdade de Medicina Veterinária, Universidade de Lisboa, Lisboa, 2017.

DE ANDRADE, A. G.; DE LIMA, C. F.; DE ALBUQUERQUE, A. K. B. Efeitos do laser terapêutico no processo de cicatrização das queimaduras: uma revisão bibliográfica. **Revista Brasileira de Queimaduras**, v. 9, n. 1, p. 21-30, 2010.

DO VALE, E. C. S. Inicial management of burns: approach by dermatologists Primeiro atendimento em queimaduras: a abordagem do dermatologista. **Anais Brasileiros de Dermatologia**, v. 80, n. 1, p. 9-19, 2005.

DUTRA, J. P. S.; CUSTÓDIO, S. R.; PICCOLO, N.; DAHER, R.P. Estudo clínico-epidemiológico de pacientes queimados internados em uma unidade de terapia intensiva em Goiás. **Revista Brasileira de Queimaduras**, v.16, n.2, p. 87-93, 2017.

GOMES, M. C; PASSOS, S. R; LUCAS, F. A. Tratamento de queimaduras em animais de grande porte: Revisão de literatura. **PUBVET**, v. 4, p. 931-937, 2010.

HENRIQUE, D. M.; SILVA, L. D.; COSTA, A. C. R.; REZENDE, A. P. M. B.; SANTOS, J. A. S.; MENEZES, M. M.; MAURER, T. C. Controle de infecção no centro de tratamento de queimados: revisão de literatura. **Revista Brasileira de Queimaduras**. v.12, n.4, p 230-4, 2013.

JUNQUEIRA, L. C.; CARNEIRO, J. **Histologia básica: texto e atlas**. 12.ed. Rio de Janeiro: Guanabara Koogan, 2013. p. 354- 59.

MACEDO, J. L.S.; ROSA, S. C.; MACEDO, K. C. S.; CASTRO, C. Fatores de risco da sepse em pacientes queimados. **Revista do Colégio Brasileiro de Cirurgiões**, v. 32, n. 4, p. 173-177, 2018.

RIBEIRO, J. O.; MONTANHIM, G. L.; SILVA, L. G.; IOZZI, M. T.; DIAS, L. G. G. G.; MORAES, P. C. Efeito antisséptico e cicatrizante de formulação de uso tópico favorece reparação tecidual de feridas cutâneas em cães e gatos.. **Ars Veterinaria**, v. 34, n. 1, p. 46-52, 2018.

SANTOS, R. M. S. F. **Estudo randomizado comparando três métodos de aquecimento ativos para prevenção da hipotermia intraoperatória em cirurgias gastroenterológicas.** 2017.73f. Tese (Doutorado em Ciências Médicas) – Faculdade de Ciências Médicas, Universidade Estadual de Campinas, Campinas, 2017.

SIMAS, S. M. **O tratamento de feridas cutâneas em cães e gatos.** 2010. 112f. Trabalho de Conclusão de Curso (Curso de Medicina Veterinária) – Universidade Federal do Rio Grande do Sul, Porto Alegre, 2010.

## RETALHO EM BOLSA PARA CORREÇÃO DE DEFEITO DISTAL EM MEMBRO ANTERIOR ESQUERDO DE CÃO (*Canis Familiaris*): Relato de caso

Lia Cezimbra de Azevedo<sup>79</sup>; Síría da Fonseca Jorge<sup>80</sup>; Lívía Câmera Moura<sup>81</sup>; Fernando Luis Fernandes Mendes<sup>80</sup>; Maria Eduarda Monteiro Silva<sup>80</sup>; Juan Benito Campos Diz Atan<sup>80</sup>

### Resumo

As cirurgias reconstrutivas são inovadoras e ainda pouco presentes na rotina do médico veterinário, demandam vasto conhecimento da anatomia e das técnicas cirúrgicas de reparo, sendo de grande importância para a correção de feridas abertas, sequelas secundárias a traumatismos e correções decorrentes de excisões neoplásicas de difícil síntese. O sucesso da cirurgia está diretamente ligado ao estado em que a ferida se encontra e a técnica reconstrutiva empregada. Para a correção de feridas em extremidade distais de membros uma das opções que pode ser empregada é o retalho em bolsa, o qual é constituído por um segmento de epiderme e derme destacados parcialmente da área toraco-abdominal ipsilateral formando uma bolsa, onde será posicionado o membro recobrando assim o defeito. O presente trabalho objetiva relatar o caso de uma cirurgia reconstrutiva empregando retalho em bolsa para correção de lesão de pele em membro anterior esquerdo, bem como o êxito da técnica, destacando a cirurgia reconstrutiva como parte importante desse resultado.

Palavras-chave: Retalho em bolsa. *Flap*. Cirurgia reconstrutiva.

### Introdução:

Lesões cutâneas extensas, sejam elas traumáticas ou causadas cirurgicamente por excisões neoplásicas, podem comprometer o prognóstico do animal, devido ao prolongamento no tempo de cicatrização e a incapacidade do organismo de repará-las naturalmente, por esta razão devem ser previamente estudadas e jamais negligenciadas. Em locais com pouca disponibilidade de tecido, onde não é possível realizar a sutura completa da ferida é comum fazer-se o uso de técnicas reconstrutivas de enxerto e *flap*, onde o tecido doador é mobilizado de outro local. Os enxertos consistem na transferência completa de um segmento de pele para outro local distante, enquanto o *flap* caracteriza-se pela cobertura da ferida a partir da rotação de um tecido vizinho (MCPHAIL, 2014). Em excisões neoplásicas, deve-se avaliar previamente a tensão da pele bem como a elasticidade da mesma. A direção das linhas de tensão da pele, o formato da excisão e o método a ser utilizado para o fechamento da ferida devem ser avaliados antes do início da cirurgia, respeitando sempre que possível a margem de segurança para excisões neoplásicas. Em casos onde a retirada do tumor não possibilite a sutura direta das margens da ferida, são utilizadas técnicas de enxerto ou *flap*, variando de acordo com o local onde a ferida se encontra (PAVLETIC, 1999). As cirurgias reconstrutivas ainda são pouco difundidas na rotina do Médico Veterinário. O presente trabalho se justifica por abordar uma técnica reconstrutiva de fácil execução e que promove grande benefício para animal, visto que diminui o tempo de cicatrização, melhorando assim o prognóstico do mesmo. O objetivo do presente trabalho é relatar o caso de uma cadela, submetida à cirurgia oncológica de excisão neoplásica de tumor cutâneo, apresentando extensa ferida cirúrgica na extremidade distal do membro anterior esquerdo, optando-se pela da técnica reconstrutiva de retalho em bolsa, visando acelerar o tempo de cicatrização melhorando a qualidade de vida e prognóstico da mesma.

### Relato de Caso:

Foi atendida no dia 9 de maio de 2018, na Clínica Escola de Medicina Veterinária do UNIFESO, a cadela Lessy, SRD, com aproximadamente 6 anos, pesando 24,6 kg, apresentando extensa ferida no membro anterior esquerdo (Figura 1). O histórico Clínico fornecido pela tutora foi que a paciente havia sido submetida a uma cirurgia de excisão neoplásica realizada na Clínica Escola de Medicina Veterinária Luis Cataldi de Souza do UNFESO na semana anterior. Foi observado no momento do curativo que a ferida cirúrgica apresentava-se sadia e bem vascularizado, porém com a realização da higienização e trocas de bandagens pós-operatórias, a mesma perdia tecido de graduação, o que resultaria na demora da cicatrização e possivelmente no aumento do risco de infecção proveniente do ambiente. Durante o exame clínico foi possível observar partes do material de bandagem aderido à ferida cirúrgica, as mesmas foram removidas no momento da consulta. A ferida cirúrgica apresentava pontos de inflamação e bordos necrosados. Foi sugerida então uma nova intervenção cirúrgica para reconstrução do tecido, utilizando a técnica de retalho em bolsa, uma vez que o prognóstico de

<sup>79</sup> Graduando de Medicina Veterinária do Unifeso – likacezimnbra@gmail.com.br

<sup>80</sup> Docente de Medicina Veterinária do Unifeso – siriavet@bol.com

<sup>81</sup> Médica Veterinária Autônoma - liviacmoura@hotmail.com

cicatrização da ferida por segunda intenção se mostrou ruim e demorado. O paciente retornou a clínica escola no dia 16 de maio de 2018 para realização do procedimento cirúrgico. Foram realizados no consultório de tricotomia os procedimentos pré-operatórios de sedação com a utilização do protocolo pré-anestésico de cloridrato de tramadol por via intramuscular na dose de 3mg/kg associado com acepromazina por via intramuscular na dose de 0.05mg/kg. Posterior a sedação, foi realizada a tricotomia do membro posterior esquerdo e da região tóraco-abdominal ipsilateral. Após a realização da sedação e tricotomia do animal o mesmo foi encaminhado ao Centro Cirúrgico da Clínica Escola de Medicina Veterinária Luis Cataldi de Souza do UNIFESO para continuação do protocolo anestésico com o uso de propofol por via endovenosa na dose de 5mg/kg para realização da indução anestésica, permitindo assim a intubação endotraqueal do paciente para que o mesmo fosse submetido à anestesia inalatória com isoflurano em oxigênio a 100% e circuito semi-fechado, onde foi possível posicionar o membro junto a região ipsilateral para melhor visualizar o ponto onde o mesmo seria transplantado. Com o animal em plano anestésico, deu-se início ao protocolo de antisepsia do membro com a utilização de polivinilpirrolidona-iodo degermante com auxílio de escova cirúrgica estéril, seguido do enxágue com soro fisiológico estéril. Após a realização da lavagem do membro, foram posicionados os campos cirúrgicos estéreis com auxílio de quatro pinças de backaus cobrindo o corpo do animal, bem como a região distal do membro, que foi coberta com compressa cirúrgica estéril. Ao início da cirurgia foi realizada a desbridamento dos bordos da ferida, com auxílio de bisturi de Bard -Parker e pinça de dissecação dente de rato, para remoção do tecido desvitalizado e reavivação dos bordos. A hemorragia tecidual causada pelas incisões foi controlada com auxílio de compressa estéril. O membro foi posicionado juntamente a região abdominal ipsilateral esquerda para que pudessem ser realizadas a medição do defeito, com auxílio de régua estéril, bem como as marcações com auxílio de caneta cirúrgica onde posteriormente seriam realizadas as incisões cirúrgicas. Após feitas as marcações, foram realizadas duas incisões dorsoventrais paralelas, com o auxílio de uma tesoura de Mayo e uma pinça de dissecação dente de rato, criando um retalho dois centímetros maior ao tamanho da ferida, permitindo a cobertura completa do defeito adaptando o mesmo à contração elástica do retalho. Foi realizada a divulsão do retalho abaixo do músculo cutâneo do tronco. Após a criação do retalho, foram feitos quatro pontos de reparo utilizando fio Náilon 2.0 para suspensão de retalho, e a região distal do membro foi coberta com gaze estéril para que o membro pudesse passar pelo retalho sem risco de contaminação da ferida cirúrgica. O membro foi posicionado dentro do retalho e foi realizada a sutura dos bordos da ferida juntamente com os bordos do retalho utilizando sutura interrompida de aproximação com fio Náilon 2.0 (Figura 2). Foram colocados três pontos de sutura interrompidos, utilizando fio Náilon 2.0, através da pele do retalho para promover a imobilização do mesmo sobre o defeito. O membro foi enfaixado junto ao corpo do animal para garantir a perfeita imobilização do mesmo. Foram administrados ao final da cirurgia enrofloxacino por via intramuscular na dose de 5mg/kg como antibiótico e cetoprofeno também por via intramuscular na dose de 1mg/kg como analgésico e anti-inflamatório. O animal recebeu alta no mesmo dia e a tutora foi orientada a retornar a clínica a cada 2 dias para revisão. Foram prescritos para o uso domiciliar: Cloridrato de tramadol na dose de 3mg/kg de 8h em 8h por 5 dias para promoção da analgesia, cefalexina 30mg/kg de 12h em 12h por 10 dias como antibiótico e meloxicam na dose de 0,1mg/kg de 24h em 24h por 5 dias como analgésico e anti-inflamatório. Para uso externo foi prescrita a utilização de pomada cicatrizante a base de gentamicina, sulfadiazina de prata e vitamina A, a ser passada na ferida cirúrgica no momento da troca de bandagem a cada 48h. No dia 30 de maio 2018, 14 dias após a cirurgia, o animal retornou a clínica escola para soltura do membro da bolsa, realizando duas incisões horizontais (dorsal e ventral) a uma distância que permitisse a cobertura da região palmar do defeito. Após a soltura do membro foi realizada a sutura da região doadora. Para esta fase do tratamento o animal foi anestesiado novamente, com protocolo anestésico idêntico ao utilizado na primeira cirurgia. A soltura do membro da bolsa foi realizada como êxito esperado e a pele mostrou-se íntegra, e a ferida bem cicatrizada, apresentando pequena área de ainda aberta. No dia 16 de Junho, 30 dias após a primeira cirurgia, foi realizada a retirada total dos pontos e a ferida se apresentava completamente cicatrizada (Figura 3). No dia 16 de Julho, um mês após a retirada dos pontos foi possível observar o crescimento de pelo no retalho e o animal se movimentando normalmente sem apresentar nenhum tipo de claudicação.

### **Discussão:**

O Presente trabalho vai de acordo com o dito por Castro e al. (2015) no que diz respeito à variação de espessura da camada dérmica na prática de enxertia cutânea, segundo os autores a camada dérmica é mais espessa em regiões de pele solta, como é o caso da região lateral do abdome, e mais fina em regiões onde a pele está aderida às estruturas suprajacentes, como nos membros. No presente trabalho foi possível observar a variação de espessura de pele do decido doador, localizado na região tóraco abdominal, comparada a região distal do membro, onde localizava-se o leito receptor. Os

resultados encontrados no presente trabalho vão de acordo com o dito por Amalsadvala e Swain (2006) e Hermeto e Derossi (2012) no que diz respeito a aceitação dos autoenxertos. Os autores relatam que existe maior probabilidade de sucesso nas práticas de enxertaria com enxertos autólogos se comparado aos aloenxertos e xenoenxertos. Foi possível observar no presente trabalho a aderência do enxerto ao seu leito receptor por volta do décimo dia pós-cirurgia, como o dito por Hermeto e Derossi (2012) e MacPhail (2014), os autores relatam em seus trabalhos que ao décimo dia após a cirurgia já é possível observar o enxerto fortemente aderido a seu leito, o que também foi observado no presente trabalho. Foi possível observar no presente trabalho as fases de coloração do enxerto no período pós-cirúrgico como e descrito por Pavletic (1999), Pavletic (2007), Scheffer et. al. (2013), McPhail (2014) e Castro et al.(2015). Segundo os autores, a pele do tecido doador apresenta coloração pálida imediatamente após a colocação do tecido doador ao seu leito receptor, os autores relatam que o tecido pode apresentar coloração azulada nas primeiras 48 horas após a cirurgia, e que após 72 a 96 horas o tecido passa a apresentar coloração avermelhada clara. Segundo os autores, o sucesso da cirurgia é observado pela coloração totalmente avermelhada até o oitavo dia de pós cirúrgico. Todas as fases descritas de coloração pelos autores foram observadas no presente trabalho. No presente trabalho não foi possível fazer uso de tecido doador da mesma coloração, textura e espessura a região do defeito, indo contra ao descrito por Fowler (2004). O autor relata em seu trabalho que os enxertos cutâneos devem ser realizados com mesma coloração, textura e espessura entre as regiões doadora e receptora, o que não foi possível observar no presente trabalho, uma vez que a coloração do tecido doador localizado da região tóraco abdominal lateral do cão era de coloração negra e espessura maior à região receptora, localizada na extremidade distal do membro anterior e com coloração branca. Não foi observado no presente trabalho a redução do potencial de crescimento de pelo após a cirurgia, como o descrito por Fowler (2004). O autor relata que pode-se observar uma redução de potencial de crescimento de pelo após a prática de enxertaria cutânea, indo contra ao observado no presente trabalho, onde foi possível perceber o crescimento normal de pelos da região onde o tecido foi implantado. O presente trabalho vai de acordo com o dito por Pavletic (1999) e McPhail (2014), no que diz respeito a utilidade dos retalhos em bolsa para cobertura de defeitos em extremidades inferiores de membros. Os autores descrevem a prática de enxertaria em bolsa como prática útil para cobertura de defeitos em regiões de extremidades de membros, o que foi possível observar no presente trabalho após a cobertura do defeito localizado na extremidade distal do membro do animal, utilizando a técnica de retalho em bolsa, como o descrito pelos autores. Foi possível observar no presente trabalho o controle efetivo da dor com o uso de tramadol e meloxicam, como o descrito por Sheffer (2013), que cita em seu trabalho a utilidade de antiinflamatórios não estereoidais e derivados de opióides para o manejo da dor no período de pós-operatório de cirurgias reconstrutivas de tecido cutâneo. Foi possível observar a formação de pequena região de necrose porção distal à base do retalho, como descrito por Scheffer et. al (2013). Segundo o autor, quando ocorrem regiões de necrose na prática de enxertaria, em grande maioria dos casos, esta ocorre na porção distal à base do retalho, como o observado no presente trabalho.

Figura 1 – Ferida pós excisão neoplásica cicatrizando por segunda intenção

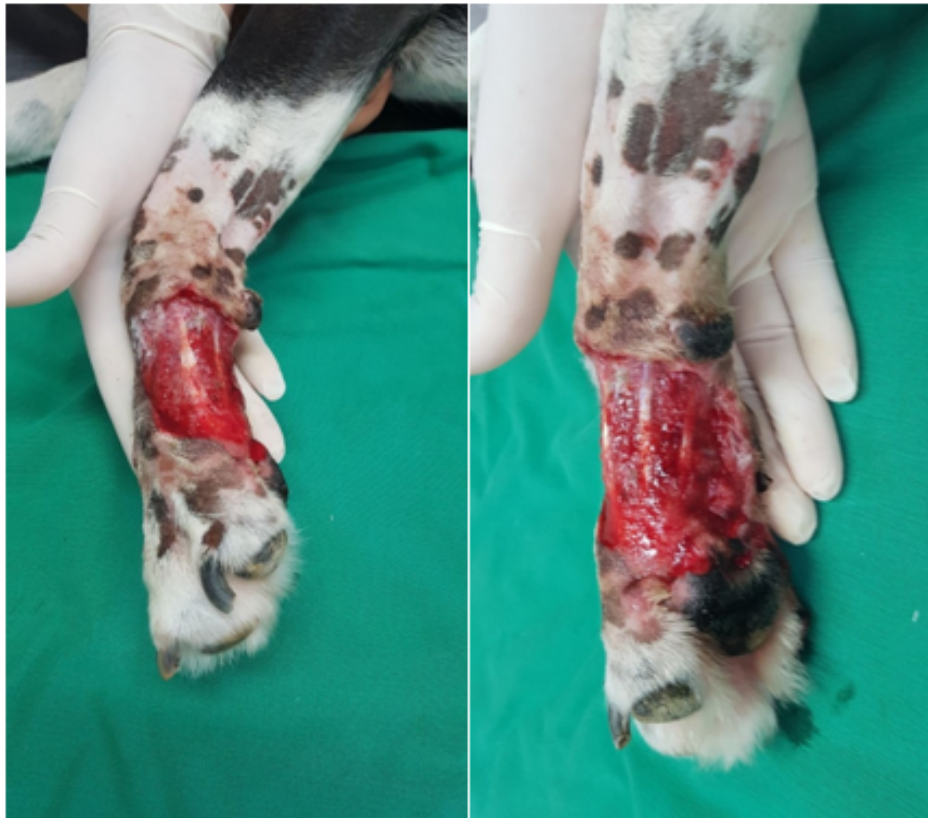

Figura 2 – Fotomacrografia do transoperatório. Posicionamento do membro dentro do Flap

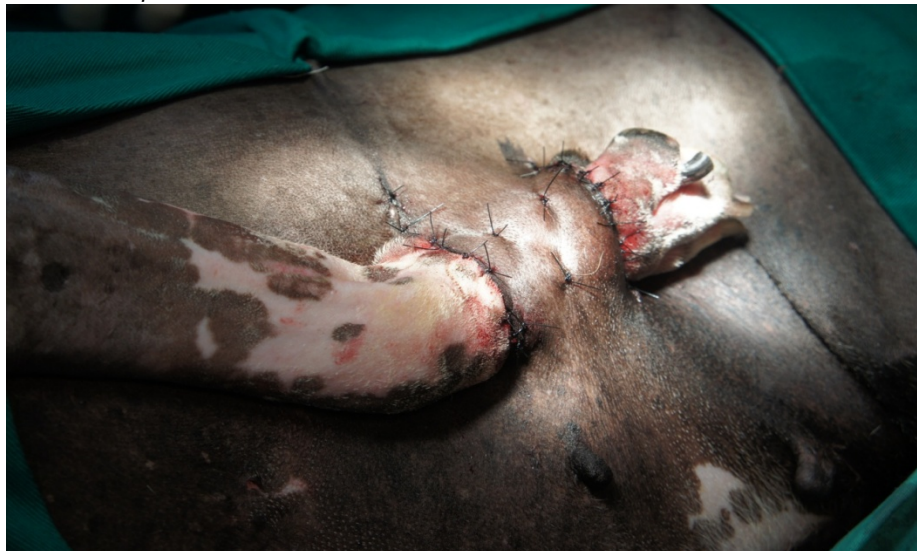
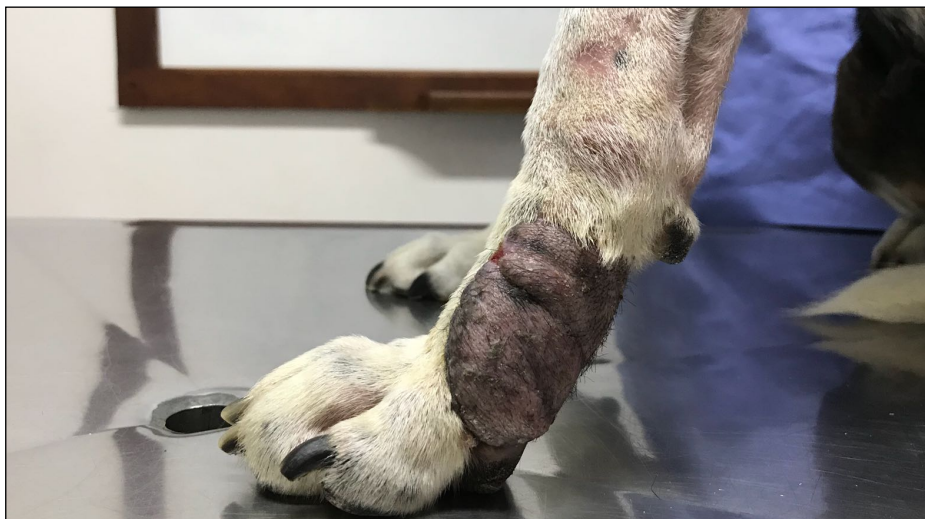
Figura 3 – Fotomacrografia de cão. Ferida cicatrizada com retalho integro



### Considerações Finais:

O presente trabalho demonstrou que a utilização de técnica cirúrgica reconstrutiva de retalho em bolsa foi eficaz para o tratamento da ferida localizada no membro distal da paciente, promovendo assim uma efetiva redução no tempo estimado para cicatrização, afetando positivamente o prognóstico da mesma.

### Abstract

The reconstructive surgeries are innovative and still not common in the medical veterinarian routine. It request vast knowlegde of anatomy and repair surgery techniques being of great importance in the correction of open wounds, sequelae secondary to traumatism and corrections resulting from neoplastic excisions of difficult synthesis. The success of the surgery is directly connected to the state of the wound and the reconstruction techniques applied. To correct the wound in distal member extremities, one option that could be used is the pouch flap which is constituted by segment of the dermis and epidemis secluded partially from the thoracoabdominal ipsilateral left area forming a bag where is going to be posicioned the member, therefore covering the flaw. The present study goals to describe the case of a reconstructive surgery using a pouch flap to correct the skin wound in the anterior left member as well as the success of the technique, pointing out the reconstructive surgery as an important part of the result.

Keywords: Pouch *flap*. *Flap*. Reconstructive surgeries.

### Referências:

- AMALSADVALA, T.; SWAIN, S.F. Management of hard-to-heal wounds. **Veterinary Clinics of North America Small Animal Practice** v. 36, n. 4, p. 693-711, 2006.
- CASTRO, J. L. C; HUPPES, R. R; DE NARDI, A. B; PAZZINI, J.M. Princípios e técnicas de cirurgias reconstrutivas da pele de cães e gatos (Atlas colorido). Curitiba: Medvep, 2015.
- FOWLER, D. Retalhos de pele. In: HARARA, J. **Segredos em cirurgia de pequenos animais**. Porto Alegre: Artmed, 2004. p. 98-101.
- HERMETO, L.C.; DEROSI, R. Enxertia cutânea em pequenos animais. **Nucleus Animalium**, v. 4, n. 1, 2012.
- MACPHAIL, C. M. Cirurgia do Sistema Tegumentar. In. FOSSUM, TW (4e.d) **Cirurgia de pequenos animais**. Rio de Janeiro: Elsevier, 2014, p 90-288.
- PAVLETIC, M.M. **Atlas of Small Animal Reconstructive Surgery**. 2ed. Boston, Philadelphia, Pennsylvania: W.B. Saunders Company, 1999. p19-237
- PAVLETIC M. M. Pele e Órgãos Anexos . In. SLATTER, D. (3ed) **Manual de Cirurgia de Pequenos Animais**. São Paulo: Manole. 2007, p 323-455.

SCHEFFER, J.P.; ATALLAH, F. A.; GOMES, C.; ESTUPÑAN, O. F. T.; SILVA, S. J. Q.; SILVA, T. I. R.; VALE, D. F.; OLIVEIRA, A.L.A Cirurgia reconstrutiva no tratamento de feridas traumáticas em pequenos animais. **Brazilian Journal of Veterinary Medicine**, v. 35, n.1, p. 70-78, 2013.

**SISTEMA SUSTENTÁVEL DE AQUAPONIA COM OLERÍCOLAS EM  
POLICULTIVO DE TILÁPIA DO NILO (*Oreochromis niloticus*) COM CAMARÃO  
DA MALÁSIA (*Macrobrachium rosenbergii*) EM TERESÓPOLIS, RJ**

Janaina Oliveira de Mello<sup>82</sup>; Roberta Rollemberg Cabral Martins<sup>83</sup>; Beatriz Rodrigues Sturm<sup>83</sup>;  
Paula de Mattos Guttman<sup>83</sup>; Cecilia Riscado Pombo<sup>83</sup>; Renata Soares Tavares da Silva<sup>83</sup>

### Resumo

A criação de organismos aquáticos vem crescendo rapidamente, sendo considerada uma importante atividade econômica e uma eficiente maneira de produzir alimentos. No Brasil, a aquicultura tem se consolidado como uma importante atividade no agronegócio, tendo um papel fundamental na geração de empregos. A aquaponia é um sistema de produção integrada entre organismos aquáticos e hortaliças, onde o efluente provindo dos peixes é utilizado como fonte de nutrientes para as hortaliças. Esse tipo de sistema de produção atende às novas perspectivas de produção sustentável e ecologicamente correta. O objetivo deste trabalho foi desenvolver um sistema aquapônico em tanque escavado, reproduzindo o ambiente de um pequeno produtor com poucos recursos. Foram colocados 1000 juvenis de camarões (*Macrobrachium rosenbergii*), com peso inicial de 500 g e 966 juvenis tilápias linhagem Gift (*Oreochromis niloticus*) com peso inicial de 10,129 kg. Vinte dias após o povoamento foram colocadas as alfaces (*Lactuca sativa*), num total de 57 mudas. Após 147 dias de cultivo as tilápias atingiram peso médio de 176,09 g, resultando num ganho total de 165,59 g por peixe e um ganho médio de 1,13 g/peixe/dia. O ganho de peso total do viveiro foi de 158.916,63 g. Quanto às hortaliças, elas não se desenvolveram o suficiente devido à falta de concentração de matéria orgânica no tanque. Palavras-chave: Aquapônia. Hortaliças. Aquicultura.

### Introdução:

A aquaponia é uma modalidade de produção onde é integrada a aquicultura com hidroponia, ou seja, é um cultivo onde a produção de organismos aquícolas e hortaliças ocorre em sistema de recirculação de água e nutrientes (CARNEIRO et al., 2015; KODAMA, 2015; GOES, 2016; CARRILHO; SILVA NETO; LEITE, 2017; CARVALHO et al., 2017). Com o risco da população mundial chegar aos 9 bilhões até 2050, a aquaponia se encaixa como alternativa para atender a demanda por alimentos de forma sustentável para as populações. Pois ela reaproveita os efluentes dos organismos aquícolas, como produz proteína animal de forma mais barata, podendo até ser desenvolvida nos meios urbanos (RETIEF et al., 2016; CARRILHO; SILVA NETO; LEITE, 2017). O sistema aquapônico é composto pelos seguintes componentes: os organismos aquícolas, que na maioria das vezes são os peixes, as plantas e sistema de filtração, compostos pelas bactérias nitrificantes dos gêneros Nitrosomonas e Nitrobacter. O funcionamento do sistema começa pela entrada de ração do peixe, da qual os mesmos se alimentam e assim produzem excretas que formam a matéria orgânica. Esta, então, é deposita no fundo do viveiro de criação, conseguindo entrando em contato com as bactérias nitrificantes, que convertem a amônia (NH<sub>3</sub>) em nitrito (NO<sub>2</sub>-) e esse em nitrato (NO<sub>3</sub>-). As bactérias nitrificantes são seres aeróbicos heterotróficos, vivem em ambientes com pH próximo a neutralidade, e com temperaturas entre 20 e 28°C (TYSON; TREADWELL; SIMONNE, 2011; HUNDLEY, 2013; HUNDLEY; NAVARRO, 2013; BUSS et al., 2015; CARNEIRO et al., 2015; KODAMA, 2015). Nos sistemas aquapônicos, a qualidade da água é um fator muito importante, que determina se o sistema será eficaz ou não, de acordo com a concentração de compostos químicos que indicam a presença dos nutrientes para as plantas (HUNDLEY, 2013; HUNDLEY; NAVARRO, 2013; CARNEIRO et al., 2015). Segundo Hundley (2013), Hundley e Navarro (2013) e Carneiro et al. (2015), as plantas cultivadas nos sistemas aquapônicos necessitam de vários nutrientes, tais como oxigênio, hidrogênio e carbono, tanto na água como na atmosfera, além de macronutrientes como nitrogênio, potássio, cálcio, magnésio, fósforo, e enxofre, como também micronutrientes como cloro, ferro, manganês, boro, zinco, cobre e molibdênio. Esses nutrientes ficam dispostos no sistema compondo a chamada solução nutritiva. Dentre os parâmetros avaliados, o pH é um dos principais, pois ele está relacionado tanto a qualidade do crescimento dos peixes quanto ao desenvolvimento das plantas (BRAZ FILHO, 2000; HUNDLEY, 2013; HUNDLEY; NAVARRO, 2013; CARNEIRO et al., 2015). Para os peixes quanto para o desenvolvimento das bactérias nitrificantes, o intervalo de pH considerado adequado para tais é de 7,0 a 8,0. Já para as plantas, o intervalo de pH ideal é de 5,5 a 6,5. Com isso, o intervalo preconizado para os sistemas aquapônicos é de 6,5 a 7,0, sendo 7,0 o valor mais adequado (HUNDLEY, 2013; HUNDLEY; NAVARRO, 2013; CARNEIRO et al., 2015). A amônia é um composto orgânico que se estabelece como o principal resíduo nitrogenado excretado pelos peixes, sendo convertida pelas bactérias nitrificantes em nitrito e nitrato (HUNDLEY, 2013; HUNDLEY; NAVARRO, 2013; CARNEIRO et al., 2015). Segundo Macedo e Sipaúba-Tavares (2010) e Carvalho et al. (2017) a amônia é um parâmetro muito importante para o sistema aquapônico, pois, está relacionado a presença de matéria orgânica no tanque de peixes, indicando também a presença do processo de eutrofização na água, fator importante para a saúde dos

<sup>82</sup> Graduando do curso de Medicina Veterinária do Unifeso – janainatere@yahoo.com.br

<sup>83</sup> Docente do curso de Medicina Veterinária do Unifeso – rrcmartins@gmail.com

peixes. O nitrito e o nitrato, produtos da nitrificação bacteriana da amônia, são importantes para verificar se filtração da água do sistema está ocorrendo de forma adequada. Se estiverem com valores baixos indicam taxa de filtração abaixo do adequado (MACEDO; SIPAÚBA-TAVARRES, 2010; CARVALHO et al., 2017). Quanto ao oxigênio, Rakocy, Masser e Losordo (2006) e Carneiro et al. (2015) afirmam que o sistema deve possuir valores acima de 3 mg/l, já que o oxigênio é tão importante para as plantas quanto para as bactérias nitrificantes. Carneiro et al. (2015) ainda afirmam que o uso de aeradores é necessário, principalmente no tanque dos peixes e, no caso do sistema de leito flutuante, no ambiente do cultivo dos vegetais. A escolha da espécie de peixe que será utilizada no sistema aquapônico deve ser capaz de sobreviver em ambientes com altas taxas de estocagem. Como exemplos podem ser registradas a tilápia do Nilo (*Oreochromis niloticus*), bagre do canal (*Ictalurus punctatus*), bacalhau australiano (*Maccullochella peelii*), tambaqui (*Colossoma macropomum*), truta arco-íris (*Oncorhynchus mykiss*) e pacu (*Piaractus mesopotamicus*) (HUNDLEY, 2013; HUNDLEY; NAVARRO, 2013; CARNEIRO et al., 2015; GOES, 2016). Quanto às espécies de plantas, estas devem ser resistentes às oscilações de nutrientes na água, bem como elas têm que suportar altos teores de água, por isso muitas plantas utilizadas na aquaponia são às cultivadas na hidroponia. As mais empregadas na aquaponia são alface (*Lactuca sativa*), manjeriço (*Ocimum basilicum*), agrião (*Nasturtium officinale*), repolho (*Brassica oleracea* var), rúcula (*Eruca sativa*), morango (*Fragaria vesca*), pimenta (*Capsicum* spp), tomate (*Solanum lycopersicum*) e pepino (*Cucumis sativus*) (RAKOCY; MASSER; LOSORDO, 2006; HUNDLEY, 2013; HUNDLEY; NAVARRO, 2013; CARNEIRO et al., 2015). Para que a amônia seja convertida em nitrito e nitrato, é necessário que o sistema possua um filtro biológico para que as bactérias nitrificantes realizem suas reações para tal conversão (HUNDLEY, 2013; HUNDLEY; NAVARRO, 2013; CARNEIRO et al., 2015). O mini papiro (*Cyperus papyrus 'Nanus'*) é uma herbácea perene, rizomatosa, ereta, entouceirada, com numerosas hastes de 30 a 60 cm de altura. Ela é originada do sul do continente africano, sendo de origem tropical. Seu cultivo é feito em sol pleno ou meia sombra, sendo comum em locais como beira de lagos, espelhos d'água, tanques artificiais e lagos naturais, pois requer umidade permanente. Além disso, o mini papiro é sensível a baixas temperaturas (LORENZI; MATOS, 2008). Quanto ao aguapé, este é um tipo de planta aquática originada da América do Sul, pertencente à família Pontederidaceae. Ela é encontrada em regiões tropicais e subtropicais, sendo considerada como daninha devido a grande capacidade de proliferação nos espelhos d'água, com 15% de cobertura por dia (MARTINS et al., 2009). Ambas as plantas são consideradas como filtradoras dos corpos d'água, sendo eficazes para o tratamento de efluentes. No caso do mini papiro, ela atua como um filtro biológico, convertendo a amônia em nitrito e nitrato em seu sistema radicular. No caso do Aguapé, esta planta é muito utilizada para remoção de dejetos da água, bem como transforma matéria orgânica em compostos que não são prejudiciais para os corpos d'água (ZANELLA; NOUR; ROSTON, 2010; HUNDLEY, 2013). Hoje são conhecidos três sistemas aquapônicos. O Wicking bed, Media Based Systems, ou ambiente de cultivo em substrato consiste em usar cascalho, argila ou areia no local onde as plantas serão cultivadas. Estas ficam diretamente em contato com o substrato, por onde a água drena as raízes, possibilitando o processo de nitrificação. Esse tipo de sistema permite o manejo de forma mais fácil a quem cultiva, bem como as sementes podem ser plantadas direto no substrato, além de oferecer boa superfície para as bactérias se estabelecerem. O NFT (Nutrient Film Technique) ou ambiente de cultivo em canaletas se caracteriza pelo cultivo em canaletas onde as plantas ficam parcialmente submersas na água. Nesse caso, este sistema se assemelha ao que é feito nos sistemas de hidroponia convencional. O NFT é considerado um sistema ergonômico, pois as canaletas ficam na altura da cintura, o que facilita o cultivo e colheita. No entanto ele necessita de filtro separador de sólidos porque tende a acumular sólidos nas raízes. Por último, o DWC (Deep Water Culture), floating, raft ou ambiente flutuante consiste no cultivo das plantas direto no tanque de produção de peixes. O cultivo é estabelecido sobre placas flutuantes de poliestireno ou plástico, onde as raízes ficam totalmente submersas. Esse sistema é considerado mais barato, pois não necessita de substrato e por poder ser instalado em diversos locais. Mas ele necessita de aeração constante e separador de sólidos (HUNDLEY; NAVARRO, 2013; CARNEIRO et al., 2015). A tilápia do Nilo, de nome científico *Oreochromis niloticus*, foi introduzida na aquicultura nacional nos anos de 1970, através do Departamento Nacional de Obras Contra as Secas - DNOCS e acabou se tornando a espécie mais produzida no país até os dias de hoje. Ela é originada da África, mais precisamente da bacia do rio Nilo no Egito. Dentre suas principais características, a tilápia é um peixe onívoro, de caráter rústico, o que propicia sua criação em diversas regiões e condições ambientais. Apesar de ser de origem tropical, é capaz de sobreviver em temperaturas de 10°C e 20°C e entre 30°C e 40°C. Além disso, a tilápia é um peixe precoce, capaz de se adaptar a todos os tipos de sistemas de produção, como também de suportar altas taxas de estocagem em sistemas mais intensivos, além de boa conversão alimentar, que varia de 1 a 1,8. Quanto ao seu filé, a tilápia apresenta boa aceitação no mercado, devido a espinha possuir formato de "Y", com característica sensorial aceita pela maioria dos consumidores. A sua carne

é branca e firme, baixos teores de gordura (0,9 g.100g/carne), baixos índices calóricos (117 kcal.100g/carne), bem como apresenta um bom rendimento final do filé, de 30 a 40%, o que agrega maior valor comercial (AYROZA, 2009; WACHHOLZ et al. 2015; SCHULTER; VIEIRA FILHO, 2017). A alface é uma das hortaliças mais consumidas no mundo, principalmente em forma in natura. Ela pertence a família *Asteracea* sendo originária do centro asiático. A alface é produzida durante todo o ano, sendo que no verão alguns cultivares apresentam maior crescimento, enquanto que outros apresentam maior crescimento no inverno. Ela é de ambientes mais temperados, se desenvolvendo em temperaturas 15°C a 24°C (EMBRAPA, 2009; CORREIA, 2013; ECHER et al., 2016; AZEVEDO FILHO, 2017). Quanto ao seu ciclo de produção, a alface apresenta ciclo curto, durando de 45 a 60 dias. Por isso ela pode ser cultivada durante todo o ano, sendo propícia para os pequenos produtores rurais (MALDONADE; MATTOS; MORETTI, 2014; ECHER et al., 2016). O objetivo desse trabalho foi avaliar o desempenho de um sistema de aquaponia em tanque escavado, reproduzindo a realidade de produtores rurais familiares do município de Teresópolis (RJ).

### **Metodologia:**

O presente trabalho é componente de um projeto institucional de pesquisa realizado na unidade de aquicultura do *Campus* Quinta do Paraíso do Centro Universitário Serra dos Órgãos, Teresópolis, RJ. Ele teve início em 03 de maio de 2018 com término em 31 de agosto de 2018. Foi realizado em um tanque de terra escavado, com 40 metros de comprimento e largura maior de 14 metros e largura menor de 5 metros, previamente adubado, com capacidade de 300 m<sup>3</sup>. Este trabalho foi desenvolvido em um tanque escavado, reproduzindo a realidade dos pequenos produtores rurais do município de Teresópolis, para verificar se é possível desenvolver um sistema aquapônico em leito flutuante nas condições das quais um produtor rural passa durante seu dia a dia, com nenhum investimento. Foram colocados no primeiro dia do experimento 1000 juvenis de camarões (*Macrobrachium rosenbergii*), com peso inicial de 500 g. Os camarões foram colocados na água de forma lenta, possibilitando a troca de calor entre a água do tanque e água da embalagem onde foram transportados, para evitar choque térmico. Após três dias, os juvenis tilápia, linhagem Gift (*Oreochromis niloticus*) foram previamente colocados em um tanque de lona para que fossem pesados individualmente, antes de serem introduzidos no tanque de terra escavado. No total foram 966 peixes com biomassa inicial de 10,129 kg. Por final, a densidade foi de aproximadamente 3 peixes e 3 camarões por m<sup>3</sup>. O sistema de criação utilizado foi semi intensivo, sendo que os peixes foram alimentados com ração, com quantidade calculada mediante o peso médio obtido da biometria quinzenal do viveiro. A ração fornecida no primeiro mês foi a Acqua Line 56%, com teor proteico maior, e a partir do segundo mês foi fornecida a Acqua Line 36%. O arraçoamento era feito duas vezes ao dia, diante da média de 5% do peso calculado nas biometrias. A hortaliça utilizada foi alface crespa (*lactuca sativa*), introduzida nas bandejas sob forma de muda. Elas foram colocadas 30 dias após o povoamento total do tanque, em bandejas de poliestireno reaproveitado de eletrodomésticos, sendo adequadas ao sistema aquapônico e ficaram nos tanques em sistema de leito flutuante, realizando a devida reciclagem da água. No sistema foi utilizado filtro rizosférico composto por plantas de Papiro Anão (*Cyperus papyrus 'Nanus'*) e Aguapé (*Eichhornia crassipes*), que convertem a matéria orgânica provinda do efluente dos peixes e a transforma em nutriente para as hortaliças e, ao mesmo tempo, promovem a filtração da água do tanque. O papiro anão foi plantado em volta do tanque e o aguapé foi colocado sobre a água próximo às bandejas. A Foram realizados dois ciclos de produção das alfaces com 40 dias de duração. No primeiro foram introduzidas 12 mudas de alface com 30 mudas de papiro anão. Neste ciclo a aeração do tanque foi feita com um cano de entrada contínua de água. No segundo ciclo foram introduzidas 45 mudas de alface com 15 mudas de papiro e 60 mudas de aguapé, utilizado para aumentar a taxa de filtração da água, além de realização de readubação do tanque com esterco orgânico, fornecido gratuitamente por um produtor de orgânicos, com o intuito de aumentar a taxa de matéria orgânica no tanque. A aeração neste ciclo foi feita com uso de aerador artificial, do qual era ligado a cada 6 horas. As biometrias foram feitas durante todo o experimento, sendo a primeira biometria realizada 14 dias após o povoamento. Elas consistiram na captura de 20% dos indivíduos com auxílio de rede em arrasto, sendo os peixes pesados em máquinas da marca Eletronic Kitchen Scale, um de cada vez. As hortaliças eram avaliadas diariamente, quanto a sua cor e tamanho. Além disso, as raízes também eram observadas, bem como se havia presença de pragas. O monitoramento temperatura da água, turbidez e a alimentação dos peixes foram realizados em dois períodos do dia, às 10:00 e às 17:00 horas. Os parâmetros de qualidade da água foram avaliados com uso do Alfakit® para análise da água, semanalmente às 16:00 horas. Os parâmetros realizados estão expostos na tabela (.). As variáveis utilizadas neste experimento, com intuito de avaliar o desempenho produtivo das tilápias foram: biomassa total (g), ganho de peso total entre pesagens (g), ganho de peso médio diário (g), conversão alimentar aparente, mortalidade e qualidade visual da hortaliça. O delineamento do experimento foi

inteiramente casualizado e as análises estatísticas dos dados foram realizadas no Microsoft® Office Excel®, tanto por estatística descritiva como por análise de variância.

### **Resultados e Discussão:**

Os níveis de amônia no início do experimento se encontravam baixos, com valores variando de 0,1 a 0,5 mg/l, para o sistema aquapônico quando comparados aos encontrados por Carvalho et al. (2017). Esses mesmos autores obtiveram valores acima de 0,5 em seu experimento sobre aquaponia comparada a hidroponia convencional. Já os níveis de nitrito e nitrato eram nulos no início da pesquisa. Com isso, foi constatado que os níveis de matéria orgânica do tanque estavam muito baixos para o sistema, concluindo que a eutrofização não estava ocorrendo de forma adequada. Com vistas à melhorar a disponibilidade de matéria orgânica, foi realizada a readubação do tanque com o esterco orgânico o que fez os níveis de amônia aumentarem ficando com valores entre 0,5 a 2,0 mg/l. Segundo Kubitz (2000) e Macedo e Sipaúba-Tavares (2010) a disponibilidade de matéria orgânica é importante para aumentar a eutrofização na água e melhorar a alimentação dos peixes. Contudo, mesmo com a readubação os níveis de nitrito (0,025 mg/l) e de nitrato (0,05 mg/l) continuaram baixo, mostrando que o Mini Papiro não estava filtrando a água adequadamente. Sendo assim, foi acrescentado ao sistema aguapé para melhor filtração da água o que fez elevar os níveis de nitrito e de nitrato para 0,1 e 0,5 mg/l, respectivamente. Os valores de pH no início foi de 8, mais um fator que indicou a falta de eutrofização que segundo Kubitz (2000) e Macedo e Sipaúba-Tavares (2010), o que prejudica o desenvolvimento do sistema aquapônico. Isso porque valores básicos não são propícios para o crescimento das hortaliças, segundo Hundley e Navarro (2013) e Carneiro et al., (2015). Com a adição do esterco orgânico, os níveis de pH caíram para 5 e ao final do experimento se estabeleceram entre 6,5 a 7. Segundo Carneiro et al. (2015), esse intervalo é o ideal para o sistema aquapônico. E, com isso, esses valores indicaram o aumento da matéria orgânica segundo Kubitz (2000) e Silva, Ferreira e Logato (2010). A turbidez no início do experimento se manteve entre 30 cm a 50 cm, o que indicou pouca matéria orgânica no tanque, de acordo com Silva, Ferreira e Logato (2010). Logo após a readubação valores passaram para 20 cm a 25 cm, indicando, segundo Macedo; Sipaúba-Tavares (2010) e Silva, Ferreira e Logato (2010), o aumento da matéria orgânica e a presença da eutrofização. Os valores de oxigênio variaram de 5 a 9 mg/l, o que é ideal para o desenvolvimento do sistema de acordo com Carneiro et al. (2015), mesmo com a adição do esterco orgânico. A temperatura, tanto ambiente quanto do tanque, no início do experimento se manteve dentro da normalidade para o sistema aquapônico, com uma média de 20°C a 30°C ambiente e 19°C a 29°C tanque no primeiro mês. No segundo mês em diante, a temperatura começou a apresentar queda, devido à entrada do período frio na região. A partir do segundo mês a temperatura ambiente/tanque ficou em média de 15°C a 23°C e 14°C a 20°C respectivamente. Esse fator levou a queda do consumo de ração pelos peixes e também interferiu no devido crescimento das hortaliças, já que a tilápia diminui seu metabolismo em temperaturas abaixo de 20°C. Segundo Kubitz, (2000) e Lélis e Teixeira (2010), ocorre devido ao fato de que a tilápia diminui seu metabolismo em temperaturas mais frias. No que se tratou do desenvolvimento das hortaliças, no primeiro ciclo de produção elas não apresentaram crescimento satisfatório (figura 1), devido a falta de matéria orgânica no tanque de criação, o que segundo Rakocy, Masser e Losordo (2006), Hundley e Navarro (2013) e Carneiro et al. (2015) é importante para o desenvolvimento das hortaliças, e, das 12 que foram introduzidas 6 não sobreviveram. As outras seis foram colhidas, mas com tamanho pequeno e com cor amarelada. Esta cor amarelada indica falta de nutrientes importantes para o crescimento das plantas como ferro, o que é descrito por Carvalho et al. (2017), em seu trabalho sobre a aquaponia comparada a hidroponia. No segundo ciclo de produção, visto que não havia matéria orgânica o suficiente para o desenvolvimento das hortaliças, foi feita readubação com 30 kg (cálculo referente a 30% do volume total de água presente no tanque) de esterco orgânico com o intuito de aumentar a mesma, e foi introduzido o aguapé, para aumentar a taxa de filtração da água. Com isso, no final deste ciclo as plantas cresceram mais e ficaram com coloração mais verde quando comparadas ao primeiro ciclo (figura 2). No entanto ainda estavam fora do tamanho descrito na literatura por Rakocy, Masser e Losordo (2006), Hundley e Navarro (2013) e Carneiro et al. (2015). No dia 6 de abril de 2018, quando ocorreu o povoamento do tanque escavado, todos os peixes foram pesados, resultando em um total de 965 peixes, com média de peso de 10,5 g e biomassa total de 10.129,00 g. Neste experimento não foi avaliado o camarão. As pesagens subseqüentes foram feitas, utilizando a quantidade mínima de 20% dos peixes e estando os resultados dispostos na tabela 1. O experimento foi inicialmente planejado, com datas das biometrias programadas para cada 14 dias. No entanto, algumas delas estavam apresentando temperaturas muito baixas. As datas foram 15 de junho, 13 de julho e 10 de agosto, sendo remanejadas para os dias 21 de junho, 16 de julho e 17 de agosto. Isso ocorreu porque, segundo Kubitz (2000), as tilápia, se manejadas em dias frios podem sofrer estresse, ocasionando mortalidade do lote. Portanto, isso influenciou na coleta de dados

demonstrados na tabela 4. Após 147 dias de cultivo as tilápias atingiram peso médio de 176,09 g, resultando num ganho total de 165,59 g por peixe e em um ganho médio de 1,13 g/peixe/dia. O ganho de peso total do viveiro foi de 158.916,63 g. O valor do ganho de peso diário se encontrou abaixo do descrito por Ayroza (2009) e Wachholz et al. (2015). O primeiro autor em seu experimento obteve ganho diário de 3,92 g, enquanto que o segundo obteve 2,21g. Isso se justifica pelo fato de que o experimento foi realizado no período mais frio do ano, onde as temperaturas ficaram muito baixas e diminuiu o consumo de ração pelos peixes. Quanto ao peso médio, ele se apresentou baixo quanto ao apresentado na literatura, como o descrito por Wachholz et al. (2015) 310g de peso médio no final de seu experimento. No que se diz a respeito à biomassa total, o presente trabalho apresentou abaixo do descrito por Wachholz et al. (2015), que obtiveram 1454,35 g. No trabalho de Silva (2010) sobre produção de tilápia em tanque escavado com baixa dinâmica de água, que foi realizado na mesma unidade deste experimento, obteve peso médio de 67,68 g, sendo um valor abaixo do presente experimento. Carvalho et al. (2017) afirma em seu trabalho que os níveis de amônia e nitrito, citados acima, quando baixos podem afetar a saúde dos peixes, o que ainda pode ser outro fator que pode ter ocasionado o pouco consumo de ração. Outro ponto importante é que a eutrofização é um processo que demora a se concretizar. Logo, observa-se que por volta de três semanas após a adição de esterco orgânico no tanque os peixes voltaram a ganhar peso, já que a população de algas deve ter aumentado, fato evidenciado pelos valores mais baixos de turbidez, disponibilizando mais alimento para os peixes segundo Kubitzka (2000) e Macedo; Sipaúba-Tavares (2010). Os dados relativos ao consumo de ração e conversão alimentar estão dispostos na Tabela (). Embora a conversão alimentar encontrada nesse estudo tenha sido maior do que a descrita por Wachholz et al. (2015), que foi de 1,25, ela se encontra dentro dos valores esperados para as tilápias. Segundo Kubitzka (2010) a conversão alimentar pode ser influenciada por vários fatores, dentre eles a qualidade da água e da alimentação. Quando comparado ao trabalho de Silva (2010), a conversão alimentar deste experimento foi mais alta, mostrando que os peixes precisaram comer mais ração para ganhar peso. Em seu trabalho o autor obteve 0,30 de conversão alimentar na mesma unidade experimental. Isso se justifica pelo fato de que no início deste experimento os níveis de eutrofização se encontravam baixos, logo não havia fitoplâncton e algas para as tilápias se alimentarem, necessitando quase que exclusivamente da ração fornecida.

Tabela 1 - Peso médio e Biomassa do viveiro em cada período de avaliação

Data	Peso médio (g)	Biomassa (g)
20/abril	29,11	28.091,15
04/maio	38,56	37.213,91
18/maio	64,27	62.024,38
01/junho	73,97	71.379,71
21/junho	112,95	108.992,36
29/junho	113,58	109.034,18
16/julho	114,74	110.147,83
27/julho	131,21	125.960,73
17/agosto	152,18	146.088,00
31/agosto	176,09	169.045,63



Figura 2 - Hortaliças no segundo ciclo



### Conclusões e Considerações Finais:

O sistema aquapônico desenvolvido não foi eficaz o suficiente para o crescimento das hortaliças cultivadas. As hortaliças não apresentaram o padrão de mercado, pois, ficaram com tamanho pequeno e com cor amarelada. O desempenho ponderal dos peixes foi afetado pela qualidade de água e pela temperatura ficando abaixo do preconizado pela literatura. Embora o ganho de peso tenha sido inferior ao esperado para a espécie, a conversão alimentar está dentro do que a literatura preconiza. Não foi possível avaliar o resultado do camarão por motivos técnicos. O estudo de sistemas alternativos e de baixo custo para a agropecuária é fundamental para possibilitar a manutenção das pequenas propriedades. Sendo, a aquapônia em leito flutuante uma alternativa a ser estudada e desenvolvida para este tipo de propriedade. Portanto, novos estudos sobre este tipo de sistema se tornam fundamentais, sendo interessante desenvolver sistemas aquapônicos em tanque escavado que simulem a situação semelhante à desenvolvida nas pequenas propriedades.

### Abstract

The Breeding of aquatic organisms has been growing rapidly and is considered an important economic activity and an efficient way of producing food. In Brazil, aquaculture has become an important activity in agribusiness, playing a key role in job creation. Aquaponics is an integrated production system between aquatic organisms and vegetables, where effluent from fish is used as a source of nutrients for vegetables. This type of production system meets the new prospects of sustainable and ecologically correct production. The objective of this work was to develop an aquaponic system in an excavated tank reproducing the environment of a small producer with few resources. 1000 juveniles of prawns (*Macrobrachium rosenbergii*) were placed with initial weight of 500 and 966 juvenile tilapia lineage Gift (*Oreochromis niloticus*) with initial weight of 10,129 kg and twenty days after the settlement were placed the lettuces (*Lactuca sativa*), in a total of 57 seedlings. After 147 days of cultivation the tilapia reached an average weight of 176.09 g, resulting in a total gain of 165.59 g per fish and an average gain of 1.13 g / fish / day. The total weight gain of the nursery was 158,916.63 g. As for the vegetables, they did not develop enough due to lack of concentration of organic matter in the tank.

Key words: Aquapônia. Greengrocer. Aquaculture

### Referências:

AYROZA, L. M. S. **Criação de tilápia-do-nilo, *oreochromis niloticus*, em tanques-rede, na usina hidrelétrica de chavantes, rio paranapanema, sp/pr.** 2009. 106 f. Tese (Doutorado em Aquicultura). Universidade Estadual Paulista “Júlio De Mesquita Filho”, 2009.

AZEVEDO FILHO, J. A. **Boletim Técnico - Aspectos Fitossanitários da Cultura da Alface.** Instituto Biológico, n o 29, julho, 2017.

BRAZ FILHO, M.S.P. **Qualidade na produção de peixes em sistemas de recirculação de água.** 2000. 42 f. Trabalho de conclusão de curso (pós graduação em Qualidade de Empresas). Centro universitário nove de julho. São Paulo. 2000

BUSS, A. B.; MEURER, V. N.; AQUINI, E. N.; ALBERTON, J. V.; BARDINI, D. S.; FRECCIA, A. Desenvolvimento da aquaponia como alternativa de produção de alimentos saudáveis em perímetro urbano. In: Seminário de Ensino, Pesquisa e Extensão, 6., 2015, Orleans, SC. **Anais...** Orleans, SC: UNIBAVE, 2015. p.1127

CARRILHO, B. B.; SILVA NETO, W. L. B.; LEITE, D. T. C. **Agricultura urbana: implantação de sistema aquapônico de baixo custo em uma residência de São Paulo**. In: XIX Encontro Internacional Sobre Gestão Empresarial e Meio Ambiente (ENGEMA). São Paulo, SP. XIX Encontro Internacional Sobre Gestão Empresarial e Meio Ambiente (ENGEMA)- 2017. São Paulo, SP: USP, 2017, p. 1-15

CARNEIRO, P. C. F.; MARIA, A. N.; NUNES, M. U. C.; FUJIMOTO, R. Y.. Aquaponia: produção sustentável de peixes e vegetais. In: Tavares- Dias, M. & Mariano, W.S. (Org.). **Aquicultura no Brasil: novas perspectivas**. São Carlos, Editora Pedro & João, 2015

CARVALHO, A. R.; BRUM, O. B.; CHIMÓIA, E. P. FIGUEIRÓ, E. A. C. Avaliação da produtividade da aquaponia comparada com a hidroponia convencional. **Vivências: Revista Eletrônica de Extensão da URI**. V. 13, no. 24: p.79-91, Maio/2017

CORREIA, E. E. S. S. **Reação de cultivares de alface do grupo americano a *Meloidogyne incognita*, *M. javanica* e *M. enterolobii***. 2013, 63f. Dissertação (mestrado em agronomia)- Universidade Estadual Paulista “Júlio de Mesquita Filho”. Botucatu, 2013.

CYRINO, J.E.; CONTE, L.; **Tilapicultura em Gaiolas: produção e economia**. In: José Eurico Possebon Cyrino e Elisabeth Criscuolo Urbinati (Eds.). AquaCiência 2004: Tópicos Especiais em Biologia Aquática e Aqüicultura. Jaboticabal: Sociedade Brasileira de Aqüicultura e Biologia Aquática, cap.12, p.151-171, 2006.

EMBRAPA. EMPRESA BRASILEIRA DE PESQUISA AGROPECUÁRIA **Tipos de alface cultivados no Brasil**. Brasília: EMBRAPA, 2009, 7p.

ECHER, R.; LOVATTO, P. B.; TRESHA, C. O.; SCHIEDECK, G. Alface à mesa: implicações sócio-econômicas e ambientais da semente ao prato. **Revista Thema**. Pelotas, Vol. 13, No 3 P. 17 a 29, 2016.

GOES, R. P. **Pisciponia: recirculação de água em criação de tilápia nilótica (*Oreochromis niloticus*) associada à produção de hortaliças** 2016. 27 f. Trabalho de Conclusão de Curso (Graduação em Engenharia de Aquicultura). Universidade Federal do Rio Grande do Norte, Natal, 2016

HUNDLEY, G. C. **Aquaponia, uma experiência com tilápia (*Oreochromis niloticus*), manjeriço (*Ocimum basilicum*) e manjerona (*Origanum majorana*) em sistemas de recirculação de água e nutrientes** 2013. 57 f. Trabalho de Conclusão de Curso (Graduação em Agronomia) Universidade de Brasília – UnB, Brasília, 2013

HUNDLEY, G. C.; NAVARRO, R. D. Aquaponia: a integração entre piscicultura e a hidroponia. **Revista Brasileira de Agropecuária Sustentável (RBAS)**, v.3, n.2. p.52-61, Dezembro, 2013

KODAMA, G. **Viabilidade financeira em sistema de aquaponia**. 2015. 74 f. Dissertação (mestrado em ciências animais) - Universidade de Brasília: Faculdade de Agronomia e Medicina Veterinária, Brasília, 2015

KUBITZA, F. **Tilápia: Tecnologia e planejamento na produção comercial**. Jundiaí: F. Kubitza, 2000. 285p.

KUBITZA, F. **Índice de conversão alimentar em Tilápias**. 2010. Disponível em: <[http://www.matsuda.com.br/matsuda/upload/artigostecnicos/indice\\_de\\_conversao\\_alimentar\\_de\\_tilapias\\_1.pdf](http://www.matsuda.com.br/matsuda/upload/artigostecnicos/indice_de_conversao_alimentar_de_tilapias_1.pdf)> Acesso em 01 out. 2018

LORENZI, H.; MATOS, F. J. A.; **Plantas medicinais no Brasil- Nativas e exóticas**. 2 ed. Plantarum: São Paulo, 2008, 544 p.

MACEDO, C. F.; SIPAÚBA-TAVARES, L. H. Eutrofização e qualidade da água na piscicultura: consequências e recomendações. **Instituto Pesca**. São Paulo. V. 36. P. 149-163. 2010

MALDONADE, I. R.; MATTOS, L. M.; MORETTI, C. L. **Manual de boas práticas na produção de Alface**. Brasília, DF, Embrapa Hortaliças, 2014. 44 p.

MARTINS, D.; CARBONARI, C.A.; TERRA, M.A.; MARCHI, S.R. Ação de adjuvantes na absorção e translocação de glyphosate em plantas de aguapé (*Eichhornia crassipes*). **Planta Daninha**. v. 27, n. 1, p. 155-163. 2009

ONO, E. A.; KUBITZA, F. **Cultivo de peixes em tanques-rede**. 3ed. Jundiaí: Eduardo A. Ono, 2003. 112p.

RACOKOY, J.; MASSER, M.; LOSORDO, T. Recirculating aquaculture tank production systems: aquaponics-integrating fish and plant culture. **SRAC Publication**, v.454, p.1-16, 2006.

RETIEF, F.; BOND, A.; POPE, J; SAUNDERS, A.; KING, N. Global megatrends and their implications for environmental assessment practice. **Environmental Impact Assessment Review**, v. 61 p. 52-60. 2016

SCHULTER, E. P.; VIERA FILHO, J. E. R. **Evolução da piscicultura no brasil: diagnóstico e desenvolvimento da cadeia produtiva de tilápia**. Instituto de Pesquisa Econômica Aplicada Brasília : Rio de Janeiro : Ipea , 2017

TYSON, R.V.; TREADWELL, D.D.; SIMONNE, E.H. *Opportunities and Challenges to Sustainability*. **Hortscience**, v. 21 p.6-13, 2011

WACHHOLZ, L.; EGEWART, J F.; TSUTSUMI, C. Y.; KRUMENAUER, R.; ESCHER, F. L. Cultivo de tilápias do Nilo (*Oreochromis niloticus*) na fase de terminação em tanque escavado. **Nutritime Revista Eletrônica**. v.12, n.6, p.4470-4477. 2015

ZANELLA, L.; NOUR, E. A. A.; ROSTON, D. M. **Wetlands-construídas vegetadas com plantas ornamentais no pós-tratamento de efluentes domésticos**. 2010. Disponível em: <[www.fec.unicamp.br/~sapsa05/3sapsa/IIISAPSAIucianozanella.doc](http://www.fec.unicamp.br/~sapsa05/3sapsa/IIISAPSAIucianozanella.doc)> Acesso em: 20 set. 2018

ZIMMERMANN, S.; FITZSIMMONS, K. **Tilapicultura intensiva**. IN: POSSEIBON, J. E.; CYRINO, E. C. U., FRACALOSI, D. M.; CASTAGNOLLI, N (EDS), Tópicos especiais em piscicultura de água doce tropical intensiva, São Paulo: TecArt, Cap.9, p. 239-266, 2000

## SUBPRODUTOS DA INDÚSTRIA CERVEJEIRA NA ALIMENTAÇÃO DE VACAS LEITEIRAS

Lygea de Andrade Chevrand<sup>84</sup>; Renata Soares Tavares da Silva<sup>85</sup>, Paula de Mattos Guttmann<sup>85</sup>; Roberta Rollemberg Cabral Martins<sup>85</sup>; Marcus Vinicius M. Taveira<sup>86</sup>; Maria Carolina Costa Lopes<sup>84</sup>

### Resumo

A utilização dos resíduos gerados pela indústria cervejeira na nutrição de ruminantes é crescente, uma vez que apresentam elevados teores de proteína, com menor custo em relação aos alimentos convencionais. No entanto, o resíduo úmido de cervejaria (RUC) pode apresentar alta variabilidade na sua composição química, atribuída à inclusão de outros grãos no processo de fabricação da bebida, além da cevada. O levedo de cerveja e pó de malte são produtos disponíveis na Região Serrana, porém pouco estudados do ponto de vista nutricional. Nesse sentido, objetivou-se avaliar a variabilidade do RUC de uma indústria ao longo do tempo e a composição química do levedo de cerveja e do pó de malte. Foram coletadas amostras semanais do RUC em uma indústria e uma amostra de levedo e três amostras de pó de malte. Todas as amostras foram submetidas às análises químicas seguindo metodologias oficiais para determinação da sua matriz nutricional. O teor de matéria seca, gordura bruta, matéria orgânica fibrosa e lignina no RUC sofreram variações significativas ao longo do tempo, ao nível de 0,05 de probabilidade. Entretanto, a variação numérica em torno da média, pode ser considerada pequena. O levedo de cerveja é um produto líquido com alto teor de proteína bruta na matéria seca, enquanto o pó de malte apresentou valores intermediários de fibra e de carboidratos não fibrosos, com potencial para utilização nas dietas de ruminantes. O RUC é um alimento heterogêneo, entretanto, valores médios de composição química nesta indústria, podem ser utilizados na formulação de dietas.

**Palavras-chave:** Resíduos agroindustriais. Levedo de cerveja. Pó de malte.

### Introdução:

A pecuária leiteira é uma atividade de grande importância socioeconômica para o Estado do Rio de Janeiro, baseada na produção de leite por pequenos produtores, contribuindo com o desenvolvimento econômico desta região. Os sistemas de produção mais utilizados para a produção de leite no Estado do Rio de Janeiro são o semi-intensivo e extensivo, tendo a pastagem como principal fonte de nutrientes aos animais, no qual a forragem sofre variações quantitativas e qualitativas ao longo do ano, especialmente no período seco, quando as condições climáticas limitam o crescimento forrageiro. A deficiência de nutrientes nesta época reflete na menor produção de leite e no crescimento animal, abaixo do potencial genético. De acordo com o Diagnóstico da Cadeia Produtiva do Leite do Estado do Rio de Janeiro, realizado pela Federação da Agricultura, Pecuária e Pesca do Estado do Rio de Janeiro (FAERJ) e Serviço de Apoio às Micro e Pequenas Empresas (SEBRAE-RJ) em 2010, no período seco do ano, a produção de leite no Estado foi 37% menor do que aquela verificada no período chuvoso neste ano. Nesse sentido, a suplementação da pastagem com alimentos de melhor valor nutritivo é uma prática que pode ser adotada com os objetivos de aumentar a eficiência da produção animal, principalmente nas épocas em que há redução na oferta de forragem com diminuição significativa do seu valor nutricional, o que geralmente onera os custos e reduz a lucratividade (GERON et al., 2007). O resíduo úmido de cervejaria (RUC), popularmente conhecido como bagaço de malte, é o principal subproduto do processo cervejeiro, representando cerca de 85% dos subprodutos produzidos pela indústria e vem sendo utilizado na dieta de vacas leiteiras ao longo de décadas (CLARK; MURPHY, CROOKER, 1987). O resíduo úmido de cervejaria foi definido como uma massa resultante da aglutinação da casca com resíduos do processo de mosturação, do grão de cevada sozinho ou misturado a outros grãos de cereais (AAFCO, 2001 apud WESTENDORF; WOHLT, 2002), podendo apresentar maiores concentrações de proteína e carboidratos do que àquelas encontradas em seus cereais de origem (CLARK; MURPHY, CROOKER, 1987). Além da cevada são adicionados outros grãos (adjuntos) na produção de cerveja (VELASCO et al., 2009). Os adjuntos comumente utilizados são milho, trigo e arroz, sendo que o tipo e a proporção destes dependem da indústria (WESTENDORF; WOHLT, 2002). O resíduo de cevada pode ser comercializado seco ou úmido (*in natura*), porém está disponível principalmente na forma de produto úmido, devido ao alto custo de desidratação, com variações no conteúdo de matéria seca (MS) de 92 a 224,5 g por kg de matéria natural (MN) (NRC, 2001; MORIEL et al., 2015; VALADARES FILHO et al., 2018). A sua utilização na dieta dos animais deve-se, principalmente, aos seus altos teores de proteína bruta na matéria seca e, também, como fonte de carboidratos fibrosos (WESTENDORF; WOHLT, 2002), apresentando-se como uma alternativa para suplementação proteica da pastagem, estando disponível ao longo do ano na região (BORGES; SOUZA NETO, 2009) e, por apresentar, teoricamente, baixo custo quando comparado com

<sup>84</sup> Acadêmica do curso de Medicina Veterinária do UNIFESO - lygeachevrant@hotmail.com

<sup>85</sup> Docente do curso de Medicina veterinária do UNIFESO - renatazoot@hotmail.com

<sup>86</sup> Biólogo e Técnico do Laboratório de Microbiologia do UNIFESO – e-mail:marcus\_taveira@hotmail.com

alimentos tradicionais. Entretanto, apesar do elevado conteúdo de proteína bruta com potencial para suplementar a dieta das vacas leiteiras, as principais limitações da utilização deste subproduto na alimentação de ruminantes têm sido apontadas como a sua alta umidade e a alta variabilidade da sua composição química. Esta variação da sua composição química tem sido atribuída ao tipo de cerveja produzida, ao processamento utilizado pela fábrica, bem como pela origem dos grãos de cevada e a inclusão ou não de outros cereais (CLARK, MURPHY, CROOKER, 1987; WESTENDORF; WOHLT, 2002; VELASCO et al., 2009). Embora o RUC venha sendo utilizado por muitos anos na alimentação de ruminantes, esta variação da sua composição química em nutrientes tem sido pouco enfatizada na literatura nacional, particularmente no Estado do Rio de Janeiro, que concentra uma grande quantidade de indústrias cervejeiras, especificamente 57 empresas (MARCUSO; MÜLLER, 2017), produzindo um grande volume de subprodutos. Outros subprodutos destas indústrias que vem sendo destinados à alimentação animal no Estado do Rio de Janeiro têm sido descritos como pó de malte (MOURA, 2011) e levedo de cervejaria (PEIXOTO et al., 2011; BRUST et al., 2015). São menos expressivos em termos de quantidade e disponibilidade em relação ao bagaço de malte. Entretanto, segundo Brust et al. (2015), até a data não havia nenhuma referência científica sobre a composição química do levedo, o que indica a importância da caracterização deste subproduto, em função do aumento na sua utilização pelos produtores rurais (PEIXOTO et al., 2011). O pó de malte ou radícula de malte é outro subproduto agroindustrial, resultante da limpeza dos brotos de malte utilizados na fabricação das cervejas. É considerado um alimento intermediário entre volumoso e concentrado, com teores de FDN em torno de 47% (NRC, 2001), sendo definido como fonte de fibra não forrageira, pois apresenta alto teor de FDN, no entanto, como o tamanho da partícula é pequeno, apresenta menor efetividade da FDN (MOURA, 2011). São escassos os trabalhos que avaliaram o pó de malte na alimentação animal e se faz necessário buscar valores nutricionais para este alimento, por ser uma alternativa na nutrição dos ruminantes. Tendo em vista que a alimentação responde pela maior parte do custo da produção, o RUC em conjunto com estes dois outros subprodutos da indústria cervejeira, assumem um papel econômico importante devido ao grande volume em que estes são produzidos e como alimentos alternativos em relação àqueles convencionais como milho e soja, de custo mais elevado. A utilização de subprodutos na alimentação animal deve sempre ser estimulada, pois também garante um destino mais nobre para estes resíduos, contribuindo para a preservação ambiental (MENEGETTI; DOMINGUES, 2008). Sendo assim, os objetivos com este trabalho consistiram na avaliação da variação da composição química do RUC quanto aos seus teores de nutrientes ao longo do tempo, e na caracterização da composição química do levedo de cerveja e do pó de malte, a fim de permitir aos técnicos maiores informações e conhecimentos sobre a composição destes alimentos.

#### **Metodologia:**

O experimento foi conduzido no Centro Universitário Serra dos Órgãos, Teresópolis, RJ e as análises químicas foram realizadas no Laboratório de Zootecnia na Universidade Estadual do Norte Fluminense Darcy Ribeiro, situada em Campos dos Goytacazes, RJ. Para a caracterização da variação da composição química do resíduo úmido de cervejaria, foram coletadas amostras de, aproximadamente, um quilograma deste subproduto diretamente do silo de armazenamento de uma unidade produtora de cerveja situada na Região Serrana do Estado do Rio de Janeiro, no município de Petrópolis. A coleta de amostras seguiu um padrão, sendo realizadas no mesmo dia da semana e horário, tendo início no dia 3 de maio de 2018 e encerrando no dia 06 de julho de 2018. As amostras foram coletadas em recipiente plástico higienizado, homogeneizadas e transferidas a um saco plástico, sendo imediatamente refrigeradas. No dia seguinte a coleta, as amostras eram identificadas com local e hora da coleta, peso da amostra, e congeladas a - 20 °C no Laboratório de Farmacotécnica no Centro Universitário Serra dos Órgãos, *Campus* Quinta do Paraíso. Para análise da composição química do pó de malte foram coletadas duas amostras do pó de malte na mesma unidade fabril e uma amostra em uma propriedade no Município de Miguel Pereira, totalizando três amostras. O levedo de cerveja foi coletado no dia 6 de julho na mesma fábrica, ao realizar a coleta final do resíduo úmido de cervejaria. No preparo das amostras para as análises, estas foram pesadas em balança Semi-analítica (0,01g) e, em seguida, colocadas em recipientes do tipo marmitex de alumínio e submetidas à etapa de pré-secagem, onde foram mantidas em estufa de ventilação forçada, a 55 °C, por 72 horas para a determinação da matéria seca ao ar (ASA) por gravimetria. Após a secagem, as amostras foram moídas em moinho do tipo Willey com peneiras de crivos de 1 mm para a realização das demais análises, de acordo com as recomendações propostas por Undersander, Mertens, Thies (1993). As amostras moídas foram acondicionadas em sacos plásticos hermeticamente fechados e identificados. As amostras foram analisadas em duplicatas, quanto aos teores de matéria seca em laboratório (MS, AOAC 976.03; UNDERSANDER; MERTENS; THIEX, 1993), matéria mineral (MM, UNDERSANDER; MERTENS; THIEX, 1993), Proteína Bruta (PB, AOAC 2001.11; THIEX et al., 2002), Gordura Bruta (GB,

AOAC 2003.06; THIEX; ANDERSON; GILDEMEISTER, 2003), Fibra em detergente ácido (FDA, AOAC 973.18, MÖLLER, 2009), Matéria orgânica fibrosa (aFDNmo, AOAC 2002.04, MERTENS, 2002) e Lignina (Lig, AOAC 973.18, MÖLLER, 2009). Todos os procedimentos de pesagens foram realizados em uma única balança e todas as vidrarias e amostras antes e após as determinações foram pesadas a frio com auxílio de dessecador. A matéria seca definitiva do RUC e do levedo de cerveja foi determinada pela pré-secagem das amostras em estufa de ventilação forçada a 55 °C por 72 horas, determinando-se a ASA (matéria seca ao ar) e, posteriormente, secagem definitiva em estufa de ventilação forçada a 105 °C por 12 horas. Para o pó de malte, utilizou-se apenas a etapa de secagem definitiva (105 °C/12 horas). Para determinação da matéria seca definitiva (ASE), pesou-se 2,0 g de amostra ( $\pm 0,0050$ ), que foram acondicionadas em peneiras, e submetidas à secagem em estufa de ventilação forçada à 105 °C, por 12 horas, conforme as recomendações de Undersander, Mertens e ThieX (1993). Na determinação da Matéria Mineral (MM), 2,0 g ( $\pm 0,0020$ ) de amostra foram pesados em cadinhos de porcelana, com tampa, e incinerados em forno Mufla, a 600 °C, por 5 horas, em que a massa perdida representa o teor de Matéria Orgânica e o material restante remanescente após à queima, representa a Matéria Mineral, determinada por gravimetria (MM, AOAC 972.05; UNDERSANDER; MERTENS; THIEX, 1993). Após a queima, os cadinhos foram secos em estufa a 105 °C por no mínimo 2 horas e transferidos ao dessecador por 45 minutos para a pesagem em balança analítica. O teor de matéria orgânica foi calculado descontando-se o teor de MM na amostra. A proteína bruta foi determinada pela digestão da amostra em ácido sulfúrico com catalisador, segundo a metodologia de ThieX et al. (2002). A determinação consistiu na pesagem de 0,25 g ( $\pm 0,0020$ ) de amostra em papel de seda, que foi dobrado com a amostra e colocado em tubo de digestão. Em seguida fez-se adição de ácido sulfúrico e mistura catalizadora. Os tubos foram inseridos em bloco de digestão, por 12 horas e, em seguida, procedeu-se o aquecimento do bloco e dos tubos com as amostras a 400 °C por 8 horas, até que todo nitrogênio da amostra tenha sido convertido em sulfato de amônio. Após a digestão, as amostras foram destiladas utilizando-se solução de hidróxido de sódio (40 w/w), liberando amônia (NH<sub>3</sub>), que foi recebida em solução de ácido bórico contendo indicador. Em seguida, procedeu-se a titulação da amostra com ácido clorídrico (0,1 M) para determinação do teor de nitrogênio total (N). A concentração de proteína bruta (PB) foi obtida através da multiplicação do teor de N determinado na amostra por 6,25, seguindo as recomendações descritas por ThieX et al. (2002). Para determinação da GB, pesou-se aproximadamente 5g  $\pm$  (0,0020) de cada amostra, que foram embalados em papel, 12x 12 cm. A extração da GB foi realizada com hexano mantendo-se 30 minutos em fervura e 30 minutos em gotejamento, em extrator tipo “Goldfisch”, seguindo a metodologia proposta por ThieX, Anderson, Gildemeister (2003). Após a extração, os foram secos em estufa 105 °C por 30 minutos, acondicionados em dessecador por 45 minutos e pesados para determinação do peso de gordura bruta extraída da amostra. Na determinação da matéria orgânica fibrosa tratada com amilase foi seguido o método oficial AOAC 2002.04, padronizado por Mertens (2002), chamada de aFDNmo. As análises de aFDNmo foram realizadas em aparelho de refluxo e cadinhos filtrantes. Pesou-se 0,5 g ( $\pm 0,0050$ ) de cada amostra que foi acondicionado nos béckers de 600 mL, sem bico, previamente identificados, colocando-os no aparelho de refluxo. Realizou a adição de 0,5 g de sulfato de sódio anidro (Na<sub>2</sub>SO<sub>4</sub>) e 50 mL de detergente neutro (pH 6,95~7,05) e duas adições de 2 mL de solução de trabalho de alfa-amilase termoestável (Novozymes Termamyl® 2X KNU-T/g, Tecnoglobo, Curitiba, PR, Brasil). As amostras foram submetidas à extração por 60 minutos. O resíduo fibroso foi recuperado em cadinhos Gooch, previamente secos em estufa a 105 °C, identificados e pesados em balança analítica, realizando adição da segunda dose de solução de trabalho de alfa-amilase e lavagens consecutivas com água destilada a 100 °C e 40 mL acetona, com tempo de enxague de 3 a 5 minutos. O resíduo contido no cadinho foi seco em estufa 105 °C por 12 horas, pesado e submetido à incineração em forno Mufla 500 °C por 5 horas para correção das cinzas. Pesou-se novamente os cadinhos, obtendo-se os valores de aFDNmo. A lignina foi analisada seguindo-se os procedimentos descritos por Möller (2009), em que foi conduzida a análise sequencial em detergente ácido e em ácido sulfúrico (H<sub>2</sub>SO<sub>4</sub>) a 72%. Inicialmente foi realizada a digestão de 1,0 g ( $\pm 0,0020$ ) de amostra em béckers sem bico com 100 mL de detergente ácido. O resíduo fibroso foi recuperado em cadinhos filtrantes previamente tarados e identificados. Após a secagem, os cadinhos com amostras foram colocados em um recipiente de vidro, com água até altura da placa porosa, sob a temperatura de 20°C e fez-se a adição de 30 mL de ácido sulfúrico (H<sub>2</sub>SO<sub>4</sub>, 72%) com tempo de digestão de três horas. Ao término, cada cadinho foi lavado por 4 vezes com água destilada a 100 °C, permanecendo de molho por 3 a 5 minutos, até total remoção do ácido, com auxílio de bomba de vácuo. O resíduo foi seco em estufa ventilada a 105 °C por cinco horas, pesado e incinerado em mufla (500 °C) para descontar a contaminação por matéria mineral. As variáveis de composição química das amostras foram submetidas à análise de regressão com o auxílio do PROC GLM do SAS Studio, University Edition, SAS System Inc., Cary, NC, USA (SAS), adotando-

se  $\alpha$  ao nível de 0,05 de probabilidade para o erro tipo I. Foi realizada também, a análise descritiva dos dados, utilizando-se o procedimento UNIVARIATE do SAS 9.4.

### Resultados e Discussão:

A partir da realização das análises químicas, os resultados deste trabalho referem-se aos teores de matéria seca (MS), matéria mineral (MM), proteína bruta (PB), gordura bruta (GB), fibra em detergente neutro (aFDNmo) e Lignina (Lig) do resíduo úmido de cervejaria e do pó de malte. Para o levedo de cerveja foram realizadas apenas as análises de Matéria Seca, Proteína Bruta e Gordura Bruta. Na Tabela 1 são mostradas as médias e equações de regressão para as variáveis e seus respectivos valores de R e P-valor para o resíduo úmido de cervejaria. Como pode ser observado na Tabela 1, houve efeito linear e significativo no teor de matéria seca em relação às semanas das coletas ( $P=0,01180$ ). Os teores de PB (proteína bruta,  $P=0,26750$ ), CNF (carboidratos não fibrosos,  $P=0,77190$ ), MM (matéria mineral,  $P=0,20140$ ), e MO (matéria orgânica,  $P=0,20140$ ) não apresentaram variação significativa nas amostras coletadas ao longo das semanas na indústria. Teores de GB ( $P=0,00530$ ), de aFDNmo ( $P=0,00370$ ) e de Lignina ( $P=0,00460$ ) apresentaram efeito quadrático significativo em função das semanas de coleta (Tabela 1). Médias, desvios padrão (DP), coeficientes de variação (CV) e erros padrão (EP) das médias para o resíduo úmido de cervejaria estão mostrados na Tabela 2. Como podemos observar, com base na análise descritiva básica, a variação em torno dos valores médios, pode ser considerada pequena. Embora o teor de matéria seca nas amostras do RUC analisadas tenha apresentado variação significativa em relação às semanas de coleta ( $P=0,01180$ ), esta variação, quando analisada do ponto de vista numérico, não é considerada alta, ou seja, sem significado biológico prático, como pode ser observado na Tabela 2, cujo valor médio de MS foi de 179,85 gramas por quilograma e seus respectivos erro padrão, de  $2,53 \text{ g.kg}^{-1}$  e, desvio padrão, de  $11,31 \text{ g.kg}^{-1}$ . Este erro em torno da média de  $2,53 \text{ g.kg}^{-1}$  equivale a uma diferença para mais ou para menos de 2,53 kg em 1000 kg do produto, o que não tem grande impacto do ponto de vista econômico neste caso. As equações de regressão não têm a finalidade de explicar a variação em relação à semana, no entanto, foi utilizada com a finalidade de avaliar a variação da composição química ao longo das semanas de coletas. Os teores de matéria seca (MS) observados para o RUC *in natura* ficaram próximos aos valores para este alimento da Tabela Brasileira de Composição de Alimentos para bovinos elaborada por Valadares et al. (2018), como mostrados na Tabela 2. Observou-se que o teor de MS de 179,85% é baixo, o que implica em alto conteúdo de água no resíduo. Moriel et al. (2015), demonstraram que o resíduo úmido de cervejaria tem rápida deterioração e contaminação por microrganismos em função da sua alta umidade. Os teores de Proteína Bruta avaliados no resíduo justificam a sua utilização na dieta de ruminantes, conforme apontado por West, Ely e Martin (1994). A PB é um dos nutrientes considerados mais caros nas dietas e sua deficiência interfere no processo fermentativo ruminal, com redução da degradação dos carboidratos fibrosos, o que resulta em menor disponibilidade de energia ao animal (VAN SOEST, 1994). Neste sentido, dois nutrientes, em específico, podem ser considerados como importantes dos pontos de vista nutricional e econômico: o teor de matéria seca e o teor de proteína bruta. Como pode ser observado, os valores de PB se mantiveram constantes ao longo das semanas de coleta (Tabela 1). Assim, ao formular uma dieta com o resíduo desta indústria, pode-se dizer que não há flutuação no nível de PB que é fornecido aos animais. Este resultado, que serve também, como um controle de qualidade, refere-se ao resíduo úmido de cervejaria obtido em uma indústria, que utiliza apenas cevada no processo de produção. Westendorf e Wohlt (2002) descreveram variações no teor de proteína bruta entre 21 a 33% com base na matéria seca para o resíduo úmido de cervejaria de diferentes indústrias nos Estados Unidos. De acordo com os dados fornecidos pela indústria do presente estudo, para cada 1 hectolitro de cerveja produzido, estima-se que sejam gerados 18,6 kg do RUC, tendo uma produção do resíduo estimada em 1000 toneladas mensais. Logo, o RUC assume um papel importante, pois este é comercializado em valores acessíveis para os produtores locais, tendo alta disponibilidade nas indústrias na região ao longo do ano, principalmente no período do verão. Entretanto, segundo Borges e Souza Neto (2009), é justamente no período seco que a procura por este subproduto aumenta. Os resultados analíticos da composição química do pó de malte e do levedo de cerveja são mostrados na Tabela 3. O levedo de cerveja tem sua produção estimada em 227 toneladas mensais nesta unidade fabril. Este resíduo é um líquido esverdeado e, constatou-se, através da análise química, que o teor de MS, de  $88,26 \text{ g.kg}^{-1}$  com base na matéria natural, é muito baixo (Tabela 3). Não foi possível realizar todas as análises químicas para este subproduto, em função da sua natureza físico-química. Ao realizar o seu transporte em pote plástico vedado com tampa de rosca, houve fermentação, com perda de  $\text{CO}_2$  e de uma quantidade significativa de líquido, através de borbulhas. Ao ser colocado na estufa a  $55^\circ\text{C}$ , transformou-se em uma pasta, dificultando a moagem em moinho tipo Willey e, por isso, diferente dos outros materiais, não foi moído. De acordo com os resultados obtidos nesta pesquisa, este resíduo pode ser considerado

um alimento proteico, pois apresenta teor de proteína de 439,38 g.kg<sup>-1</sup> na matéria seca, valor superior a 20% de PB na MS (Tabela 3). Provavelmente este resíduo seja utilizado ao longo de alguns anos por alguns produtores nesta região, mas não existem trabalhos no Brasil que tragam informações sobre sua composição química ou benefícios nutricionais, tendo sido relatado por Brust et al. (2015), apenas que ao ser fornecido aos animais, este tem causado intoxicação por álcool etílico. O pó de malte, da mesma forma, foi pouco avaliado no país, embora se conheça que este vem sendo empregado na alimentação animal nesta região, conforme comunicação pessoal por Silva (2018). Neste trabalho utilizaram-se três amostras de pó de malte, sendo duas da mesma indústria e uma delas de uma fazenda. Os resultados da Tabela 3 referem-se aos valores médios das três amostras. O pó de malte é um produto seco, e os valores encontrados para proteína bruta e matéria orgânica fibrosa são semelhantes aos relatados por Moura (2011). Estima-se que haja nesta indústria uma produção de 7 toneladas mensais do pó de malte. Embora não seja uma disponibilidade elevada, deve-se considerar que todas estas empresas localizadas no estado do Rio de Janeiro têm este subproduto e que o mesmo poderia ser destinado à alimentação de ruminantes em propriedades familiares, podendo utilizar os valores médios relatados neste trabalho e na Tese de Moura (2011).

Tabela 1: Valores médios de nutrientes no resíduo úmido de cervejaria, expressos em g.kg<sup>-1</sup>, valor de probabilidade (P-valor) e respectiva equação de regressão e valor de R

Variável	Média	P-valor	Equação	R
Matéria Seca*	179,85	0,01180	MS = 168,22+2,11 x	0,30
Matéria Mineral	39,30	0,20140	MM=43,71-0,802 x	0,08
Matéria Orgânica	894,51	0,20140	MO=956,28+0,8028 x	0,08
Proteína Bruta	226,11	0,26750	PB=210,32+2,87 x	0,06
Gordura Bruta	86,14	0,00530	GB=0,9933 x <sup>2</sup> +11,668 x+60,207	0,46
aFDNmo	551,19	0,00370	aFDNmo = 2,23 x <sup>2</sup> +20,57 x+ 524,14	0,48
CNF	97,27	0,77190	CNF = 90,56+1,218 x	0,00
Lignina	51,33	0,00460	Lig=0,398 x <sup>2</sup> +5,232x+65,22	0,48

\*Matéria seca, valores expressos em g.kg<sup>-1</sup> de matéria natural. Os demais nutrientes são expressos em g.kg<sup>-1</sup> com base na matéria seca.

Tabela 2: Análise descritiva dos dados de composição química no resíduo úmido de cervejaria

Variável	Média	DP	CV	EP
Matéria Seca*	179,85	11,31	6,29	2,53
Matéria Mineral	39,30	7,93	20,18	1,77
Matéria Orgânica	960,70	7,93	0,83	1,77
Proteína Bruta	226,11	32,48	14,37	7,26
Gordura Bruta	86,14	11,38	13,21	2,55
aFDNmo	551,19	29,46	5,35	6,59
CNF	97,27	51,88	53,34	11,60
Lignina	51,33	4,87	9,49	1,12

\*Matéria seca, valores expressos em g.kg<sup>-1</sup> de matéria natural. Os demais nutrientes são expressos em g.kg<sup>-1</sup> com base a matéria seca.

Tabela 3: Médias e desvio padrão para os nutrientes analisados para o levedo de cerveja e pó de malte

Variáveis	Levedo de cerveja		Pó de malte	
	Média	DP	Média	DP
Matéria Seca*	88,26		917,35	3,46
Matéria Mineral			38,24	5,50
Matéria Orgânica			961,76	5,50
Proteína Bruta	439,38		163,89	25,84
Gordura Bruta	0,98		15,15	3,84
Matéria Orgânica Fibrosa			289,33	72,09
Lignina			12,97	2,36
Carboidratos Não Fibrosos			493,39	104,00

Valores de matéria seca são expressos com base na matéria natural e os demais nutrientes são expressos com base na matéria seca.

### Conclusões:

O resíduo úmido de cervejaria é um alimento heterogêneo quanto aos teores de matéria seca, gordura bruta, matéria orgânica fibrosa e lignina, embora esta flutuação seja pequena, podendo ser utilizados valores médios desta indústria para a formulação de rações. O levedo de cerveja líquido apresenta

baixo conteúdo de matéria seca e alto teor de proteína e requer maiores estudos para avaliar sua contribuição na dieta animal. O pó de malte apresenta alto teor de matéria seca e teor de PB inferior a 18%, caracterizando-o como um alimento intermediário entre volumoso e concentrado.

#### Abstract

The use of residues generated by the brewing industry in ruminant nutrition is increasing, since they present high levels of protein, with lower cost compared to conventional foods. However, the wet brewery residue (WBR) may present high variability in its chemical composition, attributed to the inclusion of other grains in the beverage manufacturing process, besides barley. Brewer's yeast and malt powder are products available in the mountain region, but little studied from the nutritional point of view. In this sense, the objective was to evaluate the variability of the WBR of an industry over time and the chemical composition of beer yeast and malt powder for its nutrients. We collected weekly samples of the WBR in one industry and one sample of yeast and three samples of malt powder. All the samples were submitted to the chemical analysis following official methodologies to determine their composition. The content of dry matter, crude fat, fibrous organic matter and lignin in the WBR varied significantly over time at the 0.05 probability level. However, the variation around the mean can be considered small. Brewer's yeast is a liquid product with high crude protein content in dry matter, while malt powder presented intermediate values of fiber and non-fibrous carbohydrates, with potential for the use of diets. WBR is a heterogeneous food, however, mean values of chemical composition in this industry can be used in the formulation of diets.

**Keywords:** Agroindustrial waste. Brewer's yeast. Malt powder.

#### Agradecimentos:

Ao Plano de Iniciação Científica e Pesquisa (PICPq) do UNIFESO, pelo fomento à pesquisa, à indústria que cedeu e colaborou com a realização das coletas e à Universidade Estadual do Norte Fluminense Darcy Ribeiro, na pessoa do professor Ricardo Augusto Mendonça Vieira, pela disponibilidade do Laboratório de Zootecnia para condução das análises.

#### Referências:

- BORGES, M. S.; SOUZA NETO, S. P. de. Parceria Entre o Setor Cervejeiro e o Pecuarista Leiteiro: Um Estudo de Caso. In: XXIX ENCONTRO NACIONAL DE ENGENHARIA DE PRODUÇÃO, 2009. Salvador. **Anais...** Salvador, BA:ABREPO, 2009. Disponível em: <[http://www.abepro.org.br/biblioteca/enegep2009\\_TN\\_STO\\_099\\_668\\_12768.pdf](http://www.abepro.org.br/biblioteca/enegep2009_TN_STO_099_668_12768.pdf)> Acesso em 20 set. 2018.
- BRUST, L. A. C.; ARAGÃO, A. P.; BEZERRA JÚNIOR, P. S.; GALVÃO, A.; FRANÇA, T.N.; GRAÇA, F. A. S.; PEIXOTO, P. V. Enfermidades em Bovinos Associadas ao Consumo de Resíduos de Cervejaria. **Pesquisa Veterinária Brasileira**, Rio de Janeiro, v. 35, n. 12, p. 956-964, dez. 2015.
- CLARK, J. H.; MURPHY, M. R.; CROOKER, B. A. Supplying the protein needs of dairy cattle from by products feeds. **Journal of Dairy Science**, v. 70, n. 5, p. 1092-1109, 1987.
- GERON, L. J. V.; ZEOULA, L. M.; BRANCO, A. F.; ERKE, J. A.; PRADO, O. P. P.; JABOCI, G. Caracterização, fracionamento proteico, degradabilidade ruminal *in vitro* da matéria seca e proteína bruta do resíduo de cervejaria úmido e fermentado. **Acta Scientiarum Animal Sciences**, Maringá, v. 29, n. 3, p. 291-299, 2007.
- MENEGHETTI, C. de C.; DOMINGUES, J. L.; Características nutricionais e uso de subprodutos da agroindústria na alimentação de bovinos. **Revista Eletrônica Nutritime**, v.5, n. 2, p.512-536, Mar./Abr. 2008.
- MERTENS, D. R. Gravimetric determination of amylase-treated neutral detergent fiber in feeds with refluxing in beakers or crucibles: collaborative study. **Journal of AOAC International**. v.85, p.1217-1240, 2002.
- MÖLLER, J. Gravimetric determination of acid detergent fiber and lignin in feed: interlaboratory study. **Journal of AOAC International**. v. 92, p. 74-90, 2009.

MOURA, E. dos S. **Pó de malte na dieta de ovinos**, Seropédica, 2011. 42 p. Dissertação (Mestrado em Ciências) - Instituto de Zootecnia, Universidade Federal Rural do Rio de Janeiro, Seropédica, 2011.

MORIEL, P.; ARTIOLI, L. F. A.; POORE, M. H.; FERRARETTO, L. F. Dry matter loss and nutritional composition of wet brewers grains ensiled with or without covering and with or without soybean hulls and propionic acid. **The Professional Animal Scientist**.v.31, n. 6, p. 559-567, 2015.

PEIXOTO, P.V.; BRUST, L. A. C.; BRITO, M.F.; FRANÇA, T.N.; MALAFAIA, P.; TOKARNIA, C. H. Ethanol poisoning in cattle by ingestion of waste beer yeast in Brazil, p.494-498. In: RIET-CORREA, F.; PFISTER, J.; SCHILD, A.L.; WIERENGA, T.L.8ª Ed. **Poisoning by plants, mycotoxins, and related toxins**. Paraiba: CAB International, 2011, 494 - 498.

THIEX, N. J.; ANDERSON, S.; GILDEMEISTER, B. Crude Fat, Hexanes Extraction, in Feed, Cereal Grain, and Forage (Randall/ Soxtec/ Submersion Method): Collaborative Study. **Journal of AOAC International**. v. 86, p. 899-908, 2003.

THIEX, N. J.; MANSON, H.; ANDERSON, S.; PERSSON, J. Á. Determination of Crude Protein in Animal Feed, Forage, Grain, and Oilseeds by Using Block Digestion with a Copper Catalyst and Steam Distillation into Boric Acid: Collaborative Study. **Journal of AOAC International**. v. 85, p. 309-317, 2002.

UNDERSANDER, D.; MERTENS, D.R.; THIEX, N. **Forage analyses procedures**. Omaha: National Forage Testing Association, 1993. 139 p. 24.

VALADARES FILHO, S.C.; MACHADO, P.A.S.; CHIZZOTTI, M.L.; AMARAL, H. F.; MAGALHÃES, K. A.; ROCHA JUNIOR, V. R.; CAPELLE, E. R. CQBAL 3.0. **Tabelas Brasileiras de Composição de Alimentos para Bovinos**. 2018. Disponível em:<[www.ufv.br/cqbal](http://www.ufv.br/cqbal)>. Acesso em: 24 jun. 2018.

VAN SOEST, P. J. **Nutritional ecology of the ruminant**. Ithaca: Cornell University, 1994. 476 p.

WEST, J. W.; ELY, L. O.; MARTIN, S. A. Wet brewers grain for lactin dairy cows during hot, umid weather. **Journal of Dairy Science**, v. 77, p. 196-204, 1994.

WESTENDORF, M. L.; WOHLT, J. E.; Brewing by-products: their use as animal feeds. **Veterinary Clinics: Food Animal Practice**, v. 18, n. 2, p. 233 – 252. 2002.

## **USO DE AÇÚCAR CRISTAL NO TRATAMENTO DE FERIDA CUTÂNEA EM UM EQUINO (*Equus caballus*) - RELATO DE CASO**

André Fernandes Simão<sup>87</sup>; Fernando Luís Fernandes Mendes<sup>88</sup>; Daniela Mello Vianna Ferrer<sup>88</sup>; Paula de Mattos Guttman<sup>88</sup>; Rafael Rempto Pereira<sup>89</sup>; Andre Vianna Martins<sup>88</sup>

### Resumo

O tratamento de feridas é muito comum na clínica médica de equinos. Existem vários protocolos terapêuticos de tratamento. No presente relato, foi utilizado um equino da raça Mangalarga Marchador, com objetivo de avaliar macroscopicamente a cicatrização de pele por segunda intenção em ferida ocorrida acidentalmente e tratada com açúcar cristal *in natura* tópico. A lesão foi tratada diariamente, sendo realizada a limpeza e aplicação do açúcar duas vezes ao dia, até a cicatrização completa. Finalizando o tratamento foi constatado o efeito benéfico do açúcar cristal sobre feridas abertas e contaminadas.

Palavras-chave: Cicatrização. Equídeo. Lesão.

### Introdução:

A equideocultura, atualmente, é uma atividade em constante expansão no Brasil, gerando uma grande economia no país. Esse fato ocorre devido aos altos valores comerciais dos animais, além de gerar muitos empregos em diversas áreas (PAGANELA, et al., 2009). Os cavalos são criados com a finalidade de trabalho, esporte, competições e lazer. O temperamento sanguíneo, reações rápidas e imprevisíveis destes animais muitas vezes contribuem para ocorrência de feridas e lesões, principalmente, quando mantidos em estábulos inadequados (PAGANELA, et al., 2009; HENDRICKSON, 2010). As feridas contaminadas são um problema frequente em cavalos, devido a isso, a escolha de um tratamento eficaz e acessível seria a opção mais utilizada na clínica equina com a finalidade de propor um resultado rápido, e custo acessível (MARUO, 2007; OLIVEIRA; DIAS, 2012). A localização das feridas interfere diretamente na sua cicatrização, quando estão localizadas nas regiões distais e articulações, haverá maior dificuldade de cicatrização, devido a sua contaminação e movimentação das áreas articulares (SLATTER, 1998; WALDRON; ZIMMERMAN-PODE, 2007; FOSSUM, 2014). O açúcar cristal vem sendo utilizado há muitos anos, tendo bons resultados na cicatrização de feridas. Seu efeito bacteriostático e redução do edema inflamatório com estimulação de tecido de granulação têm ótimos resultados nas feridas abertas, podendo ser usado de forma segura, sem contra-indicações, além de ser um produto com fácil acesso, baixo custo e fácil aplicação (TOSTES; LEITE, 1994; LIMA et al., 2011; SERAFINI, 2012). Esse trabalho tem por objetivo relatar o caso do uso de açúcar cristal no tratamento de uma ferida cutânea em um equino (*Equus caballus*).

### Relato de Caso:

Este trabalho é um relato de caso que dispensa a aprovação do CEUA, de acordo com o deliberado na contextualização de anexo da Resolução Normativa nº 22 (25/06/2015) do CONCEA. O presente relato é sobre uma égua da raça Mangalarga Marchador, com 6 anos de idade, pelagem tordilha, pesando aproximadamente 350 kg, com altura de 1,46 metros e apresentando um escore corporal 3, considerado normal. O animal tem contato diário com pessoas e possui um temperamento sanguíneo. O equino, localizado no município de Nova Friburgo – RJ, recebia capim picado e ração na parte da manhã. Após a alimentação era solto em um pasto próximo da localidade da baia, sendo que na parte da tarde, por volta de quatro horas, era colocado novamente na baia e recebia a mesma alimentação fornecida pela manhã. No dia 18 de junho de 2018, foi observado uma ferida na região da coxa esquerda da égua (figura 1). Sem saber a gravidade da lesão foi aplicado Sulfadiazina Prata durante dois dias. Ao perceber que não havia significativa melhora no quadro, foi requisitado a presença de um médico veterinário para uma avaliação do animal. Ao exame clínico realizado no dia 20 de junho de 2018, pelo médico veterinário, não foi constatado nenhuma alteração nos parâmetros fisiológicos do equino, assim como nenhuma outra ferida observada no corpo do animal. Este não apresentava claudicação, em função da lesão, e a temperatura estava normal. Durante a avaliação da ferida, foi identificado uma laceração contaminada, classificada como tipo III, com presença de secreção mucopurulenta, atingindo as camadas da pele e subcutâneo, com a vascularização preservada, sem saber sua origem. Foi realizada a tricotomia ao redor de toda lesão (figura 2), com uma margem de segurança, com a intenção de não cair pelo durante o processo de cicatrização. Após a tricotomia foi feita a limpeza da ferida com soro fisiológico a 0,9%, assim como a mensuração do ferimento (figura 3), como forma de acompanhamento da resposta ao tratamento, onde observou-se 14 cm de comprimento e 5 cm de largura. A lesão foi tratada somente com açúcar cristal *in natura* tópico (figura

<sup>87</sup> Graduando do curso de Graduação em Medicina Veterinária do UNIFESO – andre.competidor@hotmail.com

<sup>88</sup> Docente do curso de Graduação em Medicina Veterinária do UNIFESO – febiel@bol.com.br

<sup>89</sup> Médico Veterinário da Clínica Escola do UNIFESO – rafael\_rempo@oi.com.br

4), não sendo utilizado nenhum medicamento tópico e sistêmico para o controle da infecção e inflamação. Como a localização da ferida não era favorável para aplicação de bandagem, a região ficou exposta, sem proteção. O curativo foi realizado duas vezes ao dia, um na parte da manhã e outro na parte da tarde. A limpeza da ferida era realizada com soro fisiológico a 0,9%, e logo após aplicado o açúcar cristal. O equino ficava amarrado durante uma hora e meia para não correr o risco de coçar ou lamber a ferida. Não foi identificado nenhum sinal de dor ou desconforto do animal durante o tratamento. Após 30 dias de tratamento foi feita uma nova avaliação da ferida, onde foi observado a ausência de secreção mucopurulenta e identificado a presença de tecido de granulação (figura 5). Após 60 dias de tratamento foi feita uma nova avaliação da égua, e foi observado que a ferida estava próxima da sua cicatrização completa (figura 6). Após 73 dias de tratamento foi constatado uma cicatrização completa da ferida, faltando apenas o crescimento dos pelos (figura 7).

#### Discussão:

No presente relato, ao avaliar o ferimento dois dias após o ocorrido, classificou a ferida como tipo III, por ser uma laceração contaminada com presença de secreção mucopurulenta, concordando com Slatter (1998); Waldron e Zimmerman-Pode (2007) e Fossum (2014), que afirmaram que uma ferida com doze ou mais horas de ocorrido está infectada com presença de secreção purulenta classificada como tipo III. A cicatrização da ferida foi por segunda intenção, devido ao grau de contaminação, extensão da lesão e tempo de ocorrido, concordando com Maruo (2007) e Paganela et al. (2009), que afirmam que após seis horas de ocorrido da lesão, a ferida já está contaminada e não se pode fazer sutura. No exame inicial, foi observado que a vascularização da ferida estava preservada, o que favoreceu a cicatrização, concordando com Oliveira e Dias (2012) que afirmam que o fluxo de sangue deficiente para a ferida aumenta o risco de infecção, retardando a taxa de cura. O açúcar cristal *in natura* foi utilizado como único tratamento para a cicatrização da ferida, no presente relato, obtendo um resultado favorável, concordando com Paganela et al. (2009) que descrevem que o tratamento escolhido deve permitir a progressão natural da ferida, não retardando o processo de cicatrização. Para realizar a limpeza da ferida, neste relato, foi utilizado solução salina 0,9% antes da aplicação do açúcar cristal *in natura*, não sendo utilizado nenhum tipo de bandagem, concordando Lima et al. (2011), que em seu estudo com ovinos realizaram limpeza diária da ferida com solução fisiológica 0,9%, seguido da aplicação do açúcar cristal diretamente na lesão e não sendo utilizado bandagem. Não foi evidenciado nenhum sinal de dor ou desconforto da égua após a aplicação do açúcar, no presente relato, diferente de Tostes e Leite (1994) que relataram que a aplicação do açúcar pode causar dor, devido a acidificação do meio.

Figura 01 – Imagem demonstrando a lesão cutânea ocorrida no membro posterior esquerdo do paciente

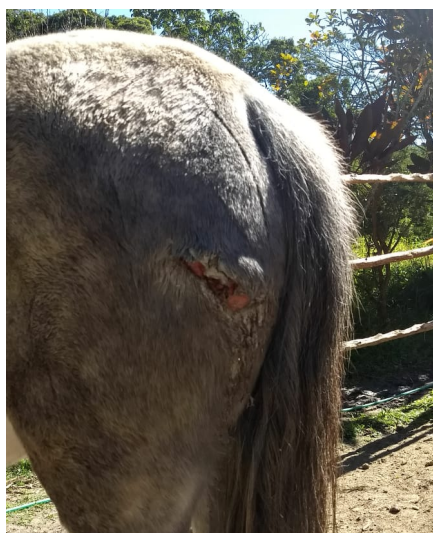

Figura 02 – Imagem demonstrando ferida no membro posterior esquerdo após tricotomia e breve limpeza

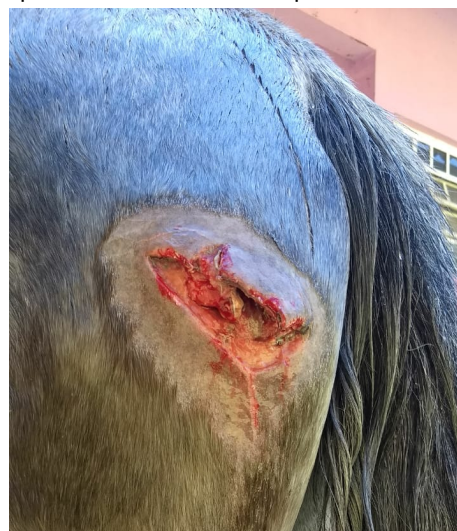

Figura 03 – Imagem demonstrando o momento em que foi feita a mensuração da lesão no membro posterior esquerdo

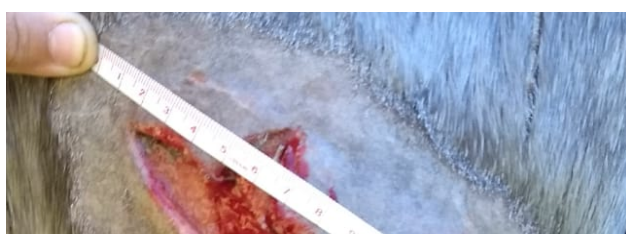

Figura 04 – Imagem demonstrando a lesão no membro posterior esquerdo com a aplicação do açúcar cristal



Figura 05 – Imagem demonstrando a lesão no membro posterior esquerdo, com 30 dias de tratamento

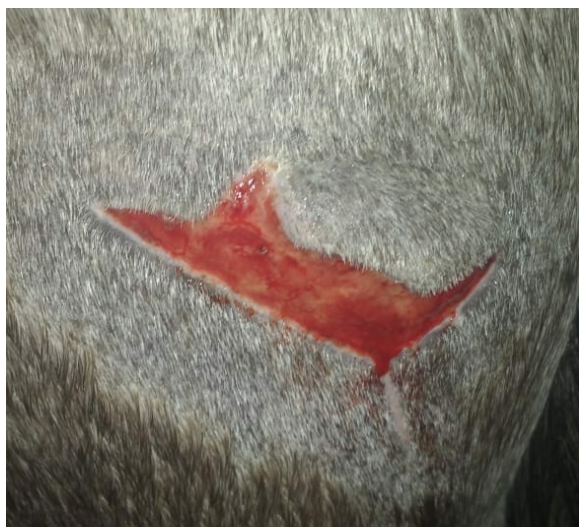

Figura 06 – Imagem demonstrando a lesão cutânea no membro posterior esquerdo, com 60 dias de tratamento

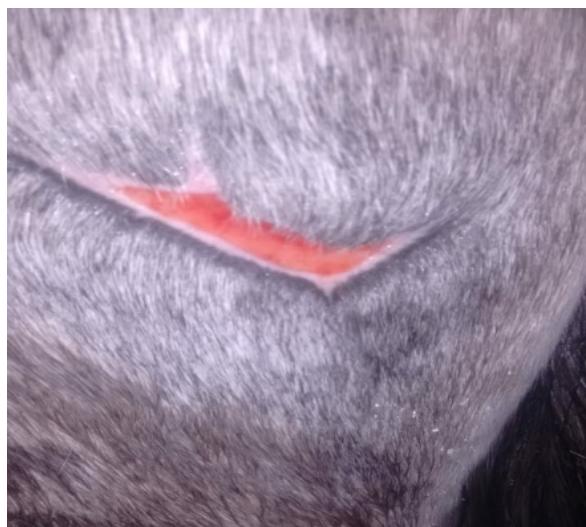

Figura 07 – Figura 12 – Imagem demonstrando a cicatrização total da ferida na coxa do membro posterior esquerdo



**Considerações Finais:**

O uso do açúcar cristal *in natura* utilizado como único tratamento da ferida contaminada de um equino, cicatrizada por segunda intenção, se mostrou eficaz no presente relato, controlando a proliferação bacteriana, sendo um produto de baixo custo e de fácil aplicação.

**Abstract**

Wound treatment is very common in the medical practice of horses. There are several therapeutic treatment protocols. In the present report, a Mangalarga Marchador equine was used, with the objective of macroscopically evaluating skin healing by second intention in a wound that was accidentally treated and treated with tropical crystal sugar *in natura*. The lesion was treated daily by cleaning and applying sugar twice a day until complete healing. At the end of treatment the beneficial effect of crystal sugar on open and contaminated wounds was observed.

Keywords: Healing. Equine. Lesion

**Referências:**

- FOSSUM, T. W. **Cirurgia de Pequenos Animais**. 4 ed., São Paulo – SP: Elsevier, p. 190-195, 2014.
- HENDRICKSON, D. A. **Técnicas Cirúrgicas em Grandes Animais**. 3 ed. Rio de Janeiro – RJ: Guanabara Koogan, 2010, 312 p.
- LIMA, D. C. M.; GONÇALVES, R. C.; TANAKAB, N. M.; SILVA, L. C. da; FILHO, L. F. C. C. da; Açúcar cristal no processo cicatricial de ferida contaminada em ovino. **Ciências Biológicas Saúde**, v. 14, p. 1-4, 2012.
- MARUO, W. Y. G. **Tratamento de feridas**. 2007, 129 f. Trabalho de Conclusão de Curso de Medicina Veterinária. Universidade Tuiuti do Paraná.
- OLIVEIRA, I.V. P. M.; DIAS, R. V. C. Cicatrização de Feridas: Fases e Fatores de Influência. Wound healing: stages and influencing factors . *Acta Veterinaria Brasilica*, v.6 , n.4, p .267-271, 2012.
- PAGANELA, J. C.; RIBAS, L. M.; SANTOS, C. A.; FEIJÓ, L. S.; NOGUEIRA, C. E. W.; FERNANDES, C. G. Abordagem clínica de feridas cutâneas em equinos. **Revista Portuguesa de Ciências Veterinárias**, v. 104, p. 569-572, 2009.
- SERAFINI, G. M. C; **Açúcar granulado ou gel no tratamento de feridas em cães**. 2012. 50f. Dissertação (Mestrado em Cirurgia Veterinária) – Programa De Pós-Graduação em Medicina

Veterinária, Área de Concentração em Cirurgia Veterinária da Universidade Federal de Santa Maria, RS. 2012.

SLATTER, D. **Manual de Cirurgia de Pequenos Animais**. 1 ed., São Paulo – SP - Bela Vista: Manole, 1998, v.1, c. 25, p. 334-341.

STASHAK, T. S. Equine wound management. **Principles of wound healing**. London: Lea e Febiger. p. 1-18, 1994.

TOSTES, R. O. G.; LEITE, F. E. O. Novas considerações sobre o uso tópico de açúcar e mel em feridas. **Revista Médica de Minas Gerais**, v.4, n.3, p. 35-39, 1994.

WALDRON, D. R.; ZIMMERMAN-PODE, N. Ferimentos cutâneos superficiais. In: SLATTER, D. **Manual de Cirurgia de Pequenos Animais**. 3 ed. São Paulo: Manole, 2007, cap. 21, p. 259-273.

## **USO DE PRÓTESE DE POLIPROPILENO PARA CORREÇÃO CIRÚRGICA DE PAVILHÃO AURICULAR EM EQUINO (*Equus caballus*): RELATO DE CASO**

Isadora Netto Freitas<sup>90</sup>; Fernando Luís Fernandes Mendes<sup>91</sup>; Síría da Fonseca Jorge<sup>91</sup>; Daniela Mello Vianna Ferrer<sup>91</sup>; Paula de Mattos Guttmann<sup>91</sup>; Marcos Vinicius Dias da Rosa<sup>91</sup>

### Resumo

As lesões do pavilhão auricular que envolvem a cartilagem, podem provocar a perda da funcionalidade da mesma, podendo comprometer a estética e até mesmo a comunicação dos equinos. Essa deformidade pode ser ocasionada por traumas, mordidas, infestação por ectoparasitas, entre outros. Na maioria das vezes, quando existe uma lesão cartilaginosa, o tratamento é cirúrgico. O presente relato se justifica devido ao pouco estudo existente a respeito da eficácia das técnicas cirúrgicas de correção de pavilhão auricular já descritas, pois, apesar destas parecerem ser principalmente estéticas, podem evitar que equinos com orelhas caídas sejam descartados por não exercerem sua habilidade, não possuírem ezoognósia perfeita, ou ainda não conseguirem fazer movimentos de expressão com as orelhas. Este trabalho tem por objetivo relatar o uso de prótese de polipropileno, para correção cirúrgica de lesão em pavilhão auricular, descrevendo uma técnica cirúrgica simples, que se mostrou segura e viável no presente relato; que possa ser usado em equinos sem causar danos ao animal, recuperando a função anatômica e fisiológica do pavilhão auricular, oferecendo desta forma benefícios, tanto para o animal quanto ao tutor. No presente relato o procedimento cirúrgico associada a prótese a base de polipropileno, apresentou-se eficaz, agregando uma melhora na estética anatômica da aurícula do equino.

Palavras-chave: Pavilhão auricular. Polipropileno. Equino.

### Introdução:

A principal forma de comunicação entre os equídeos e o homem é através dos movimentos corporais, onde os órgãos de sentido, muito apurados nesses animais, facilitam esse contato. As orelhas, nesse caso, desempenham função de extrema importância para expressarem o seu temperamento (THOMASSIAN, 2005). A orelha é conhecida como órgão vestibulo coclear, tendo como principais funções conceder o sentido do equilíbrio e recolher sons do ambiente (BLOOM, 2011). Ao lesionar o pavilhão auditivo, existe comprometimento da comunicação entre os equinos, além de provocar danos que levam à perda de funcionalidade da cartilagem. Estes tipos de deformação podem vir a ocorrer através de mordeduras, objetos perfurantes, traumas, entre outras causas, colocando também em risco a estética das orelhas desses animais (SCOTT; MILLER, 2003). Apesar dos poucos relatos na literatura veterinária descrevendo a reversão destes tipos de lesões, existem procedimentos cirúrgicos que almejam bons resultados. O procedimento cirúrgico visa retomar a forma anatômica do pavilhão, dessa forma preservando a estética e a fisiologia auricular, e assim aumentar o valor zootécnico do animal. Os biomateriais, dentre eles o polipropileno, são utilizados com maior frequência em cirurgias reconstrutivas, na busca de retomar a anatomia da região (PIRES; BIERHALZ; MORAES, 2015). A técnica cirúrgica utilizada no presente relato objetivou tracionar a queda da orelha e realizar sutura junto à cartilagem onde é posicionada uma placa confeccionada de êmbolo de seringa de 20 ml a base de polipropileno (AVELAR, 2009). A capa de esparadrapo na região côncava da orelha, sendo fixada por esparadrapo, é importante para que o pavilhão auricular proteja sua anatomia pós-cirúrgica. O presente relato se justifica devido ao pouco estudo existente a respeito da eficácia das técnicas cirúrgicas já descritas e também o uso de próteses de polipropileno para correção de defeitos auriculares em equinos. Pois, apesar destas técnicas parecerem ser principalmente estéticas, têm o poder de evitar que equinos com orelhas caídas sejam descartados por não exercerem sua habilidade, não possuírem ezoognósia perfeita, ou ainda não conseguirem fazer movimentos de expressão com as orelhas. Este trabalho tem por objetivo relatar o uso de prótese de polipropileno, para correção cirúrgica de lesão em pavilhão auricular.

### Metodologia:

No dia 24 de setembro de 2018, a Clínica Escola de Medicina Veterinária-UNIFESO, recebeu um equino de pelagem castanha, macho, da raça Mangalarga Marchador, castrado, com 6 anos de idade, pesando 400 kg, criado em semi confinamento, sendo alimentado com capim e ração comercial. O paciente apresentava uma deformidade na cartilagem do pavilhão auricular esquerdo, tendo seu tamanho diminuído em relação ao direito. Segundo o tutor quando comprou o animal, há 3 anos, o mesmo já apresentava a deformidade no pavilhão auricular esquerdo, não sendo esclarecido o motivo. Ao examinar o animal, o mesmo apresentava-se aparentemente saudável, com escore corporal 3, mucosas normocoradas e não foi constatado a presença de ectoparasitas. Ao avaliar a aurícula

<sup>90</sup> Graduanda do curso de Medicina Veterinária do UNIFESO - nettofreitasisadora@hotmail.com

<sup>91</sup> Docente do curso de Medicina Veterinária do UNIFESO – febriel@bol.com.br

esquerda, observou-se uma linha espessa de fibrose na região, dividindo a parte ereta da ponta caída. Na palpação, a parte proximal, abaixo da fibrose apresentou um aspecto rígido, compatível com a cartilagem. Diferente da parte acima da linha da fibrose que ao ser palpado, sentiu-se um aspecto mais flexível. Foi indicado o procedimento cirúrgico de restauração da orelha com um biomaterial, visando melhorar a estética deste animal, sendo realizado no mesmo dia a coleta de sangue para avaliação hematológica, que apresentou uma anemia normocítica normocrômica. Ainda neste dia o animal foi deixado na baia da Clínica Escola de Medicina Veterinária - UNIFESO, sendo realizado o preparo pré-operatório; com jejum hídrico e alimentar, por cerca de 13 horas. Na manhã do dia 25 de setembro de 2018, o equino foi levado para o brete, onde foi sedado com aplicação por via intravenosa de Detomidina a 1% na dose inicial de 0,04 mg/kg, tendo como volume final 1,6 ml do fármaco. Após 10 minutos da administração do fármaco, o animal começou a apresentar perda da postura ativa, continuando em estação. Após 30 minutos o efeito se tornou acentuado. Após 40 minutos do início do ato cirúrgico, o animal começou a apresentar balanço da cabeça, sendo feita nova administração de detomidina pela via intramuscular, na dose de 0,02 mg/kg, no volume final de 0,8 ml para a finalização do procedimento. Simultaneamente, aos primeiros efeitos de tranquilização da Detomidina, foi efetuada a tricotomia na parte interna e externa do pavilhão auricular, sendo colocado um chumaço de algodão para proteção do conduto auditivo. A antisepsia local foi efetuada com álcool 70%. Em seguida realizou-se o bloqueio analgésico local com Cloridrato de Lidocaína a 2% ao redor da base da orelha esquerda por técnica infiltrativa circular e na altura do local onde foi realizada a incisão (parte côncava e convexa) utilizou-se a técnica em botão, somando um volume de 25 ml. Após uma hora do início do procedimento cirúrgico, o animal começou a promover desconforto na aurícula, parando de apresentar ptose. Portanto sendo necessária a realização de uma nova administração de Cloridrato de Lidocaína a 2%, ao redor da base da orelha, no volume de 20 ml. Adiante foi colocado o pano de campo sobre a aurícula, sendo preso por duas pinças de backhaus. Logo após, sobrepôs-se uma das próteses a parte convexa da aurícula, para calcular o tamanho da incisão. Para este procedimento cirúrgico foram confeccionadas duas próteses de êmbolo de seringa de 20 ml, medindo cada uma 7 cm. A seringa que foi utilizada encontrava-se estéril, tendo como material de fabricação à base de polipropileno. Deu-se início a técnica cirúrgica, realizando-se uma incisão cutânea longitudinal central na face externa do pavilhão auricular, seguida de divulsão do tecido subcutâneo, no sentido medial e lateral, com tesoura de Mayo reta. Logo depois, posicionou-se as próteses, uma lateral e outra medial a incisão cirúrgica. As próteses foram transfixadas com fio Nylon 2-0, fixando-as ao tecido adjacente, com sutura descontínua, utilizando 4 pontos em cada extremidade. Após o posicionamento anatômico da pinna, realizou-se a sutura de pele com sutura simples descontínua utilizando fio Nylon 2-0. Posteriormente, foram realizadas novas incisões longitudinais caudais laterais a aurícula, alcançando a parte proximal das próteses com o objetivo de fixá-las à cartilagem auricular. Conforme a técnica descrita acima, as incisões foram divulsionadas, transfixadas e suturadas. Com a cirurgia finalizada, o pavilhão auricular mostrou melhora em seu posicionamento em relação ao que apresentava, mesmo estando ainda anestesiado. Após o procedimento ter sido realizado, aplicou-se crioterapia, através de placas de gelo, com o objetivo de reduzir o edema da região. Sobre as feridas cirúrgicas foi aplicado Carbaryl; Cipermetrina (Tanicid®), como repelente. O suporte auricular foi confeccionado com capa do esparadrapo no formato da aurícula, sendo envolto em gase cirúrgica e recoberto com luva. Este suporte foi posicionado, na parte côncava da orelha esquerda, a fim de manter o pavilhão auricular em seu formato anatômico, protegendo-o de possíveis traumas, sendo fixado ao animal através de esparadrapo. No pós-operatório, foi aplicado por via intramuscular profunda Benzilpenicilina Benzatina; Benzilpenicilina Procaína; Sulfato de Diidroestreptomicina; Piroxicam (Supra Pen®), na dose de 1ml/20kg, administrando um volume final de 20 ml a cada 48 horas, durante 4 dias e Flunixin Meglumine (Meflosyl®), na dose de 1,1 ml/kg no volume final de 9 mL a cada 24 horas, durante 3 dias. Três dias após a realização do procedimento cirúrgico, foi retirada a bandagem, observando uma boa cicatrização da ferida, sem presença de inflamação com a aurícula permanecendo ereta, refazendo nova bandagem por precaução. No sexto dia retirou-se a bandagem, realizando a limpeza da ferida cirúrgica, notando a perfeita cicatrização tecidual. Devido ao estresse do animal ao realizar as trocas de bandagem, elas não foram mais realizadas. Esteticamente, a aurícula esquerda continuou diferente da direita, contendo tamanho menor, porém estava dentro do esperado. Quinze dias após o procedimento cirúrgico, foi repetido o exame hematológico que não apresentou alteração. Neste mesmo dia, ao avaliar a ferida cirúrgica observou-se tumefação na incisão longitudinal central e uma leve curvatura da pinna ao observá-la lateralmente. Vinte um dias após o procedimento cirúrgico foram retirados os pontos externos, observando a exposição da ponta da prótese lateral implantada, saindo na incisão longitudinal central. Na palpação da região lateral do pavilhão auricular esquerdo, sentiu-se uma crepitação do implante lateral a ferida, sendo equivalente a fratura do material. Realizou-se o bloqueio com Cloridrato de Lidocaína 2%, no volume de 7 ml, ao redor da incisão longitudinal, retirando

somente a parte fragmentada da prótese. Portanto, após a retirada do fragmento, ao comparar a queda do pavilhão auricular com o da semana anterior, observou-se uma curvatura mais acentuada. Com vinte dois dias do procedimento cirúrgico, realizou-se nova avaliação, não encontrando sinais inflamatórios e/ou infecciosos na ferida cirúrgica e no pavilhão auricular. O aspecto estético do mesmo não apresentou mudanças significativas, com relação à correção da pinna realizada após o procedimento.

### **Discussão:**

O presente relato abordou um equino com deformidade na cartilagem do pavilhão auricular esquerdo, semelhante ao descrito por Wilson et al. (2006), que relataram que quando são acometidas lesões na região da cabeça a parte mais acometida é a aurícula, podendo ocasionar deformidades (Figura 1). No exame clínico ao avaliar a aurícula esquerda, foi observado uma espessada fibrose na região da pinna, estando de acordo com o descrito por Swaim; Bradley (1996) e Thomassian (2005) que relataram que a cicatriz formada pelo espessamento da fibrose provoca peso na cartilagem, ocasionando o dobramento da pinna. Foi indicado para esse caso o tratamento cirúrgico, na busca de melhorar a estética do animal. Assim como o descrito por Malheiro (1952); Borges; Leite (1998); Koller et al. (2007), que indicam o procedimento cirúrgico da aurícula, buscando evitar a desvalorização zootécnica dos eqüinos. O equino do caso relatado foi tranquilizado com Detomidina a 1% na dose de 0,04 mg/kg, por administração intramuscular, assim como Sommerauer et al. (2013) que relataram o uso do fármaco pela mesma via de administração, entretanto, diferenciando da dose utilizada que foi 0,2 mg/kg. Os primeiros efeitos da detomidina começaram a aparecer após 10 minutos da administração venosa do fármaco, mantendo o animal em estação quadrupedal e a baixa da postura altiva, semelhante ao descrito por Freeman; England (2000), ressaltando que o primeiro sinal de efeito da detomina é a intensidade da queda da postura altiva. Ao replicar a Detomidina 1%, utilizou a dose de 0,02 mg/kg pela via intramuscular, assim como o descrito por Braga (2014), que relata o uso do mesmo fármaco, na mesma dose e pela mesma via de administração. O bloqueio local foi realizado com Cloridrato de Lidocaína a 2 % ao redor da base da orelha por técnica infiltrativa circular e no local da incisão tanto na parte interna e externa com a técnica de botão conforme descrito por Massone (2011), que descreve o uso da técnica circular em corpos cilíndricos e da técnica em botão em locais que sofrerão incisões. Ocorreu nesse caso a necessidade de uma nova administração, de Cloridrato de Lidocaína a 2 %, após uma hora da primeira aplicação, ao apresentar diminuição de ptose e aumento do desconforto causado pela manipulação cirúrgica da aurícula, estando de acordo com Rosa (2014), que afirma o uso de Cloridrato de Lidocaína na aurícula, apresentando ptose e menor desconforto da mesma. O tempo de efeito do fármaco, descrito pelo autor como sendo de 4 horas, divergiu do presente relato. A prótese confeccionada no presente relato, foi feita de material a base de polipropileno para correção do pavilhão auricular, semelhante ao mencionado por Sturion et al. (1999); Villanova; Oréface; Cunha (2010) e Ferreira (2017), que descreveram o uso de polipropileno, sendo o material utilizado com frequência em cirurgias reconstrutivas, afim de recuperar a estrutura anatômica. A colocação da prótese do relato necessitou de um procedimento cirúrgico para sua fixação e sustentação da pinna, conforme o descrito por Williams (2003), que a implantação de um biomaterial deve ser por ato cirúrgico e por Avelar (2009) que busca através de procedimentos cirúrgicos, resultados estéticos fidedignos à anatomia da reconstrução da orelha (Figura 2). O êmbolo de seringa é um material flexível, o qual foi utilizado no presente relato como prótese, fixado a um tecido adjacente menos rígido; similar ao descrito por Greer; Pearson (1998), que a escolha do biomaterial a ser utilizado deve ser compatível com o tipo de tecido, avaliando a força e resistência do mesmo. No presente relato foi utilizado com prótese êmbolo de seringa na busca de reerguer a aurícula, assim como Cunha et al. (2004), que descreveram a eficácia ao utilizar êmbolo de seringa adaptado em fratura de úmero de pombo, mostrando a biocompatibilidade do material. Na avaliação do pavilhão auricular do presente relato, não foi observado tecido cicatricial, apenas uma linha de espessa fibrose, utilizando com técnica cirúrgica, biomaterial fixado a cartilagem. Estando de acordo com Massoni et al. (2005), que descreveram o uso de enxerto de pele do próprio animal, para casos que há presença de tecido cicatricial na aurícula. Sendo compatível o não uso dessa técnica no presente relato, por não possuir esse tipo de tecido. A incisão foi realizada na face externa do pavilhão em sentido longitudinal central, estando de acordo com Matera; Randi; Spicciati (1989), os quais descreveram que a incisão deve ser realizada ao contrário da dobra cicatricial. No presente relato foi utilizada bandagem presa a aurícula por esparadrapo, divergindo do descrito por Howard; Stashak (1993); Massoni et al. (2005), Wilson et al. (2006) e McCoy; Schaefer; Malone (2007), que relataram o uso de tala de raio-x ou material termoplástico, sendo suturadas a pele ou a cartilagem com o objetivo de não permitir o enrolamento da pinna. Foi realizado no relato de caso, aplicação nas feridas cirúrgicas Tanicid® como medicamento tópico e realizou a bandagem com capa de esparadrapo confeccionada no formato do pavilhão auricular, assim como Turner; Mc Ilwraith (2002), que preconizaram para uma

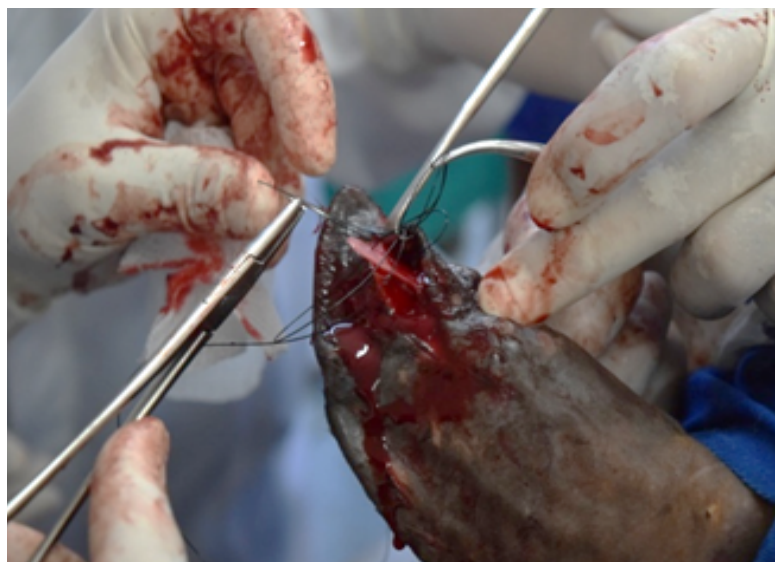cicatrização bem-sucedida, o enfaixamento e uso de medicamento tópico no intuito de proteger a aurícula. Na conduta do presente relato preconizou-se a realização da troca da bandagem de 3 em 3 dias, devido o estresse do animal durante o curativo, semelhante Zwingenberger; Parks; Downs (2002), que descreveram a dificuldade em manejar as orelhas dos equídeos, sendo complicado a troca do curativo. No pós-cirúrgico, foi aplicado por via intramuscular profunda antibiótico a base de Benzilpenicilina Benzatina; Benzilpenicilina Procaína; Sulfato de Diidroestreptomicina; Piroxicam (Supra Pen®), na dose de 1ml/ 20kg, a cada 48 horas, durante 4 dias. Diferenciando do descrito por Toth et al. (2010), que relataram no pós-cirúrgico de feridas cutâneas, antibiótico a base a penicilina, podendo ser associada a getamicina ou Trimetoprim-Sulfadiazina, de 24 em 24 horas. O antibiótico utilizado no presente relato, era associado ao antiinflamatório a base de piroxicam, contudo utilizou-se outro, a base de flunixin meglumine, na dose de 1,1 mg/kg, de 24 em 24 horas, durante 3 dias; semelhante ao relatado por Toth et al. (2010), no pós-cirúrgico de feridas cutâneas, o qual utilizou flunixin meglumine na dose de 1,1 mg/kg, em um período de 2 a 5 dias. Ao acompanhar a ferida cirúrgica após quinze dias do procedimento, foram observadas alterações inflamatórias, assim diferenciando de Matera; Randi; Spicciati (1989) que relataram a presença discreta de tumefação após o quinto dia do procedimento cirúrgico. O animal do presente relato apresentou uma discreta tumefação no décimo quinto dia, assim como Hering; Gabor; Rosemberg (1993) e Ferreira (2017), que descreveram que, por menor que seja a antigenicidade do material implantado, este irá promover uma reação inflamatória. No vigésimo primeiro dia após a realização do procedimento cirúrgico, foi observado a ponta de uma das próteses ultrapassando a incisão da pele, sendo similar ao descrito por Bowman; Birchard; Birigtht (1998), os quais descreveram que a insuficiência na produção de fibrose pode causar a movimentação do implante, sendo um fator de insucesso (Figura 3).

Figura 1 - Visão frontal do equino, mostrando a deformidade do pavilhão esquerdo



Fonte: Arquivo pessoal, 2018.

Figura 2 - Fixação da prótese na parte lateral da aurícula, ultrapassando o fio de Nylon no material e no tecido adjacente



Fonte: Arquivo pessoal, 2018.

Figura 3 – Visão frontal do equino, não apresentando mudanças significativas esteticamente no vigésimo segundo dia



Fonte: Arquivo pessoal, 2018.

#### **Considerações finais:**

O procedimento cirúrgico, associado à prótese a base de polipropileno, apresentou-se eficaz, agregando uma melhora na estética anatômica da aurícula do equino no caso apresentado. A retirada da bandagem auricular no sexto dia de pós cirúrgico, pode ter influenciado na fratura da prótese após 21 dias. A prótese implantada mostrou-se biocompatível, não apresentando sinais de inflamação e/ou reação de corpo estranho, neste caso. Tanto a utilização da prótese de polipropileno quanto a técnica cirúrgica empregada apresentaram-se viáveis no presente relato, necessitando de mais estudos, para viabilizar o emprego das mesmas.

#### **Abstract**

The injuries of the auricular pavilion that surround the cartilage, can cause the loss of the functionality of the same one, being able to compromise the esthetics and even the communication of the horses. This deformity can be caused by traumas, bites, parasites infestation, among others. Most often, when there is a cartilaginous lesion, the treatment is surgical. The present report is justified due to the little existing study regarding the efficacy of the surgical techniques already described. For although these techniques appear to be primarily aesthetic, they may prevent equals with drooping ears from being discarded because they do not exercise their ability, do not have perfect ezoognose or are unable to do expression movements with their ears. This study aims to report the use of polypropylene prosthesis for surgical correction of lesion in the auricular pavilion, describing a simple surgical technique that was safe and feasible in the present report; which can be used in horses without causing damage to the animal, recovering the anatomical and physiological function of the auricular pavilion, offering benefits for both the animal and the guardian. In the present report, the surgical procedure associated with polypropylene is effective, adding an improvement in the anatomical esthetics of the auricle of the equine.

Keywords: Auricular pavilion. Polypropylene. Equine.

### Referências:

AVELAR, J. M. Reconstrução da Orelha Pós Queimadura. **Rev Bras Queimaduras**, v. 8, n. 2, p. 42-50, 2009.

BORGES, L. M. F.; LEITE, R. C. Fauna Ixodológica do Pavilhão Auricular de Equinos em Municípios de Minas Gerais e da Bahia. **Arquivo Brasileiro de Medicina Veterinária e Zootecnia**, v. 50, n. 1, p. 87-89, 1998.

BOWMAN, K. L.; BIRCHARD, S. J.; BRIGHT R. M. Complications associated with the implantation of polypropylene mesh in dogs and cats: a retrospective study of 21 cases (1984-1996). **Journal of the American Animal Hospital Association**, v.34, n.3, p. 225-33, 1998.

BRAGA, S. M. **Avaliação cardiorrespiratória de equinos sedados com xilazina ou detomidina**. Goiás, 2014. 85f. Dissertação (Mestrado em Ciência Animal) - Escola de Veterinária e Zootecnia da Universidade Federal de Goiás, 2014.

CUNHA, O. D. A.; RIOS, A.; TAFFAREL, M. O.; FERNANDES, D. R.; CAVALCANTE, C. Z.; CAMARGO, G. V.; VICTOR, K. M.; SOVINSKI, A. I.; GIORDANO, T. Osteossíntese de úmero com êmbolo de seringa em pombos domésticos. In: MEDVEP, 4. 2004. Curitiba. **Anais**: Curitiba, PR: UFPR, 2004. p. 87-90.

FERREIRA, K. D. **Cartilagem auricular de bovinos tratada com solução alcalina: avaliação histológica pré-implantação e termográfica pós implantação na parede abdominal de coelhos (*Oryctolagus cuniculus*)**. Goiás.2017.18 f. Dissertação (Mestrado em Ciência Animal) - Escola de veterinária e Zootecnia da Universidade Federal de Goiás, 2017.

FREEMAN, S. L.; ENGLAND, G. C. W. Investigation of Romifidine and Detomidine for the Clinical Sedation of Horses. **The Veterinary Record**, v. 147, p. 507-511, 2000.

GREER, R.T.; PEARSON, P.T. Biomaterias. In: SLATTER, D. **Manual de cirurgia de pequenos animais**. 2ª ed., v.1. São Paulo: Manole, p. 133-142, 1998.

HERING, F. L. O.; GABOR, S.; ROSEMBERG, D. **Bases técnicas e teóricas de fios e suturas**. São Paulo; Editora Roca, 1993. p. 6-9.

HOWARD, R. D.; STASHAK, T. S. Reconstructive surgery of selected injuries of the head. **Veterinary Clinics of North America: Equine Practice**, v.9, n. 1, p.185-198, 1993.

KOLLER, W. W.; RODRIGUES, V. S.; GARCIA, M. V.; BARROS, J. C.; ANDREOTTI, R. **Biologia e Controle de Dermatocentornitens: o carrapato-da-orelha-do-cavalo**. Empresa Brasileira de

Pesquisa Agropecuária – EMBRAPA, Ministério da Agricultura Pecuária e Abastecimento. Brasília-DF. 2017. p. 17-19.

MALHEIRO, D. M. Sobre a ocorrência de *Otocentor nitens* (Neumann, 1897), Cooley, 1938, Acari – Ixodidea – Ixodidae em cavalos dos Estados de São Paulo, Minas Gerais e Mato Grosso, Brasil. In: REUNIÃO ANUAL DST SOCIEDADE PAULISTA DE MEDICINA VETERINÁRIA, 8. 1952. São Paulo, SP. **Anais...** São Paulo: Revista da Faculdade de Medicina Veterinária de São Paulo, 1952. p. 533-535.

MASSONI, S.; VLAMINCK, L.; COKELAERE, S.; MARTENS, A. Surgical correction of ear curling caused by scar tissue formation in a horse. **Scientific reports: Clinical report, JAVMA**, v. 227, n.7, p. 4, 2005.

MATERA, A.; RANDI, R. E.; SPICCIATI, W. Técnica Operatória Simplificada de Conchotomia. **Revista Da Faculdade De Medicina Veterinária E Zootecnia Da Universidade Federal De São Paulo**, Patologia Animal, v. 26, n. 2, p. 85-86, 1989.

MCCOY, A. M.; SCHAEFER, E.; MALONE, E. How to Perform Effective Blocks of the Equine Ear. In: PROC AM ASSOC EQUINE PRACT, 53. 2007. Colorado. **Anais...**Colorado: CSU, 2007. p. 397-398.

ROSA, A. C. **A farmacocinética e os efeitos sedativos e comportamentais dos cloridratos de xilazina e de detomidina, administrados por diferentes vias, em Asininos Nordestinos (*Equus asinus*)**. Botucatu, 2014 f. 117. Tese de Doutorado – Pós-Graduação em Anestesiologia da Faculdade de Medicina de Botucatu – UNESP, 2014.

SOMMERAUER, S.; MUELLING, C. K. W.; SEEGER, J.; SCHUSSER, G. F. Anatomy and anaesthesia of the equine external ear canal. **Journal of Veterinary Medicine**, vol.41, n. 6, p. 395 – 401, 2012.

STURION, D. J.; BUCK, E. L.; TANAKA, N. M.; GERMANI, M. H.; STURION, M. A. T. Uso de polímeros em Medicina Veterinária. **UNOPAR Científica**, Londrina, v. 1, n. 1, p. 103-115, 1999.

SWAIM, S. F.; BRADLEY, D. M. Evaluation of closed-suction drainage for treating auricular hematomas. **J Am Anim Hosp Assoc**, v. 32, n. 36, p. 36-46, 1996.

THOMASSIAN, A. **Enfermidades dos Cavalos**, 4.ed., São Paulo, Ed. Varela, p. 441-447, 2005.

TOTH, F.; SCHUMACHER, J.; CASTRO, F.; PERKINS, J. Full thickness skin grafting to cover equine wounds caused by laceration or tumor resection. **Veterinary Surgery**, v. 39, p. 708-714, 2010.

TURNER, A. S.; MC ILWRAITH, C. W. **Técnicas cirúrgicas em animais de grande porte**. 1 ed. São Paulo: Roca, 2002. p. 309-312.

VILLANOVA, J. C. O.; ORÉFICE, R. L.; CUNHA, A. S. Aplicações Farmacêuticas de Polímeros. **Polímeros: Ciência e Tecnologia**. V. 20, n. 1, p. 51-64, 2010.

WILLIAMS, D. F. Biomaterials and tissue engineer ring in reconstructive surgery. **Sādhanā**, Bangalore, v.28, p.563-574, 2003.

WILSON, D.; BRANSON, K.; KRAMER, J.; CONSTANTINESCU, G. **Manual of equine field surgery**. 1ed. Santa Louis: Saunders, 2006. 304 p.

ZWINGENBERGER, A.; PARKS, A.; DOWNS, M. Lateral Ear Canal Resection and Segmental Pinnal Excision in a Horseto Remove Sarcoid. **UC Davis Veterinary Medicine**. v. 14, n. 5, p. 230-233, 2002.

## USO DE TELA DE POLIPROPILENO PARA CORREÇÃO CIRÚRGICA DE FENDA PALATINA CONGÊNITA SECUNDÁRIA EM CANINO (*Canis familiaris*)- RELATO DE CASO

Jéssica Moura Nogueira<sup>92</sup>; Síría da Fonseca Jorge<sup>93</sup>; João Carlos de Oliveira Castro<sup>94</sup>; Paula de Mattos Guttman<sup>93</sup>; Fernando Luis Fernandes Mendes<sup>93</sup>; Juan Benito Campos Diz Atan<sup>93</sup>

### Resumo

Os defeitos congênitos do palato são pouco frequentes em cães, sendo os braquicefálicos os mais pré-dispostos, como Bulldog Francês e Inglês, Pug, Boston Terrier, Pequinês, Boxer e Shih Tzu. A fenda palatina, também denominada palatosquise é uma comunicação anormal entre a cavidade oral e nasal. Pode ser de origem congênita, que ocorre devido a um defeito na formação do palato, quando há uma falha da fusão dos ossos palatinos, incisivos e maxilares gerando uma abertura no sentido longitudinal da linha mediana no osso e também na mucosa do palato, ou adquirida, que ocorre devido a traumas. Esta ainda pode ser classificada como primária, que consiste em qualquer fenda cranial ao forame incisivo e envolvendo o lábio, ou secundária quando a fenda ocorre caudal ao forame incisivo. A reparação do palato é feita por meio de cirurgia plástica, porém devido às condições naturais das cavidades oral e nasal juntamente ao pouco tecido circunjacente, pode não garantir um bom resultado na cicatrização, sendo frequentemente o pós-operatório problemático pela ocorrência de deiscência de sutura e recidiva devido a um processo inflamatório exacerbado e infecção. Neste trabalho objetivou-se relatar a redução cirúrgica de fenda palatina congênita secundária que se localizava na linha média com tamanho equivalente a toda a extensão do palato duro e mole, com o uso da tela de polipropileno em um paciente canino, macho, Bulldog Inglês, de 6 meses de idade. A técnica mostrou-se eficaz na correção da afecção e prevenção de doenças respiratórias, possibilitando uma vida normal ao animal. Palavras-chave: Fenda palatina. Palatosquise. Palato.

### Introdução:

O palato é uma estrutura que fica localizada na parte dorsal da cavidade oral, sendo responsável pela separação da cavidade nasal e orofaríngea. Anatomicamente é classificado em palato primário, palato secundário e palato mole (BUDRAS et al., 2010; DYCE; SACK; WENSING, 2010; LOURENÇO; FERREIRA, 2015). O palato primário é composto pelos lábios, crista alveolar incisiva e pré-maxila; o palato secundário, também denominado de palato duro, é formado pelos processos palatinos dos ossos incisivos, maxilar e palatinos. Alguns defeitos genéticos podem causar comprometimento físico e serem facilmente observados como a fenda palatina e o lábio leporino, porém algumas mutações genéticas podem gerar defeitos mais sutis, como hipoplasia de traqueia, defeitos metabólicos, imunodeficiências persistência de ducto venoso, megaloesôfago, ou ainda alterações bioquímicas, que passam despercebidos ao exame físico, podendo dificultar o diagnóstico (LITTLE, 2015; LOURENÇO; FERREIRA, 2015). A fenda palatina é o resultado da não fusão ou da fusão incompleta do palato primário ou secundário, no caso da palatosquise congênita; ou ainda pelo rompimento da sutura intermaxilar, no caso da palatosquise adquirida (MITCHEL; GIOSO; MESSONNIER, 2007; KELLY; BARDACH, 2012). Este defeito é caracterizado por uma fissura longitudinal de tamanho variável no osso e na linha mediana da mucosa palatal, possibilitando assim uma comunicação entre a cavidade oral com a cavidade nasal (LOURENÇO; FERREIRA, 2015; RADLINSKY, 2015). A fenda palatina pode ter duas origens distintas: adquirida ou congênita. A fenda palatina adquirida é um defeito agudo de tecido rígido na linha média do palato duro ou de partes moles, causada pelo rompimento da sutura intermaxilar, tendo como sua principal etiologia, queda de lugares altos, traumatismo por acidente de trânsito, choque elétrico (sendo este mais comum em filhotes), corpos estranhos, ingestão de químicos cáusticos, arma de fogo, neoplasias, infecções crônicas graves, terapia cirúrgica e por radiação (HARVEY, 1993; SMITH, 2000; SIVACOLUNDHU, 2007; MARRETA, 2012; LITTLE, 2015; LOURENÇO; FERREIRA, 2015). Segundo Contesini e colaboradores (2004) as neoplasias estão entre as principais causas de lesão óssea palatina, estando o mastocitoma, epúlida fibromatosa, fibrossarcoma, fibromieloblastoma e o osteossarcoma entre as neoplasias mais frequentes. Quando ocasionadas por traumatismo, costumam atingir com maior incidência o palato secundário, uranosquise, sendo consideradas razoavelmente comuns tanto em caninos quanto em felinos e não apresentando pré-disposição racial, sexual ou etária (DYCE; SACK; WENSING, 2010; RADLINSKY, 2015). Para Santos; Shimizu (2004) e Little (2015) os defeitos congênitos como lábio leporino e fendas

<sup>92</sup> Graduanda do curso de Medicina Veterinária do Unifeso - jessicam.nogueira19@hotmail.com

<sup>93</sup> Docente do curso de Medicina Veterinária do Unifeso - siriavet@gmail.com

<sup>94</sup> Médico Veterinário autônomo - joacovet@hotmail.com

palatinas se tratam de uma malformação no período embrionário que ocorrem com pouca frequência nos animais domésticos, sendo principalmente os braquicefálicos, os mais comumente afetados com fenda palatina do que os gatos. A fenda palatina congênita pode ocorrer por fator genético, hereditário, nutricional, hormonal, iatrogênico ou por fator mecânico (MITCHEL; GIOSO; MESSONNIER, 2007; DYCE; SACK; WENSING, 2010; MARRETA, 2012; LOURENÇO; FERREIRA, 2015; RADLINSKY, 2015). As alterações como lábio leporino e fendas palatinas, ocorrem com pouca frequência, cerca de 0,6 casos por mil nascimentos segundo Noden, Lahunta (1985). Cães de raça pura têm uma incidência maior do que raças misturadas. São considerados raças com alto risco de fenda palatina congênita os Boston Terriers, Pequinês, Bulldogs Inglês e Francês, Schnauzers miniatura, Beagles, Cocker Spaniels e Dachshunds, mas também já foi descrito em raças como, Bernese, Bullmastif, Poodle, Shih-Tzu, Golden Retriever e Pastor-alemão (DYCE, SACK, WENSING, 2010; LITTLE, 2015; LOURENÇO, FERREIRA, 2015; RADLINSKY, 2015). Nos gatos a incidência nas raças Abissínia (POPE; CONSTANTINESCU, 2014) e Siamesa (NELSON, 1998; RADLINSKY, 2015) é maior do que em outras raças. Quanto ao sexo, as fêmeas são mais comumente acometidas que os machos (LITTLE, 2015; RADLINSKY, 2015). Em relação às fendas palatinas adquiridas, são razoavelmente comuns tanto em caninos quanto em felinos. Não apresentam predisposição racial, sexual ou etária, (DYCE; SACK; WENSING, 2010; RADLINSKY, 2015), sendo geralmente resultado de acidentes de trânsito, quedas, choques elétricos e neoplasias (SMITH, 2000; SIVACOLUNDHU, 2007; DYCE; SACK; WENSING, 2010). As anomalias palatais podem ocorrer em qualquer lugar no palato (RADLINSKY, 2014). De acordo com Howard (1974); Lourenço e Ferreira (2015) a classificação das fendas pode ser feita em relação a sua localização e de acordo com as estruturas anatômicas envolvidas. Portanto, quando a fenda se apresenta cranialmente ao forame incisivo e envolve o lábio e alvéolo são classificadas como primária; primária e secundária quando envolve o lábio e o palato secundário; ou secundária quando a fenda apresenta-se caudalmente ao forame incisivo e envolve somente o palato secundário, podendo ou não existir envolvimento do palato mole (HOWARD, 1974; HARVEY, 1993; ROBERTSON, 1996, RADLINSKY, 2015). A fenda palatina secundária também conhecida como uranosquise ou palatosquise é um defeito envolvendo as estruturas do palato secundário, processos palatinos dos ossos incisivos, maxilar e palatinos, que ocorre durante a embriogênese. As prováveis causas dos defeitos do palato secundário incluem os fatores genéticos, hereditários, nutricionais, iatrogênicos, fatores hormonais (MITCHEL; GIOSO; MESSONNIER, 2007; DYCE; SACK; WENSING, 2010; MARRETA, 2012; LOURENÇO; FERREIRA, 2015; RADLINSKY, 2015). Em raças braquicefálicas, principalmente em Bulldog Inglês, os defeitos palatinos são transmitidos por um gene poligênico, multifatorial recessivo e dominante com penetração parcial (LOURENÇO; FERREIRA, 2015). Segundo Dumon (2005), conteúdos de vitamina A superiores a 12.500 UI/kg na ração, entre os dias 17 e 22 da gestação pode promover fenda palatina, além de outros problemas como mumificações fetais e deformidades de cauda em caninos e felinos. O excesso de vitamina D também causa dano no desenvolvimento da musculatura esquelética, em ossos longos e ossos da face de cães e gatos, podendo levar ao desenvolvimento de malformações importantes (RIBEIRO; MOREIRA, 2005; LOURENÇO; FERREIRA, 2015). Durante a gestação a administração de qualquer tipo de fármaco pode representar algum risco, uma vez que estes podem provocar efeitos indesejáveis que em situações normais não causaria nenhum problema. Alguns fármacos podem resultar em abortamento, já outros, causam defeitos congênitos no feto ou problemas que serão detectados meses após o nascimento (LOURENÇO; FERREIRA, 2015). Em alguns casos pode ocorrer por obstrução mecânica, esta ocorre quando há um desenvolvimento inadequado da maxila, que por sua vez abriga a língua, nestes casos quando a língua não está posicionada corretamente esta pode obstruir o movimento das estruturas palatina. Os sinais clínicos irão depender da localização e do tamanho da fenda, podendo ser insignificantes ou consideráveis. As fendas do palato mole caudal são mais bem toleradas em filhotes apresentando poucos ou nenhum sinal clínico, diferentemente das fendas de palato duro ou fendas completas do palato mole (JHONSON, 2008; LOURENÇO; FERREIRA, 2015). É comum observarmos nos neonatos afetados pela fenda de palato duro ou fendas completas palato mole a drenagem do leite pelas narinas e tosse durante a amamentação, sinais de afogamento, inanição, sinais de fome, choro constante e enfraquecimento, devido a incapacidade de criar pressão negativa na boca, resultando em insuficiência de sucção (DOMINGOS, 2008; LOURENÇO; FERREIRA, 2015). Conforme o animal vai crescendo observa-se crescimento insatisfatório em relação aos outros filhotes da ninhada, tosse e espirros durante a alimentação, esforço para vomitar, secreção nasal, rinite, tonsilite e pneumonia por aspiração, perda da condição corporal (LEE, 2006; ÂNGULO, 2008; LITTLE, 2015; LOURENÇO; FERREIRA, 2015). Segundo Contesini e colaboradores (2003) os neonatos podem desenvolver rapidamente um quadro de caquexia devido à dificuldade de se alimentar gerando assim um esgotamento das reservas energéticas levando o neonato a óbito. Outro fator importante de causa de morte nos neonatos portadores desta afecção é o desenvolvimento de pneumonia (SANTOS et al.,

2010), a palatosquise favorece a migração de microrganismos da cavidade oral para as vias aéreas que, desse modo, chegam aos pulmões. A caquexia também pode comprometer os mecanismos de defesa do organismo, diminuindo as respostas imunes humoral e celular, predispondo assim à pneumonia (SANTOS et al., 2010). O diagnóstico da uranosquise é realizado através da inspeção direta da cavidade nasal e oral, bem como a avaliação clínica completa, deste modo deve-se realizar uma inspeção detalhada da cavidade oral em todos os neonatos após o nascimento e em filhotes na primeira consulta, possibilitando assim a identificação precoce de tais defeitos e a intervenção rápida, evitando-se a perda do filhote (LUCIO, 2008; LITTLE, 2015; LOURENÇO; FERREIRA, 2015; RADLINSKY, 2015). Independentemente de sua origem, a maioria dos defeitos no palato só podem ser corrigidas cirurgicamente, uma vez que existe o risco de aspiração de alimentos para a via respiratória (HARVEY, 1993; SILVA et al., 2017). A escolha da técnica de reparação depende da localização, do tamanho do defeito e da quantidade de tecido disponível para procedimentos de retalhos. Porém, são de difícil reparação devido ao pouco tecido circunjacente, aumentando a tensão de sutura tornando o pós-operatório problemático pela ocorrência de deiscência de sutura, fazendo com que haja recidiva com concomitante processo inflamatório e infecção. Nas últimas décadas, diferentes técnicas cirúrgicas foram empregadas para a correção dos defeitos palatinos através do uso de flaps mucosos, enxertos, próteses e biomembranas. O tratamento cirúrgico normalmente só é realizado quando o paciente tem pelo menos 8 a 12 semanas de idade, e um estado nutricional adequado proporcionando assim uma anestesia mais segura e um aumento no campo cirúrgico. Várias técnicas são descritas para o reparo de fendas de palato duro, uranosquise, como sutura com incisão relaxante, sutura simples, e técnica de “flap” mucoperiosteal (BOJRAB et al., 2008), porém as técnicas mais frequentemente utilizadas são as técnicas de Von Lagenbeck e “sanduiche” sobreposto. Já para a correção da fenda de palato mole estafilosquise (HAAGEN, 2008; RADLINSKY, 2015), é realizada a sutura de arrimo na borda caudal do palato mole (DUTRA, 2008). Segundo Vaz e colaboradores (2009), a tela de polipropileno é tecida com fio monofilamentar e entremeada por poros, apresenta ainda uma superfície áspera que permite uma resposta inflamatória moderada do tipo corpo estranho, além da produção de colágeno e infiltração de fibroblastos. Sua composição química produz baixa reação tecidual pelo hospedeiro, sua tecelagem permite o crescimento de tecido em seu interior devido aos orifícios em sua malha e sua forma física oferece maleabilidade (SILVA et al., 2009). Entretanto, estudos demonstram que o processo inflamatório envolvendo a tela de polipropileno pode se tornar crônico, retardando assim a fase proliferativa da cicatrização (SANTORA; ROSLYN, 1993). Quando colocada em ambiente altamente contaminado, como a cavidade oral, a tela permite a formação de tecido de granulação que envolve o material e atinge a área infectada através dos orifícios em sua malha. Esta, possui ainda baixo potencial de aderência bacteriana e o fato de não ser absorvível permite a formação de tecido fibroso, desta forma fornece uma barreira mecânica, pois este ficará no local por tempo indeterminado (ARAÚJO et al., 2010). Outra característica importante é a facilidade da adaptação no sítio receptor devido à sua maleabilidade (SILVA et al., 2009). Em animais estudos demonstraram cicatrização mais rápida, um menor índice de rejeição, menores índices de inflamação e menos complicações (PUNDEK et al., 2010; SINISCALCHI et al., 2011). A fenda palatina congênita, também conhecida como palatosquise é uma enfermidade que frequentemente leva os animais a eutanásia assim que nascem, ou a óbito rapidamente, antes de completarem os sessenta dias idade. Esta raramente cicatriza espontaneamente sendo a reparação cirúrgica o tratamento mais indicado. No entanto o êxito desta cirurgia representa a cura clínica, assim proporcionando uma maior qualidade de vida ao paciente. Por isto a realização do presente estudo se justifica mediante a necessidade de novas alternativas para a reconstrução de fendas palatinas. O presente trabalho teve por objetivo relatar a redução cirúrgica de fenda palatina congênita secundária completa, com o uso da tela de polipropileno em um paciente da espécie Canina, macho, Bulldog Inglês, de 6 meses de idade.

#### **Relato de caso:**

No dia 09/01/2016 nasceram em uma cesariana de emergência seis filhotes, da raça Bulldog Inglês. Aos exames clínico e físico logo após ao nascimento, foi constatado que um dos filhotes possuía fenda palatina secundária que se localizava na linha média com tamanho equivalente a toda a extensão do palato duro e mole. Uma vez confirmada a afecção, o proprietário foi esclarecido da necessidade de realização de uma correção cirúrgica, bem como do risco anestésico-cirúrgico envolvido e dos cuidados especiais com a alimentação até o animal ter idade para a realização do procedimento, no entanto, o proprietário aceitou prontamente realizar o procedimento proposto. Este animal permaneceu em cuidados especiais, com alimentação através de sonda oro gástrica e suplementação alimentar com cálcio e vitamina D (Cal-D-Mix®) na dose de 1mL/Kg por sonda oro gástrica, aminoácidos e vitaminas (Aminomix®) na dose de 0,5g/Kg por sonda oro gástrica. O animal apresentou quadros de pneumonias recorrentes, caracterizados por secreção nasal purulenta, e foi submetido a tratamento

com Amoxicilina + Clavulanato de Potássio, na dose de 25mg/kg, a cada 12 horas. Ao completar 4 meses de idade, no dia 09/05/2016, foi coletado sangue da veia jugular, o qual foi acondicionado em tudo de vidro para hemograma, o frasco contendo o sangue permaneceu refrigerado (6° a 8°C) por aproximadamente 4 horas até que fosse encaminhado ao laboratório de análises clínicas. Os valores obtidos na avaliação pré-operatória foram considerados dentro dos padrões, fato este que foi observado pela disponibilização dos resultados por parte do laboratório (Tabela 1). Sendo o paciente considerado apto para a realização do procedimento cirúrgico. No dia seguinte, 10/05/2016, foi realizada a cirurgia. Para isso, o paciente passou por jejum alimentar e hídrico de 8 e 6 horas respectivamente. No ato da cirurgia o paciente pesava 8kg. O animal recebeu como pré-medicação anestésica uma associação de Acepromazina (0,05mg/kg) com Meperidina (3 mg/kg) por via intramuscular e indução com Propofol (5mg/kg) por via endovenosa. Depois da obtenção de plano anestésico, o animal foi intubado e a manutenção anestésica foi feita por sistema Baraka com Isoflurano vaporizado em oxigênio a 100%. Para a realização da cirurgia, o paciente foi posicionado em decúbito dorsal (Figura 1) e realizou-se a antisepsia da cavidade oral com clorexidina 2%. A técnica cirúrgica realizada foi a do “flap” bipendicular deslizante (Von Lagenbeck) seguido de estafilorrafia feita com chuleio simples interrompido, o fio utilizado foi a Poliglactina 910, espessura 3-0 (Figura 2). No momento da realização deste primeiro procedimento, além da correção da fenda palatina, foi realizada também a implantação de uma sonda esofágica, através da realização de uma faringostomia, para facilitar a alimentação no pós-operatório. No sétimo dia de pós-operatório foi observada a deiscência parcial da sutura que resultou em recidiva parcial da fenda palatina no palato duro. Devido a não cicatrização completa de parte do palato duro na primeira cirurgia, o paciente apresentou novos quadros de pneumonia que foram tratados com terapia a base de Cefalexina na dose de 30mg/kg por via sonda esofágica, a cada 12 horas, portanto foi necessária a realização de um novo procedimento cirúrgico para a correção da afecção, empregando uma técnica diferenciada. O novo procedimento cirúrgico foi realizado aproximadamente 2 meses após a realização da primeira tentativa de correção da afecção. Na ocasião da segunda cirurgia foi realizado um novo exame clínico e físico do animal, onde o mesmo apresentava atitude e estado mental normais, temperamento equilibrado e comportamento não agressivo. A respiração tinha características normais, com uma frequência de 26rpm. A condição corporal foi classificada como normal a magra. O pulso apresentava parâmetros normais, com uma frequência de 120ppm. A temperatura retal foi de 38,7°C, com tónus e reflexo anal normais e sem presença de sangue, muco ou parasitas no termómetro. As mucosas também se encontravam normais com um tempo de preenchimento capilar inferior a 2 segundos, e os gânglios linfáticos estavam normais à palpação. A auscultação cardiorrespiratória e a palpação abdominal não revelaram alterações. O peso do animal era 10,200 Kg. O animal foi tido como apto para a realização da cirurgia, então foi instituído jejum alimentar de 8 horas e hídrico de 6 horas. Procedeu-se à tranquilização do paciente com uma associação de Acepromazina (0,05 mg/kg) e Cloridrato de Tramadol (3mg/kg), por via intramuscular, uma vez que o paciente não permitia um detalhado exame da cavidade oral. Após passados dez minutos da administração da medicação pré-anestésica foi realizada a cateterização venosa, com cateter 22G e instituído terapia venosa a base de NaCl 0,9%. Para a indução anestésica, foi utilizado Propofol (5mg/kg), por via endovenosa. Depois da obtenção de plano anestésico, foi realizada a intubação orotraqueal com tubo endotraqueal número 6. A manutenção anestésica foi realizada com Isoflurano vaporizado em oxigênio a 100% em sistema semi-aberto. O paciente foi posicionado em decúbito dorsal com a cabeça estabilizada e imobilizada para uma melhor visualização do campo cirúrgico. Com o paciente sob anestesia geral, realizou-se exame físico minucioso, descobrindo assim que havia recidiva parcial apenas da fenda que se localizava no palato duro, tendo ocorrido a total cicatrização do palato mole (Figura 3). Desta forma, a técnica escolhida para redução da fenda foi novamente a do “flap” bipendicular deslizante (Von Lagenbeck), envolvendo o mucoperiósteo da cavidade oral associada à de tela de polipropileno para a sustentação. Realizou-se a lavagem da cavidade oral com solução a base de clorexidina 2% (Cloresten®) e colocaram-se os panos de campo de forma a apenas a cavidade oral ficar exposta. Foi realizada uma incisão paralela à fenda ao longo dos arcos dentais, esta foi continuada pelo palato até aos ossos palatinos e lateral à artéria palatina. Foi realizada uma segunda incisão, no bordo esquerdo desta que separou a mucosa nasal da oral. Com o auxílio de uma tesoura íris reta os tecidos do bordo direito foram divulsionados do osso palatino e desperiosteados em direção à linha média, a fim de separá-la do osso palatino bilateralmente ao longo dos arcos dentais até o arco glossofaríngeo aliviando assim a tensão da mucosa, possibilitando o levantamento da camada mucoperiosteal de ambos os lados do defeito. Toda esta manipulação foi realizada de forma extremamente cuidadosa a fim de preservar a artéria palatina na sua origem (Figura 4). Nesta etapa, a aspiração da hemorragia foi crucial para recuperar a boa visualização da área. Neste momento foi administrado Morfina na dose de (1mg/Kg), por via intramuscular. A tela de polipropileno foi medida de acordo com o tamanho do palato do animal e

cortada, deixando-se espaços para o encaixe das artérias palatina maior (Figura 5). Em seguida a tela de polipropileno foi posicionada abaixo dos retalhos mucoperiosteais, então os retalhos foram elevados e deslizados sobre a fenda. A tela de polipropileno foi suturada com chuleio simples interrompido bilateralmente ao longo dos arcos dentais até o arco glossofaríngeo, utilizando-se fio nylon monofilamentoso 2-0. Após reavivar os bordos esquerdos do “flap”, realizou-se a sutura da linha média dos flapes mucoperiosteais também com o padrão de sutura chuleio simples interrompido e com fio Nylon monofilamentar. Para promover uma melhor fixação da tela de polipropileno ao palato foram feitos pontos simples separados espalhados. No pós-operatório imediato o animal foi mantido hospitalizado e com terapia a base de Penicilina com Estreptomicina (Pen & Strep®) na dosagem de 1mL/10kg, por via intramuscular e Cetoprofeno (Biofen 1%) na dose de 1mg/kg, também por via intramuscular. Foi prescrito Omeprazol (Gaviz V®) na dose de 1mg/kg (SID), por via sonda esofágica, por 15 dias; Amoxicilina+Clavulanato de Potássio na dose de 20mg/Kg (BID), via sonda esofágica, por 15 dias; Cetoprofeno na dose de 1mg/Kg (SID), via sonda esofágica, por 7 dias; Tramadol na dose de 3mg/Kg por via intramuscular, a cada 6 horas nos dois primeiros dias, após a cada 8 horas por mais 2 dias, e após Dipirona gotas 25mg/Kg (TID), por via sonda esofágica, por 3 dias. Manteve-se a alimentação pastosa composta por ração triturada úmida, por via sonda esofágica. Nas primeiras 24 horas do período pós-operatório, o animal apresentava secreção nasal serosanguinolenta, que foi diminuindo gradativamente até a total remissão no período de 1 semana. Trinta dias após a realização da cirurgia (Figura 5), foi ofertado ao animal a primeira refeição oral, composta por ração pastosa e água, onde o mesmo não apresentou nenhum sinal de comunicação oronasal, tais como falsa via, tosse ou espirro. Durante 3 dias consecutivos o animal alimentou-se somente de ração umedecida em água e após, então foi realizada a retirada da sonda esofágica e gradativamente foi fornecido uma alimentação mais sólida até que o animal consumisse apenas ração seca, evidenciando assim que a cirurgia obteve êxito.

#### **Discussão:**

O paciente do presente relato era um canino, da raça Bulldog Inglês o que vai ao encontro com o citado na literatura por Sinowitz (2010); Little (2015); Lourenço, Ferreira (2015); Radlinsky (2015); que afirmam que a fenda palatina congênita secundária é descrita em cães, principalmente nas raças braquicefálicas, o que vai de encontro ao presente caso. No presente estudo foi realizado um diagnóstico precoce, logo após o nascimento, feito por meio de um exame clínico minucioso, corroborando assim com Lucio (2008); Little (2015); Lourenço, Ferreira, (2015) e Radlinsky (2015); que afirmam ser necessária a realização uma inspeção detalhada da cavidade oral em todos os neonatos após o nascimento e em filhotes na primeira consulta, possibilitando assim a identificação precoce de tais defeitos e a intervenção rápida, evitando-se a perda do filhote. A fenda palatina apresentada pelo paciente deste estudo se localizava em toda extensão da linha média do palato duro e do palato mole o que vai ao encontro das afirmações feitas por Radlinsky (2015) de que os defeitos palatinos podem ocorrer em qualquer lugar do palato e ocasionar comunicação entre as cavidades oral e nasal, podendo ou não haver o envolvimento do palato mole. Após o diagnóstico, o animal do presente caso foi alimentado através de sonda oro-gástrica até a realização da palatoplastia corroborando com Little (2015); Lourenço e Ferreira (2015); e Radlinsky (2015); que dizem que quando o diagnóstico é realizado precocemente, logo após ao nascimento, deve-se criar artificialmente o neonato com alimentação através de sonda oro-gástrica para manter o estado nutricional e reduzir a incidência de pneumonia aspirativa até a reparação cirúrgica, fato este que ocorreu no caso descrito. O animal deste caso sofria com episódios recorrentes de pneumonias, mesmo estando sendo alimentado com sonda esofágica, o que condiz com a descrição de Santos e colaboradores (2010) de que a fenda palatina favorece a migração de microrganismos da cavidade oral para as vias aéreas que, desse modo, chegam aos pulmões, promovendo pneumonia. Foi instituída terapia a base de Amoxicilina associada ao Ácido Clavulânico, tratamento este que foi eficiente e conseqüentemente diminuiu as complicações trans-operatórias do animal, o que vai ao encontro do citado na literatura por Radlinsky (2015) que afirma no casos em que o paciente apresente pneumonia, deve-se tratá-lo com antibiótico com atuação no trato respiratório antes de submetê-lo ao risco anestésico. O tratamento eleito foi o cirúrgico, que é o preconizado nos casos de fenda palatina secundária por haver o risco de aspiração de alimentos para a via respiratória como referem Harvey (1993) e Silva e colaboradores (2017) que afirmam que a maioria dos defeitos no palato só podem ser corrigidas cirurgicamente, uma vez que existe o risco de aspiração de alimentos para a via respiratória. No trans-cirúrgico, o paciente foi posicionado em decúbito dorsal concordando com a afirmação feita por Radlinsky, 2015 de que os pacientes devem ser posicionados em decúbito dorsal e a cabeça deve ficar de tal modo que o cirurgião possa visualizar a parte rostral das narinas na altura dos olhos (RADLINSKY, 2015). A técnica cirúrgica empregada no primeiro procedimento cirúrgico foi a técnica de von Lagenbeck o que está de acordo com o descrito

na literatura por Radlinsky (2015) de que as técnicas mais indicadas para a realização da palatoplastia são a de von Lagenbeck e o “flap” sobreposto. Ainda de acordo com este autor, o “flap” bipendicular posiciona a sutura em cima da fenda não promove sustentação, podendo haver decência de sutura. Por ter ocorrido recidiva parcial da fenda de palato duro e devido a ao retorno dos sinais de comunicação oronasal pelo paciente, foi realizado um novo procedimento cirúrgico novamente empregando a técnica de von Lagenbeck associada com a tela de polipropileno, este novo procedimento ocorreu 2 meses após a primeira intervenção cirúrgica, o que condiz com a afirmação de Marreta (2012) de que um novo reparo só é necessário se os sinais clínicos reaparecerem e quando a deiscência de sutura promover defeitos resultantes com 3 mm ou menos de diâmetro, nestes casos uma nova cirurgia só deve ser realizada cerca de 4-6 semanas após a primeira intervenção. O fio utilizado na segunda intervenção cirúrgica, Nylon monofilamentoso 2-0, o qual não é considerado o de eleição, uma vez que o fio não é absorvível, sendo considerado o tempo de retirada curto em relação ao tempo de cicatrização, por isso a opção deve ser os fios absorvíveis, pois estes não são retirados da cavidade, podendo contribuir na sustentação e cicatrização total da região palatina suturada, segundo Radlinsky 2015, os fios absorvíveis são os mais indicados para esse tipo de cirurgia. Na fenda palatina secundária há comunicação é direta entre as cavidades oral e nasal, recomenda-se que não se forneça nenhum tipo de alimento por via oral entre 10 a 14 dias antes da cirurgia, sendo indicado a realização de suporte nutricional via sonda de esofágica como forma de evitar contaminação pré-operatória da cavidade nasal com alimento (RADLINSKY, 2005), fato este que ocorreu no presente relato. No presente caso a correção total do palato só foi obtida após a realização do segundo procedimento cirúrgico, com a utilização da tela de polipropileno. Resultado este diferente do afirmado por Marreta (2012) de que a melhor chance de sucesso para as correções dos defeitos de palato é com a primeira cirurgia. Porém o mesmo autor afirma ainda, que podem ser necessárias diversas cirurgias até o fechamento completo da fenda, o que se assemelha ao ocorrido com o paciente deste relato onde foram necessárias a realização de dois procedimentos cirúrgicos até a sua total reparação. Não foi observado infecção local o que vai ao encontro ao descrito por Araújo et al. (2010) que afirma que quando a tela de polipropileno é colocada em ambiente altamente contaminado, como a cavidade oral, a tela permite a formação de tecido de granulação que envolve o material e atinge a área infectada através dos orifícios em sua malha. Esta, possui ainda baixo potencial de aderência bacteriana e o fato de não ser absorvível permite a formação de tecido fibroso, desta forma fornece uma barreira mecânica, pois este ficará no local por tempo indeterminado. A tela de polipropileno se mostrou uma boa opção para a correção de fenda palatina neste relato, uma vez que esta não promoveu qualquer reação no paciente e a sua maleabilidade foi de extrema importância para a realização da medida e corte da mesma como o descrito por Silva et al. (2009) que composição química da tela de polipropileno produz baixa reação tecidual pelo hospedeiro, sua tecelagem permite o crescimento de tecido em seu interior devido aos orifícios em sua malha e sua forma física oferece maleabilidade. O animal do presente relato foi submetido ao reparo e dispôs de recuperação e cicatrização completa, portanto seu prognóstico foi considerado bom, além de não ter tido episódios de rinite ou qualquer outro sinal clínico de acometimento de vias aéreas infeccionadas o que vai de encontro ao descrito por Silva e colaboradores (2006), e Jhonson (2008) o prognóstico é favorável nos pacientes com pequenas fendas ou afeta apenas o palato mole, e ainda possui uma camada considerável de músculo. O sucesso da correção cirúrgica do presente relato foi alcançado por vários fatores, entre eles o estado compatível que o animal dispunha para ser submetido à correção cirúrgica, a preservação das artérias palatinas maiores e o emprego da tela de polipropileno, oferecendo um maior suporte para o crescimento tecidual. Concorrobando com a afirmação de Harvey (1993); Silva et al. (2006) e Mitchel; Gioso; Messonnier (2007), que sucesso da correção desta afecção encontra-se em alguns princípios como: não haver tensão na linha de sutura, evitar incisar as artérias palatinas maiores e menores, suturar superfícies cruentas entre si, reavivar os bordos do tecido a suturar, evitar colocar as suturas sobre o defeito e manipular o tecido delicadamente.

Tabela 1: Hemograma realizado no paciente como requisito pré-operatório

	Resultados	Referências	Valores relativos (%)
Eritrócitos (x10 / $\mu$ L)	4,95	3,2 a 7,0	
Leucócitos	19.400 (cels / $\mu$ l)	7.600 a 26.700	

Segmentados	6.596 (cels / $\mu$ l)	4.200 a 17.600	34
Linfocitos	10.864 (cels / $\mu$ l)	1.800 a 16.600	56
Eosinófilos	338 (cels / $\mu$ l)	0 a 1.900	2
Plaquetas	711.000 + (cels / $\mu$ l)	200.000 a 700.000	

Figura 1 - Fotomicrografia do posicionamento em decúbito dorsal, evidenciando a cavidade oral do paciente aos quatro meses de idade apresentando fenda palatina secundária

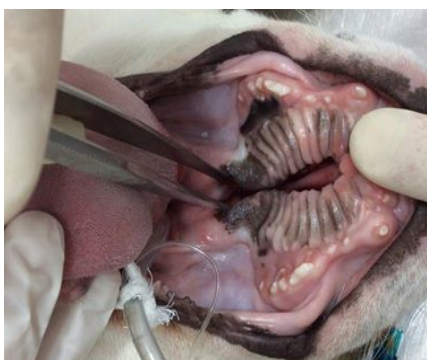

Figura 2 - Fotomicrografia da elaboração do “flap” bipendicular deslizante (A), seguida de uranorrafia e estafilorrafia respectivamente (B)

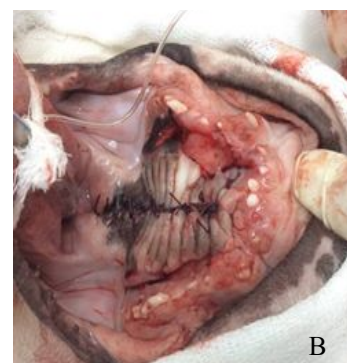
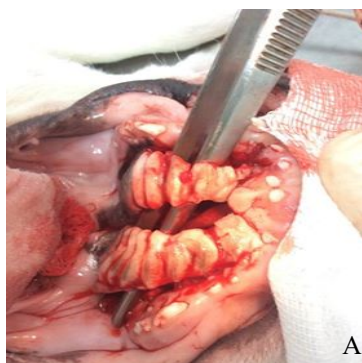


Figura 3- Fotomicrografia evidenciando a recidiva parcial da uranosquise, indicada pelo círculo, provocada por descência de sutura após a realização da primeira cirurgia

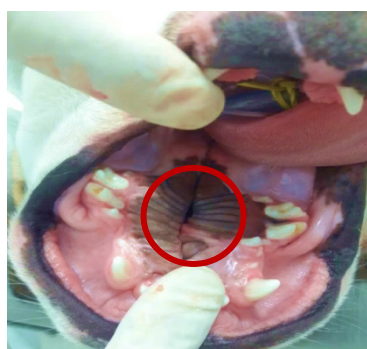


Figura 4- Fotomicrografia do levantamento da camada mucoperiosteal e preservação da artéria palatina indicada pelo círculo

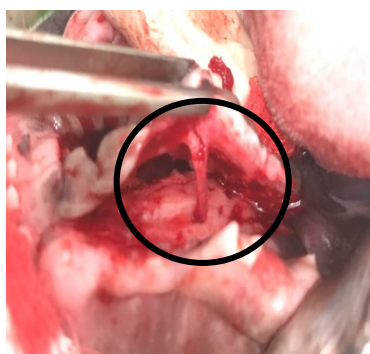
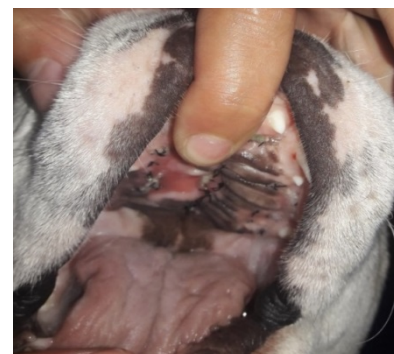

Figura 5- Fotomicrografia da cicatrização do palato secundário trinta (30) dias após a realização da segunda cirurgia de reparação, onde podemos observar a total cicatrização do palato e tecido granuloso



### Considerações finais:

A utilização da técnica de “flap” bipendicular deslizante promoveu estabilidade adequada e mostrou-se eficaz no presente relato. A tela de polipropileno por sua vez promoveu sustentação e serviu como ponte para crescimento tecidual. Todavia, vale ressaltar que a condução dos cuidados pós-operatórios da maneira correta e o bom manejo do proprietário pode ter contribuído para o sucesso deste tratamento. Desta forma, a técnica de “flap” bipendicular deslizante (Von Lagenbeck) associada ao uso

da tela de polipropileno apresentou uma boa opção para o reparo de fenda palatina congênita secundária no presente relato.

#### Abstract

Congenital defects of the palate are a little more common in dogs, being the most common such as French and English Bulldog, Pug, Boston Terrier, Pekingese, Boxer and Shih Tzu. The cleft palate also called palatoschisis is an abnormal communication between an oral and nasal cavity. It may be of congenital origin, which occurs due to a defect in the formation of the palate, when there is a failure of the fusion of the palatine, incisive and maxillary bones generating an opening in the longitudinal direction of the medial line in the bone and also in the mucosa of the palate, or acquired, which occurs due to trauma. This can still be classified as primary, consisting of any cranial cleft to the incisive foramen and involving the lip, or secondary when the cleft occurs caudal to the incisive foramen. The repair of the palate is done by of plastic surgery, but due to the natural conditions of the oral and nasal cavities together with the little surrounding tissue, it may not guarantee a good healing result, and the postoperative is frequently problematic due to the occurrence of suture dehiscence and relapse due to an exacerbated inflammatory process and infection. The objective of this study was to report the surgical reduction of secondary congenital cleft palate that was located in the midline with size equivalent to the whole extent of the hard and soft palate with the use of the polypropylene mesh in a canine patient, male, English Bulldog, of 6 months of age. The technique proved effective in correcting the disease and preventing respiratory diseases, allowing a normal life for the animal.

Keywords: Cleft palate. Palatoschisis. Palate.

#### Referências:

- ÂNGULO, S.M. **Enfermedades de los neonatos**. Revista de Colvema – Colégio Oficial de los Veterinarios de Madrid, p. 6-12, 2008. Disponível em: <http://www.colvema.org/PDF/0612Neonatos.pdf>. Acessado em 14/04/2018
- ARAÚJO, U. R. M. F.; CZECZKO, N. G.; DEALLARMI, A.; HEMOVISKI, F. E.; ARAÚJO, H. V. C. P. Escolha do material da tela para disposição intraperitoneal na correção cirúrgica de defeitos herniários da parede abdominal. **ABCD Arquivo Brasileiro de Cirurgia Digestiva**, v.23, n.2, p.118-121. 2010.
- BERGHE, F.V.D.; CORNILIE, P.; STEGEN, L.; GOETHEM, V.; SIMOENS, P. Palatoschisis in the dog: developmental mechanisms and etiology. **Vlaams Diergeneeskunding Tijdschrift**, v. 79, n.1, p.117-123, 2010.
- BUDRAS, K.D; McCARTY, P.H; FRICK, W; RICHTER, R; HOROWITZ,A; BERG,R. **Anatomia do cão texto e atlas**. 5.ed. São Paulo: Manole, 2010.
- CONTESINI, E. A.; PIPPI, N. L.; DE CASTRO BECK, C. A.; BRUN, M. V.; COSTA LEME, M.; RAFFI, M. B.; GODOY, C. L. B.; BONFADA, A. T.; GOMES, K; TRINDADE, A. B. Cartilagem homóloga conservada em glicerina para restauração de fenda de palato duro experimental em cães. **Revista da FZVA**, v.11, n.1, p. 128-139, 2004.
- DOMINGOS, T.C.S. Cuidados básicos com a gestante e o neonato canino e felino: revisão de literatura. **Jornal Brasileiro de Ciência Animal**. v.1, n.2, p. 94-120, 2008.
- DUMON, C. Patologia Neonatal do Filhote, os primeiros 15 dias. 1.ed. In: PRATS, A.; DUMON, C.; GARCIA, F.; MARTÍ, S.; COLL, C. **Neonatologia e pediatria canina e felina**. São Caetano do Sul: Interbooks; 2005. p.133-134.
- DUTRA, A. T. **Defeitos palatinos congênitos**.2008. 23f. trabalho de conclusão de curso (pós-graduação "latu sensu "Medicina Veterinária)-Universidade Castelo Branco, São José do Rio Preto, 2008.
- DYCE, K.M; SACK, W.O; WENSING, C.J.G. **Tratado de Anatomia VETERINÁRIA**. 4.ed. Rio de Janeiro: Elsevier, 2010. p.102, 106, 109, 119, 140, 141, 383 e 386.
- HAAGEN, A.J.V.V. DOENÇAS DA GARGANTA. In: ETTINGER, S.J.; FELDMAN, E.C. v .2, 5.ed. **Tratado de medicina interna veterinária: doenças do cão e do gato**. Rio de janeiro: Guanabara Koogan, 2008. p.1085.

- HARVEY, C. E. Oral surgery. In: HARVEY, C. E.; EMILY, P. P. **Small animal dentistry**. St. Louis: Mosby, 1993. p.156-180.
- HOWARD, D.R. Mucoperiosteal flap technique for cleft palate repair in dogs. **J Am Vet Med Assoc**, v.165, n.4, p.353-354, 1974.
- JHONSON, S.E. Sistema Digestório. IN: SHERDING, B. 3.ed. **Manual sunders clínica de pequenos animais**. São Paulo: ROCA, 2008. p. 630-635.
- KELLY, K.M.; BARDACH, J. PALATE SURGERY: Biologic basis of cleft palate and palatal surgery. In: VERSTRAETE, F.J.M.; LOMMER, M.J. 1.ed. **Oral and maxillofacial surgery in dogs and cats**. Philadelphia: Elsevier, 2012, p.343-348.
- LEE J.; KIM, Y.; KIM, M.; LEE, J.; CHOI, J.; YEOM, D.; PARK, J; HONG, S. Application of a temporary palatal prosthesis in a puppy suffering from cleft palate. **Journal of Veterinary Science**. Mar. 2006. v.7, n.1, p.93-95.
- LITTLE S.E. Pediatria. IN: LITTLE, S.E. 1.ed. **O gato medicina interna**. Ottawa: Roca, 2015. p.1179-1192.
- LOURENÇO, M.L.G; FERREIRA, H. Doenças do neonato. JERICÓ, M.M; NETO, J.P.A; KOGIKA, M.M. v.1, 1.ed. **Tratado de medicina interna de cães e gatos**. São Paulo: Roca, 2015. p.1306-1309.
- LUCIO, C.F. **Influência das condições obstétricas ao nascimento sobre os padrões de vitalidade e bioquímica neonatal na espécie canina**. São Paulo, 2008. 77f. Dissertação (mestrado em reprodução animal) programa de pós- graduação em reprodução animal, Faculdade de medicina veterinária e zootecnia da Universidade de São Paulo, 2008.
- MARRETA, S.M Repair of acquired palatal defects. In: VERSTRAETE, F. J.; LOMMER, M. J. 1.ed. **Oral and maxillofacial surgery in dogs and cats**. Philadelphia: Elsevier, 2012. p.363–372.
- MITCHEL P. Q.; GIOSSO, M.A.; MESSONNIER, S.P. **Odontologia Veterinária para o clínico de pequenos animais**. 2.ed. São Paulo: Manole, 2007. p145.
- NODEN, D.M.; LAHUNTA, A. **The embryology of domestic animals, developmental mechanisms and malformations**. London: Williams & Williams, 1985. 823p.
- POPE, E. R.; CONSTANTINESCU, G. M. Repair of cleft palate e Repair oronasal fistulas. In: BOJARB, M. J; ELLISON, G.W; SLOCUM, B. 5.ed. **Current techniques in small animal surgery**. Jackson:Tenton NewMedia, 2014. p.195-203.
- PUNDEK, M.R.Z.; CZECZKO, N.G.; YAMAMOTO, C.T.; PIZZATTO R.F.; CZECZKO, L.E.A.; DIETZ U.A. MALAFAIA, O. Estudo das telas cirúrgicas de polipropileno/poliglicaprone e de polipropileno/polidioxanona/celulose oxidada regenerada na cicatrização de defeito produzido na parede abdominal de ratos. **ABCD Arquivos Brasileiros de Cirurgias Digestivas**. v.23, n.2, p.94-99. 2010.
- RADLINSKLY, M.G. Cirurgia do sistema digestório. 4.ed. In: FOSSUM, W.T. **Cirurgia de pequenos animais**. Rio de Janeiro: Elsevier, 2015. p.398-405.
- RIBEIRO, E.M.; MOREIRA, A.S.C.G. Atualização sobre o tratamento multidisciplinar das fissuras labiais e palatinas. **Revista Brasileira em Promoção da Saúde**, v.18, n. 1, p 31-40. 2005.
- ROBERTSON, J.J. Palato. In: BOJRAB, M. J. 1.ed. **Mecanismos da moléstia na cirurgia dos pequenos animais**. São Paulo: Manole, 1996, p.225-228.
- SANTORA, T.A.; ROSLYN, J.J.; Incisional hernia. **Surgical Clinic of North America**. v.73. n.3. p. 557-70. 1993.
- SANTOS, J.S.M.; CAVALCANTI, J.M.W.M.U.; BARBOSA, P.E.; FREITAS, M.L.B.; ARAÚJO, I.R.M.; LIRA, C.C.S.; BARROS, M.B.S.; TENÓRIO, A.P.M.; PEREIRA, M.F. Fenda palatina em cão neonato: achados de necropsia. In: **X Jornada de Ensino, Pesquisa e Extensão**. Recife PE: UFRPE, 2010.
- SANTOS, P. C. G.; SHIMIZU, F. A. Aspectos anatomo histopatológico do tumor venéreo transmissível. **Revista Científica Eletrônica de Medicina Veterinária**, v.3, p.1-4, Jun. 2004. Disponível em:  
[http://faef.revista.inf.br/imagens\\_arquivos/arquivos\\_destaque/1Lt6ae96WKwTQqy\\_2013-5-20-10-2-32.pdf](http://faef.revista.inf.br/imagens_arquivos/arquivos_destaque/1Lt6ae96WKwTQqy_2013-5-20-10-2-32.pdf). Acesso em: 22/02/2018.

SILVA, L.M.R.; MAGALHÃES, F.J.R.; OLIVEIRA, A.M.A.; COELHO, M.C.O.C.; SALDANHA, S.V. Redução de fenda palatina, secundária a tumor venéreo transmissível, com obturador palatino. **Revista Portuguesa de Ciências Veterinárias**, v.104, n.569-572, p.77-82. 2009.

SILVA, H.M.O.G.; SILVA, C.R.A.; SILVA, F.L.; SILVA, L.M.O.G. Correção cirúrgica de fenda palatina traumática em gato: Relato de caso. **PUBVET**, v.11, n. 7. p. 677 e 678. 2017.

SIVACOLUNDHU, R.K. Use of local and axial pattern flaps for reconstruction of the hard and soft palate. **Clinical Techniques in Small Animal Practice**, v.22, n.2. p. 61-69. 2007.

SINISCALCHI, R.; PALMA, P.; RICCETTO, C.; MACIEL, L.; ENS, G.; DEL FABBRO, I. Efectos biomecánicos de la inclusión de orificios facilitadores de la integración en mallas de polipropileno monofilamento: estudio experimental. **Actas Urológicas Españolas**, v.35, n.10, p.599-604. 2011.

SMITH, M. M. Oronasal fistula repair. **Clinical techniques in small animal practice**, v.15, p. 243-250. 2000.

VAZ, M.; KREBS, R. K.; TRINDADE, E. N.; TRINDADE, M. R. Fibroplasia after polypropylene mesh implantation for abdominal wall hernia repair in rats. **Acta Cirúrgica Brasileira**. v.24, n.1, p.19-25. 2009.

## **USO DO HIDROGEL DE POLIACRILAMIDA A 2,5% RETICULADO NO TRATAMENTO DA OSTEOARTRITE SECUNÁRIA A DISPLASIA COXOFEMORAL EM CANINO: ESTUDO DE CASO**

Aline Santos Kirazian Montechiari Lobosco<sup>95</sup>; Fernando Luís Fernandes Mendes<sup>96</sup>; Maria Eduarda Monteiro Silva<sup>96</sup>; Denise de Mello Bobány<sup>96</sup>; Marcelline Santos Luz<sup>96</sup>; Tatiana Didonet Lemos<sup>96</sup>

### Resumo

A displasia coxofemoral é uma afecção ortopédica causada por falha no desenvolvimento da articulação levando, na maioria dos casos, a uma osteoartrite, um distúrbio crônico da articulação que danifica a cartilagem articular, causando alterações degenerativas e proliferativas dos tecidos periarticulares. Isso ocorre devido à instabilidade articular, tornando-se a principal causa de osteoartrite da articulação coxofemoral. Devido ao grande número de cães afetados por esta doença, o presente trabalho irá apresentar um estudo de caso sobre o uso do Hidrogel de Poli(acrilamida a 2,5 % reticulado, em uma fêmea da raça Rottweiler de 1 ano de idade, atendida Clínica Escola do Unifeso, *campus* Quinta do Paraíso, na cidade de Teresópolis/RJ, apresentando claudicação, prostração da marcha, atrofia de membros pélvicos, dificuldade na mudança de decúbito, postura em base ampla, arqueamento de dorso e dor a manipulação. Ao exame radiográfico foi diagnosticado displasia coxofemoral, com sinais de uma osteoartrite secundária. O Hidrogel de Poli(acrilamida a 2,5% foi usado como forma de tratamento, visando minimizar os sintomas consequentes da osteoartrite, proporcionando melhor qualidade de vida ao paciente. Ele é um gel de polímero biocompatível não tóxico, não imunogênico com propriedades elásticas e viscosas, resultando em uma grande molécula estável que se integra a membrana sinovial após a aplicação intra-articular formando uma rede fibrosa de vasos dentro do gel, resultando em uma camada sub sinovial estável e duradoura, persistindo ao longo do tempo consistente e trazendo benefícios analgésicos para o canino acometido.

Palavras-chave: Doença Articular Degenerativa. Articulação Coxofemoral. Biopolímero.

### Introdução:

Anatomicamente a articulação coxofemoral é classificada como esferoide, que consiste em uma esfera contida com cúpula correspondente (DYCE, 2010). Ela é formada pela cabeça do fêmur com o acetábulo (KONIG; LIEBICH, 2014). Esse tipo de articulação multiaxial tem grande versatilidade de movimentos (DYCE, 2010). Por ser classificada assim a articulação suporta movimentos de flexão e extensão, adução e abdução, rotação externa e interna, além de vários movimentos em torno do eixo (TÔRRES; SILVA; ROCHA, 2003). Com isso a configuração anatômica da articulação coxofemoral confere estabilidade e congruência, permitindo grande amplitude de movimentos dos membros pélvicos (LIMA et al., 2015). Quando esta estabilidade está comprometida por problemas no desenvolvimento muscular e ósseo causando frouxidão, instabilidade e subluxação das estruturas da articulação coxofemoral, surge a displasia coxofemoral, originando alterações na cabeça do fêmur, colo femoral e acetábulo durante a fase de desenvolvimento (BARROS, 2008). A displasia coxofemoral é uma afecção ortopédica com alto índice de prevalência na espécie canina (ROCHA et al., 2013). Os fatores intrínsecos e extrínsecos envolvidos na etiologia incluem estrutura e conformação corpórea, alteração no desenvolvimento ósseo muscular, crescimento rápido, nutrição deficiente ou excessiva (proteínas, cálcio e fósforo), atrofia muscular pélvica, excesso de exercícios em cães jovens, distúrbios hormonais e fatores ambientais como tipo de piso e presença de escadas (LIMA et al., 2015). Os fatores que causam a inflamação sinovial também podem ser importantes, uma vez que a sinovite leva ao aumento do volume do fluido articular, diminuindo a estabilidade articular (FOSSUM, 2014). As forças atuantes alteradas resultam em micro fraturas no osso subcondral. Na consolidação, o osso fica mais duro absorvendo menos o impacto e desta maneira a força é transmitida para a cartilagem, aumentando a degeneração articular (SILVA, 2016). A área de superfície articular fica reduzida causando um esgotamento prematuro da cartilagem com exposição das fibras subcondrais que acarretará dor e claudicação (FOSSUM, 2014). Radiograficamente caracteriza-se pelo arrasamento do acetábulo, achatamento da cabeça do fêmur, subluxação ou luxação coxofemoral e alterações secundárias (ROCHA, 2008). As alterações radiológicas subsequentes são aquelas características da osteoartrite (OA) que podem se apresentar na ordem de formação de osteófito pericondral, remodelamento da cabeça e colo femorais, remodelamento do acetábulo e aumento da radiopacidade do osso subcondral da cabeça femoral e acetábulo. A linha de Morgan que são esteseófitos ósseos é encontrada em animais onde a frouxidão da articulação coxofemoral está oculta na projeção estendida e ela pode ser compreendida como um prenúncio precoce e considerável de OA coxofemoral. Conforme a doença progride a cabeça femoral perde seu formato esferoidal e torna-se achatada ao longo da sua superfície articular (TRHALL, 2010). A dificuldade na realização de exercícios é o sintoma mais comum de uma displasia coxofemoral (FOSSUM, 2014). A displasia coxofemoral pode levar a uma osteoartrite (OA) causada pela instabilidade articular, ou seja, ela é a principal causa de OA da articulação coxofemoral

<sup>95</sup> Graduanda do curso de Medicina Veterinária do UNIFESO - alinekirazian@gmail.com

<sup>96</sup> Docente do curso de Medicina Veterinária do UNIFESO - febriel@bol.com.br

(LUSSIER; LANTHIER; MARTINEAU-DOIZÉ 1994). A osteoartrite (OA) é um distúrbio crônico da articulação que danifica a cartilagem articular, causando alterações degenerativas e proliferativas dos tecidos periarticulares. As causas mais comuns até o momento são instabilidade articular, traumas e as doenças ortopédicas do desenvolvimento (NELSON; COUTO, 2015). É uma patologia multifatorial, estando envolvidas interações bioquímicas e biomecânicas. Na forma primária o fator etiológico é a degeneração da cartilagem, que ocorre normalmente em animais mais velhos, na forma secundária, está associada com outras patologias como, por exemplo, a displasia coxofemoral (QUEIMADO, 2016). A OA é uma patologia de progressão lenta, que faz com que haja uma perda de cartilagem que ocasiona uma exposição do osso subcondral. Novas formações ósseas surgem devido a inflamação crônica e as lesões no tecido mole (MELE, 2007). É uma afecção heterogênea de difícil avaliação e classificação de seus estágios (DENNY; BUTTERWORTH, 2006). Os sinais iniciais são geralmente a relutância em realizar certas atividades que anteriormente eram realizadas com mais facilidade (SCHUL, 2013; PETTITT; GERMAN, 2015). As alterações que acontecem são responsáveis pela redução da elasticidade da cartilagem, fazendo com que haja mais fibrilação e fissura com perda do tecido. Caso haja uma continuidade desse processo, poderá ocorrer uma eburnação do osso subcondral. Os condrocitos aumentam sua regulação e as taxas de síntese e degradação de proteoglicanos se elevam, conduzindo-se a perda da matriz (DENNY; BUTTERWORTH, 2006). A cartilagem articular é um tecido de suporte de carga que reveste a superfície dos ossos nas articulações, este tecido avascular tem uma capacidade limitada de reparação intrínseca (VEGA; KWON; BURDICK, 2017). Por esse motivo a busca por novas alternativas de tratamento são necessárias. Então o hidrogel de poliacrilamida 2,5% reticulado (PAAG), surge como um novo aliado para que este processo de degeneração não evolua. Uma característica importante do hidrogel é a sua semelhança com a matriz extracelular, permitindo assim sua utilização na medicina regenerativa, com o objetivo de melhorar a regeneração e o reparo tecidual (SOSNIK; SEREMETA, 2017). Para melhorar o reparo da cartilagem, o hidrogel avançou nos últimos anos, melhorando sua utilidade. Alguns destes avanços incluem o desenvolvimento de reticulação de rede melhorada (por exemplo, redes duplas), novas técnicas para processar hidrogéis e melhorar a incorporação de sinais biológicos (VEGA; KWON; BURDICK, 2017). O PAAG é um gel de polímero biocompatível que consiste em 97,5% de água estéril e 2,5% de poliacrilamida reticulada e possui propriedades elásticas, não reabsorvíveis, não tóxicas e viscosas, resultando em uma grande molécula estável (JANSSEN; KOENE; LISCHER, 2012; TNIBAR et al., 2014) Foi introduzido como tratamento para afecções articulares como a OA em equinos desde 2012 por Janssen, Koene e Lischer. O PAAG não contém partículas como microcristais e não migra do local que foi aplicado (DE CASSIA NOVAES; BERG, 2003) e tem efeito viscoso mais duradouro, já que não é degradável (CHRISTENSEN et al., 2003; TNIBAR et al., 2017). Ele exerce seu efeito fazendo a integração ao longo do tempo, dentro dos tecidos moles, através de uma combinação de vasos em crescimento e troca de água molecular (CHRISTENSEN et al., 2003; FERNÁNDEZ-COSSÍO; CASTAÑO-OREJA, 2006). A integração do tecido começa imediatamente após a injeção de gel como uma espécie de reação corporal estranha ao PAAG. Os macrófagos hospedeiros e as células gigantes do corpo estranho cercam inicialmente o gel e depois o invadem. No processo, essas células são gradualmente transformadas em fibroblastos e células endoteliais, que, eventualmente, formam uma rede fibrosa fina de vasos dentro do gel (CHRISTENSEN et al., 2008). Em estudo histopatológico o PAAG está presente na sinóvia articular, resultando em uma camada sub sinovial estável e duradoura, persistindo ao longo do tempo consistente, trazendo benefícios analgésicos para animais acometidos pela OA (CHRISTENSEN et al., 2016). É possível que as propriedades viscoelásticas do PAAG tenham efeito de absorção de choque na articulação, o que poderia funcionar como um efeito "buffer" (para-choque), que permite a absorção das forças de impacto que ocorrem durante o exercício. Uma outra hipótese é que ele pode revestir os mecanorreceptores subcondrais intra articulares, fazendo um "revestimento nervoso" resultando em uma melhora clínica (JANSSEN; KOENE; LISCHER, 2012). O uso do PAAG em animais domésticos ainda é algo relativamente novo, ele aliviou significativamente claudicação e o derrame articular nas articulações osteoartroticas, se mostrando um tratamento seguro e duradouro, pelo menos por 24 meses em equinos, sendo considerado como um novo tratamento para a OA (TNIBAR et al., 2015). É um produto não degradável, com propriedades viscosas e elásticas e, portanto, pode contribuir para a proteção da superfície articular de uma articulação osteoartrotica, podendo estabilizar as lesões da OA. Isso enfatiza o papel de viscosuplementação que o gel possui, melhorando assim a lubrificação dentro da articulação, resultando em uma e melhora dos sinais clínicos onde a redução da dor é a mais significativa (TNIBAR et al., 2017). O presente trabalho tem por objetivo apresentar um estudo de caso sobre o uso do hidrogel de poliacrilamida 2,5% reticulado (Arthramid® Vet, Contura International A / S, 2860, Søborg, Dinamarca) como método de tratamento na osteoartrite secundária a displasia coxofemoral em um canino.

### Estudo de Caso e Discussão:

O animal do caso relatado é um Rottweiler de 42kg, fêmea de um ano de idade, com diagnóstico de displasia coxofemoral (DCF) de acordo com Barros et al. (2008), que relatam que a mesma acomete animais da raça Rottweiler de ambos os sexos, com a mesma frequência e independente da idade. O animal acometido é de porte grande que teve o crescimento rápido, estando de acordo com Minto et al. (2012) e Rocha et al. (2013), que relatam que a DCF acomete, principalmente, animais de grande porte que tem o crescimento rápido. Ao exame físico o animal apresentava sinais de dor, claudicação, prostração da marcha, atrofia da musculatura dos membros pélvicos, dificuldade na mudança de decúbito (figura 1), postura em base ampla (figura 2), dorso arqueado (figura 3) conforme observam Lima et al. (2015), que explicam a importância de uma avaliação bem detalhada, onde deve ser identificado claudicação, crepitação ao movimento, dor, hipertrofia da musculatura torácica e atrofia da musculatura pélvica nos casos de DCF. Um dos sinais clínicos apresentados pelo animal foi a relutância ao exercício semelhante ao relatado pelos autores Hulse e Johnson (2002) e Fossum (2014), que dizem que a dificuldade na realização de exercícios é o sinal mais comum de uma displasia coxofemoral. Foi observado à palpação distensão da cápsula articular, crepitação, diminuição da amplitude de movimento, além de dor e desconforto aos movimentos de flexão e extensão e de abdução com rotação externa (figura 4) semelhante ao observado por Dassler (2007), que relata que a palpação, quando feita, pode resultar em dor, devido a frouxidão e instabilidade articular, principalmente nos pacientes mais jovens, quando se faz a rotação da articulação, abdução, adução, flexão e extensão o desconforto, pode ser identificado. Até os seis meses de idade o animal ficava em um ambiente com piso liso, estando esse relato de acordo com Lima et al. (2015), que descrevem que fatores extrínsecos como os ambientais, incluindo tipo de piso e presença de escadas, podem estar envolvidos na etiologia da doença. O animal também apresentava sobrepeso, onde a ingestão nutricional excessiva foi evidenciada, contribuindo para o aparecimento da DCF e estando de acordo com Fossum (2014) e Thrall (2010), que observaram que o fator nutricional está relacionado ao ganho de peso e o crescimento do animal, acelerados pela ingestão nutricional excessiva que podem levar a disparidade no desenvolvimento de tecidos moles de suporte, contribuindo para o aparecimento da DCF. No estudo de caso apresentado foi constatado, ao exame radiográfico, uma incongruência coxofemoral bilateral e o valor do Ângulo de Norberg (AN) foi de 83° e 76°, respectivamente, nos lados direito e esquerdo classificando a DCF de grau E HD (+++) (figura 5) estando de acordo com Bettini et al. (2007), que classificam como Grau E a displasia coxofemoral grave com alterações articulares evidentes de displasia e sinais de luxação ou subluxação e com Lima et al. (2015), que relatam que o AN menor que 105°, confirma subluxação. As alterações identificadas ao exame radiográfico foram subluxação coxofemoral esquerda, arrasamento do acetábulo direito e esquerdo e achatamento da cabeça do fêmur bilateral, estando de acordo com Bettini et al. (2007) e Rocha (2008) que relatam que a DCF caracteriza-se radiograficamente pelo arrasamento do acetábulo, achatamento da cabeça do fêmur, subluxação e alterações secundárias. No diagnóstico de displasia coxofemoral, o animal já apresentava evidências de osteoartrite coxofemoral secundária, pois um dos achados radiográficos foi a linha de Morgan (figura 6) estando de acordo com Thrall (2010) que descreve que esteseófitos ósseos solitários no aspecto caudal do colo femoral podem ser identificados como uma linha opaca apontada distalmente, chamada de linha de Morgan que pode ser compreendida como um prenúncio precoce e considerável de osteoartrite coxofemoral. O animal do estudo relatado é jovem e já apresenta sinais evidentes de OA, constatados pelo exame radiográfico diferenciando de Fossum (2014) que descreve que em pacientes jovens ocorre uma lassidão do quadril e em pacientes idosos ocorre a OA. Todo histórico, sinais clínicos, testes e exames são compatíveis com evidências de uma osteoartrite secundária causada pela instabilidade articular que está associada a displasia coxofemoral estando de acordo com Lussier, Lanthier e Martineau-Doizé (1994) e Denny e Butterworth (2006) que afirmam que a displasia coxofemoral pode levar a uma osteoartrite causada pela instabilidade articular, ou seja, ela é a principal causa de osteoartrite da articulação coxofemoral. A constatação do remodelamento ósseo em exame radiográfico do animal (figura 7) é um sinal evidente de OA e está de acordo com Thrall (2010) e Nelson e Couto (2015) que relatam que na avaliação radiográfica de OA é constatado remodelamento ósseo. O uso de PAAG em animais domésticos ainda é algo relativamente novo e até o momento não foi descrito nenhum caso do tratamento da OA em canino. No entanto, seu uso já foi descrito em equinos, caprinos e humanos por De Cássia Novaes e Berg (2003), Zarini et al. (2004), Christensen et al. (2008), Janssen, Koene e Lischer (2012), Tnibar et al. (2014), Tnibar et al. (2015), Christensen et al. (2016), Verpaalen et al. (2016), Tnibar et al. (2017) e Christensen e Daugaard (2016). Antes da realização do procedimento não foi feito nenhum pré-teste com o PAAG e o procedimento foi feito em ambiente sob condições completamente assépticas e estéreis, estando de acordo com De Cássia Novaes e Berg (2003) que dizem que o uso do PAAG não requer nenhum pré-teste e que as injeções devem ser realizadas sob condições completamente assépticas e estéreis, a fim de evitar a

contaminação bacteriana. Para a realização do procedimento, o animal foi anestesiado com Volátil Inalatória, posicionado em decúbito lateral e o PAAG foi introduzido com agulha estéril de calibre 22 G, o que difere de De Cássia Novaes e Berg (2003) que descrevem o uso em humanos com agulha 27 G para administração do gel. O procedimento foi guiado por ultrassom) e o gel injetado intra-articular, semelhante ao relato de caso descrito por Christensen e Daugaard (2016), onde as injeções intra-articulares foram guiadas por ultrassom (figura 8). Foram utilizadas uma seringa com 1 ml de PAAG (figura 9) para cada articulação que se difere relato de caso descrito por Christensen e Daugaard (2016) em humano onde o paciente recebeu 2 injeções intra-articulares de PAAG com intervalo de 1 mês, precedido por um anestésico local que também se difere do estudo apresentado onde o animal foi anestesiado. Nenhuma reação foi relatada no pós cirúrgico, semelhante a Tnibar et al. (2014) e Tnibar et al. (2015) que relatam que nenhuma reação adversa foi observada após injeção intra articular com PAAG, mas se difere do estudo de Verpaalen et al. (2016), onde relatam que um equino foi tratado duas vezes e teve reação adversa transitória. Foi prescrito repouso por uma semana e após esse período foi orientado a fazer pequenas caminhadas, diferente do estudo de Verpaalen et al. (2016), que após a aplicação houve restrição ao exercício por 4 semanas, antes do retorno progressivo às atividades. Na reavaliação, a eficácia do tratamento foi evidenciada pela melhora do quadro clínico após aplicação com PAAG, de acordo com Tnibar et al. (2017), que relatam que é um produto não degradável e altamente viscoso e, pode contribuir para a proteção da superfície articular de uma articulação osteoartrítica, podendo reduzir e estabilizar as lesões da OA. Isso enfatiza o papel de viscosuplementação que o gel tem, melhorando assim a lubrificação dentro da articulação, resultando na redução da dor e melhora dos sinais clínicos. Aparentemente o animal se mostrou disposto, sem dificuldades nas mudanças de decúbito (Figura 10) e sem apresentar quadro de dor, sendo condizente com Janssen, Koene e Lischer (2012) que dizem que é possível que as propriedades viscoelásticas do PAAG tenham efeito de absorção de choque na articulação, o que poderia funcionar como um efeito "buffer" (para-choque) que permite a absorção das forças de impacto que ocorrem durante o exercício, eliminando a dor. Foram realizados exames hematológicos para ver se houve alguma alteração após procedimento com o PAAG e os resultados foram normais tanto para hemograma completo, bioquímica e proteína C reativa, sendo semelhante ao estudo de Tnibar et al. (2014) onde foi evidenciado ao final do estudo em ambos os grupos, valores de hematologia, bioquímica e proteínas de fase aguda dentro da faixa de normalidade. O exame radiográfico foi repetido dois meses e meio após aplicação com PAAG e os sinais osteoartróticos estavam mais pronunciados em relação ao exame anterior (figura 11), diferente de Janssen, Koene e Lischer (2012) que depois de três e seis meses após aplicação foram repetidos exames radiográficos em 2 equinos que não mostraram alterações no osso subcondral em comparação ao exame anterior à aplicação com PAAG. As alterações no exame do animal desse estudo evidenciadas podem ser devido ao tempo entre o diagnóstico radiográfico (14/03/2018) e a realização do procedimento com o PAAG (20/07/2018). Durante estes 4 meses e 6 dias, os sinais osteoartróticos podem ter evoluído mas infelizmente não foi feito nenhum exame radiográfico imediatamente anterior ao procedimento para afirmar essa suposição. Nova avaliação radiográfica será feita em um ano, onde será possível avaliar se os sinais osteoartróticos evoluíram ou se mantiveram estáveis. Diante da melhora do quadro clínico, o tratamento com o PAAG se mostrou eficiente e seguro no animal do estudo apresentado, sendo semelhante a Tnibar et al. (2015) que relatam que o PAAG é um tratamento seguro e duradouro no tratamento para a OA.

Figura 1- Animal do estudo mostrando postura anormal ao sentar

Figura 2- Animal do estudo mostrando postura em base ampla

Figura 3 - Animal do estudo mostrando dorso arqueado



Figura 4 – Teste Ortopédico



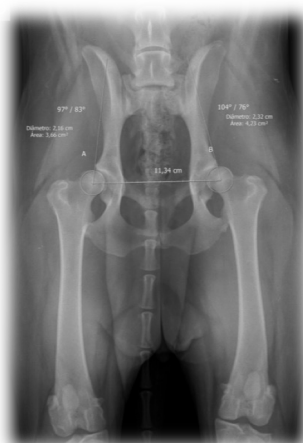
Figura 5 - Mensuração Angulo de Norbert e alterações radiológicas



Figura 6 - Radiografia evidenciando a Linha de Morgan

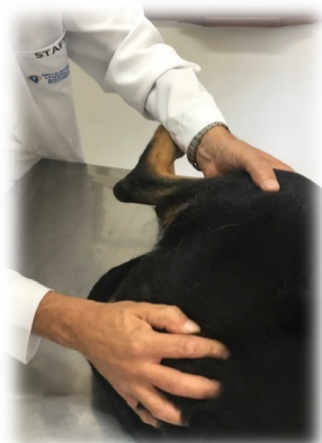

Figura 7- Constatação do remodelamento ósseo em exame radiográfico



Fonte: Diagnosis, 2018.

Figura 8 - As injeções intra-articulares foram guiadas por ultrassom

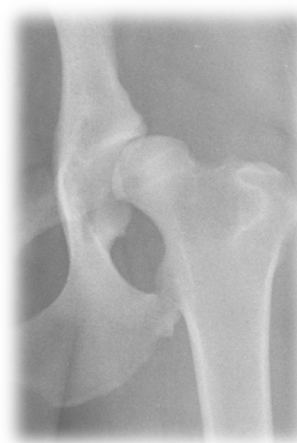

Figura 9 - Seringas com 1 ml de PAAG em cada articulação

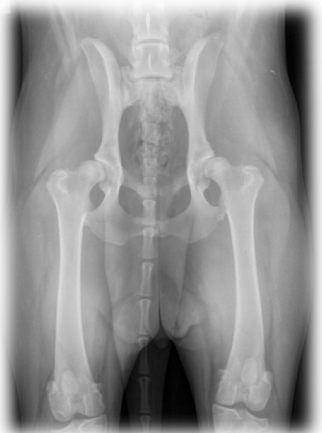
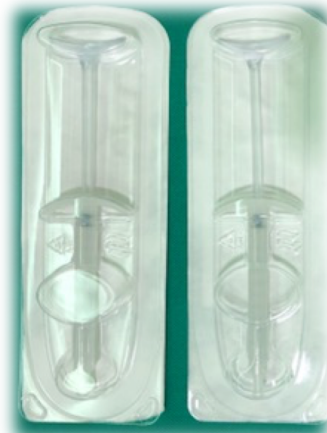
Figura 10 – Animal após procedimento,



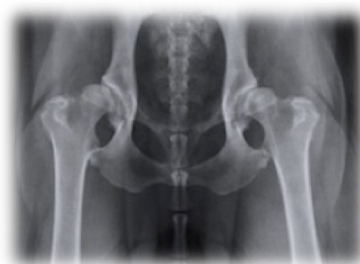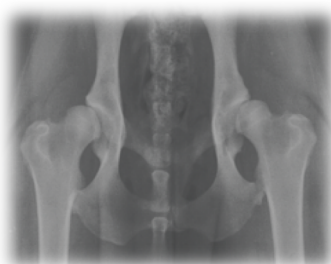
Figura 11 - O exame radiográfico repetido dois meses e meio após intervenção e os sinais osteoartroticos estavam mais pronunciados em



sem dificuldades nas  
mudanças de decúbito

relação ao exame anterior . Comparativo antes (A) e depois (B)

A



### Considerações Finais:

Para estagnar a progressão da osteoartrite, este estudo de caso apresentou um tratamento inovador para caninos acometidos por esta afecção. Os resultados deste estudo de caso fornecem uma abordagem promissora do uso do PAAG trazendo benefícios analgésicos para caninos acometidos por osteoartrite, podendo ser inserido como novo tratamento desta enfermidade em caninos. Não há muitos estudos sobre o uso hidrogel de poliacrilamida a 2,5% reticulado na osteoartrite em animais. A técnica vem sendo utilizada em equinos com eficiência comprovada, no entanto, até o momento, não há estudos publicados com o uso do PAAG na OA em caninos. São necessários mais estudos e publicações sobre o tema.

### Abstract

Hip dysplasia is an orthopedic condition caused by failure to develop the joint, leading in most cases to osteoarthritis, a chronic joint disorder that damages the articular cartilage, causing degenerative and proliferative changes of the periarticular tissues. That usually occurs due to the joint instability, which is the main cause of osteoarthritis of the hip joint. Considering the large number of dogs affected by this disease, the present research will introduce a study case of a one year old female hottweiler that was treated at the Unifeso University *campus* Clinic called Clinica Escola Unifeso, in Teresópolis-RJ. The dog was presenting lameness, depletion, atrophy of the pelvic limbs, difficulty in changing body positions, broad base posture, back arching and would feel pain during the vets handling. The X-ray exam pointed out hip dysplasia and signs of a secondary osteoarthritis. A polyacrylamide hydrogel was used as a treatment method, to minimize the consequent symptoms of osteoarthritis, providing better quality of life to the patient. The gel itself is a biocompatible polymer gel, non toxic, non immunogenic with elastic and viscous properties, resulting in a large stable molecule that integrates into the synovial membrane after an intra-articular injection, creating a fibrous network of vessels within the gel, resulting in an under synovial stable and lasting layer, resisting over consistent time and bringing analgesic benefits to the affected canine.

**Keywords:** Degenerative Articular Disease. Coxofemoral Joint. Biopolymer.

### Referências

BARROS, G. S.; VIEIRA, G. L. T.; VIANNA, L. R.; TORRES, R. C. S. Frequência da displasia coxofemoral em cães da raça Pastor Alemão Frequency of hip dysplasia in German Shepherd dogs. **Arquivo Brasileiro de Medicina Veterinária e Zootecnia**, v. 60, n. 6, p. 1557-1559, 2008.

BETTINI, C. M.; ASSIS, M. M. Q.; MONTEIRO, E. R.; GRACIANO, T. S. Incidência de displasia coxofemoral em cães da raça Border Collie. **Arquivos de Ciências Veterinárias e Zoologia do UNIPAR**, v. 10, n. 1. 2007, p. 21-26.

CHRISTENSEN, L.; CAMITZ, L.; ILLIGEN, K.E.; HANSEN, M.; SARVAA, R.; CONAGHAN, P.G. Synovial incorporation of polyacrylamide hydrogel after injection into normal and osteoarthritic animal joints. **Osteoarthritis and cartilage**, v. 24, n. 11, 2016, p. 1999-2002

- CHRISTENSEN, L.H; DAUGAARD, S. Histological Appearance of the Synovial Membrane after Treatment of Knee Osteoarthritis with Polyacrylamide Gel Injections: A Case Report. **Journal of Arthritis**, v. 5, n. 5, 2016, p. 1-3
- CHRISTENSEN, L. H.; NIELSEN, J. B.; MOURITSEN, L.; SØRENSEN, M.; LOSE, G. Tissue integration of polyacrylamide hydrogel: an experimental study of periurethral, perivesical, and mammary gland tissue in the pig. **Dermatologic Surgery**, v. 34, n. s1, 2008.
- CHRISTENSEN, L.H.;BREITING, V.B.;AASTED, A; JØRGENSEN A.; KEBULADZE .I. Long-term effects of polyacrylamide hydrogel on human breast tissue. **Plastic and reconstructive surgery**, v. 111, n. 6, 2003, p. 1883-1890
- DASSLER, C. L. Displasia do Quadril Canino: Diagnóstico e Tratamento Não Cirúrgico. In: SLATTER, D. **Manual de Cirurgia de Pequenos Animais**. 3 ed. São Paulo: Manole, 2007. p. 2019-2029
- DE CÁSSIA NOVAES, W.; BERG, A. Experiences with a new nonbiodegradable hydrogel (Aquamid): a pilot study. **Aesthetic plastic surgery**, v. 27, n. 5, 2003. p. 376-380
- DENNY, H.; BUTTERWORTH, S. Doenças articulares. **Cirurgia Ortopédica em cães e gatos**. 4. ed. São Paulo: Rocca. 2006, p 39-48/364-367
- DYCE, K.M. **Tratado de Anatomia Veterinária**. Tradução de Renata Scavone et al. 4 ed. Rio de Janeiro: Elsevier, 2010, p 59- 64,969 - 972
- FERNÁNDEZ-COSSÍO, S.; CASTAÑO-OREJA, M.T. Biocompatibility of two novel dermal fillers: histological evaluation of implants of a hyaluronic acid filler and a polyacrylamide filler. **Plastic and reconstructive surgery**, v. 117, n. 6, 2006, p. 1789-1796
- FOSSUM, T.W. Afecções Articulares. **Cirurgia de pequenos animais**. 4. ed. Rio de Janeiro: Elsevier, v. 4, n. 34, 2014, p. 1226-1229/1305-1312
- HULSE, D. A.; JOHNSON, A. L. Tratamento da doença articular. In: FOSSUM, TW. **Cirurgia de pequenos animais**. São Paulo: Roca. 2002, p. 1042-1050
- JANSSEN, I.; KOENE, M.; LISCHER, L. Intraartikuläre Applikation von Polyacrylamid Hydrogel zur Behandlung von Osteoarthritis des Hufgelenkes: Fallserie von 12 Pferden. **Pferdheilkunde**, v. 28, 2012, p. 650-6
- KONIG, H. E.; LIEBICH H. G. Membros Pélvicos ou Posteriores. **Anatomia dos Animais Domésticos**. 4 ed. Porto Alegre: Artmed. 2011, p. 257-258
- LIMA, B. B. L. B.; DIAS, F. G. G. G.; DE FREITAS, L. D. F. P.; DE SÁ ROCHA, T. A. S., DE SÁ ROCHA, A. S.; GOSUEN, L. G. G. G. D.; DIAS, G. Diagnóstico E Tratamento Conservador Da Displasia Coxofemoral Em Cães: Revisão De Literatura. **Investigação**, v. 14, n. 1, 2015.
- LUSSIER, B.; LANTHIER, T.; MARTINEAU-DOIZE, B. Evaluation of biocompatible osteoconductive polymer shelf arthroplasty for the surgical correction of hip dysplasia in normal dogs. **Canadian Journal of Veterinary Research**, v. 58, n. 3, 1994. p. 173
- MELE, E. Epidemiologia de osteoartrite. **Veterinary Focus**, v.17, n.3, 2007.
- MINTO, B. W.; DE SOUZA, V. L.; BRANDÃO, C. V. S.; MORI, E. S.; MORISHIN FILHO, M. M.; RANZANI, J. J. T. Avaliação clínica da denervação acetabular em cães com displasia coxofemoral atendidos no Hospital Veterinário da FMVZ–Botucatu-SP. **Veterinária e Zootecnia**, v. 19, n. 1, 2012, p. 791-798
- NELSON, R.W.; COUTO, C. G. Doenças Degenerativas Articulares. **Medicina Interna de pequenos animais**. 5 ed. São Paulo: Elsevier, 2015.
- PETTITT, R. A.; GERMAN, A. J. Investigation and management of canine osteoarthritis. **In Practice**, v. 37, n.1, 2015. p. 1-8
- QUEIMADO, M.S.M. **Contribuição para o estudo dos efeitos benéficos da reabilitação física em cães**. Dissertação de Mestrado Integrado em Medicina Veterinária, 2016. Disponível em: <<https://www.repository.utl.pt/bitstream/10400.5/12543/1/Contribui%20c3%a7%c3%a3o%20para%20o%20estudo%20dos%20efeitos%20ben%20c3%a9ficos%20da%20reabili>>

ta%20em%20c%20com%20osteoartrite.pdf> Acesso em :18 set. 2018.

ROCHA, F.P. Displasia coxofemoral em cães. **Revista Científica Eletrônica de Medicina Veterinária**, v.6., n.11, 2008.

ROCHA, L. B.; TUDURY, E. A.; ROEHSIG, C.; BARAÚNA, D.; CHIORATTO, R.; ARAÚJO, F. P.; KEMPER, B. Denervação articular coxofemoral em cães com doença articular degenerativa secundária à displasia. **Ciência Animal Brasileira**, v. 14, n. 1, 2013, p. 120-134

SCHULZ, K. Diseases of the Joints. In: FOSSUM, T. W. **Small Animals Surgery**. 4.ed. United States of America: Mosby Elsevier, 2013, p. 1226- 1229

SILVA, I. T. C. **Displasia coxofemoral e tratamento fisioterápico pós colocefalectomia**: relato de caso. 2016.

THRALL, D., E. Sinais Radiográficos das Doenças Articulares em Cães e Gatos. **Diagnóstico de Radiologia Veterinária**. 5 ed. Rio de Janeiro: Elsevier, 2010, p. 327- 337

TNIBAR A.; PERSSON, A.B; JENSEN, H.E. Mecanismos de ação de um hidrogel de 2,5% de poliácridamida intra-articular (Arthramid Vet) em um modelo de osteoartrite de cabra: observações preliminares. **SM J Biomed Eng**. 2017, p. 1022.

TNIBAR, A.; SCHOUGAARD, H.; KOENE, M.; CHRISTENSEN, L. H.; MARKUSSEN, B. A controlled clinical trial on the efficacy of an intra-articular Polyacrylamide Hydrogel in horses with osteoarthritis. **Veterinary Surgery**, v. 43, n. 5, 2014, p. E138

TNIBAR, A.; SCHOUGAARD, H.; KOENE, M.; CHRISTENSEN, L. H.; MARKUSSEN, B. An international multi-centre prospective study on the efficacy of an intraarticular polyacrylamide hydrogel in horses with osteoarthritis: a 24 months follow-up. **Acta veterinaria scandinavica**, v. 57, n. 1, 2015, p. 20

TÔRRES, R. C. S.; SILVA, E. F.; ROCHA, B. D. Displasia coxofemoral-frequência em cães da raça Rottweiler no Estado de Minas Gerais. **Revista CFMV**, v. 9, n. 28, 2003, p. 60-64

VEGA, S. L.; KWON, Mi Y.; BURDICK, J. A. Recent advances in hydrogels for cartilage tissue engineering. **European cells & materials**, v. 33, 2017, p. 59

VERPAALLEN, V., BALTZER, W., OSTRIN, S., WARNOCK, J., STANG, B., STIEGER, S.; RUAUX, Veterinary Orthopedic Society 43rd Annual Conference Abstracts. **Vet Comp Orthop Traumatol**, v. 2, 2016

ZARINI, E.; SUPINO, R.; PRATESI, G.; LACCABUE, D. Biocompatibility and tissue interactions of a new filler material for medical use. **Plastic and reconstructive surgery**, v. 114, n. 4, 2004, p. 934-942

## UTILIZAÇÃO DE ANESTESIA PERINEURAL EM PROCEDIMENTO CIRÚRGICO DE DENERVAÇÃO ACETABULAR EM CÃO COM DISPLASIA COXOFEMORAL

Raquel Heringer Toledo<sup>97</sup>; Juan Benito Campos Diz Atan<sup>98</sup>; Fernando Luís Fernandes Mendes<sup>98</sup>; Síría da Fonseca Jorge<sup>98</sup>; Bethânia Ferreira Bastos<sup>98</sup>; Tatiana Didonet Lemos<sup>98</sup>

### Resumo

Baseado na busca por alternativas em anestesia regional, novas técnicas estão sendo exploradas em medicina veterinária, uma delas é a anestesia perineural. Esta técnica consiste na administração do anestésico local ao redor do nervo, que deseja ser insensibilizado e tem por vantagens a possibilidade de manutenção do paciente com baixas concentrações de agentes anestésicos inalatórios ou intravenosos, redução do estresse cirúrgico, além de baixo índice de mortalidade e morbidade. É uma alternativa tecnicamente viável. Tratando-se de bem-estar animal, é de extrema importância a busca por métodos que forneçam uma analgesia segura, além de minimizar os danos fisiológicos que podem vir a ocorrer com o animal. Utilização de neurolocalizador para auxiliar na anestesia regional perineural. Este dispositivo tem por função localizar a fibra nervosa, além de ser via de infusão de anestésico. O presente trabalho tem como objetivo relatar o caso clínico de um cão sem raça definida, de 7 anos de idade, que foi realizado o procedimento cirúrgico de denervação acetabular, onde foi utilizado a técnica de anestesia perineural onde se mostrou um componente importante na anestesia multimodal. Palavras-chave: Anestesia perineural. Analgesia. Neurolocalizador.

### Introdução:

Com o passar dos anos, as técnicas de bloqueio perineural vem ganhando espaço em anestesia local na medicina veterinária. Isso ocorre devido a maior aceitação do conceito de bloqueio multimodal das vias sensitivas, que tem como objetivo minimizar o sofrimento dos animais e aumentar sua qualidade do ato anestésico (PORTELA et al., 2010; SKARDA; TRANQUILLI, 2013). Neste contexto, encontramos a técnica de analgesia multimodal, que consiste no uso concomitante de analgésicos e fármacos adjuvantes, que irão agir nas seguintes etapas do processo algico: transdução, transmissão, modulação e percepção, através sinergismo farmacológico, favorecendo a biotransformação dos fármacos utilizados. Com isso, será possível administrar doses menores e então minimizar seus efeitos colaterais. A anestesia regional é uma alternativa viável, em pequenos animais, favorecendo assim, a sua utilização como componente essencial na anestesia multimodal (FUTEMA et al., 1999; LEMKE, DOWNSOM, 2000; FANTONI, 2011). A anestesia regional possui consideráveis vantagens, no qual pode-se citar: a possibilidade de manutenção do paciente consciente ou em leve sedação, pelo fato das anestésias regionais impedirem a transmissão do impulso nociceptivo, além de, redução do estresse cirúrgico e baixo índice de mortalidade e morbidade quando comparado aos da anestesia geral (SKARDA; TRANQUILLI, 2013; GURNEY; LEECE, 2014). Os bloqueios de nervos periféricos têm alto efeito analgésico e anestésico, além de pouca ocorrência de complicações. Ao realizar a administração perineural de uma solução anestésica local ao redor dos nervos do plexo lombossacral, tais como nervo femoral e isquiático, consequentemente vai ocorrer a insensibilização do membro pélvico (PORTELA et al., 2013). A displasia coxofemoral é uma doença hereditária, que tem predisposição por raças de grande porte, no qual ocorre incongruência da articulação coxofemoral, em geral é bilateral, podendo levar a doença articular degenerativa. Seus sinais clínicos compreendem em dificuldade ao se levantar, relutância em andar, correr, pular, subir escadas e os músculos das áreas pélvicas e das coxas podem apresentar-se pouco desenvolvidos. Seu diagnóstico consiste em exame clínico, testes ortopédicos, radiografia e o tratamento é baseado no alívio da dor, podendo ser conservador ou cirúrgico, no qual podemos citar a denervação acetabular. (TORRES; FERREIRA; SILVA, 1999; ROCHA et al., 2013; MARX et al., 2014). Ao adotar a técnica de anestesia locorregional, diminui-se a demanda de opioides e anestésicos inalatórios para se alcançar um plano de anestesia cirúrgica ideal. Os anestésicos locais produzem uma analgesia cirúrgica satisfatória, sendo então indicado para animais considerados de risco para anestesia inalatória ou intravenosa. A anestesia locorregional tem grande importância, pois, irá fornecer analgesia segura, eficaz e com alterações fisiológicas mínimas. Objetivou-se relatar o caso clínico de utilização da anestesia perineural, como componente multimodal do processo anestésico em procedimento cirúrgico de cão com displasia coxofemoral, no qual foi realizada a cirurgia ortopédica de denervação acetabular.

### Relato de Caso:

Este trabalho é um Relato de Caso que dispensa a aprovação da CEUA, de acordo com o deliberado na contextualização do anexo da Resolução Normativa nº 22 (25/6/2015) do CONCEA. Tutora levou em uma clínica cirúrgica veterinária particular, localizada no município de Macaé, estado do Rio de

<sup>97</sup> Graduanda do Curso de Medicina Veterinária do UNIFESO – rakell.nf@hotmail.com

<sup>98</sup> Docente do Curso de Medicina Veterinária do UNIFESO – juan\_atan@hotmail.com

Janeiro, um canino, fêmea, sem raça definida, sete anos de idade, 39kg e castrada. O animal apresentava dor ao caminhar, claudicação intermitente de membro pélvico esquerdo, dificuldade ao se levantar, redução de atividade física e inquietude. No exame físico, o cão apresentava-se normal a auscultação, hidratado, temperatura retal de 38,2°C, mucosas normocoradas, tempo de preenchimento capilar inferior a 2 segundos. Além disso, foram realizados testes específicos para avaliar a função e a dor na articulação coxofemoral, tais como, palpação, flexão e extensão da articulação coxofemoral, avaliação do comprimento dos membros, o paciente foi submetido ao caminha e ao trote para avaliação da claudicação, além disso, foi realizado o teste de abdução com rotação externa e do ileopsoas, e o teste de Ortolani, tendo como resultado dor, desconforto através de tensão muscular, flexão brusca do membro posterior direito além de vocalização. Exames complementares de imagem foram solicitados, sendo optado pela radiografia em três incidências: latero-lateral direita, esquerda e ventrodorsal. As radiografias sugeriram displasia coxofemoral severa com intensos sinais de processo degenerativo na articulação coxofemoral esquerda. Perante os resultados dos exames, recomendou-se, a cirurgia de denervação acetabular. Para a cirurgia, foi realizada a coleta de uma amostra de sangue para realização do hemograma completo e bioquímica sérica, buscando certificar-se que o paciente estaria em condições de suportar a cirurgia. O procedimento anestésiológico consistiu na administração de metadona (Mytedom 10 mg/mL®, Cristália, Itapera-SP, Brasil), na dosagem de 0,2 mg/Kg, por via intramuscular, como medicação pré-anestésica. Após 20 minutos, realizou-se tricotomia da região cirúrgica e dos membros torácicos, onde foi cateterizada a veia cefálica com cateter intravenoso periférico 20 G (Jelco®, Smiths Medical Internacional, Reino Unido). A fluidoterapia foi instituída empregando solução de ringer com lactato na velocidade de 5 mL/Kg/h. Em seguida, o paciente foi colocado na mesa cirúrgica, sobre um colchão térmico. O paciente recebeu antibioticoterapia prévia de ceftriaxona 30 mg/Kg (Ceftriax 1 g®, EMS, Hortolândia-SP, Brasil), por via intramuscular. A indução anestésica foi realizada com 3,0 mg/Kg de propofol (Propovan®, Cristália, Itapira-SP, Brasil), midazolam 0,2 mg/Kg (Dormium®, Cristália, Itapira-SP, Brasil) e cetamina 1,0 mg/Kg (Ketamina 100mg/mL®, Agner, São Paulo-SP, Brasil), por via intravenosa. Uma vez constatado o relaxamento da mandíbula e a perda de reflexo palpebral lateral, foi feita a intubação endotraqueal com tubo 8,5 mm. Para a manutenção anestésica, utilizou-se um circuito válvula com absorvedor de CO<sub>2</sub>, provido de vaporizador universal que forneceu uma mistura de isoflurano (Isoflurano 1mL/1mL, Bioquímico, Itatiaia-RJ, Brasil) e 100% de oxigênio no fluxo de 15 mL/Kg/Min. O paciente foi mantido sob ventilação assistida. Imediatamente antes da indução e durante a cirurgia monitorou-se, a cada 5 minutos, com a utilização de monitor multiparamétrico, as frequências cardíacas e respiratórias, a pressão arterial sistólica, diastólica e média, por método não invasivo, saturação periférica de oxigênio da hemoglobina (SpO<sub>2</sub>), temperatura (38,2 °C), como parâmetros de controle do plano anestésico. Todos os dados foram registrados em intervalos de 10 minutos até o término do procedimento. Foi realizado através da abordagem parassacral o bloqueio do nervo isquiático. O anestésico local escolhido foi a Lidocaína 2%, na dosagem de 0,1 mL/Kg. Para localizar os nervos femoral, obturador e isquiático, foi traçada uma linha entre a crista ilíaca dorsal e a tuberosidade isquiática, no qual foi dividida em três segmentos iguais. A agulha foi acoplada ao neurolocalizador e então introduzida perpendicular a pele, suficientemente profunda até que a estimulação das raízes do nervo ciático foi detectada. Iniciou-se o ajuste da miliamperagem com 1 mA até conseguir contrações musculares, reduziu-se para 0,5 mA, chegando a 0,35 mA onde não houve resposta muscular, retornando então para 0,5 mA com resposta neuromotora de grau 1, foi então realizado o teste de aspiração negativo e depois injetado 0,1 mL de Lidocaína, abolindo as contrações musculares, comprovando então a proximidade com o nervo. Neste momento, foi iniciado a cirurgia, uma vez que, com o abolimento das contrações musculares, a inervação está dessensibilizada conferindo analgesia. O animal foi posicionado em decúbito lateral direito, onde foi feita uma rigorosa antisepsia com degermante e álcool. Foi realizada uma incisão cutânea de 5 cm de comprimento, na face lateral esquerda da pelve, entre a crista ilíaca e o trocanter maior do fêmur, progredindo para a face cranio-lateral à diáfise femoral do terço proximal do fêmur. Nessa região, foram abordados os músculos bíceps femoral, glúteo médio e o tensor da fáscia lata, os quais foram divulsionados através de um triângulo de tecido mole existente entre eles. Um retrator de Hohmann foi inserido na margem ventral do ílio e usado como uma alavanca para elevar e afastar dorsalmente esses músculos. Assim, ficou exposta e visível a área a ser denervada no corpo do osso ílio, crânio-lateralmente à cápsula articular coxofemoral. A denervação foi realizada eliminando-se o perióstio da superfície cortical do osso ílio, debridando e raspando, com uma cureta, uma área em forma de meia-lua situada entre a margem crânio-dorsal da cápsula articular, até a margem ventral do ílio, estendendo-se também a manobra, ao redor das áreas de inserções musculares ilíacas dos músculos reto femoral e glúteo profundo. Após esta curetagem, os tecidos foram lavados com soro fisiológico, e então realizou a oclusão da ferida cirúrgica em três planos de sutura, sendo a fáscia muscular e tecido subcutâneo com fio poliglactina 910 (Vicryl®), 3-0 e dermorrafia com fio náilon 2-0,

ambos com pontos contínuos simples. No pós-operatório imediato foi administrado dipirona 25 mg/Kg (Finador®, Ourofino, Cravinhos-SP, Brasil) e cetoprofeno 2 mg/Kg (Ketofen®, Merial, Paulínea-SP, Brasil), todos por via intramuscular. A cirurgia ocorreu sem nenhuma complicação, sendo o tempo total de 60 minutos. Durante este período, o animal apresentou valores médios para frequência respiratória de 10 movimentos respiratórios por minuto; e SpO<sub>2</sub> de 99% (figuras 1 e 2). A recuperação da anestesia foi relativamente tranquila, o paciente não apresentou vocalização, um pouco relutante ao toque, mas sem demonstrar agressividade.

#### Discussão:

Foi utilizado como componente da analgesia multimodal a técnica de anestesia regional perineural, indo ao encontro do que relatam Klaumann e Otero (2013). A anestesia perineural utilizada como componente na analgesia multimodal, possibilitou a diminuição do requerimento de anestésicos gerais, inalatórios ou intravenosos, reduzindo assim, seus efeitos adversos. Indo ao encontro do que relatam Portela, et al. (2010) e Fantoni (2011). A utilização do neurolocalizador forneceu maior precisão na deposição do anestésico local e com isso o sucesso do bloqueio perineural foi alcançado, como relatado por Gurney e Leece (2014) e Mogicato et al. (2015). Para o bloqueio do plexo lombossacral, foi traçada uma linha entre a crista ilíaca dorsal e a tuberosidade isquiática, sendo dividida em três segmentos iguais, onde o local de punção foi na junção do terço cranial com o terço médio dessa linha. Sendo compatível com o método descrito por Klaumann e Otero (2013). A agulha estimulante foi introduzida de forma perpendicular a pele e suficientemente profunda até que a estimulação das raízes do nervo ciático tenha sido detectada, observando as contrações do músculo gastrocnêmio ou até a extensão digital. O procedimento foi realizado e as contrações musculares foram cessadas, concordando com Portela et al. (2010). Foi utilizado o neurolocalizador, o qual foi empregado 0,5 mA e ao introduzir a agulha eletricamente isolada conectada ao neurolocalizador, na junção do terço cranial com o médio da linha traçada, ocorreu uma contração grau 1, a partir daí foi administrado o anestésico local e assim ocorreu o bloqueio do plexo lombossacral. Assim como relatado por Bollini (2006), Tsui, Hopkins e Boezaart (2006) e Pérez e Sanches (2011).

Figura 1 - Evolução da frequência cardíaca, ao longo do tempo cirúrgico em minutos

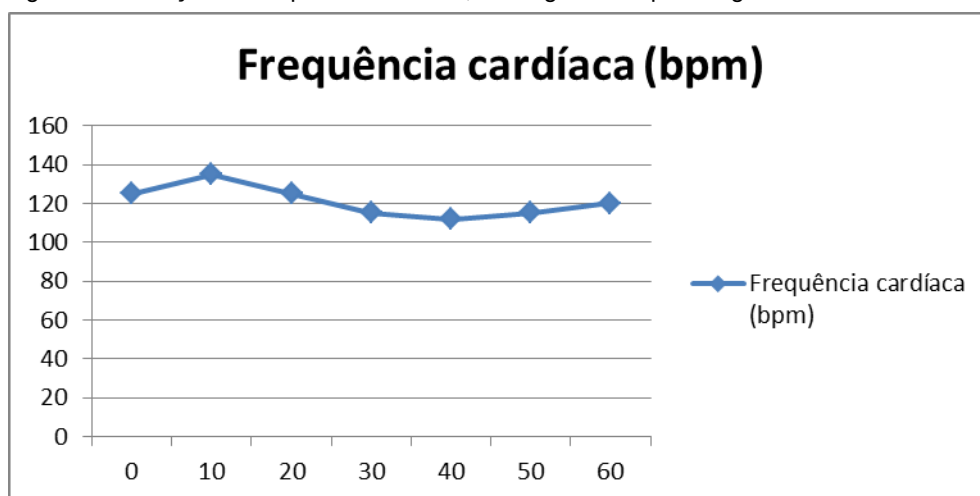
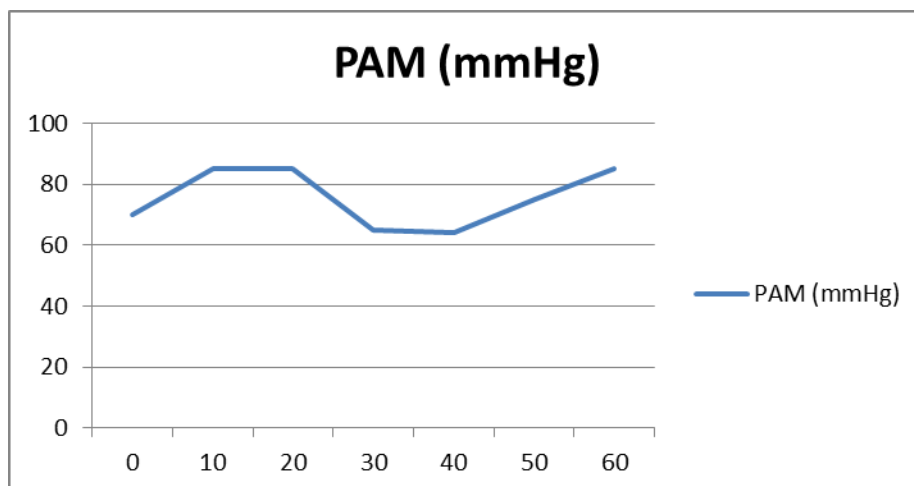


Figura 2 - Evolução da pressão arterial média, ao longo do tempo cirúrgico em minutos



### Consideração Final:

O bloqueio perineural do nervo isquiático, com o auxílio do neuroestimulador, se mostrou um componente importante na analgesia multimodal, proporcionando assim, um pós-operatório com maior conforto no controle da dor.

### Abstract

Based on the search for alternatives in regional anesthesia, new techniques are being explored in veterinary medicine, one of them is perineural anesthesia. This technique consists of administering the local anesthetic around the nerve to be blocked. It has the advantages of maintaining the patient with low concentrations of inhaled or intravenous anesthetic agents, the reduction of surgical stress, besides the low rate of mortality and morbidity. It is a technically viable alternative. It is extremely important to search for methods that provide safe anesthesia, as well as to minimize the physiological damage that may occur with the animal. Use of neurolocalizer to aid in perineural regional anesthesia. This device has the function of localizing the nerve fiber, in addition to being an anesthetic infusion route. The objective of this study was to report the clinical case of a 7 - year - old dog, who was submitted to a surgical procedure of acetabular denervation, where the perineural anesthesia technique was used, where it was shown to be an important component in multimodal anesthesia.

Keywords: Perineural anesthesia. Analgesia. Needle nerve stimulator-locator.

### Referências:

- BOLLINI, C. A.; CACHEIRO, F. Peripheral nerve stimulation. **Techniques in Regional Anesthesia and Pain Management**, v. 10, n. 3, p. 79-88, 2006.
- FANTONI, D. **Tratamento da dor na clínica de pequenos animais**. Rio de Janeiro: Elsevier, 2011. 560 p.
- FUTEMA, F.; FANTONI, D. T.; JUNIOR, J. O. C. A.; CORTOPASSI, S. R. G.; ACAUI, A.; STOPUGLIA, A. J. Nova técnica de bloqueio do plexo braquial em cães. **Ciência Rural**, v. 29, n. 1, p. 63-69, 1999.
- GURNEY, M. A.; LEECE, E. A. Analgesia for pelvic limb surgery. A review of peripheral nerve blocks and the extradural technique. **Veterinary anaesthesia and analgesia**, v. 41, n. 5, p. 445-458, 2014.
- KLAUMANN, P. R.; OTERO, P. E. **Anestesia locorreional em pequenos animais**. São Paulo: Roca, 2013. 268 p.
- LEMKE, K. A.; DAWSON, S. D. Local and regional anesthesia. **Veterinary Clinics: Small Animal Practice**, v. 30, n. 4, p. 839-857, 2000.

MARX, C.; SILVEIRA, M. D.; SELBACH, I.; SILVA, A. S.; BRAGA, L. M. G. M.; CAMASSOLA, M.; NARDI, N. B. Acupoint Injection of Autologous Stromal Vascular Fraction and Allogeneic Adipose-Derived Stem Cells to Treat Hip Dysplasia in Dogs. **Stem Cells International**, 11 aug. 2014. Article ID 391274, p. 1-6.

MOGICATO, G.; LAYSSOL-LAMOUR, C.; MAHLER, S.; CHARROUIN, M.; BOYER, G.; VERWAERDE, P.; JOURDAN, G. Anatomical and ultrasonographic study of the femoral nerve within the iliopsoas muscle in beagle dogs and cats. **Veterinary anaesthesia and analgesia**, v. 42, n. 4, p. 425-432, 2015.

PÉREZ, F. A. S.; SÁNCHEZ, G. R. Realización de bloqueos de nervio periférico. **Revista Colombiana de Anestesiología**, v. 39, n. 3, 2011.

PORTELA, D. A.; OTERO, P. E.; TARRAGONA, L.; BRIGANTI, A.; BREGHI, G.; MELANIE, P. Combined paravertebral plexus block and parasacral sciatic block in healthy dogs. **Veterinary anaesthesia and analgesia**, v. 37, n. 6, p. 531-541, 2010.

PORTELA, A. D., OTERO, P. E., BRIGANTI, A., ROMANO, M. CORLETO, F., BREGHI, G. Femoral nerve block: a novel psoas compartment lateral pre-iliac approach in dogs. **Veterinary anaesthesia and analgesia**, v. 40, n. 2, p. 194-204, 2013.

ROCHA, L. B.; TUDURY, E. A.; ROEHSIA, C.; BARAÚNA, D.; CHIORATTO, R.; ARAÚJO, F. P.; KEMER, B. Denervação articular coxofemoral em cães com doença articular degenerativa secundária à displasia. **Ciência Animal Brasileira**, v. 14, n. 1, p. 120-134, 2013.

SKARDA, R.T.; TRANQUILLI, W.J. Técnicas de anestesia e analgesia local e regional: Cães. In: TRANQUILLI, W.J.; THURMON, J.C.; GRIMM, K.A. (Ed.), **Anestesiologia e analgesia veterinária**. 4 ed. Roca, São Paulo, 2013, p.615-650.

TORRES, R.C.S.; FERREIRA, P.M.; SILVA, D.C. Frequência e assimetria da displasia coxofemoral em cães Pastor-Alemão. *Arquivo Brasileiro de Medicina Veterinária e Zootecnia*, v.51, n.2, p.153-156, 1999.

TSUI, B. C.; HOPKINS, D; BOEZAART, A. P. Electrical nerve stimulation in regional anesthesia. **Anesthesia and orthopaedic surgery**. New York (NY): McGraw-Hill, p. 249-254, 2006.